This is a digital copy of a book that was preserved for generations on library shelves before it was carefully scanned by Google as part of a project to make the world's books discoverable online.

It has survived long enough for the copyright to expire and the book to enter the public domain. A public domain book is one that was never subject to copyright or whose legal copyright term has expired. Whether a book is in the public domain may vary country to country. Public domain books are our gateways to the past, representing a wealth of history, culture and knowledge that's often difficult to discover.

Marks, notations and other marginalia present in the original volume will appear in this file - a reminder of this book's long journey from the publisher to a library and finally to you.

Usage guidelines

Google is proud to partner with libraries to digitize public domain materials and make them widely accessible. Public domain books belong to the public and we are merely their custodians. Nevertheless, this work is expensive, so in order to keep providing this resource, we have taken steps to prevent abuse by commercial parties, including placing technical restrictions on automated querying.

We also ask that you:

+ *Make non-commercial use of the files* We designed Google Book Search for use by individuals, and we request that you use these files for personal, non-commercial purposes.

+ *Refrain from automated querying* Do not send automated queries of any sort to Google's system: If you are conducting research on machine translation, optical character recognition or other areas where access to a large amount of text is helpful, please contact us. We encourage the use of public domain materials for these purposes and may be able to help.

+ *Maintain attribution* The Google "watermark" you see on each file is essential for informing people about this project and helping them find additional materials through Google Book Search. Please do not remove it.

+ *Keep it legal* Whatever your use, remember that you are responsible for ensuring that what you are doing is legal. Do not assume that just because we believe a book is in the public domain for users in the United States, that the work is also in the public domain for users in other countries. Whether a book is still in copyright varies from country to country, and we can't offer guidance on whether any specific use of any specific book is allowed. Please do not assume that a book's appearance in Google Book Search means it can be used in any manner anywhere in the world. Copyright infringement liability can be quite severe.

About Google Book Search

Google's mission is to organize the world's information and to make it universally accessible and useful. Google Book Search helps readers discover the world's books while helping authors and publishers reach new audiences. You can search through the full text of this book on the web at `http://books.google.com/`

UNIVERSITY OF CALIFORNIA
SAN FRANCISCO MEDICAL CENTER
LIBRARY



UNIVERSITY OF CALIFORNIA

Archiv

für

pathologische Anatomie und Physiologie

und für

klinische Medicin.

Herausgegeben

von

Rudolf Virchow.

Zweiundsiebenzigster Band.

Siebente Folge: Zweiter Band.

Mit 12 Tafeln.

Berlin,
Druck und Verlag von G. Reimer.
1878.

Inhalt des zweiundsiebenzigsten Bandes.

Erstes Heft (1. Januar).

Seite

I. Beschreibendes Verzeichniss der zu Ehren William Jenner's und Aloysio Sacco's, sowie auf die Schutzpockenimpfung und die Blatterninoculation geprägten Medaillen. Von Dr. L. Pfeiffer in Weimar. . 1

II. Experimentelle Untersuchungen über Kohlenstaubinhalation. (Aus dem pathologisch-anatomischen Institut zu Heidelberg.) Von Dr. H. Ruppert, II. Assistenzarzt an der poliklinischen Anstalt zu Heidelberg. . . . 14

III. Ueber einige bemerkenswerthe Verschiedenheiten im Hirnbau des Menschen. Von Dr. Rudolf Arndt, Professor in Greifswald. 37

IV. Beiträge zur Kenntniss der physiologischen Bedeutung der angebornen Missbildungen. Von Prof. Dr. P. L. Panum in Kopenhagen. (Hierzu Taf. I—II.) 69

V. Ein Fall von spontaner Fistula laryngis bei Perichondritis laryngis tuberculosa. Von Dr. Krieg in Stuttgart. (Hierzu Taf. III. Fig. 1—5.) . 92

VI. Pathologisch-anatomische Mittheilungen. Von Prof. J. C. Eberth in Zürich.

1. Ueber Hyperplasie der Muskeln des Lungenparenchyms. (Hierzu Taf. IV. Fig. 1 u. 2.) 96
2. Mycotische Endocarditis. 103
3. Fibrosarcom der Kopfhaut einer Forelle. (Hierzu Taf. IV. Fig. 3.) 107
4. Leukämie der Maus. (Hierzu Taf. IV. Fig. 4—7.) 108

VII. Mittheilungen aus dem pathologisch-anatomischen Institut zu Genf. Von Prof. Fr. Wilh. Zahn.

I. Ueber Pigmentinfiltration der Knorpel. 110
II. Ueber Corpora amyloidea der Lungen. 119

VIII. Kleinere Mittheilungen.

1. Ein Fall von Schwanzbildung beim Menschen. Briefliche Mittheilung vom Veterinär-Assessor Dr. Greve in Oldenburg. (Hierzu Taf. III. Fig. 6.) 129
2. Nachtrag zu dem Aufsatze „Ueber einige Bildungsfehler der Ureteren“ (Bd. 70) und Erwiderung auf die Bemerkung des Herrn Prof. Hoffmann zu obigem Aufsatze (Bd. 71 S. 408). Von Dr. Carl Weigert in Breslau. 130
3. Ueber den Zusammenhang von Hautödem und Albuminurie. Von Dr. O. Lassar, Assistenten am patholog. Institut zu Breslau. . 132

124463

Seite

4. Ueber die Eigenschaften des Harns nach innerlichem Gebrauch von Rheum und Santonin. Von Dr. Immanuel Munk in Berlin. (Aus dem chemischen Laboratorium des pathologischen Institutes zu Berlin.) 136
5. Defect am Zeigefinger. Beobachtet vom Kreisphysikus Dr. Wesche in Bernburg a. S. 141
6. Ueber Tuberculose der Körpermuskeln. Von Dr. F. Marchand, Assistenten am pathologischen Institut zu Halle. 142
7. Grossartiger Defect an beiden Vorderarmen und Händen eines Neugebornen. Von Dr. G. Stricker in Dortmund. 144

Zweites Heft (1. Februar).

IX. Ueber die Ausscheidung von Eiweiss im Harn des gesunden Menschen. Von Prof. W. Leube in Erlangen. 145
X. Ueber die Zellen des Glaskörpers. Von Dr. A. Potiechin aus St. Petersburg. (Aus der pathologisch-anatomischen Anstalt in Heidelberg.) 157
XI. Beiträge zur Kenntniss der physiologischen Bedeutung der angebornen Missbildungen. Von Prof. Dr. P. L. Panum in Kopenhagen. (Fortsetzung von S. 90.) 165
XII. Mittheilungen aus dem pathologisch-anatomischen Institut zu Genf. Von Prof. Fr. Wilh. Zahn. (Fortsetzung von S. 129.)
III. Ueber einen Fall von eitriger Pericarditis nach Durchbruch eines Lymphdrüsenheerdes in den Oesophagus und Herzbeutel. . . . 198
IV. Zwei Fälle von Aneurysma der Pars membranacea septi ventriculorum cordis. 206
V. Ueber einen Fall von Endarteriitis verrucosa. 214
XIII. Ueber Croup und Diphtheritis. Von Dr. Carl Weigert, I. Assistenten am pathologischen Institut zu Breslau. II. Theil. 218
XIV. Die embolische Endocarditis. Von Prof. K. Koester in Bonn. . . 257
XV. Kleinere Mittheilungen.
1. Nachträgliche Bemerkungen zur sogenannten Trigeminus-Keratitis. Von Stabsarzt Dr. Senftleben. (Aus dem pathologischen Institut zu Breslau.) 278
2. Weitere statistische und physiologische Mittheilungen zur Lehre von der Menstruation. Von Dr. Wilhelm Stricker, pract. Arzte in Frankfurt a. M. 281
3. Auffälliges Verhalten der Basilararterie. Mitgetheilt von Dr. Wilhelm Sander in Berlin. (Mit 1 Holzschnitt.) 284
4. Eine mittlere Hinterhauptsgrube. Von Demselben. 286
5. Tabelle über alle in Rostock im Jahre 1877 geschlachteten und auf Trichinen untersuchten Schweine. Vom Universitäts-Mechanicus A. Petri in Rostock. 287

Seite

XVI. Auszüge und Besprechungen.

Handbuch der pathologischen Anatomie von Prof. Dr. E. Klebs. Sechste Lieferung. Gehörorgan, bearbeitet von Prof. Schwartze in Halle a. S. Von Prof. August Lucae. 288

Drittes Heft (5. März).

XVII. Beiträge zur Kenntniss der physiologischen Bedeutung der angebornen Missbildungen. Von Prof. Dr. P. L. Panum in Kopenhagen. (Schluss von S. 197.) 289

XVIII. Zur klinischen Charakteristik der Poliomyelitis anterior. Von Dr. M. Rosenthal, a. ö. Professor für Nervenkrankheiten an der Wiener Universität. 325

XIX. Ueber Nierendefecte. Von Dr. Otto Beumer, Assistenten am pathologischen Institut zu Greifswald. 344

XX. Zur Pathologie des Lungenödems. Von Dr. W. H. Welch aus New York. (Aus dem pathologischen Institut in Breslau.) . . . 375

XXI. Beobachtungen zur geographischen Pathologie. Von Dr. Köniğer, Marine-Assistenzarzt I. Kl.

I. Ueber den polynesischen Ringwurm auf den Carolinen-, Gilbert- und Samoa-Inseln. 413

II. Ueber Framboesia auf Samoa. 419

XXII. Zur pathologischen Anatomie der Lyssa. Von Prof. Moriz Benedikt in Wien. 425

XXIII. Kleinere Mittheilungen.

1. Ueber die Natur des Peptons. Von Dr. Albert Adamklewicz, Privatdocenten an der Universität und Assistenzarzt am Charité-Krankenhause zu Berlin. 431

2. Angeborner Defect der Brustmuskeln. Von Dr. O. Berger, Privatdocenten und Arzt des städt. Armenhauses in Breslau. . 438

3. Ueber Doppelbildungen bei Wirbelthieren. Von Prof. A. Rauber in Leipzig. 443

4. Ein Fall von Halskiemenfistel. Von Prof. M. Roth in Basel. 444

XXIV. Auszüge und Besprechungen.

Verordnung über den Aussatz in Spanien. Mitgetheilt von Dr. J. Sander. 446

Viertes Heft (3. April).

XXV. Aus einem apoplectischen Gehirn. Von Dr. Rudolf Arndt, Prof. in Greifswald. (Hierzu Taf. V.) 449

XXVI. Anatomische Notizen. (Fortsetzung.) No. I—VIII (XCIII—C). Von Dr. Wenzel Gruber, Prof. der Anatomie in St. Petersburg.

I. (XCIII.) Zu den in der Sutura squamosa auftretenden Knochen. (Hierzu Taf. VI. Fig. 1—5.) 480

Seite

II. (XCIV.) Zweigetheilte Temporalschuppe — Squama temporalis bipartita. (2. Fall eigener Beobachtung.) (Hierzu Taf. VI. Fig. 6.) 486

III. (XCV.) Zum Vorkommen der beiden, den Processus styloides des Metacarpale III. ersetzenden Arten des supernumerären neunten Ossiculum carpi. (Nachträge.) 488

IV. (XCVI.) Das anchylosirte Ossiculum intermetatarseum dorsale articulare — Gruber — als ein vom Cuneiforme I. in das Spatium intermetatarseum I. hervorstehender mächtiger Fortsatz. (Nachtrag.) 491

V. (XCVII.) Ein hakenförmiges Fortsätzchen über und vor dem Infraorbitalloche. (Hierzu Taf. VI. Fig. 7.) 494

VI. (XCVIII.) Ein Musculus praeclavicularis subcutaneus. . . . 496

VII. (XCIX.) Ein Nachtrag zum Vorkommen des Musculus interclavicularis anticus digastricus. (2. Fall.) 497

VIII. (C.) Musculus extensor digitorum communis manus anomalus mit 5 Sehnen zu allen Fingern. (5. Fall eigener Beobachtung.) 500

XXVII. Beobachtungen über Bildungsanomalien. Mitgetheilt von Dr. H. Heynold, Assistenzarzt am Kreiskrankenstift zu Zwickau i. S.

I. Ein Fall von, an allen vier Extremitäten gleichmässig vorhandenen, überzähligen Fingern und Zehen. (Hierzu Taf. VII. Fig. 1—4.) 502

II. Ein Fall von Wachsthumstörung in Folge von Vereiterung der Epiphyse des rechten Humerus in frühester Jugend. (Hierzu Taf. VII. Fig. 5—6.) 503

XXVIII. Beobachtungen über die amyloide Degeneration der Leber. Von Prof. Arthur Boettcher in Dorpat. (Hierzu Taf. VIII.) . . . 506

XXIX. Beiträge zur Lehre von der Entzündung und den dabei auftretenden corpusculären Elementen. Von Stabsarzt Dr. Senftleben zu Breslau. (Hierzu Taf. IX.) (Aus dem pathol. Institut zu Breslau.) 542

XXX. Fälle von sogenanntem partiellem Myxom der Placenta. Beitrag zur Pathologie des Eies. Von E. D. Storch, Assistenzarzt der geburtshülflichen Klinik zu Kopenhagen. (Hierzu Taf. X—XI.) 582

XXXI. Experimentelles zur Frage der Nervennaht und der Nervenregeneration. Von der Berliner med. Facultät gekrönte Preisschrift. Von Th. Gluck, Cand. med. (Hierzu Taf. XII.) (Gearbeitet im patholog. Institut zu Berlin.) 624

XXXII. Kleinere Mittheilungen.

1. Hernia bursae omentalis mit im Mesocolon transversum befindlicher Bruchpforte. Von Arthur Boettcher, Prof. in Dorpat. 642

2. Medicinisch-naturwissenschaftlicher Nekrolog des Jahres 1877. Zusammengestellt von Dr. Wilh. Stricker, pract. Arzte in Frankfurt a. M. 644

XXXIII. Auszüge und Besprechungen.

Albrecht von Haller. Von Dr. med. Wilh. Stricker. . . 649

LIBRARY OF THE UNIVERSITY OF CALIFORNIA

Archiv

für

pathologische Anatomie und Physiologie

und für

klinische Medicin.

Bd. LXXII. (Siebente Folge Bd. II.) Hft. 1.

I.

Beschreibendes Verzeichniss der zu Ehren William Jenner's und Aloysio Sacco's sowie auf die Schutzpockenimpfung und die Blatterninoculation geprägten Medaillen.

Von Dr. L. Pfeiffer in Weimar.

Als literarische Hülfsmittel bei Anfertigung des nachstehenden Verzeichnisses wurden benutzt: Rudolphi's Numismata Virorum de Rebus medicis meritorum in der von C. L. von Duisburg veranstalteten vermehrten Ausgabe (Danzig 1862, mit Nachträgen von 1863 und 1868), sowie Dr. C. Kluysken's Numismatique Jennerienne in der Revue Belge de Numismatique, 1875, pp. 55 sqq. Die Stücke selbst wurden nach den in meiner Sammlung befindlichen Exemplaren beschrieben, mit Ausnahme der mit * bezeichneten Nummern, für welche, als in der Sammlung noch nicht vertreten, die Angaben oben genannter Werke benutzt werden mussten.

Der leichteren Uebersicht wegen sind in dem Verzeichniss die speciell zu Ehren Jenner's und Sacco's geprägten Medaillen von denjenigen getrennt worden, welche von Staaten oder Privatpersonen zur Belohnung thätiger Impfärzte und als Ermunterung zur weiteren Verbreitung der Impfung ausgegeben wurden und zum Theil noch werden. Eine wenn auch kleine, so doch nicht uninteressante Zugabe dürften die früher auf gelungene Inoculationen

mit den ächten Blattern geprägten Medaillen (Abschnitt I.) bilden. Es ist fast zu vermuthen, dass deren noch mehrere existiren, da diese in vielen Regentenhäusern während der zweiten Hälfte des vorigen Jahrhunderts vollzogene Operation wohl manchen Hofmedailleur zur Anfertigung einer mehr oder minder geschmackvollen Denkmünze begeistert haben dürfte. Leider ist es noch nicht gelungen, deren mehr als die unten verzeichneten vier aufzufinden.

Nur kurz sei hier darauf hingewiesen, wie der Werth, der von den verschiedenen Culturnationen auf die Einführung der Impfung gelegt worden ist, auch in den bildlichen Darstellungen sich abspiegelt und wie fast bei jedem Volke eine dem Nationalcharakter entsprechende eigenartige Auffassung sich findet. Auf der ersten englischen, an Jenner von den Aerzten der Flotte überreichten, Medaille führt Apollo der Britannia einen durch die Impfung geretteten Matrosen zu. Britannia bietet ihm eine Bürgerkrone mit Jenner's Namen. In Russland tritt die Herrscherin selbst als Vorbild handelnd auf. In Frankreich muss eine durch Aesculap vor den Blattern geschützte Venus, in Deutschland vielfach ein besiegter Drache oder ein mit dem Dankgebet für glückliche Rettung beschäftigtes Kind als Anlockung zur Impfung dienen u. s. w.

Die weit gespannten Erwartungen, welche an die im Wendepunkt eines Jahrhunderts auftauchende und beispiellos rasch über die ganze civilisirte Welt verbreitete Jenner'sche Entdeckung sich knüpften, haben auch nach anderen Richtungen hin noch die Anregung gegeben, das an diese Erwartungen geknüpfte aussergewöhnliche Dankgefühl zum bildlichen Ausdruck zu bringen. Es existiren von Jenner 2 Colossalstatuen. Die eine von M. Ch. Marshall wurde am 30. April 1858 im Trafalgar Square in London, die zweite von M. Eug. Paul 1860 in Boulogne s./m. aufgestellt. Allein gegen 30 bessere Porträts von Jenner finden sich in der H. Wolff'schen Sammlung der Porträts von Naturforschern und Aerzten (in Frankfurt a./M. mit circa 15000 Nummern). Auch die Gegner der Impfung haben es, zur Zeit der Blatterninoculation ebensowenig wie bei Einführung der Vaccination, nicht an Pamphleten und Carricaturen fehlen lassen.

I. Inoculations-Medaillen.

1. Zu Ehren der Freifrau Catharina Charlotta de Geer, geborne Ribbing, welche sich 1756 zuerst in der höheren Gesellschaft Schwedens entschloss, ihre Kinder

inoculiren zu lassen, liess der Graf C. G. Tessin nachstehende Medaille durch D. Fehrmann anfertigen:

Av.: Auf einem sich um einen Eichenkranz schlingenden Bande: CATH. CHARLOTT RIBBING. Innerhalb des Kranzes die fünfzeilige Inschrift: OB | INFANTES | CIVIUM SVEC. | FELICI AUSU | SERVATOS. | Unter dem Kranze: 1756.

Rev.: Eine Schlange windet sich um einen runden Altar nach einer auf demselben stehenden Schale empor. Umschrift: SUBLATO JURE NOCENDI. Im Abschnitt: VARIOLORUM.

Dm. 30 Mm. — Ein Exemplar befindet sich im Königl. Münzkabinet in Stockholm.

2. Auf die durch Tronchin vollzogene Inoculation des Herzogs von Parma, 1764.

Av.: Büste; Umschrift: THEODORUS TRONCHIN.

Rev.: Allegorische Darstellung; Umschrift: TUTISSIMUS IBIS. Im Abschnitt: SECURITAS POPULI PARMENSIS. 1764.

12 Unzen schwer, in Silber. — Rudolphi 666. Duisburg CCCXLVII. Abgebildet in Joh. Müller's „Merkwürdige Ueberbleibsel".

3. Auf die Inoculation (1768) der Oesterreichischen Erzherzöge durch den eigens nach Wien berufenen Dr. Ingenhousz.

Av.: Die gegenübergestellten Büsten Joseph's II. und Maria Theresia's; darunter: A. WIDEMAN. — Umschrift: JOSEPHVS II. M. THERESIA. AVGG.

Rev.: Inschrift in acht Zeilen: FERDINANDUS | MAXIMILIANUS | EORUMQUE NEPTIS | THERESIA | ARCHIDUCES | AUSTRIAE | DE INSERTIS VARIOLIS | RESTITUTI 29. SEPT. | MDCCLXVIII. |

Bronze. Dm. 41 Mm. Die Stempel der Medaille befinden sich noch in der Kaiserlichen Münze in Wien. Abgebildet in: „Schau- und Denkmünzen, welche unter der Regierung der Kaiserin Maria Theresia geprägt worden sind." Wien, 1782. Fol. S. 282 f.

4. Auf die durch Dimsdale vollzogene Inoculation des Russischen Grossfürsten Thronfolger, 1768.

Av.: Büste der Kaiserin im Profil, nach rechts; darunter: КОП. В. АЛЕКСѢЕВЪ. — Umschrift: Б. М. ЕКАТЕРИНА. II. ІМПЕРАТ. И САМОДЕРЖ. ВСЕРОСС. (I. M. Catharina II., Kaiserin und Selbstherrscherin aller Reussen.)

Rev.: Die Kaiserin, ihren Sohn an der Hand führend, spricht zu einer links stehenden Frau; hinter letzterer ein Knabe, an den Russischen Wappenschild gelehnt, und ein zweiter, die

Arme zur Kaiserin erhebend. Nach hinten rechts ein auf den Stufen eines Tempels verendender Drache. Umschrift: СОБОЮ ПОДАЛА ПРИМѢРЪ. (d. h. Selbst war sie Vorbild). Im Abschnitt: ОКТЯБРЯ 12 ДНЯ | 1768 ГОДА. (d. h. Den 12. October 1768.)

Bronze. Dm. 65 Mm. Die Stempel der Medaille befinden sich noch in der Kaiserlichen Münze in Petersburg.

II. Medaillen zu Ehren Jenner's.

*5. Goldene Medaille, von den Aerzten der englischen Flotte Jenner überreicht.

Av.: Apollo führt Britannia einen durch die Impfung geretteten Matrosen zu. Britannia bietet ihm eine Bürgerkrone mit Jenner's Namen. Umschrift: ALBA NAUTIS STELLA REFULSIT. 1801.

Rev.: Anker, darüber: GEORGIO TERTIO REGE. Darunter: SPENCER DUCE.

Rudolphi 338. Duisburg DCIX, 1. Kluyskens 1.

*6. Goldene Medaille, Jenner am 4. März 1804 von der Medical Society in London verliehen.

Av.: DON. SOC. MED. LONDIN. ANN. SALUT. 1773. INSTITUT. E. JENNER. M.-D. SOCIO SUO EXIMIO OB VACCINATIONEM EXPLORATAM.

Rev. ?

Rud. 339. — Duisburg DCIX, 2. — Kl. 2. — Cf. Biogr. med. V. 574. — Das British-Museum hat diese beiden Medaillen nicht. Da der einzige Sohn Jenner's im Elend gestorben ist, dürften dieselben wohl eingeschmolzen sein.

7. Silberne Medaille. Dm. 36 Mm. Rud. 341. — Kl. 7.*[1]) — Duisburg DCIX, 6.

Av.: Büste Jenner's, nach links gewendet. Am Abschnitt des linken Armes: F. LOOS. Umschrift: EDUARD JENNER, ENTDECKER DER SCHUTZIMPFUNG. D. 14 MAI 1796.

Rev.: Sieben Kinder umtanzen eine Kuh, die ein in Wolken schwebender Engel mit Blumen bekränzt. Umschrift: EHRE SEY GOTT — IN DER HÖHE. Im Abschnitt: UND FREUDE | AUF ERDEN.

Die Stempel dieser Medaille befinden sich noch in der Loos'schen Prägeanstalt in Berlin.

[1]) * In Dr. Kluyskens' Sammlung enthalten.

8. Silberne Medaille. Dm. 28 Mm. — Rud. 342. — Kl. 13.° — Duisb. DCIX, 7.

Av.: Brustbild nach derselben Zeichnung wie bei der vorigen Nummer; darunter: F. LOOS. Umschrift wie bei der vorigen Medaille.

Rev.: Eine Frau kniet, nach rechts gewendet, und birgt ein Kind in ihrem Schoosse vor dem giftigen Odem eines oben schwebenden Ungeheuers, indem sie mit dem von einer Schlange umwundenen rechten Arm einen Schild vorhält, auf welchem eine Kuh in Relief abgebildet. Umschrift: TRIUMPH! GETILGET IST DES SCHEUSALS LANGE WUTH.

Siehe auch unter Frankreich, No. 31.

III. Medaillen zu Ehren Sacco's.

9. Bronze-Medaille. Dm. 55 Mm. Rud. 57. — Duisb. CIII, 1. — Kl. 3.°

Av.: Büste im Profil nach links; am Schulterabschnitt: P. T. F., d. h. Pietro Tadolini fecit. Umschrift: ALOYSIUS. SACCO. MEDIOL. MED. ET. CHIR. PROF.

Rev.: In einem Eichenkranze mit Schlangen-Schlinge eine dreizeilige Inschrift: JENNERI. AEMULO. | AMICI. BONONIENSES. | A. I. AB. ITAL. REP. CONS.

10. Bronze-Medaille. Dm. 55 Mm. Rud. 58. — Duisb. CIII, 2. — Kl. 4.°

Av.: Hygiea, um deren rechten Arm sich eine Schlange ringelt, führt einen am rechten Arm geimpften Knaben vor die rechts stehende Büste Sacco's, dass er sie bekränze. Am Piedestal der Büste die Reliefdarstellung einer Kuh, daneben die Initialen des Stempelschneiders L. M(anfredini). Umschrift: SIC MORBVS MORBO CVRATVR. Im Abschnitt: VIII. KALENDAS. MAII | ANNO. I. REIP. ITALICAE | MDCCCII.

Rev.: Sechszeil. Inschrift: ALOYSIO. SACCO | JENNERIANAE. INSITIONIS | PRIMO. IN. COENOMANIS | PROPAGATORI. BENEMER. | MVNICIPIVM | GRATES. |

IV. Medaillen zur Beförderung der Impfung, Belohnung der Aerzte etc.

a) Deutschland.

Zwei Preussische Staats-Prämien:

11. Silberne Medaille. Dm. 65 Mm. — Kl. 24.°

Av.: Büste des Königs mit Hermelin-Mantel und Ordensband, im Profil nach rechts; darunter der Name des Stempel-

schneiders ABRAMSON. Umschrift: FRID. WILHELMVS III BORUSS. REX PATER PATRIAE.

Rev.: Hygiea, auf einer Kuh durch das Meer reitend, eilt einem links befindlichen, blumigen Ufer zu; in der ausgestreckten Rechten hält sie eine Schale, um den Arm windet sich eine Schlange. Umschrift: IN TE SVPREMA SALVS. Im Abschnitt: VACCINATIONIS | PRAEMIVM.

Die Stempel dieser Medaille befinden sich in der königlichen Münze in Berlin; dieselben sind in den Jahren 1815 – 1820 angefertigt worden.

12. Silberne Medaille. Dm. 53 Mm. Gewicht 116 Gramm.

Av.: Kopf des Königs im Profil nach rechts; unter dem Halsabschnitte: GOETZE F. Umschrift: FRIEDRICH WILHELM III. — KOENIG VON PREUSSEN.

Rev.: Ein links sitzender Arzt ist beschäftigt, zwei ihm von der Mutter zugeführte Kinder zu impfen; im Hintergrunde eine Kuh, rechts ein drittes Kind in der Wiege. RAUCH INV. — GOETZE F. Umschrift: DEM VERDIENSTE UM DIE SCHUTZ-IMPFUNG.

Die Stempel der Medaille befinden sich in der Königlich Preussischen Münze zu Berlin, dieselben sind gegen 1836—1840 angefertigt worden.

13. Silberne Prämien des von Dr. Joh. Emanuel Bremer geleiteten Impf-Institutes, bestimmt zur Vertheilung an Mütter. Dm. 25 Mm. — Rud. 340. — Dulsb. DCIX, 3. — Kl. 5.

Av.: Stehendes Kind, nach links gewendet, eine Rose in der Linken, mit der Rechten auf den linken Oberarm deutend; vor ihm liegt ein Füllhorn, rechts steht ein blühender Rosenstrauch und darunter der Buchstabe L(oos). Umschrift: EDUARD JENNER'S WOHLTHÄTIGE ENTDECKUNG. Im Abschnitt: VOM 14. MAI 1796.

Rev.: ZUM | ANDENKEN | AN | ERHALTENEN | UND | MITGETHEILTEN | SCHUTZ — GEREICHT VOM | DOCTOR BREMER | IN BERLIN | 1803.

Cf. Bremer, Die Kuhpocken. Berlin, 1804.

14. Silberne Medaille von ganz gleicher Grösse und Zeichnung; als einzigen Unterschied trägt der Revers das Datum 1811 und darunter den Zusatz: 8. L. 6. GR.

Kluyskens 6. Ein Exemplar dieser II. Ausgabe befindet sich im Berliner Münzkabinet.

Der um die Einführung der Impfung verdiente Dr. Joh. Emanuel Bremer war geboren zu Rügenwalde 1745 und starb zu Berlin 1816.

15. Silberne Prämie des Dr. Friedrich Wilhelm Ludwig Hirt (geb. zu Jena 1761, gest. in Zittau), practischen Arztes in Zittau. Dm. 21 Mm. — Rud. 318. — Duisburg CCCLXXVII.

Av.: Kniendes Kind, in der Linken eine Rose haltend, mit der Rechten auf die fünf Impfpusteln am linken Oberarm deutend. Umschrift: DIESS ERHÄLT MIR LEBEN GESUNDHEIT U. WOHLGESTALT.

Rev.: Siebenzeilige Inschrift: ZUM | ANDENKEN | AN DIE | SCHUTZ | BLATTERN | VON DR. HIRT | IN ZITTAU.

16. Silberne Prämien-Medaille. Dm. 25 Mm. — Kl. 10.*

Av.: Ein stehender Engel bekämpft mit Speer und Schild (auf letzterem eine Kuh abgebildet) einen rechts sichtbaren Drachen; links kniet eine Frau und sucht ihr Kind im Schoosse zu bergen. Im Abschnitt: G. LOOS DIR. L. HELD. FEC.

Rev.: Fünfzeilige Inschrift: FÜR | WILLIGE | MITTHEILUNG | DES IMPF- | STOFFES.

Die Stempel dieser Medaille befinden sich in der Loos'schen Prägeanstalt in Berlin.

*17. Silberne Medaille. Dm. 30 Mm. Duisburg DCIX, 8. — Kl. 8. (der irrthümlich die Grösse zu 4 Cm. angiebt).

Av.: Ein Kind steht, von vorn gesehen, und deutet mit der Linken auf den rechten Oberarm; den rechten Fuss setzt es auf eine am Boden liegende Schlange; links erblickt man die aufgehende Sonne, rechts einen Rosenstrauch. Umschrift: DANK DER GÜTIGEN VORSEHUNG. Im Abschnitt: KRÜGER.[1])

Rev.: Siebenzeilige Inschrift in einer achteckigen Perl-Linie: WOHL | THÄTIGE | ENDECKUNG | DER | SCHUTZPOCKEN | DURCH | ED: JENNER. |

Ein Exemplar der Medaille befindet sich im Berliner Münzkabinet.

18. Silberne Prämien-Medaille. Dm. 27 Mm. Duisburg DCIX, 5. — Kl. 12.*

Av.: Ein im Profil nach rechts knieendes Weib zeigt auf die Impfstellen am linken Arme des auf seinem linken Knie sitzenden Kindes; rechts steht eine Vase mit Blumen, an welcher ein Wappenschild mit einem Löwen; oben das strahlende Auge der Vorsehung. Umschrift: WIR DANCKEN DIR — FÜR DIESE WOHLTHAT. Im Abschnitt: *A. Guillemard f.*

[1]) Entweder Friedrich Heinrich oder Christian Joseph Krüger, die beide in den Jahren von 1787 bis 1814 als Medailleure in Dresden thätig waren.

Rev.: Ein Aesculap-Stab in Mitten zweier Kränze von Eichen und Rosen. Umschrift: GESTALT GESUNDHEIT. — LEBEN GESCHÜTZET. Im Abschnitt: SCHUTZPOCKEN | COMMISSION. | 1803.

Für das Königreich Böhmen in Prag geprägt Je ein Exemplar befindet sich in der Bibliothek des Wiener Magistrats (Post. No. 970) und im K. K. Münz- und Antikenkabinet in Wien.

b) Frankreich.

19. *Av.:* Der belorbeerte Kopf im Profil nach rechts; darunter: DENON DIR. | ANDRIEU F. Umschrift: NAPOLEON — EMPEREUR.

Rev.: Aesculap und Venus stehend und sich anblickend, von vorn gesehen; Aesculap lehnt sich mit der rechten Schulter auf den Schlangenstab und legt die Linke auf die linke Schulter der unbekleideten Göttin. Im Felde links eine Kuh, rechts eine offene Impflancette über einem Impfstäbchen. Unten links: ANDRIEU F., rechts: DENON DIR. Im Abschnitt: LA VACCINE | MDCCCIV.

Dm. 41 Mm. In Silber, 35 Gr. schwer. — Kl. 14.ᵉ

20. *Av.:* Belorbeerter Kopf im Profil nach rechts; am Halsabschnitte: ANDRIEU F. — Umschrift: NAPOLEON — EMP. ET ROI.

Rev.: Wie oben.

21. *Av.:* Eine stehende Kuh, im Profil nach links; über derselben ein Impfstäbchen und daneben eine offene Impflancette. Links unten: DE PAULIS. F. Im Abschnitt: EX INSPERATO | SALUS.

Rev.: Vierzeilige Inschrift in einem Eichenkranze: VACCINATIONS | MUNICIPALES | DE PARIS. | MDCCCXIV.

Dm. 32 Mm. Kluyskens 16.ᵉ

22. *Av.:* Kopf im Profil nach rechts; darunter: PUYMAURIN D., und am Halsabschnitte: ANDRIEU F. Umschrift: LOUIS XVIII. ROI DE — FRANCE ET DE NAVARRE.

Rev.: Dieselbe Darstellung wie bei No. 19, nur trennt ein horizontaler Strich das Datum MDCCCIV von den Worten: LA VACCINE; ferner liest man links unten: ANDRIEU und rechts: FECIT. DE PUYMAURIN DI.

23. *Av.:* Gleich dem Revers der vorhergehenden Nummer.
Rev.: Leergelassen für den einzugravirenden Namen des zu Prämiirenden.
Kluyskens 15.*

*24. *Av.:* Profilbüste nach rechts; darunter: DE PAULIS F. Umschrift: LOUIS XVIII. ROI DE FRANCE ET DE NAVARRE.
Rev.: MINISTERE DE L'INTERIEUR — COMITE CENTRAL DE VACCINE FORME LE XI. MAI 1800.
Dm. 32 Mm. Kluyskens 22.*

*25. *Av.:* Profilbüste nach rechts; darunter: GAYRARD F. DE PUYMAURIN D. — Umschrift: LOUIS XVIII. ROI DE FRANCE ET DE NAVARRE.
Rev.: In einem Lorbeerkranz: MINISTERE DE L'INTERIEUR. SOCIETE GENERALE DE VACCINE.
Dm. 42 Mm. Kluyskens 23.*

26. *Av.:* Profilkopf nach rechts; darunter: DE PAULIS F. | DE PUYMAURIN D. Umschrift: CHARLES X. ROI — DE FRANCE ET DE NAV.
Rev.: Genau wie bei No. 19 oben.
Dm. 41 Mm.

27. *Av.:* Belorbeerter Kopf im Profil nach rechts; darunter: CAQUE F. Umschrift: LOUIS PHILIPPE I. — ROI DES FRANÇAIS.
Rev.: Genau wie bei No. 19.
Dm. 41 Mm.

*28. *Av.:* Wie vorher bei No. 27.
Rev.: Umschrift: SOCIETE NATIONALE DE VACCINE FONDEE EN 1829. Ein Eichenkranz umgiebt ein für den Namen des zu Prämiirenden leer gelassenes Feld.
Kluyskens 26.*

29. *Av.:* Weiblicher Kopf mit Diadem und Kranz, im Profil nach rechts; darunter: E. ROGAT. Umschrift: REPUPLIQUE — FRANÇAISE.
Rev.: Genau wie bei No. 19.

30. *Av.:* Belorbeerter Kopf im Profil nach rechts; darunter: BARRE. Umschrift: NAPOLEON III — EMPEREUR.
Rev.: Wie bei No. 19.

*31. *Av.:* Jenner's Büste von vorn, von zwei Palmzweigen umgeben; darunter: 1749, und nach links: NAMEL ET LECOMTE. Umschrift: EDWARD JENNER.

Rev.: Zwei verschlungene Lorbeerzweige und in deren Mitte: MEDAILLE DE 1re CLASSE. Umschrift: COMITE CENTRAL DE VACCINE DU DEPARTEMENT DU NORD.

Silberne Medaille. Dm. 40 Mm. Kluyskens 9.

Die Stempel zu No. 20, 22, 26, 27, 29 und 30 befinden sich noch in der Münze zu Paris.

c) Holland und Belgien.

*32. *Av.:* Büste; unter derselben: LAGEMAN F. Umschrift: PHOEBUS HITZERUS THEMMEN. M. D. INSTITUIT 1803.

Rev.: Umschrift: HET AMSTERDAMSCH KOEPOK — INENTINGS GENOOTSCHAP. In der Mitte ein Lorbeerkranz um ein frei gelassenes Feld.

Silber. Dm. 35 Mm. — Rudolphi 654. — Kluyskens 25. — Duisburg CCCCXCVII.

Dr. Temmen war der Stifter der auf der Medaille genannten Gesellschaft zur Ausbreitung der Impfung.

*33. *Av.:* Büste Napoleons I. im Profil nach rechts.

Rev.: Gravirte Inschrift: ANTVERP: CIVIT: DOCTORI-MEDICO DOMINO LUDOVICO HENRICO JOSEPHO VRANCKEN METHODI JENNERIANAE PROPOGATIONE IN ANNO MDCCCVII PERILLUSTRATO.

Goldene Medaille. Dm. 65 Mm. — Kluyskens 17.

Dr. Vrancken war geboren zu Löwen 1773 und starb zu Antwerpen den 1. Jan. 1853.

*34. *Av.:* Büste Napoleons I. im Profil nach rechts.

Rev.: MINISTERE DE L'INTERIEUR. — SOCIETE GENERALE DE VACCINE. — M. DEMANET, CHIRURGIEN A GAND.

Silberne Medaille. Dm. 35 Mm. Kluyskens 18.

M. G. Demanet war geboren zu Gent am 30. Juli 1747 und starb daselbst den 15. September 1831.

*35. Einseitiges Medaillon in vergoldetem Silber (Dm. 40 Mm.) mit der gravirten Darstellung der heiligen Kuh der Hindu und zwei Ovidischen Versen:

JUPITER E TERRA GENITAM MENTITUR UT AUCTOR
DESINAT INQUIRI . . .
POTERAT NON VACCA VIDERI.

Dieses Medaillon wurde von L. de Bart gefertigt und Dr. Demanet am 22. Juli 1821 überreicht.

Kluyskens 19.

36. *Av.:* Eine Kuh; über ihr schwebt Fama, in der einen Hand eine Posaune, in der anderen einen Aesculapstab; darunter: FABRIECK H-D. HEUS. Im Abschnitt: MDCCCIX. Umschrift: VOLITAT. JAM. FAMA. PER. ORBEM.

Rev.: In einem Eichenkranz die gravirte Inschrift: AAN M. DEMANET TE GENT 1824. Umschrift: PRO. VARIOL. VACC. INSIT. PLUS. C. CIVIB. UNO. ANN. GRATIS. ADMINISTR.

Goldene Medaille. Dm. 40 Mm. Kluyskens 20.

37. Gleiche Medaille mit abweichender Gravirung im Eichenkranz der Rückseite: AAN C. KLUYSKENS, HEELMEESTER TE ST. GILLIS-WAAS. 1825.

(Dr. Kluyskens war geboren zu Erpe den 5. April 1788, starb zu St. Gilles-Waas den 25. März 1858.)

Kluyskens 21.*

Beide vorstehende Medaillen sind Exemplare der Niederländischen Staats-Prämie für Aerzte, die innerhalb eines Jahres wenigstens 100 Personen umsonst geimpft hatten. Die Stempel befinden sich noch in der Münze zu Utrecht.

38. *Av.:* Kopf im Profil nach links; darunter: BRAEMT F. Umschrift: LEOPOLD PREMIER — ROI DES BELGES.

Rev.: Stehende Kuh im Profil nach rechts, im Felde unter dem Kopfe eine offene Impflanzette. Ueber der Kuh in zwei graden Zeilen: PROPOGATION | DE LA VACCINE. Im Abschnitt der Schlangenstab Aesculap's.

Dm. 33 Mm. — Kluyskens 28.*

Ein Exemplar der Medaille befindet sich im Münzkabinet zu Gotha.

*39. Probe-Abschlag der vorhergehenden Medaille mit dem Unterschiede, dass der Abschnitt des Reverses statt des Schlangenstabes die Worte zeigt: D'APRES E. VERBOECKHOVEN BRAEMT F.

Kluyskens 27.*

*40. *Av.:* Kopf im Profil nach links; darunter: S. WIENER. Umschrift: LEOPOLD II. ROI DES BELGES.

Rev.: Derselbe wie bei No. 38.

Dm. 33 Mm. — Kluyskens 29.

No. 38 — 40 sind Exemplare der Königl. Belgischen Staatsprämie; nach Dr. Kluyskens' Mittheilung wird dieselbe seit 1868 nicht mehr verliehen.

d) Russland.

41. Bronze-Medaille. Dm. 66 Mm.

Av.: Büste der Kaiserin Catharina im Profil nach rechts. Umschrift: **Б. М. ЕКАТЕРИНА II ИМПЕРАТ. И САМОДЕР. ВСЕРОССИИСК.** d. h. I. M. Catharina II. Kaiserin und Selbstherrscherin Russlands.

Rev.: Eine übermässig schlanke Hygiea versammelt sieben nackte Knaben unter ihrem Mantel; über ihrem Haupte ein Stern. Umschrift: **ЗА ПРИВИВНІЕ ОСПЫ.** d. h. Für Impfung der Blattern.

42. Bronze-Medaille. Dm. 40 Mm.

Av. & Rev. mit denselben Darstellungen, nur liest man noch unter der Büste der Kaiserin die Buchstaben **Н. КОЗ. К.** und im Abschnitte des Reverses **КОП. В. В.**

43. Bronze-Medaille. Dm. 30 Mm.

Av. & Rev. mit denselben Darstellungen und Inschriften. Unter der Büste der Kaiserin steht **КЛЕ.** und im Abschnitte des Reverses **Р. А. ЛЯЛИНЪ.**

44. Bronze-Medaille für Finnland. Dm. 40 Mm.

Av.: Der Kopf Kaiser Nicolaus' im Profil nach rechts. Am Halsabschnitte die Buchstaben B. A. Umschrift: NICOLAI I. KEISARI. KOKOVENÄÄN ITSEVALT. SUOMEN SUURIRUHTIN. d. h. Nikolaus I., Kaiser aller Reussen, Selbstherrscher, Finnland's Grossfürst.

Rev.: Dieselbe Darstellung wie bei den 3 vorigen. Umschrift: VAKSININ ISTUTTAMISEN EDESTA. d. h. Für Vaccination.

Die Stempel dieser 4 Russischen Medaillen befinden sich in der Kaiserlichen Münze zu Petersburg.

*45. Bronze-Medaille für den Mullah Hassan Daut im Gouvernement Astrachan wegen seiner Verdienste um die Einführung der Schutzpockenimpfung unter den in Astrachan lebenden Nomaden von der Regierung geschlagen. Hassan Daut war Muhamedaner, lebte zu Anfang dieses Jahrhunderts.

Av.: Unter einer Krone die Initialen des Kaisernamens A. I. Rundum laufen Strahlen aus, darunter 5 Zeilen russischer Inschrift (Für Nützliches dem Mullah Hassan Daut, Sohn des Hadschi).

Rev.: Krone ohne die Initialen, in einem Kreissegment auslau-

fender Strahlen, darunter 3 Zeilen arabischer Schrift (Für nützliche Thaten dem Mullah Hassan Daut, im Jahre 1805). Dm. 50 Mm. Conf. Rüppel's Beiträge in Numismat. Zeitschrift, Wien, VI u. VII. 1874—1875. S. 218. No. DXXII. e.

46. Silberne Prämie des Dr. Lange. Dm. 26 Mm.

Av.: Dieselbe Darstellung wie bei No. 13. Umschrift: DONATUM A DOCTORE MED: JOH: DAVID LANGE. Im Abschnitte: GORZDA | 1811.

Rev.: Siebenzeilige Inschrift: AD | GLORIAM | DEI | UTILITATEMQUI (sic!) | MAGNI | IMPERII | RUSSICI. | Duisburg DCIX, 4.

Laut einer gefälligen Mittheilung Herrn Dr. Merzbacher's in München war Dr. Lange Hausarzt des Gutsherrn von Gorzda, eines Freiherrn von Rönne, und in dieser Stellung thätig für Ausbreitung der Vaccination unter der Landbevölkerung. (Gorzda, zu deutsch Gersden, ein kleiner unreinlicher Ort in anmuthiger Gegend Litthauens, unweit der preussischen Grenze, etwa 5 Stunden von Memel.)

e) Schweden.

Staatliche Vaccinations-Prämien.

47. *Av.:* Kopf im Profil nach rechts; unter demselben: L. P. L. (Ludwig Persson Lundgren). Umschrift: CARL XIV. JOHAN SVERIGES NORRIGES G. OCH. V. KONUNG. d. h. König von Schweden, Norwegen, der Gothen und Wenden.

Rev.: In einem Eichenkranz die 3zeilige Inschrift: FÖR | BEFRÄMJAD | VACCINATION d. h. für Beförderung der Impfung. Dm. 35 Mm.

48. *Av.:* Kopf im Profil nach rechts; darunter: L. P. L. F. — Umschrift: OSCAR SVERIGES NORR. GÖTH. O. VEND. KONUNG.

Rev.: wie oben.

49. *Av.:* Kopf im Profil nach rechts; darunter: L. A. — Umschrift: CARL XV. SVERIGES NORR. GÖTH. O. VEND. KONUNG.

Rev.: wie oben.

50. *Av.:* Kopf im Profil nach rechts; darunter die Buchstaben L. A. — Umschrift: OSCAR II. SVERIGES NORR. GÖTH. O. VEND. KONUNG.

Rev.: wie oben.

Die Stempel dieser 4 Medaillen befinden sich in der Königlichen Münze zu Stockholm; in Silber geprägt beträgt das Gewicht 20 Gramm.

Verfasser bittet um gefällige Mittheilung irgend welcher die Correctur oder Completirung des Verzeichnisses ermöglichenden Notizen, um Vermittelung der mit * bezeichneten Nummern im Originale oder in getreuen Nachbildungen, sowie um weitere Mittheilungen über die auf Inoculation und Impfung sich beziehenden Stiche und Abbildungen.

II.

Experimentelle Untersuchungen über Kohlenstaubinhalation.

(Aus dem pathologisch-anatomischen Institut zu Heidelberg.)

Von Dr. H. Ruppert,

II. Assistenzarzt an der poliklinischen Anstalt zu Heidelberg.

Die Untersuchungen, deren Resultat in den nachfolgenden Zeilen enthalten ist, wurden zu dem Zwecke angestellt, die Vorgänge, welche sich bei der Inhalation eines chemisch sowohl wie mechanisch möglichst indifferenten Staubes in den Lungen abspielen, genauer zu studiren.

Die Fragen, die ich mich dabei zu beantworten bemühte, sind folgende:

1) Welche Veränderungen werden durch die Staubinhalation im Epithel der luftführenden Räume und in den tieferen Gewebstheilen der Respirationsorgane gesetzt?

2) Wie (frei oder in Zellen eingeschlossen) dringt der Staub in das Gewebe?

3) Welches sind die Wege, die er bei diesem Eindringen benützt? und

4) Welche Kräfte treiben ihn dabei vorwärts?

Diese Fragen enthalten zwar an und für sich nichts Neues, im Gegentheil, sie wurden schon vor mir häufig und von einer grossen Anzahl von Forschern mehr oder weniger eingehend erörtert, aber trotzdem waren sie bis dahin als zum grössten Theil ungelöst zu betrachten, was seinen Grund hauptsächlich darin hatte, dass die betreffenden Autoren sie nicht oder nur in zweiter Linie

berücksichtigten. Warum dies geschehen, wird ein Blick auf die Literatur unseres Gegenstandes ohne Weiteres lehren.

Bekanntermaassen ist der Streit über die Möglichkeit des Eindringens staubförmiger Fremdkörper in das Parenchym der Lungen noch nicht allzu lange entschieden.

Traube[1]) war der erste, dem es gelang, positive Thatsachen zu Gunsten derselben aufzuführen. Seine Angaben wurden in den folgenden Jahren auch auf experimentellem Wege von den verschiedensten Seiten bestätigt [Lewin[2]), Villaret[3]), Rosenthal[4])], ohne dass jedoch durch diese Untersuchungen die Sache weiter gefördert worden wäre. Erst 6 Jahre später wurde durch Zenker[5]) die Entscheidung herbeigeführt, indem er einen Körper, der nur durch Inhalation an diese Stellen gelangt sein konnte, Eisenoxydstaub überall da in den Lungen nachwies, wo wir sonst das sogenannte „normale" Lungenpigment zu finden gewohnt sind. Gleichzeitig mit Zenker veröffentlichten Seltmann[6]) und Kussmaul[7]) ihre Beobachtungen, die auf das Bestimmteste für das Eindringen staubförmiger Körper in das Lungengewebe sprachen. Endlich bewies Knauff[8]) nur wenig später durch seine Experimente die Möglichkeit der Lungenverstaubung und zeigte zugleich, wie leicht und schnell eine solche unter günstigen Verhältnissen zu Stande kommen kann.

Man sieht, diese Autoren hatten sich alle die Entscheidung der Frage, ob der in der Luft suspendirte Staub in das Gewebe

[1]) Traube, Ueber das Eindringen feiner Kohlentheilchen in das Innere des Respirationsapparates. Deutsche Klinik 1860 No. 49 u. 50 und 1866 No. 3.

[2]) Lewin, Klinik der Krankheiten des Kehlkopfes. Bd. I. Berlin 1865.

[3]) Villaret, Cas rare d'Anthracosis. Paris 1862.

[4]) Rosenthal, Untersuchungen und Beobachtungen über die Einwirkung pulverförmiger Substanzen auf den Organismus. Wien. medicin. Jahrb. Bd. XI. 1866.

[5]) Zenker, Ueber die Staubinhalationskrankheiten der Lungen. Deutsch. Archiv für klin. Medic. Bd. II. 1866.

[6]) Seltmann, Die Anthracosis der Lunge bei Bergwerksarbeitern. Deutsch. Archiv für klin. Medic. Bd. II. 1866.

[7]) Kussmaul u. Schmidt, Die Aschenbestandtheile der Lunge. Deutsch. Archiv für klin. Medic. Bd. II. 1866.

[8]) Knauff, Das Pigment der Respirationsorgane. Dieses Archiv Bd. 39. 1867.

der Respirationsorgane zu dringen vermöge oder nicht, zur Aufgabe gemacht. Wie dies geschehe und welche feineren Veränderungen dadurch bedingt würden, waren für sie Dinge von minderer Wichtigkeit, die sie nur insofern berücksichtigten, als sich dies aus ihren Untersuchungen von selbst ergab. Daher findet man auch nur in der Arbeit von Knauff genügend begründete Angaben über einzelne uns interessirende Punkte, da dieser Autor durch seine Experimente in Stand gesetzt war, sich über dieselben zu vergewissern, ohne dadurch von seiner Hauptaufgabe allzuweit abgeführt zu werden. Es gelang ihm besonders, die Betheiligung der Lymphgefässe an der Fortbewegung des Staubes im Gewebe der Lungen ausser Zweifel zu setzen. Ausserdem wies er die Metamorphose der abgelösten Bronchialepithelzellen in pigmenthaltige Schleimkörperchen nach.

Der einzige Autor, der sich speciell mit der Lösung eines Theiles unserer Fragen beschäftigte, war Slavjansky[1]). Derselbe suchte die Herkunft der von den Lungenalveolen gelieferten pigmentirten Sputazellen festzustellen. Die Art und Weise, wie er jedoch hierbei experimentirte, setzte in den Lungen seiner Versuchsthiere wesentlich andere Veränderungen, als die sind, die bei der Staubinhalation für gewöhnlich gefunden werden, so dass seine Resultate für die Erklärung dieser Vorgänge nur einen bedingten Werth haben. In den nächstfolgenden Jahren wurden keine weiteren Versuche über unseren Gegenstand angestellt und es entbehrten daher, als ich meine Untersuchungen begann, die zur Zeit bestehenden Ansichten über das Zustandekommen der Lungenverstaubung noch in vielen Einzelheiten einer thatsächlichen Begründung.

Während ich noch mit meinen Experimenten beschäftigt war, erschien die Arbeit von v. Ins[2]), in welcher dieser Forscher dieselben Fragen auf ganz ähnliche Weise, wie ich, zu lösen sucht. Ich werde auf diese Arbeit sowie auf die wichtigeren der vorher erwähnten noch öfters zurückkommen müssen.

[1]) Slavjansky, Experimentelle Beiträge zur Pneumonoconiosislehre. Dieses Archiv Bd. 48. 1869.

[2]) v. Ins, Experimentelle Untersuchungen über Kieselstaubinhalationen. Züricher Inaug.-Dissertat. 1876.

Methoden.

Ich gebrauchte zu meinen Versuchen theils Hunde, theils Kaninchen; es ist dies insofern empfehlenswerth, als die Lungen dieser Thiere, wie der Säugethiere überhaupt, im Ganzen zwar ähnlich genug gebaut sind, um Erfahrungen, die man an dem Einen macht, ohne Bedenken auf das Andere übertragen zu können, doch immerhin solche Verschiedenheiten bieten, dass durch die Untersuchung beider das Verständniss der einzelnen Vorgänge im Wesentlichen erleichtert wird. Es eignen sich nehmlich alte Hunde durch ihr stark entwickeltes interstitielles Bindegewebe besonders zum Studium der durch die Staubinhalation gesetzten Veränderungen im Gewebe der Lunge selbst, während am Kaninchen die Vorgänge, die sich in dem Epithel der Luftwege abspielen, weit besser zur Anschauung kommen. Ganz junge Hunde verhalten sich wie Kaninchen.

Auch an Fröschen habe ich eine Reihe von Versuchen angestellt, ohne jedoch ein für meine Zwecke verwerthbares Resultat zu erzielen, woran, wie ich glaube, der Umstand schuld ist, dass es mir nicht gelang, die Oberfläche der Froschlunge trocken zu bestauben. Die Anwendung von Aufschlemmungen setzt aber zu wesentlich verschiedene Veränderungen. Ich erwähne dies nur, um einer interessanten Beobachtung zu gedenken, die ich bei Anstellung dieses Experimentes mehrmals zu machen Gelegenheit hatte. Verhindert man nehmlich einen Frosch, die ihm in die Lunge gebrachte Aufschlemmung (ich verwandte chinesische Tusche in 0,6procentige Kochsalzlösung) sofort wieder zu entleeren, so geht dieselbe mit grosser Schnelligkeit in die Circulation über. Schon nach einer Stunde findet man die Lungen fast vollkommen leer, die Capillaren sämmtlicher Organe dagegen auf das Schönste gefüllt.

Ein Theil der Tusche wird ebenso schnell wieder durch den Harn eliminirt, der schon nach wenigen Minuten kohlschwarz wird. Ob und in welcher Weise die Nieren dabei betheiligt, konnte ich nicht entscheiden.

Uebrigens scheint Slavjansky an Säugethieren Aehnliches, wenn auch in weit geringerem Grade, gesehen zu haben.

Die Versuche mit den obengenannten Thieren stellte ich anfangs genau so an, wie es Knauff und v. Ins gethan hatten, d. h. das betreffende Thier wurde in einem angemessen grossen Kasten

einer möglichst Staub erfüllten Atmosphäre ausgesetzt. Ich bediente mich zur Herstellung der letzteren einer oder zweier Petroleumlampen ohne Cylinder. Der von diesen gelieferte Russ wirkt so wenig nachtheilig auf die Respirationsorgane, dass selbst schwache Thiere wochenlang anhaltend dieser Räucherung ausgesetzt werden können, ohne merklich zu leiden. Die Resultate, die ich mit dieser Methode erzielte, waren jedoch so wenig befriedigender Natur, dass ich nach einiger Zeit die Nothwendigkeit einer weit energischeren Räucherung einsah.

Um das zu erreichen, tracheotomirte ich die Thiere und band ihnen in die geöffnete Luftröhre eine T-förmige Canüle ein. Die beiden freien Schenkel der Canüle setzte ich durch kurze, möglichst weite Gummischläuche mit je einem Quecksilberventil in Verbindung, von denen das eine nur die In-, das andere nur die Exspiration erlaubte.

Das erstere derselben bezog seine Luft aus einem kleinen Kästchen, welches auf einen weiten Blechcylinder aufgesetzt war. In diesem letzteren stand die den Russ liefernde Lampe.

Vermittelst dieser Einrichtung ist man nicht allein im Stande, in kürzester Frist eine sehr beträchtliche Menge von Kohlenstaub in die Lungen zu befördern, sondern man hat auch noch den Vortheil, dass man viel besser die durch die Inhalation hervorgerufenen Veränderungen Schritt für Schritt verfolgen kann. Natürlicher Weise halten die Thiere eine solche Behandlung nicht sehr lange aus, weshalb man sie beständig genau überwachen muss.

Die Lungen selbst härtet man am besten so, dass man sie sofort nach dem Tode des Thieres mit gewöhnlichem Alkohol füllt, ohne dabei irgend welchen stärkeren Druck anzuwenden und sie dann in Alkohol aufhängt. Nach 2—3 Tagen schneidet man geeignete Stücke heraus und härtet sie in absolutem Alkohol nach.

Nach diesem Verfahren kann man die Lunge zum Zwecke des Schneidens auf das Stärkste zusammenpressen, die Schnitte dehnen sich in Wasser gebracht stets wieder vollständig aus, so dass man mit Leichtigkeit sowohl sehr dünne, als auch sehr übersichtliche Präparate herstellen kann.

Als Färbemittel fand ich Carmin in sehr gesättigter neutraler Lösung, als Einbettungsflüssigkeit Glycerin mit etwas Essigsäure (1—2 pCt.) am vorzüglichsten.

Anatomischer Befund.

1. In den Bronchien.

Von dem inhalirten Staube bleibt stets ein sehr beträchtlicher Bruchtheil in dem Belage der Bronchialschleimhaut hängen und wird theils in demselben Zustande wieder herausbefördert, theils nehmen ihn, ehe dies noch geschieht, die in dem Schleime suspendirten Zellen in sich auf. Diese Zellen sind, wie wir aus den Untersuchungen Knauff's wissen, Abkömmlinge des Bronchialepithels.

Sie nehmen die Kohle erst auf, nachdem sie sich von ihrem Mutterboden abgelöst und dem Schleime beigemischt haben. So lange sie festsitzen, kommen sie wegen der schützenden Schleimdecke, sowie der Flimmerbewegung nicht in Berührung mit der Kohle.

In den allerkleinsten Bronchien und ihren Fortsetzungen, den Alveolargängen, tritt der Staub scheinbar in eine innigere Beziehung zu dem Epithel.

Es findet hier zwar noch eine Schleimabsonderung statt, die Zellen entbehren aber der Wimpern. Es wird daher die in dem zähen Belage hängen bleibende Kohle nicht so schnell entfernt, wie in den grossen Luftwegen. Man findet sie meist in einer charakteristischen Anordnung, indem sie nicht diffus über die Schleimhaut ausgebreitet liegt, sondern sehr zierliche mosaikartige Zeichnungen bildet, die, wie man sich leicht überzeugt, dadurch zu Stande kommen, dass die innig verklebten Kohlenpartikelchen genau den Zellgrenzen entsprechend abgelagert sind.

Ich glaubte diesem Befunde eine besondere Bedeutung für das Eindringen der Kohle in das Lungengewebe beimessen zu müssen, indem ich mir vorstellte, dass die zwischen den einzelnen Zellen befindliche Kittsubstanz, den Uebertritt der Kohle aus dem Lumen der Bronchien in das Gewebe vermittle.

Gegen eine solche Auffassung spricht allerdings das Verhalten der Kohlenpartikelchen zum Epithel.

Dieselben sind nehmlich auf dem letzteren nur oberflächlich gelegen. Zwischen den Zellen selbst, oder in dem darunter befindlichen Gewebe, habe ich niemals solche getroffen. Es wäre immerhin denkbar, dass der einmal zwischen die Zellen eingedrungene Staub sehr rasch weiter befördert würde, so dass er ge-

wöhnlich an dieser Stelle nicht zur Beobachtung gelangt. Soviel scheint mir sicher, dass wir es hier nicht mit einer rein zufälligen Erscheinung zu thun haben.

Wenn die Kohle lange Zeit auf dem Epithel liegen bleibt, so verkleben die einzelnen Theilchen so fest miteinander, dass grössere Stücke des Belages im Zusammenhang abgestossen werden können. Man findet diese als zierliche schwarze Netze im Lumen der Bronchien.

2. In den Alveolen.

Untersucht man die Lungen eines sofort nach einer energischen Räucherung getödteten Thieres, so findet man stets eine grosse Menge Kohlenstaubes frei im Lumen der Alveolen. Derselbe adhärirt entweder den Wänden in gänzlich ungeordneter Weise, oder es machen sich ähnliche netzartige Zeichnungen, wie in den Aveolargängen, bemerkbar. Die Maschen dieses Netzes sind jedoch sehr viel weiter und äusserst unregelmässig. Diese Anordnung entsteht dadurch, dass die Kohlenpartikelchen sich auf den Capillarschlingen, als den in das Lumen am weitesten vorspringenden Theilen niedererschlagen. Der geschilderte Zustand erhält sich jedoch niemals sehr lange Zeit, schon nach 2mal 24 Stunden ist der meiste freie Staub verschwunden; es finden sich dagegen im Lumen der Alveolen eine grosse Menge von Zellen, die sich fast sämmtlich durch einen bedeutenden Gehalt an einem tiefschwarzen körnigen Pigmente auszeichnen. Nach unseren heutigen Anschauungen darf man wohl ohne Anstand dieses Pigment mit der inhalirten Kohle identificiren.

Nicht so einfach steht es mit der Frage, woher diese Zellen selbst kommen. Es stehen darüber zwei Ansichten schroff gegenüber, ohne dass von einer oder der anderen Seite der vollständige Beweis für die Richtigkeit der betreffenden Auffassung erbracht wäre.

Da ich mich selbst mit der Klarstellung dieses streitigen Punktes auf das Eingehendste beschäftigt habe, so glaube ich berechtigt zu sein, auf die Genese der „Staubzellen“ [1]) etwas ausführlicher eingehen zu dürfen.

[1]) Der Ausdruck „Staubzellen“ wurde von v. Ins zuerst gebraucht, als kurz und sehr bezeichnend habe ich ihn gern acceptirt.

Was zunächst die augenblicklich darüber bestehenden Ansichten betrifft, so schien es für die älteren Autoren eine ganz selbstverständliche, unantastbare Thatsache zu sein, dass diese Gebilde eben weiter nichts vorstellen könnten, als losgelöste Alveolarepithelzellen. Diese Ansicht wurde von Knauff theils modificirt, indem er die Betheiligung des Bronchialepithels an der Bildung dieser Zellen nachwies, theils bestätigt durch die Beobachtung von pigmentirten Alveolarepithelzellen in situ.

Slavjansky — es war unterdessen die Cohnheim'sche Arbeit über die Auswanderung erschienen — trat diesen Angaben Knauff's insofern entgegen, als er zwar die Aufnahme von Staub von Seiten der festsitzenden Epithelzellen zugab, dagegen deren Fähigkeit sich abzulösen leugnete. Er hält die freien pigmentirten Zellen für ausgewanderte weisse Blutkörperchen und sucht dies auf folgendem Wege zu beweisen:

Er injicirte demselben Thiere sowohl in die Lungen als auch in das Blut einen körnigen Farbstoff.

In den Zellen im Lumen der Alveolen fand er dann häufig beide Farbstoffe zugleich. Ueber das Schicksal der pigmentirten Zellen in situ macht er weiter keine Angaben.

Noch einen Schritt weiter geht von Ins, indem er jede Einwirkung des Staubes auf das Epithel in Abrede stellt. Die von Knauff und Slavjansky beschriebenen Pigmentzellen in situ hält er für Täuschung, auch an den abgelösten Zellen konnte er niemals die oft als Beweis angeführten Uebergangsformen sehen. Da er ausserdem einige in seinem Sinne sprechenden Beobachtungen am frischen Objecte gemacht hatte, so glaubt er sich berechtigt, die Staubzellen einzig und allein von den weissen Blutkörperchen abzuleiten.

Was ich selbst gefunden habe, spricht entschieden mehr für die ältere Auffassung. Ich will damit nicht die Möglichkeit bestreiten, dass sich auch weisse Blutkörperchen zuweilen an der Bildung der Staubzellen betheiligen. Im Gegentheil, man sieht in den Alveolen öfters leicht pigmentirte Zellen, die ihrer Grösse und Gestalt nach wohl nicht gut in anderer Weise gedeutet werden können. Dass diese Bildungsweise der Staubzellen aber nicht die Regel ist, ergiebt sich zunächst aus der Seltenheit des Befundes. Dazu kommt, dass ich niemals an den Blutgefässen der

betreffenden Lungen jene charakteristische Veränderung antreffen konnte, wie sie mit einer reichlichen Auswanderung stets verbunden sind. Reichlich hätte letztere aber in vielen meiner Versuche sein müssen, da bei denselben in kürzester Frist oft eine ungewöhnlich grosse Menge Staubzellen gebildet wurden. Trotzdem war weder in den kleinsten Venen noch auch in den Capillaren eine Anhäufung von Rundzellen zu sehen und ebensowenig zeigte sich das benachbarte Gewebe damit infiltrirt.

Es steht mir hier indessen das positive Resultat Slavjansky's entgegen und ich gebe gern zu, dass ein solches unter gewöhnlichen Umständen mehr wiegt, als eine ganze Reihe von negativen Befunden. Die Slavjansky'schen Versuche sind aber bei der Entscheidung dieser Frage deshalb nur bedingt verwerthbar, weil er den Staub nicht trocken, sondern in Flüssigkeit suspendirt in die Lunge brachte. Eine solche Aufschlemmung aber setzt stets einen bedeutenden Reiz. Slavjansky hat auch wirklich in den meisten Fällen starke acute Pneumonien gefunden: Veränderungen, wie sie selbst bei den energischsten Staubinhalationen nur äusserst selten, und dann stets in sehr geringem Grade, vorkommen. Abgesehen davon ist aber noch zu berücksichtigen, dass die Einfuhr einer grösseren Menge eines körnigen Farbstoffes in das Blut, auch wenn er chemisch ganz indifferent ist, auch keine ganz gleichgültige Sache ist. Wie man sich leicht überzeugen kann, entstehen durch einen solchen Eingriff beträchtliche Kreislaufsstörungen; in den Lungen machen sich dieselben, wie ich nach einigen Experimenten gesehen habe, durch Verstopfung einer grossen Menge von Capillaren bemerkbar.

Es hat demnach Slavjansky bei seinen Versuchen Veränderungen hervorgerufen, die sich in keiner Weise mit den durch eine Staubinhalation gesetzten vergleichen lassen. Durch die Pneumonie sowohl wie durch die künstliche Kreislaufsstörung wird die Auswanderung von Rundzellen nach den Alveolen in hohem Grade begünstigt, und es kann daher durchaus nicht auffallen, dass er in den Alveolen Zellen mit beiderlei Pigment fand. Ausserdem ist aber bekannt, dass der im Blute circulirende Farbstoff die Gefässe, auch ohne an Wanderzellen gebunden zu sein, zu verlassen vermag, so dass also auch auf diese Weise eine doppelte Pigmentirung der betreffenden Zellen zu Stande kommen kann.

v. Ins stützt seine Ansicht von der Entstehung der Staubzellen aus den weissen Blutkörperchen hauptsächlich darauf, dass er sich niemals von der Existenz der von früheren Autoren beschriebenen Uebergangsformen von der normalen Epithelzelle bis zur ausgebildeten Staubzelle hätte überzeugen können. Es bleibe ihm daher keine andere Möglichkeit, als anzunehmen, dass die weissen Blutkörperchen die Eltern der Staubzellen seien. Er sucht dies noch durch eine Beobachtung am frischen Objecte zu erhärten, an denen er sah, dass Rundzellen in lebhafter Bewegung Staubpartikelchen aufnahmen und dann unter zunehmender Trägheit der Bewegung allmählig zu Staubzellen ähnlichen Gebilden aufquollen. Die Beweiskraft dieser beiden Momente scheint mir nun etwas überschätzt zu sein; denn selbst wenn die Epithelzellen sich wirklich nicht an der Bildung der Staubzellen betheiligten, so wäre immer noch die Entstehung derselben aus anderen zelligen Elementen, als aus weissen Blutkörperchen, möglich, und diese wird durch die Beobachtung am frischen Objecte durchaus nicht ausgeschlossen, zumal die Bedingungen, unter welchen sie gemacht wurde, doch ganz andere waren, als diejenigen sind, unter denen die Staubzellen für gewöhnlich entstehen.

Wenn ich demgemäss die Ansicht, als ob die Staubzellen sich nur aus weissen Blutkörperchen bildeten, als eine genügend erwiesene, nicht acceptiren kann, so habe ich natürlicherweise damit noch nichts erbracht, was meine eigene Anschauung stützen konnte. Ich bin jedoch im Stande einige wohlconstatirte Thatsachen aufzuführen, die mit der grössten Bestimmtheit dafür sprechen, dass wenigstens ein grosser Theil der Staubzellen losgelöste Epithelzellen sind.

Vor allen Dingen habe ich mich überzeugt, dass die Epithelzellen in situ zweifellos Kohlenstaub in sich aufnehmen. Ich muss dies um so mehr betonen, als es durchaus nicht leicht ist, sich von dieser Thatsache zu überzeugen.

Von besonderem Belange ist gerade hierbei die Anwendung einer richtigen Inhalationsmethode. Wenigstens habe ich, so lange ich meine Versuchsthiere nur in der zuerst angegebenen Weise behandelte, niemals eine noch festsitzende Epithelzelle gesehen, die Staubpartikelchen enthalten hätte. Es hängt dies im Wesentlichen davon ab, dass die Epithelzellen, nachdem sie den Staub aufge-

nommen haben, nur noch sehr kurze Zeit in ihrer Lage verharren. Man wird daher bei der verhältnissmässig sehr geringen Staubmenge, die, während der über mehrere Tage sich erstreckenden Inhalation, zu gleicher Zeit in die Alveolen dringt, eher jedes andere, als gerade dieses Entwickelungsstadium treffen. Es ist demnach ein Hauptbedingniss für ein günstiges Resultat, in möglichst kurzer Zeit möglichst viel Staub in die Lungen zu befördern.

Nicht weniger wichtig ist die richtige Wahl des Versuchsthieres. Wie bereits oben angedeutet, eignen sich alte Hunde wegen ihres so wenig deutlichen Alveolarepithels gar nicht zu diesem Zwecke, da es stets sehr schwer zu sagen ist, ob eine bestimmte Zelle dem Epithel angehört oder nicht. Ganz anders verhält sich dies bei Kaninchen, namentlich jüngeren, und bei ganz jungen Hunden. Bei diesen ist das Epithel sehr deutlich. Es bildet einen continuirlichen Belag, der aus fast ganz regelmässigen, polygonalen, scharf von einander geschiedenen Zellen mit deutlichen Kernen besteht, so dass ein Zweifel über die Natur und Lage der einzelnen Zellen nicht leicht aufkommen kann.

Hat man nun einem solchen Thiere in sehr kurzer Zeit eine bedeutende Menge Russ in die Lunge gebracht und tödtet es zu geeigneter Zeit, etwa 24—36 Stunden nach der Inhalation, so findet man ausnahmslos in dem Epithel einzelne Zellen, die sich vor ihren Nachbaren dadurch auszeichnen, dass sie in der Nähe der Kerne einige Kohlenpartikelchen abgelagert enthalten. Durch verschiedene Einstellung gelingt es, sich von dem wirklichen Eingelagertsein zu überzeugen. In denselben Präparaten findet man auch schon die nächsten Entwickelungsstufen. In situ verändern sich diese Zellen nur noch insofern, als ihr Protoplasma etwas trüber wird und eine geringe Imbibitionsfähigkeit für Carmin zeigt, während der Körper der ganz normalen Zellen sich auch nicht im geringsten färbt. Ausserdem werden die Ecken etwas abgestumpft und es entstehen kleine Spalten zwischen ihnen und den nächstliegenden, dann lösen sie sich aber ab und erscheinen im Lumen der Alveolen als grosse platte polygonale Körper mit einem sehr deutlichen, scharf contourirten Kerne, welcher die Grösse eines weissen Blutkörperchens stets erreicht, oft übertrifft; um diesen herum findet man einige schwarze Körnchen deponirt. Die Bildung dieser kohlenhaltigen Zellen, sowie deren Ablösung ist stets der

Menge des eingeführten Staubes proportional; so kann es kommen, dass in einzelnen Alveolen, denen sehr viel Kohle zugeführt wurde, sich fast die ganze Epitheldecke im Zusammenhange abstösst, wie dies beim Menschen auch Virchow[1]) schon beobachtet hat.

Ich habe es einige Male in der Lunge eines ganz jungen Hundes gesehen.

Soweit kann man den Vorgang mit Bestimmtheit beobachten, das Folgende entzieht sich einer genauen Controle, da die ausgebildeteren Formen der Staubzellen in ihrer äusseren Erscheinung nicht charakteristisch genug sind, um daraus einen Schluss über ihre Herkunft zu rechtfertigen. Die schon öfters erwähnten Uebergangsformen aber scheinen mir ein so ungenügendes Beweismittel, dass ich lieber ganz auf dasselbe verzichte. Uebrigens dürfte ich dasselbe auch kaum nöthig haben; denn es fehlt jeder Anhaltspunkt für die Annahme, dass die weiter entwickelten Staubzellen anderen Ursprunges seien. Besonders was ihre allenfallsige Abkunft von weissen Blutkörperchen betrifft, so habe ich schon oben hervorgehoben, dass dieselbe nicht wohl denkbar ist, da die Blutgefässe sich stets vollständig normal verhalten. Ebensowenig habe ich an anderen zelligen Elementen, mit Ausnahme der Epithelien, Veränderungen zu entdecken vermocht, welche die Meinung hätten aufkommen lassen, dass sie bei der Erzeugung der Staubzellen betheiligt wären. Auch von keinem anderen Autor ist je etwas Aehnliches beobachtet worden. Ich glaube daher mit einiger Zuversicht behaupten zu können, dass, da mir die Fähigkeit der Alveolarepithelzellen, Staubpartikelchen in sich aufzunehmen und sich loszulösen, zweifellos erscheint, diese Gewebselemente überhaupt als die wesentliche Quelle der Staubzellen anzusehen seien.

3. Im Gewebe.

Obgleich viel leichter zu erforschen, wie das vorhergehende, findet man doch in den Angaben über die Ablagerung des Staubes in dem Gewebe noch recht viel Widersprechendes.

Die älteren Autoren, sofern sie sich eine genauere mikroskopische Untersuchung der Lunge angelegen sein liessen, geben einstimmig an, dass das schwarze Pigment fast ausschliesslich in

[1]) Virchow, Ueber das Lungschwarz. Dieses Archiv Bd. 35. 1866.

dem interstitiellen Gewebe abgelagert sei, wobei sie mehr oder weniger die nahe Beziehung desselben zu den sogenannten sternförmigen Bindegewebskörperchen hervorhoben.

Waren in Fällen von sehr hochgradiger Melanose die Septa der Alveolen auch einmal theilweise pigmentirt, so erschienen dieselben stets auch so verändert, dass die Annahme gerechtfertigt sein mag, die Pigmentirung wäre erst durch diese Veränderung möglich geworden. Ganz so spricht sich auch Zenker aus. Dem gegenüber erwähnt Knauff, dass er auch in der Wand der normalen Alveolen selbst, „durch einen schmalen lichten Saum vom Lumen getrennt", die Kohle gefunden habe und zwar sowohl frei als in Zellen eingeschlossen. Slavjansky dagegen giebt an, in der Alveolenwand sei die Kohle nicht an Zellen gebunden, dem Zuge der elastischen Fasern folgend, eingelagert, während umgekehrt v. Ins immer nur seine Staubzellen in der Alveolenwand wiederfindet und zwar an einem bestimmten Orte, nehmlich an den Knotenpunkten der freien Septaränder.

Auch im interstitiellen Gewebe lässt v. Ins den Staub immer nur an diese Zellen gebunden auftreten, wobei er allerdings selbst zugiebt, dass dies in späteren Stadien nicht mehr so deutlich zu erkennen sei. Nach meiner Erfahrung ist es nicht möglich, den Nachweis von der Anwesenheit von Kohle in dem Gewebe der normalen Alveolarsepta zu führen. Bei oberflächlicher Betrachtung scheint es allerdings häufig als läge die Kohle in dem Gewebe, aber bei einiger Aufmerksamkeit ist es doch leicht, sich von dem Gegentheile zu überzeugen.

Ich glaube dies um so mehr hervorheben zu müssen, als einerseits die Staubinfiltration der Septa mit grosser Bestimmtheit von früheren Untersuchern behauptet wird, andererseits ich selbst in der ersten Zeit der Ansicht war, dass an Zellen gebundene Kohle im Gewebe der Septa und zwar in deren freiem Rande zu finden sei. Es beruhte dies jedoch lediglich auf durch unzweckmässige Methoden hervorgerufenen Trugbildern. Dieselben zeigten sich nehmlich stets, aber auch nur dann, wenn ich die Lungen behufs Ausdehnung mit Leim gefüllt hatte.

Es erklärt sich dies folgendermaassen: Durch den Druck der Leimmasse werden die Alveolarwände als die nachgiebigsten Theile sehr stark gedehnt, der an elastischen Fasern sehr reiche Rand

dagegen leistet einen weit stärkeren Widerstand und springt in Folge davon ziemlich stark vor. Besonders macht dies sich aber an den Knotenpunkten der Ränder bemerkbar, wo das Gewebe eine noch weit grössere Mächtigkeit und Resistenz zeigt. Es entstehen dadurch geradezu kleine Recessus, die sehr leicht einige Staubzellen aufnehmen können. Da nun aber der in den Alveolus einströmende Leim alles aus dem Lumen desselben zu verdrängen sucht, so werden die Zellen so lange ausweichen, als sich ihnen kein Hinderniss entgegenstellt. Dies finden sie aber vornehmlich an dem vorspringenden Rande und hier wieder am meisten an den Knotenpunkten.

Hier bleiben die Zellen hängen und werden von dem nachdrängenden Leim immer fester angepresst. Die hierdurch entstehenden Bilder entsprechen genau der v. Ins'schen Beschreibung und kann man dieselben, wenn man sie sieht, kaum anders deuten, als wie v. Ins es gethan hat. Jede andere Behandlungsmethode, besonders aber die Füllung der Lungen mit Alkohol, beweist jedoch sofort das Gegentheil. Zunächst findet man nur äusserst selten eine Zelle genau so, wie angegeben, an einem der Knotenpunkte liegen. Ist dieses aber doch einmal der Fall, so adhärirt sie der Wand viel zu lose, überragt auch wohl den Rand mit einem oder dem anderen Theil, so dass der wahre Sachverhalt unschwer zu eruiren ist. Sollte jedoch wirklich einmal eine Zelle so liegen, dass eine Entscheidung schwierig wäre, so kann man sich stets durch Zusatz einer grösseren Menge von Flüssigkeit und Flottirenmachen des Präparats über den wahren Sachverhalt vergewissern; die betreffende Zelle wird sich leicht von dieser Stelle wegschwemmen lassen. Ich muss demgemäss behaupten, dass sämmtliche Angaben über das Vorkommen von Staub innerhalb der Alveolarsepta, soweit sich dies auf die experimentell erzeugte Lungenverstaubung bezieht, auf Täuschung beruht.

In den übrigen Theilen der Lunge ist die Kohle überall der Art abgelagert, dass eine innige Beziehung der Ablagerung zu den grossen Lymphgefässen unverkennbar ist. In der Pleura ist dies oft ohne Weiteres sichtbar, da die hier verlaufenden Lymphgefässe nicht selten auch ohne jegliche Injection deutlich erkennbar sind. Es entstehen so jene schwarzen, netzförmigen Zeichnungen, wie wir sie auch an menschlichen Lungen zu finden gewohnt sind.

Doch auch im Innern der Lunge lässt sich dieses Verhältniss leicht erschliessen. Es ist nehmlich die Kohle ausschliesslich da zu finden, wo das in Bündelform angeordnete fibrillare Bindegewebe an dem Aufbau der Lunge theilnimmt, also in dem sogen. interstitiellen Gewebe. Hier verlaufen aber auch die stärkeren Saugaderstämme.

Der mikroskopische Befund entspricht dieser Auffassung vollständig, indem die Kohlenpartikelchen der Art in dem Gewebe angeordnet sind, dass es sich hier sicher um nichts Anderes handeln kann, als um eine Füllung der Saftkanälchen. Ob die in den Knotenpunkten derselben gelegenen fixen Bindegewebskörperchen eine gewisse Rolle bei der Retention der Staubtheilchen spielen, konnte ich nicht mit vollständiger Sicherheit eruiren. Thatsache ist zwar, dass die Kohle sich hauptsächlich an den Knotenpunkten vorfindet, während die dazwischen liegenden feineren Verbindungszweige des Kanalsystems meist frei sind, aber es blieb mir stets zweifelhaft, ob sie den Zellen ein- oder blos aufgelagert waren. Ein Theil liegt jedenfalls frei in den Kanälchen, als einzelne oder reihenweise angeordnete Körnchen. Eine zusammenhängende Füllung der Saftkanälchen kommt fast niemals zu Stande. Daher stellt sich die Staubeinlagerung meist nicht in Form eines, je nach der Farbe des Staubes verschieden gefärbten, zwischen den Bindegewebsbündeln ausgespannten Netzes dar, sondern in der Mehrzahl der Fälle bildet sie sternförmige mehr oder weniger verzweigte Figuren, die in regelmässigen Abständen in das Gewebe eingesprengt erscheinen.

Neben dieser gewöhnlichen Form der Einlagerung vermisst man fast nie in dem Gewebe eine gewisse Anzahl von zweifellosen Wanderzellen, die einige Staubkörnchen aufgenommen haben, ausserdem aber auch Gebilde, die sich in keiner Weise von den in den Alveolen befindlichen Staubzellen unterscheiden. Auf diese letztere werde ich weiter unten noch einmal zurückkommen.

Bei den innigen Beziehungen, die demnach zwischen der Staubeinlagerung und den Lymphgefässen offenbar herrschen, wäre es auch zu erwarten, dass man in den letzteren häufiger die inhalirte Kohle vorfände. Dies ist aber durchaus nicht der Fall; zumal die weiten Stämme, die in der Pleura verlaufen, findet man fast stets leer. Nur Knauff war einmal so glücklich in der Nähe des Hilus ein weites Gefäss zu finden, das eine nicht unbeträchtliche Menge Kohle enthielt.

Ich habe nur in den kleineren Stämmen im Innern der Lunge, hie und da einmal eine kleine Anzahl Kohlenkörnchen, von einem zarten Gerinnsel umschlossen, angetroffen.

Die Seltenheit dieses Vorkommnisses erklärt sich indessen ganz gut, wenn man bedenkt, dass einerseits in einem Organe, das seine Form beständig so wechselt, wie dies die Lunge thut, die Abfuhr der Lymphe sehr schnell von Statten gehen muss, während andererseits selbst bei der stärksten Räucherung die Zufuhr von Staubpartikelchen nur eine sehr unterbrochene sein wird.

Ich habe schliesslich noch der Lymphdrüsen als derjenigen Organe zu gedenken, in denen man stets einen grossen Theil des inhalirten Staubes wiederfinden kann. Alle Autoren sind über diesen Punkt einig, ebenso über die grosse Schnelligkeit mit der der Staub in diesen Organen auftritt. Was speciell letztere betrifft, so habe ich schon nach einer zweistündigen Räucherung unzweifelhaft frisch zugeführte Kohle vorgefunden.

Bei Weitem der grösste Theil des Staubes liegt in den Follikeln resp. Follicularsträngen. In der Lymphbahn trifft man ihn nur in der nächsten Zeit nach der Inhalation; ist diese schon seit einiger Zeit sistirt, so ist die Lymphbahn stets leer.

Hat der Staub noch nicht lange in der Drüse verweilt, so trifft man bisweilen noch eine gewisse Menge davon frei. Später findet man ihn nur von Zellen umschlossen. Dieselben sind nur zum kleinen Theil eigentliche Rundzellen, öfters grosse Gebilde mit sehr verschiedenen vielen Kernen. Auch die Zellen der Gerüstsubstanz können, wie ich mich überzeugt habe, Kohle aufnehmen.

Aus diesem eben geschilderten anatomischen Befunde lassen sich nun, besonders wenn man dabei die einzelnen Entwickelungsstadien berücksichtigt, wichtige Schlüsse über die Art und Weise, wie der Staub in das Gewebe dringt, ziehen.

Ueber diesen Punkt stehen sich augenblicklich zwei Ansichten insofern gegenüber, als die meisten der früheren Autoren[1]) es für das Wahrscheinlichste hielten, dass die einzelnen Kohlenpartikelchen sich mechanisch, vermöge der ihnen zukommenden Härte und Spitzigkeit, in das Gewebe einbohrten, während v. Ins zu der

[1]) Rindfleisch, Lehrbuch der patholog. Gewebelehre. 1873.

Ueberzeugung kommt, dass der Staub einzig und allein durch Staubzellen in das Gewebe geschleppt werde. Eine vermittelnde Stellung nimmt Knauff ein, nach dessen Ansicht der Staub sowohl frei, sowie an Zellen gebunden, in das Gewebe dringt. Ich selbst bin zu der Ueberzeugung gelangt, dass der grösste Theil des Staubes, ohne an Zellen gebunden zu sein, in das Gewebe übertritt.

Ein Eindringen von staubhaltigen Zellen in das Gewebe lässt sich meinen Beobachtungen zufolge zwar nicht von der Hand weisen, doch besteht meines Wissens keine Thatsache, die sich nicht ebensogut, vielleicht noch besser, auf einem anderen Wege erklären liesse.

Es ist zwar richtig, dass in dem Gewebe pigmentirte Zellen sich vorfinden, die den Staubzellen der Alveolen ähnlich sind, gewöhnlich trifft man aber den Staub in Form von grösseren und kleineren Körnchenconglomeraten. Es wäre nun immerhin denkbar, dass die letzteren aus einem Zerfall von Wanderzellen hervorgegangen wären, welche die Kohle in diese Stelle verschleppt hatten, oder dass diese unter Zurücklassung des Staubes weitergewandert wären. Gegen eine solche Auffassung spricht aber der Umstand, dass an den Stellen, an welchen die mit Staubzellen gefüllten Alveolen einerseits, das stark mit Staub infiltrirte Gewebe andererseits getroffen werden, sehr häufig jede Spur einer Einwanderung vermisst wird. Auf der anderen Seite findet man eine mehr oder weniger grosse Zahl von Staubzellen im Gewebe, während die anstossenden Alveolen leer sind.

Ueberhaupt macht sich, bezüglich der Lagerung, der den Staubzellen ähnlichen Gebilden eine gewisse Gesetzmässigkeit geltend. Dieselben liegen fast stets in kleinen Gruppen zusammengeordnet, und zwar namentlich da, wo sich an die stärkeren Züge des interstitiellen Gewebes schwächere ansetzen oder wo solche in die Pleura übergehen. Dieser Befund ist besonders in den früheren Stadien der Staubinvasion sehr auffallend, weil dann eine stärkere Füllung des Saftkanalsystems noch fehlt und daher die einzelnen in dem Gewebe zerstreut liegenden Staubkörnchen diesen stärkeren Anhäufungen gegenüber leicht übersehen werden. Aehnliche Beobachtungen mögen zu der Annahme Veranlassung gegeben haben, dass zu gewissen Zeiten der Staub sich ausschliesslich an Staubzellen gebunden im Gewebe vorfinde. Dies entspricht aber nicht

vollständig der Wirklichkeit. Bei genauer Untersuchung wird man nehmlich niemals frei im Gewebe liegende Staubkörnchen vermissen, und zwar liegen dieselben fast stets in tieferen Gewebsschichten, als jene Gruppen von Zellen, die sehr nahe dem Lumen der Alveolen eingelagert sind. In Betreff dieser kleinen Zellenanhäufungen war ich anfangs der Ansicht, dass es sich dabei um kleinste Entzündungsherdchen handeln möge, die durch das Eindringen des Staubes verursacht wären und wurde in dieser Meinung noch dadurch bestärkt, dass man regelmässig auch eine gewisse Anzahl von Rundzellen in der Nähe der Staubzellenhäufchen findet. Später jedoch, als ich fand, dass gerade an den stärkst pigmentirten Stellen jede Spur einer solchen Entzündung fehlte, musste ich mich nach einer anderen Erklärung dieser anatomischen Thatsache umsehen.

Ich glaube dieselbe nun in Folgendem gefunden zu haben:

Jene Zellnester sind keine pathologische, sondern eine physiologische Erscheinung; sie finden sich, wie ich mich selbst überzeugte und wie auch von anderen Forschern angegeben wird, nicht nur in der Staub- sondern auch in der normalen Lunge. Sie werden nur, zumal beim Hunde, wo sie in dem sehr mächtig entwickelten interstitiellen Gewebe fast verschwinden, sehr leicht übersehen, wenn nicht, wie in unserem Falle, die Zellen durch ihr verschiedenes Aussehen gekennzeichnet werden. Weit deutlicher sind sie bei Kaninchen, bei denen man sich zugleich auch leicht überzeugen kann, dass ihre Gerüstsubstanz aus reticulärem Bindegewebe besteht. Ich zweifle daher nicht daran, dass wir hier die ersten Andeutungen von in die Lymphgefässe eingeschalteten drüsigen Organen haben. Bestärkt werde ich in dieser meiner Auffassung durch die Angaben von Wywodzoff[1]) und Klein[2]), die in ihren speciellen Arbeiten über das lymphatische System der Lungen, diese Gebilde ebenso beschreiben und deuten wie ich. Auch eine Beobachtung von v. Ins scheint meiner Ansicht sehr günstig zu sein. Derselbe fand nehmlich sowohl in den Lungen seiner Hunde, als auch in der von Steinhauern eine Menge miliarer transparenter Knötchen, die stets Staubzellen in grösserer Menge enthielten. Durch Injection der pleuralen Lymphgefässe gelang es ihm einmal die nahe Beziehung derselben zu

[1]) Wywodzoff, Die Lymphwege der Lunge. Wien. med. Jahrb. Bd. XI. 1866.

[2]) Klein, Contribution to the normal and pathological Anatomy of the lymphatic system of the lung. Proceed. of the roy. soc. of London. Bd. XXII. 1874.

den letzteren zu demonstriren. Ich glaube kaum, dass v. Ins hier etwas Anderes vor sich hatte, als unsere intrapulmonären Lymphfollikel in hyperplastischem Zustande. Der letztere Zustand erklärt sich wohl aus der Einwirkung des von v. Ins verwandten Kieselstaubes, der einen weit stärkeren Reiz setzt, als die Kohle. Auch die extrapulmonären Lymphdrüsen schwellen bei Kieselinhalation stark an, während sie bei Russinhalation kaum ihre Grösse verändern. Wenn man dies Alles gehörig berücksichtigt, so glaube ich, lässt sich der einfache anatomische Befund viel besser durch die Annahme, dass der Staub frei in das Gewebe dringe, deuten. Es wird nehmlich der Staub durch den Saftstrom nach den Lymphgefässen geführt; trifft er auf diesem Wege einen der erwähnten lymphatischen Follikel, so wird er zunächst retinirt, im anderen Falle gelangt er in die extrapulmonären Drüsen. Es kann also in der ersten Zeit nur an den bewussten Stellen eine augenfällige Ansammlung statthaben, während in den übrigen Theilen nur zufällig einzelne Körnchen hängen bleiben. Dauert die Staubzufuhr längere Zeit hindurch fort, so kommt es allmählich zu einer Füllung der Saftkanälchen, die, je weiter sie fortschreitet, um so mehr jene ersten Befunde in den Hintergrund drängt, so dass sie nun ihrerseits sehr leicht übersehen werden.

Lässt sich so schon aus dem anatomischen Befunde an jeder einzelnen Lunge mit grosser Wahrscheinlichkeit erschliessen, dass die Staubzellen nicht im Wesentlichen an der Pigmentirung des Gewebes betheiligt sind, so kann man sich durch Vergleichung der einzelnen Stadien ferner überzeugen, dass diese Gebilde dem Eindringen des Staubes sogar hinderlich sind, dass sie also in ähnlicher Weise, wie in den Bronchien der Schleim und die Flimmerbewegung, Schutzorgane der Lungen gegen eine allzuheftige Invasion darstellen.

Untersucht man nehmlich die Lunge eines 2—3 Stunden nach einer energischen Räucherung getödteten Hundes, so findet man in den Alveolen eine grosse Menge Staubes, der noch fast ausschliesslich frei ist; nur äusserst selten trifft man eine Zelle, die bereits Kohle aufgenommen hat. In dem Gewebe sieht man hie und da ein Kohlenkörnchen, ausserdem aber in einigen der oben erwähnten Zellengruppen, eine oft nicht unbeträchtliche Menge von kohlehaltigen Zellen. Ebenso zeigen die Lymphdrüsen stets schon

deutliche Spuren einer frischen Einfuhr von Staub. Dem gegenüber zeigt die Lunge eines Thieres, das nach einer gleichen Behandlung noch 2—3 Tage gelebt, Folgendes: In den Alveolen ist die Bildung der Staubzellen jetzt am weitesten vorgeschritten. Man wird um diese Zeit kaum eines der verschiedenen Entwickelungsstadien vergeblich suchen; am zahlreichsten sind jedoch die vollständig ausgebildeten vertreten. Freier Staub ist nicht mehr vorhanden; dem entsprechend müsste man nun, fände wirklich eine Einwanderung statt, auch in dem Gewebe eine bedeutende Menge dieser Gebilde antreffen. Dies ist aber durchaus nicht der Fall, abgesehen von einzelnen Gruppen, ähnlich denen in der vorigen Lunge, ist jetzt das Gewebe absolut frei. Auch die vereinzelten Körnchen sind verschwunden; die Lymphdrüsen dagegen enthalten nun eine bedeutende Menge meist an Zellen gebundenen Kohlenstaubes. Ich denke diese Thatsachen sprechen für sich selbst. Käme eine Einwanderung von Staubzellen in dem Sinne v. Ins's wirklich vor, so müssten sich die Lungen gerade umgekehrt verhalten, als sie es wirklich thun. Im ersten Falle, wo in den Alveolen die Bildung der Staubzellen kaum noch begonnen, könnte man unmöglich schon im Gewebe ganze Gruppen derselben antreffen; im anderen dagegen müssten diese Gebilde in dem Gewebe recht zahlreich vertreten sein. Ich kann daher nur annehmen, dass die Kohle in freiem Zustande in das Gewebe dringe, vermittelst welcher Annahme auch alles sehr ungezwungen sich erklären lässt.

Es frägt sich nun noch, wie dieses Eindringen geschieht.

Man stellt sich, wie ich bereits oben bemerkt, dies gewöhnlich so vor, dass die Staubtheilchen sich in das Gewebe einbohrten, wobei man stillschweigend oder ausdrücklich annahm, dass die betreffenden Staubpartikelchen die nöthigen physikalischen Eigenschaften dazu besässen. Es mag dies für andere Staubarten vielleicht gelten. Für die Kohle in Form von Russ muss ich es entschieden in Abrede stellen. Dieselbe hat nehmlich in allen Flüssigkeiten eine entschiedene Neigung sich zu kleinen runden Klümpchen zusammen zu ballen, die, wie man sich leicht überzeugen kann, selbst unter dem leisesten Druck sehr leicht ihre Form ändern. Demgemäss findet man auch niemals ein solches Korn, das gerade im Begriffe wäre, sich irgendwo einzubohren, ebensowenig findet man ein solches je in einem Theile, in den es nur durch Einbohrung

gelangen könnte, denn in dem Gewebe liegen die Kohlenpartikelchen immer nur in den Saftlücken, niemals in den festen Bestandtheilen, etwa in einer Bindegewebsfaser. Das Vorkommen von Staubtheilchen in Zellen wird man wohl als von Drüsen ausgehend betrachten. Dafür spricht besonders auch das Verhalten des Epithels, denn es kommt niemals vor, dass die zerstreut über der Oberfläche der Alveolen liegenden Staubkörnchen in alle Zellen zugleich drängen, sondern stets sind es blos wenige, oft nur eine die Staub in sich aufnimmt.

Wenn ich demgemäss behaupten muss, dass die Kohle vorwiegend weder durch Einschleppung vermittelst der Staubzellen, noch durch Einbohren vermöge ihrer eigenen Spitzigkeit und Härte in das Gewebe gelangt, so muss es natürlicher Weise offene Wege geben, auf denen dieselbe so, wie sie ist, durch fremde Kräfte dahin geführt wird. Es ist mir jedoch nicht gelungen über diesen Punkt etwas Sicheres zu eruiren. Was zunächst die Kräfte betrifft, so scheint es mir am Wahrscheinlichsten, dass sie in einem von der Oberfläche der Alveolen nach dem Gewebe zu gerichteten Saftstrome zu suchen sind, wenn gleich ich zugeben muss, dass ich keine Thatsache erbringen kann, durch welche die Existenz eines solchen Stromes bewiesen würde. Der Weg dagegen dürfte in einer zwischen den Epithelzellen hindurch gehenden Verbindung des Saftkanalsystems mit dem Alveolarlumen zu suchen sein. Doch konnte ich mir keine bestimmte Meinung über die Art dieser Verbindung bilden. Das Eindringen des Staubes geschieht eben nicht in einem continuirlichen Strome und es müsste daher als ein sehr günstiger Zufall betrachtet werden, wenn man Bilder, die vollständig beweisend sein sollten, zu Gesicht bekäme. Ich war nicht so glücklich. Ich habe immer nur gefunden, dass einzelne Ausläufer des Saftkanalsystems, mit Kohle gefüllt, bis unmittelbar an das Epithel herantreten, so dass man sich kaum des Eindruckes erwehren kann, der Staub sei an dieser Stelle eingedrungen, aber jeden Zweifel konnte ich nicht zerstreuen, da es mir nie gelungen ist, die in den Saftkanälchen aufgereihten Kohlenkörnchen bis zwischen die Epithelzellen hinein zu verfolgen.

Ich muss daher die Frage soweit sie diese Details betrifft offen lassen [1]).

[1]) Man vergleiche übrigens: Klein, Contribution to the normal and patholo-

Ich habe mich nun noch mit einem Punkte zu beschäftigen, welcher mir für die Pneumonoconiosislehre von nicht geringer Bedeutung zu sein scheint, muss aber leider zum voraus bemerken, dass ich auch über ihn nicht vollständig in's Klare gekommen bin.

Sämmtliche frühere Autoren, v. Ins nicht ausgenommen, scheinen es für ausgemacht gehalten zu haben, dass die Alveolarsepta derjenige Ort sei, an dem der Staub das Gewebe der Lunge zuerst betrete. Die Thatsache, dass man ihn dort für gewöhnlich nicht findet, erklärte man sich durch die Annahme sehr günstiger Lymphgefässverbindungen in den Wänden der Alveolen, durch welche der Staub alsbald wieder entfernt werde.

Diese Ansicht schien bewiesen zu werden durch die Befunde Knauff's und Slavjansky's, welche beide angeben, dass sie Staubkörnchen in den Septis gesehen haben. Mir selbst ist es niemals geglückt, an diesen Stellen eine Spur von Kohle wahrzunehmen. Ich kann mich deshalb dieser Auffassung nicht anschliessen und zwar um so weniger, als man in Folge der Anordnung der Lymphgefässe der Alveolarsepta erwarten sollte, dass, wenn der Staub hier eindränge, er daselbst auch retinirt würde. Ich beziehe mich hierbei auf die Arbeiten von Wywodzoff[1]) und Klein[2]), die einzigen Autoren, welche das Lymphgefässsystem der Lungen speciell studirt haben. Nach dem Ersteren sind die Lymphgefässe der Septa feinste wandungslose Röhrchen, die unabhängig von den Capillaren verlaufen und in den Maschen der letzteren öfters ampullenartige Erweiterungen tragen.

Nach dem Letzteren stehen die Saugadern überall, also auch in den Alveolarseptis, mit dem Lumen durch die Saftkanälchen und zwar vermittelst der verästelten Zellen, die Pseudostomata bilden, in Verbindung.

Alles, was vom Lumen nach dem Gewebe dringt, hat also die Saftkanälchen zu passiren.

Welche von den beiden Ansichten der Wahrheit am nächsten, ist für unsere Frage von geringer Bedeutung, da sie dieselbe nur in einem, dem bereits angegebenen, Sinne entscheiden. Die

gical Anatomy of the lymphatic system of the lung. Proceed. of the roy. soc. of London. Bd. XXII. 1874.

[1]) Wywodzoff, l. c.

[2]) Klein, l. c.

Kanälchen, die Wywodzoff beschreibt und abbildet, sind viel zu enge, als dass nicht sehr leicht Verstopfungen vermittelst des Staubes vorkommen könnten, ausserdem würden die partiellen Ectasirungen eine Retention fester Bestandtheile der Lymphe sehr begünstigen. Noch unerklärlicher wäre der stets negative Befund, wenn die Angaben Klein's richtig sind, da man dann annehmen müsste, dass Gebilde (die Saftkanälchen), die sonst überall so leicht den Staub zurückhalten, hier gerade so abstossend auf ihn wirken sollten.

In Anbetracht dieser Thatsachen scheint es mir daher wahrscheinlicher, dass der Staub überhaupt nicht in die Alveolarsepta eindringt, sondern nur da das Gewebe betritt, wo die Alveolen mit dem interstitiellen Gewebe in Berührung kommen; daraus würde sich auch der anatomische Befund weitaus am ungezwungensten erklären.

Wenn ich zum Schlusse nun noch einmal in aller Kürze meine Resultate zusammenfasse, so ergiebt sich Folgendes:

1. Durch die Inhalation eines chemisch-indifferenten Staubes wird in den Bronchien keine Veränderung gesetzt.

2. In den Alveolen wird der Staub theils von den Epithelzellen aufgenommen, theils dringt er in das Gewebe.

3. Der Aufnahme in die Epithelzellen scheinen gewisse Veränderungen in letzteren vorauszugehen, welche zugleich auch eine nachfolgende Ablösung derselben mit sich bringen.

4. Der Staub dringt im Allgemeinen so wie er inhalirt wurde in das Gewebe. Eine Einschleppung durch amöboide Zellen kommt sicher nur in sehr beschränktem Maasse vor.

5. In dem Gewebe findet sich der Staub stets innerhalb gewisser Abschnitte des lymphatischen Apparates.

6. Die Wege auf denen der Staub in das Gewebe dringt, sind nicht mit vollständiger Sicherheit zu demonstriren, doch hat die Annahme, dass der Uebergang durch eine zwischen den Epithelien hindurch gehende präformirte Verbindung erfolge, die meiste Wahrscheinlichkeit für sich.

7. Die Kraft, die die Staubpartikelchen auf ihrer Einwanderung vorwärts treibt, wird wahrscheinlich durch die Lymphströmung repräsentirt.

Ein Einbohren kommt wenigstens bei Russtheilchen nicht vor.

III.

Ueber einige bemerkenswerthe Verschiedenheiten im Hirnbau des Menschen.

Von Dr. Rudolf Arndt,
Professor in Greifswald.

Es ist eine sehr allgemeine Annahme, dass die Elemente, aus welchen sich die Organe der einzelnen Wesen aufgebaut haben, bei den gleichartigen Wesen im grossen Ganzen auch gleichartig seien, namentlich denselben Grad von Entwickelung und Ausbildung erfahren haben. Es beruht diese Annahme wohl auf der Voraussetzung, dass alle Organismen sich bis zu einer bestimmten Höhe entwickeln und dass da nothwendig ihre Organe und die sie bildenden Elemente, die Zellen und deren Derivate auch eine bestimmte Höhe der Entwickelung und eine davon abhängige Gleichartigkeit erreichen müssten. Allein dem ist nicht so. Die Elemente, aus denen die einzelnen Organe sich formen, erlangen einen sehr verschiedenen Grad der Ausbildung. Eine gar nicht unbeträchtliche Anzahl derselben, bekannt als embryonale Bildungszellen, bestehend aus einem multinucleolären Kern, umhüllt von einem granulirten Protoplasma, bleibt auf einer sehr niedrigen Stufe der Ausbildung stehen. Er bewahrte entweder noch ganz und gar den Charakter jener Bildungszellen, oder lässt, wenn auch verändert und bereits in eine differente Form übergeführt, nichtsdestoweniger noch jenen Charakter erkennen. Ein anderer Theil zeigt sich schon weiter umgewandelt. Von dem Aussehen der embryonalen Bildungszelle ist ihm kaum mehr Etwas geblieben. Vielleicht wird nur der Kenner es entdecken. Aber dessenungeachtet hat dieser Theil doch nicht die ganze, eigenthümliche Erscheinungsweise angenommen, jenes ausgesprochene Gepräge, welches die Zellen oder deren Derivate besitzen, welche der Hauptsache nach das jeweilige Organ zusammensetzen. Ja bisweilen vermisst man diese höchst entwickelten Formen in dem betreffenden Organe ganz und gar. Dass sie da sein sollten, lehrt die Erfahrung, die wir bei anderen In-

dividuen derselben Art machen. Wir müssen dann annehmen, dass alle Elemente eines solchen Organes in ihrer Entwickelung zurückgeblieben sind, und dass dieses selbst im Ganzen nicht jene Höhe der Entwickelung erreicht hat, die es, nach der Art und Weise, wie es sonst sich zeigt, zu schliessen, wohl hätte erreichen sollen.

Das Gesagte gilt von allen Organen, doch nicht in gleichem Maasse. In manchen Organen trifft man häufiger die sie zusammensetzenden Zellen zurückgeblieben, in anderen seltener. Je früher ein Organ zur Entwickelung und Ausbildung kommt, desto seltener ist das der Fall. Je später das geschieht, namentlich je später die Ausbildung zum Abschlusse kommt, desto häufiger. Im Herzen, in der Leber, in den Nieren, den Lungen wird man darum am wenigsten oft auf sie stossen, häufiger schon in den Muskeln, am häufigsten doch in den aus Bindesubstanz gebildeten Organen und in gewissen Theilen des Nervensystems, hauptsächlich dem sich so langsam entwickelnden grossen Gehirne und seiner grauen Rinde.

Es mag das auffällig erscheinen. Allein wenn man erwägt, wie jede Entwickelung eines Organismus vor sich geht, und was sie zu bedeuten hat, dann kaum mehr. Bekanntlich geht jeder Organismus aus der Eizelle hervor und der thierische, indem diese sich furcht. Aus der einen Zelle werden zwei, aus den zweien werden vier, aus den vieren acht u. s. w. bis ein grösserer Haufen maulbeerartig zusammenhängender Zellen entstanden ist, die sogenannte Morula. In dieser Morula zeigen die Zellen noch sammt und sonders denselben Charakter. Wenigstens sind wir mit unseren, bis jetzt uns zu Gebote stehenden Hülfsmitteln nicht im Stande, Unterschiede von irgend welchem Belange in ihnen nachzuweisen. Aus der Morula entsteht die Blastosphaera, die Keimblase, und zwar indem in ihrem Innern sich Flüssigkeit ansammelt, durch welche die dicht aneinander liegenden Zellen auseinander gedrängt und nach der Peripherie verschoben werden. In einer einzigen Lage liegen sie hier nun dicht aneinander und bilden die Wand der Blase, bei den holoblastischen Eiern, zu denen die der Säuger gehören in unzweideutiger Weise, bei den meroblastischen Eiern, zu denen die der Reptilien und Vögel gehören erst dann, wenn von den Furchungszellen des Eies, den Abkömmlingen des Bildungsdotters, der Nahrungsdotter umwachsen ist. Dabei verändern sich die Zellen. Ihre Kerne treten stärker hervor. Sie bekommen einen

schärferen Contour, werden glänzender und das Alles offenbar, weil ihr Protoplasma sich verdichtet. Denn sie werden zugleich fester und widerstandsfähiger gegen Druck und gewisse Chemikalien, als sie vordem gewesen.

Allein nicht alle Zellen der Morula werden bei Bildung der Blastosphaera zur Bildung der einschichtigen Wand derselben benutzt. Ein gewisses, doch nur sehr geringes Quantum bleibt übrig und lagert sich in Form eines kleinen, flachen Häufchens an die Wand der Keimblase an. Diese erfährt dadurch eine locale Verdickung, und ein dunkler Fleck bei durchfallendem, ein weisser bei auffallendem Lichte ist der optische Ausdruck davon. Es ist dieser Fleck der Fruchthof, die Area germinativa, so benannt, weil von ihm aus von jetzt ab allein die weitere Entwickelung des Eies vor sich geht. Denn nur die Zellen, welche ihn zusammensetzen, betheiligen sich an der Bildung des Embryo und seiner Entwickelung; die die übrige Keimblasenwand bildenden haben damit nichts mehr zu schaffen. Bei der Bildung der Keimblase, der Blastosphaera, muss daher in den Zellen der voraufgegangenen Morula eine Art Differenzirung eingetreten sein. Ein gewisses Quantum der Morula-Zellen übernahm die Fortentwickelung des Eies, ein anderes, ungleich grösseres, stand davon ab und ordnete sich gewissermaassen nur zur Dienstleistung bei Erstrebung dieses Zweckes jenen unter.

Die Morula-Zellen indessen, welche die Fortentwickelung des Eies übernahmen und die Bildung der Area germinativa der Blastosphaera eingingen, sind auch nicht gleich. Die Area germinativa entstand ja dadurch, dass ein gewisses Quantum von Morula-Zellen sich an die neugebildete Blastosphaera-Wand anlagerte. Diese Morula-Zellen bewahrten aber im Ganzen ihren Charakter, gingen keine solche oder ähnliche Veränderungen ein, wie die Zellen der Blastosphaera-Wand. Ihr Kern blieb blass, ihr Protoplasma matt, unsicher umgrenzt, leicht afficirbar und zerstörbar. Wenn wir uns einen senkrechten Schnitt durch die Area germinativa gelegt denken, so werden wir auf demselben zwei Schichten recht differenter Zellen antreffen, eine obere äussere, bestehend aus den kleineren, hell glänzenden, scharf umgrenzten Keimblasenwandzellen mit ihren stark hervortretenden Kernen und eine untere, innere, zusammengesetzt aus den eben beschriebenen Morula-Zellen. Diese beiden Zellschichten bilden die beiden primären Keimblätter des Frucht-

hofes und sind, wie bekannt, der Ausgangspunkt aller weiteren Bildungen, die wir im ausgebildeten Organismus vor uns finden. Interessant dabei ist, dass die Zellen dieser beiden Keimblätter die Grundzüge ihres Wesens hinfort bewahren, und dass, wo und wie im späteren Leben man Zellen mit embryonalem Charakter antrifft, man unter günstigen Umständen diese noch erkennen kann. Nur muss man nicht glauben, dass das immer leicht sei oder auch immer geschehen müsse. Selbst die ursprünglichen Differenzirungen zwischen den Zellen des oberen und unteren Keimblattes sind nicht immer scharf, und, wenn im Wesentlichen auch vorhanden, doch nicht stets mit aller Sicherheit zu bestimmen. Zwischen ausgeprägten Blastosphaera- und Morula-Zellen kommen Uebergänge vor, weil nicht alle Blastosphaera-Zellen das volle Gepräge erhalten. Zwischen den entsprechenden Zellen des oberen und unteren Keimblattes findet aber dasselbe statt.

Zwischen den beiden primären Keimblättern entsteht bei den höheren Thieren, speciell bei den Wirbelthieren und dem Menschen ein drittes, mittleres. Bei niederen Thieren entwickeln sich statt dessen ihrer zwei und zwar durch Spaltung der primären Blätter, so dass danach vier secundäre Keimblätter vorhanden sind. Woher das mittlere der höheren Thiere stammt, ist noch nicht festgestellt. In der Mitte aber ist dasselbe mit den beiden primären verwachsen, und so dürfte es auch wie jene beiden der niederen Thiere von diesen zusammen herstammen. Sehr dafür sprechend ist noch der Umstand, dass nach einiger Zeit sich dieses Blatt spaltet und dass dann ebenfalls hier vier secundäre Blätter vorhanden sind, die hinsichtlich der Weiterentwickelung vollkommen den vier secundären Keimblättern der niederen Thiere entsprechen. Die Zellen dieser beiden nachträglich entstandenen Keimblätter sind nun aber wieder verschieden von denen der beiden primären Blätter. Es ist, obgleich sie von den Zellen dieser abstammen, dennoch eine Differenzirung zwischen ihnen eingetreten und diese selbst dann nun wieder auch bleibend und bestimmend für die Folgezeit. Doch sind die bezüglichen Unterschiede nicht immer ganz ausgesprochen, sondern wenigstens für unser Wahrnehmungs- beziehungsweise Erkenntnissvermögen blos angedeutet und der Uebergänge ist eine Unzahl vorhanden.

Die Keimblätter sondern sich indessen auch der Länge nach,

und es entstehen daraus in jedem ein Mitteltheil und zwei Randtheile. Auch in den Elementen dieser finden wieder Differenzirungen statt, bald früher, bald später, bald mehr, bald weniger vollständig und so geht es mit Sonderungen und Differenzirungen fort bis zur Reife des Embryo, bis zur Geburt des neuen Wesens, ja noch weit über dieselbe hinaus. Seine ganze Entwickelung ist somit nur eine Differenzirung von Zellen und Zellencomplexen zum Zwecke, wie das neuerdings ausgedrückt wird, der Arbeitstheilung, um möglichst Vollkommenes sowohl im Einzelnen, als auch wieder durch das Einzelne im Ganzen zu erhalten. Die Differenzirung muss jedoch in bestimmter Richtung eine möglichst vollständige sein und dem beabsichtigten Zwecke entsprechen. Ist das nicht der Fall, so wird dieser letztere nicht im ganzen Umfange erreicht, vielleicht aber gar verfehlt werden.

Sehr früh werden nun schon nach neueren Beobachtungen aus dem Randtheile des obersten Keimblattes, aus Remak's Hornblatt oder auch Hornplatte, die Urnieren und zwar als Analogon der Schweissdrüsen differenzirt. Sie liegen Anfangs an der Oberfläche des Körpers und gerathen erst allmählich in sein Inneres hinein, versehen nur kurze Zeit ihren Dienst als Secretionsorgane und machen dann den bleibenden Nieren Platz, die sich durch Abschnürung aus ihren untersten, d. i. dem Afterdarme nächst gelegene Theile bilden. Die bleibenden Nieren entstehen deshalb zwar verhältnissmässig spät; allein sie entstehen schon aus sehr differenzirtem Gewebe und tragen deshalb auch schon von Anfang an einen sehr differenzirten Charakter an sich. Sie sind auch lange vor der Reife des Embryo im Wesentlichen fertig und besorgen lange vor seiner Geburt das Geschäft, um dessentwillen sie da sind. Es darf uns deshalb nicht Wunder nehmen, wenn in ihnen embryonale oder den embryonalen nahe stehende Zellen und Zellformen wir nicht leicht finden. Die Zeit der Bildung aus ihnen ist zu lange vorüber und zu einem zu vollständigen Abschlusse gekommen. Finden wir dennoch einmal trotz alledem etwelche solcher Zellformen, so würden sie als Reste eines überschüssigen Bildungsmaterials anzusehen sein, die freilich noch einer Entwickelung fähig wären, aber doch wohl nur den Ausgangspunkt einer Neubildung, vielleicht eines Adenoms, abgeben, doch niemals sich organisch dem Organ einfügen dürften.

Ebenfalls sehr früh wird die Leber differenzirt und darum liegen die Sachen bei ihr ähnlich. Sie geht aus dem untersten, d. i. dem vierten secundären Keimblatte hervor, gelangt sehr früh schon zu völliger Ausbildung und übernimmt lange vor der Geburt die Functionen, welche sie im späteren Leben ausübt. In Folge dessen werden wir embryonale oder diesen nahe stehende Gebilde auch in ihr nicht leicht erwarten dürfen, wo wir ihnen aber nichtsdestoweniger einmal begegnen, sie in gleicher Weise wie in den Nieren zu beurtheilen haben.

In Gleichem sehr früh, ja mit am frühesten von Allem wird auch das Herz gebildet. Seine Bildungsstätte ist das dritte Keimblatt, aus welchem überhaupt das Gefässsystem in seiner ersten Anlage hervorgeht. Auch das Herz ist der Hauptsache nach sehr zeitig fertig und in histologischer Hinsicht zum Bildungsabschluss gekommen. Wir werden deshalb eigentlich embryonale Elemente in ihm auch nicht gut finden können; wo wir sie jedoch finden, werden wir sie auch nicht anders als bei den Nieren und der Leber anzusehen in der Lage sein. Das endliche Differenzirungsproduct der embryonalen Herzzellen sind aber der Masse nach die quergestreiften Muskelfasern, welche in eigenthümlicher Verbindung unter einander das Herzfleisch ausmachen. Diese Muskelfasern sind nun nicht immer gleich, sondern sie zeigen mannichfache Verschiedenheiten und das nach der Individualität, welcher das Herz angehört. Bald sind sie breiter, bald schmaler, bald derber, bald zarter. Bald ist ihr Inhalt deutlich quergestreift; bald ist die Querstreifung nur schwierig zu erkennen, oder fehlt auch ganz, weil die sogenannten Muskelkästchen ziemlich bunt durch einander liegen. Letzteres ist aber, wenn wir von bestimmten pathologischen Verhältnissen absehen, vornehmlich in Verbindung mit Schmalheit und Zartheit der Faser überhaupt, ein Charakteristikum jugendlicher oder nicht gehörig entwickelter Muskelfasern. Bei schwächlichen, besonders chlorotischen Individuen finden wir nun Fasern der letzteren Art öfter und auch in den übrigen Muskeln des Körpers werden entsprechende gefunden. Sie dürfen uns, wie ich glaube, ein Zeugniss dafür sein, dass das Herz in seinen Elementen nicht die gehörige Ausbildung erfahren hat, dass die Differenzirung zudem, was erreicht werden sollte, keine vollständige war, dass sie auf einer niederen Stufe stehen geblieben ist und Halt gemacht hat.

Verhältnissmässig spät differenzirt sich aus dem untersten vierten Keimblatte dicht über der Leber endlich die Lunge. Aber ihre Ausbildung ist rasch beendet und sie selbst von der Geburt ihres Besitzers an so functionsfähig, wie im späteren Leben. Was von den bisher erwähnten Organen gilt, das gilt auch von ihr und können wir uns darum das Weitere ersparen.

Ganz anders dagegen verhält es sich mit den Organen aus Binde- oder Nervensubstanz und insbesondere mit denen, welche davon schon namhaft gemacht worden sind. Die Organe aus Bindesubstanz stammen von den beiden mittleren Keimblättern her und liefern das obere, zweite, die festeren derselben, die Knochen, Knorpel, Sehnen, das untere, dritte, die weicheren, das Blut- und Lymphgefässsystem, das eigentliche Bindegewebe. Die Organe aus Nervensubstanz, das Nervensystem, aber entstehen aus dem obersten, ersten, und dem untersten, vierten Keimblatte, und zwar indem aus jenem das animale oder cerebrospinale System hervorgeht, aus diesem das vegetative oder sympathische. Nichtsdestoweniger stehen beide Systeme doch, wie bekannt, in innigster Verbindung und finden sich sowohl sympathische Elemente im cerebrospinalen Systeme, als auch umgekehrt cerebrospinale Elemente im sympathischen. In diesen so verschiedenen und mannichfaltigen Organen, die sich noch lange, oft viele Jahre nach der Geburt des jeweiligen Individuums weiter entwickeln und nicht blos wachsen, wie Herz, Leber, Nieren, Lungen — ich brauche blos an das Knochensystem zu erinnern, — in diesen so verschiedenen und mannichfaltigen Organen nun finden wir keineswegs die Elemente so gleichmässig, in bestimmter Weise und Richtung differenzirt, wie in den vorhin benannten, sondern ganz ausserordentlich häufig eine grössere oder geringere Zahl, was ganz und gar von individuellen Verhältnissen abhängt, auf einem noch sehr jugendlichen oder gar embryonalen Zustande. Im Bereiche des Gefässsystems kommt das in so auffälliger Weise vor, dass Theile desselben öfters auf weite Strecken in solche embryonalen Bindegewebszellen förmlich eingescheidet liegen. Das perivasculäre Bindegewebe Waldeyer's, das sich zu den Gefässen in solcher Weise verhält, besteht eben aus derartigen in der Entwickelung zurückgebliebenen, mehr oder weniger noch embryonalen Bindesubstanzzellen, und welche Uebergänge zwischen diesen und den der interstitiellen Säftezufuhr dienenden, drainageartig in der

Hirnsubstanz angebrachten Adventitialanhängen der Hirngefässe bestehen, das habe ich anderen Orts [1]) bereits nachzuweisen gesucht. Indessen in kaum minder auffälliger Weise, wenn auch nicht Jedem, der durch ein Mikroskop sieht, sofort erkennbar, kommt das auch im Nervensysteme vor und zwar sowohl im cerebrospinalen wie auch im sympathischen, im ganglionären wie auch im faserigen Theile. Die verschiedenartige Auffassung, Beurtheilung und Deutung, welche seine Elemente von den einzelnen Beobachtern erfahren haben, ist, abgesehen von dem principiellen Standpunkte, den diese dabei einnehmen, deshalb auch zum grossen Theile auf den verschiedenen Grad von Differenzirung zurückzuführen, den jene erfahren hatten. Denn die Beobachter hatten wirklich zum Theil ganz Verschiedenes vor sich, wo sie nur ein und dasselbe vor sich zu haben glaubten. Die Einen arbeiteten, um mich so auszudrücken, mit reifem Material, die Anderen mit noch mehr oder weniger unreifem. Alle aber gingen von der Voraussetzung aus, dass ihr Material ein fertiges, in seiner Ausbildung vollendetes wäre, sobald es nur von anscheinend ausgebildeten d. h. selbstständig, unabhängig vom Mutterleibe existirenden Wesen herrührte.

Von welchem Belang aber ein solches Verhalten hinsichtlich der Differenzirung seiner Elementartheile gerade beim Nervensystem, dem Träger oder Vermittler aller sogenannten höheren Lebensvorgänge wieder in Bezug auf diese sein muss, das liegt auf der Hand.

Wenn von den Differenzirungen der Organe zu bestimmten Zwecken die Erreichung dieses Zweckes abhängt, so ist es natürlich, dass um so eher und vollständiger derselbe erreicht werden wird, je vollständiger die jeweilige Differenzirung ist, umgekehrt, dass um so weniger der fragliche Zweck erreicht werden wird, je unvollständiger die letztere geblieben ist. Nur ein Nervensystem mit durchgängig sehr differenzirten Elementen wird das Höchste leisten von dem, was es zu leisten gewissermaassen berufen ist. Jedes andere wird und muss hinter dem zurückbleiben. Das kindliche Nervensystem leistet darum auch nicht, was das Nervensystem des Knaben, dieses wieder nicht das, was das Nervensystem des Jünglings und des Mannes leistet. Das Nervensystem des Weibes, das

[1]) R. Arndt: Ueber die Aventitia der Hirngefässe etc. Zeitschrift für Psychiatrie etc. Bd. XXXI.

im Allgemeinen nie so stark sich differenzirt, wie das des Mannes — überhaupt differenziren sich wohl die Organe des Weibes nie so stark, wie die des Mannes — dieses bleibt deshalb auch stets in seinen Gesammtleistungen hinter denen des Nervensystems des Mannes zurück.

Von dem Nervensystem interessirt uns aber insbesondere das centrale, das Gehirn und Rückenmark und von diesen vorzugsweise wieder das erstere, das wir als Träger oder Vermittler der psychischen Vorgänge ansehen. Ich halte das zwar nicht für ganz richtig. Meiner Meinung nach ist das Nervensystem insgesammt der Träger der psychischen Dignitäten und das, was wir Psyche nennen, ist nicht ganz allein eine Function des Gehirns, sondern der ganzen Individualität, der Person. Psychische Krankheiten, so allgemein ausgedrückt, sind darum auch meines Erachtens nicht so schlechtweg Gehirnkrankheiten oder Symptome von Gehirnkrankheiten, wie man das neuestens in Deutschland wenigstens ziemlich allgemein zu sagen beliebt, sondern sie sind Symptome der Erkrankung der ganzen Individualität, der Person. Indessen, wenn man unter psychischen Dignitäten vorzugsweise die sogenannten bewussten versteht, womit es bekanntlich doch auch noch ein eigenes Bewenden hat, so muss jene Annahme gelten. Denn was wir Bewusstsein nennen, ist sicher an das Gehirn, wenigstens da wo es vorhanden ist, und zwar wie wir seit Flourens wissen, an die grossen Hemisphären desselben gebunden. Das eigentliche Denken in seinen verschiedenen Modalitäten und Relationen ist nur Product der Thätigkeit der grossen Hemisphären und in specie wieder ihrer grauen Rinde. Das Denken eines Menschen, im weitesten Sinne des Wortes, und sein daraus entspringendes Wirken und Schaffen wird nun um so reicher, um so tiefer, um so klarer, um so schärfer sein, je mehr sein Gehirn dazu angelegt ist, je mehr die Elemente vornehmlich seiner grauen Rinde dazu differenzirt sind. Eine Grosshirnrinde, welche dagegen nur wenig in ihren Bestandtheilen differenzirt ist, wird zu einem vielseitigen, klaren und scharfen Denken auch nur wenig geeignet sein.

Alle Differenzirung geht vor sich einmal durch Massenzunahme der Elemente überhaupt, das andere Mal durch Veränderungen, welche diese dabei erfahren. Die gesammte Entwickelungsgeschichte legt dafür Zeugniss ab. Wir brauchen nur auf das, was voraus-

Durch seine protoplasmatische Natur unterscheidet sich ein Axencylinder darum auch fundamental von einer Bindegewebsfaser. Denn diese hat nichts mehr vom Protoplasma an sich, sondern ist ein Product desselben, ein Product, wie Max Schultze sich ausgedrückt hat, seiner formativen Thätigkeit. Die protoplasmatische Natur des Axencylinders erklärt aber auch die ihm eigenthümliche Leistungsfähigkeit, seine selbständige Erregbarkeit, welche wiederholt beobachtet worden ist und mit der ihm zuerkannten Natur ein Fibrillenbündel zu sein, das nur Leitungsvorgängen dient, im Widerspruche steht.

Die Axencylinder können nun einen verschiedenen Grad von Ausbildung erhalten. Dieselben Axencylinder können als wohl formirte Fäden erscheinen, die leicht von ihrer Umgebung sich abheben, und können auch wieder so wenig aus derselben gesondert sein, dass nur schwierig sie in ihr zu erkennen sind. Ja es scheint als ob sie sogar fehlen können, und dass sie alsdann einfach durch das Protoplasma unveränderter oder nur wenig veränderter Bildungszellen, nehmlich derer, aus welchen sie hervorgehen sollten, vertreten werden. Im Nerv. sympathicus, in den Spinalganglien finden sich dafür eine grosse Menge von Anhaltspunkten. Einer der wichtigsten sind die in den Verlauf von Nervenfasern, speciell von Axencylindern eingeschalteten einzelnen oder gehäuften Zellen. Sie finden sich aber auch im Gehirn und Rückenmarke und namentlich im Bereiche der grauen Substanz derselben scheinen unzählige Verbindungen oder Uebergänge sich nur durch das Protoplasma von Zellen anstatt durch Axencylinder zu machen. Das allerfeinste Nervenfasernetz, welches Gerlach im Rückenmarke, in den Hirnrinden mittelst Carmin und Goldchlorid dargestellt hat, ist meiner Meinung nach nichts weiter als ein solches Protoplasmanetz, hörig einer Anzahl zelliger Elemente, die mehr oder weniger zusammengeflossen und mit einander verschmolzen sind. An embryonalen Hühnchen, Fröschen, Fischen, Kaninchen, Menschen und bei Menschen oftmals noch nach der Geburt kann man sich auf das Bestimmteste davon überzeugen. Denn da sind die betreffenden Zellen noch nicht so mit einander verschmolzen, wie im späteren Leben und der Sachverhalt ist deshalb klarer und übersichtlicher. Bei Fröschen, demnächst bei Fischen, kann man sich übrigens auch noch im späteren Leben davon überführen, und erinnere ich da nur an den

ganz sicher stattfindenden Ursprung von Axencylindern aus einer Anzahl sogenannter Kornzellen, auf den Waldeyer [1]) aufmerksam gemacht hat. Diese Kornzellen sind so ziemlich unverändert gebliebene embryonale Nervenzellen und im Complex bilden sie einen aus einer Anzahl von kugeligen oder eiförmigen Körpern bestehenden Protoplasmahaufen, in welchem die Grundsubstanz des Protoplasmas als feinstes Netzwerk zu erkennen ist, das in die sogenannten Fibrillen des oder der aus jenem Haufen entspringenden Axencylinder übergeht.

Ebenso können dieselben Axencylinder bald als glatte Fäden oder Bänder, — die breiten Axencylinder sind vielfach platt, bandförmig, nicht rund, cylindrisch; an Stellen, wo sie sich umschlagen, zeigen sie dann eine scharfe Kante und ihr Querschnitt ist oval oder der Spindelform sich nähernd; die Remak'sche Bezeichnung Axenbänder ist darum für so manche auch eine durchaus zutreffende; — dieselben Axencylinder können also bald als glatte Fäden und Bänder, die höchstens hier und da einmal eine leichte Verdickung oder Verbreiterung erfahren haben, erscheinen; bald sind sie mit länglich rundlichen, schwach granulirten Körperchen in grösseren oder kleineren Abständen besetzt. Diese Körperchen haben bisweilen einen unverkennbar kernartigen Charakter, d. h. es sind von ihrer Umgebung scharf abgemarkte Gebilde, welche aus einem an Elementarkügelchen besonders reichen Protoplasma bestehen und unter diesen nicht selten eines, das als Kernkörperchen gelten kann, von besonders starker Entwickelung besitzen. Diese länglich rundlichen, kernähnlichen Körperchen sind aber zu deuten als Reste aus der Bildungsperiode, welche legal zu verschwinden hatten, indessen aus irgend welchem Grunde blieben. Sie sind deshalb auch ein Zeichen des Unfertigen, auf einer niederen Stufe der Entwickelung stehen Gebliebenen, wie ich bereits anderen Ortes [2]) ausgeführt habe. Auch der Umstand, dass bei Thieren diese Körperchen man häufiger findet, als beim Menschen, spricht dafür. Bei der Katze, beim Hunde, beim Kaninchen, beim Meerschweinchen, beim Igel sind sie bei einiger Aufmerksamkeit ziemlich häufig zu sehen.

[1]) Waldeyer, Untersuchungen über den Ursprung und Verlauf des Axencylinders etc. Zeitschrift f. rat. Med. Bd. XX, S. 221, 237.

[2]) R. Arndt, Aphorismen zur path. Anatomie der Centralorgane etc. Dieses Archiv Bd. LXI, S. 512 u. ff.

Sie werden nur für gewöhnlich mit den blossen sogenannten Varicositäten in einen Topf geworfen. Bei Menschen indessen müssen sie doch schon sehr gesucht werden, oder man stösst auf sie überhaupt nur zufällig. Ich habe sie bisher nur bei geisteskrank verstorbenen Individuen gefunden. Das soll aber nicht heissen, bei nicht geisteskrank verstorbenen habe ich sie stets vermisst, sondern nur so viel, als ich habe bis jetzt darüber blos Erfahrung bei Geisteskranken. Wie es damit bei Geistesgesunden steht, muss ich dahingestellt sein lassen. Dennoch bin ich der Meinung, dass nichtsdestoweniger die bezügliche Geisteskrankheit mit der Anwesenheit der fraglichen Körperchen auf der Oberfläche der Axencylinder wohl in Zusammenhang gestanden haben kann, weil diese Körperchen eben für eine mangelhafte Ausbildung des Gehirns überhaupt und damit auch für eine grössere Erkrankungsfähigkeit desselben Zeugniss ablegen. Zunächst indessen wollen wir doch nur die besprochene Verschiedenheit im Aussehen der Axencylinder im Auge behalten und die mit kernähnlichen Körperchen besetzten als niedere Entwickelungsstufen derselben betrachten, als Formen, welche nur eine unvollkommene Differenzirung erfahren haben.

Als eben solche Formen müssen damit denn auch Axencylinder angesehen werden, von denen sich die Kerne ihrer Bildungszellen seitlich nicht abgeschnürt haben, denen sie vielmehr noch anhaften in der einen oder der anderen Art, und endlich auch diejenigen, bei denen der Kern mitten inne sitzt in Folge anomalen Bildungsvorganges und die eingeschalteten oder interpolirten Ganglienkörper darstellen hilft.

Eine grosse Anzahl von Axencylindern ist bekanntlich von Markscheiden umschlossen. Dieselben, wie schon kurz erwähnt, entstehen aber nicht gleichzeitig mit den Axencylindern, sondern erst nachdem diese so ziemlich fertig, an manchen Orten vielleicht auch schon ganz fertig sind. Die Markscheiden entwickeln sich verhältnissmässig langsam und zu ihrer völligen Ausbildung brauchen sie lange Zeit. Es ist nicht wahrscheinlich, dass diese früher erfolgt, als mit dem Abschlusse des Wachsthums des Gehirns und Rückenmarkes überhaupt. Denn am Wachsthume derselben, soweit darunter blos seine Zunahme an Masse und Umfang zu verstehen ist, betheiligen sich nachweislich am meisten die Markscheiden, und zwar indem sie von Jahr zu Jahr, oder besser gesagt, in jeder

Periode stärkeren Wachsthums breiter resp. dicker werden. Im Gehirne des Neugeborenen fehlen die Markscheiden noch an vielen Nerven, welche sie im späteren Leben besitzen, so z. B. in den Pyramiden des verlängerten Markes, in den Hirnstielen, in den Stirnlappen. Beim Kinde sind die Markscheiden dünner, als beim Knaben, bei diesem dünner als beim Jünglinge. Erst im Manne erreichen sie die relativ normale Breite und Dicke. Die Markscheiden beim Weibe sind caeteris paribus immer schmaler und dünner als beim Manne, wie überhaupt bei kleinen und schwächlichen Individuen sie immer dünner und schmaler als bei grossen und kräftigen sind. Die Schmächtigkeit der einzelnen Gebilde des Gehirnes, die Dünnheit des Rückenmarkes, der Pyramiden, der Pedunculi cerebri et cerebelli, des Corpus callosum, des Fornix u. s. w. sind in erster Linie von der Dünnheit und Schmächtigkeit der Markscheiden der sie zusammensetzenden Nervenfasern abhängig. Erst in zweiter Reihe, wenn überhaupt, kommen andere Momente in Betracht, wie z. B. zu geringe Entwickelung der Gefässe und des interstitiellen Bindegewebes. Doch wissen wir vorläufig nur, dass unter Umständen, wie die Pseudokephalonen lehren, es durch sie zu einer erheblichen Volumzunahme des Gehirns kommen kann. Ob durch eine zu geringe Entwickelung es aber auch zu einer abnormen Kleinheit desselben oder seiner Theile Veranlassung geben kann, das ist unbekannt, erleidet aber theoretisch keine Bedenken.

Wie dem aber auch sei, wenn feststeht, dass die Markscheiden zu ihrer Ausbildung so lange Zeit gebrauchen wie angegeben, dass sie ja nach der Individualität verschieden entwickelt sich zeigen, so wird wohl auch die Annahme gerechtfertigt sein, dass sie abhängig von einer grossen Masse von Einflüssen überhaupt eine sehr verschiedenartige Entwickelung und Ausbildung erfahren und kaum jemals in zwei Individuen an allen Punkten gleich sein werden. Bald hier bald da werden sie das eine Mal dicker, das andere Mal dünner sein und damit eine unendliche Menge von Verschiedenheiten im Gefolge haben.

Diese Verschiedenheiten werden indessen noch grösser, wenn wir nicht blos auf die Breite oder Dicke der Markscheiden unser Augenmerk richten, sondern auch auf ihr sonstiges Aussehen. Wohl entwickelte Markscheiden des Gehirns und Rückenmarkes der Säuger erscheinen glasig glänzend, homogen und vielfach doppelt gerandet.

Im sympathischen Systeme hingegen und auch im cerebrospinalen der niederen Thiere, der Amphibien und Fische haben sie überaus häufig ein punctirtes und darum wenigstens im ersten Augenblicke auch mattes Aussehen. Wie ich an anderen Orten [1]) nachzuweisen gesucht habe, hängt das mit Vorgängen aus der Entwickelungsperiode zusammen. Die Markscheiden bilden sich nehmlich aus Kügelchen, welche concentrisch um den Axencylinder herum entstehen, danach verflüssigen und unter einander verschmelzen. Ist die Verflüssigung der Kügelchen keine vollständige, bleibt von denselben Etwas zurück, dann können auch die Markscheiden nicht homogen erscheinen, erscheinen vielmehr von Resten der fraglichen Kügelchen durchsetzt und damit punctirt. Punctirte Markscheiden, wenn Degeneration und Zersetzung ausgeschlossen werden kann, weisen deshalb immer auf eine mangelhafte Ausbildung hin, die sie erfahren haben, mag dieselbe vielleicht auch typisch sein, wie für das sympathische System oder selbst auch das cerebrospinale mancher niederen Wirbelthiere. Halten wir das aber fest, so wissen wir auch, was wir von punctirten Markscheiden zu halten haben, wenn sie im Centralnervensysteme und speciell im Gehirne vorkommen. Begegnet man ihnen, was bei einiger Aufmerksamkeit wohl ab und an vorkommt, so hat man dafür ein Kriterium, dass das betreffende Gehirn nicht die volle Höhe der Entwickelung erreicht hat, sondern wenigstens in einzelnen Theilen auf einer niederen Stufe derselben stehen geblieben ist. Die punctirten Markscheiden verhalten sich somit ganz analog den mit kernähnlichen Körperchen besetzten Axencylindern und berechtigen deshalb auch, soweit die Sache bis jetzt zu übersehen, zu denselben Schlüssen.

Wenden wir uns nunmehr zum Zweiten, den Ganglienkörpern, so finden wir, dass bezüglich ihrer ganz dieselben Zustände herrschen, und dass auch sie vielfach nicht ihre volle Ausbildung erreichen, sondern auf einer der früheren Entwickelungsstufen stehen bleiben. Ein ihrem embryonalen oder fötalen Zustande ähnlicher, den sie bewahren, legt auch dafür Zeugniss ab.

Die Ganglienkörper entwickeln, ganz allgemein genommen, sich nehmlich derart, dass die betreffende embryonale Bildungszelle all-

[1]) R. Arndt, Ueber die Bedeutung der Markscheiden der Nervenfasern. Dieses Archiv Bd. LXVII, S. 41 u. ff.

seitig um ihren Kern herum wächst, und, nachdem sie eine gewisse Grösse erlangt hat, eine Anzahl von band- oder fadenförmigen Fortsätzen aussendet, die vielfach in ihrer Stellung bedingt sind und dadurch formgebend für den jeweiligen Ganglienkörper werden. Denn mit ihrer Entwickelung nimmt dieser eine ganz bestimmte, von der früheren, rundlichen Form der Bildungszellen oft weit abweichende Gestalt an und wird z. B. in dem grossen Gehirne zu einer mehr oder weniger deutlichen Pyramide, einem mehr oder weniger deutlichen Kegel, im kleinen Gehirn zu einem Ellipsoid oder Ovoid, in den Spinalganglien zu einer dünnen, ovalen Scheibe, im Sympathicus hie und da zu kleinen Glocken oder einem diesen ähnlichen Körper. Die Fortsätze aber, je weiter sie wachsen, gehen dabei in mannichfacher Weise Verbindungen ein. Theils verwachsen sie mit Nervenfasern, speciell deren Axencylindern, theils mit Fortsätzen anderer Ganglienkörper, theils verlieren sie sich in ein protoplasmatisches Gewebe, welches wie sie von den Bildungszellen abstammt oder aus dem Zusammenflusse solcher hervorgegangen ist. Allein je nachdem die Entwickelung ist, welche der einzelne Ganglienkörper erfährt, sind — doch dieses nur im Allgemeinen — die Fortsätze derselben derber oder zarter, länger oder kürzer, mehr oder weniger deutlich von dem erwähnten, protoplasmatischen Gewebe noch abgesetzt, oder in ihm aufgegangen, gewissermaassen mit ihm verschmolzen.

Während jedoch die embryonalen Bildungszellen so nach allen Seiten hin auswachsen, gehen sie in sich noch eigenthümliche Organisationsverhältnisse ein und wandeln sich dadurch eben zu den Gebilden um, welche wir als Ganglienkörper bezeichnen, und die, wenn auch noch immer als Elementarorganismen, so doch schon als recht complicirte anzusehen sind. Denn während die embryonalen Nervenzellen, wie alle einfachen Zellen, die Zellen der Bindesubstanz, der Leber, die Epithelien, wenn man nur von dem Gegensatze zwischen Kern und Protroplasma, zwischen Zellmembran und Zelleninhalt, im Zelleninhalt von Grundsubstanz und Elementarkügelchen absieht, während also die embryonalen Nervenzellen, wie alle einfachen Zellen noch keine besondere Organisation zeigen, ist eine solche bei den Ganglienkörpern unverkennbar. Das Protoplasma derselben, also ihre sie vorzugsweise bildende Masse, zeigt durch Anordnung seiner Elementarkügelchen zu bestimmten

Reihen eine umfangreiche Gliederung und das in um so höherem Maasse, als der Ganglienkörper höher entwickelt ist, durch Gestalt, Umfang, Ausbildung seiner Fortsätze dieses an den Tag legt. Die grossen Ganglienkörper der Vorderhörner des Rückenmarkes, die Purkinje'schen Ganglienkörper der Kleinhirnrinde, die Ganglienkörper der fünften Schicht der Grosshirnrinde, namentlich des Gyrus fornicatus und des Pes hippocampi beweisen das mehr als hinreichend. Durch diese merkwürdige Anordnung der Elementarkügelchen zu Reihen, die um den Kern herum als Kreise, sonst als Curven oder auch gerade Linien erscheinen, welche nach den Fortsätzen zu convergiren und in diesen selbst dann parallel verlaufen, bekommen die Ganglienkörper ein eigenthümlich gestricheltes oder auch faserartiges, fibrilläres Aussehen. Die Grundsubstanz nehmlich erscheint zwischen den Elementarkügelchenreihen in denselben Formen, welche diese gerade einhalten, und da dieselbe ganz homogen ist, so wird dadurch ein die Kügelchen- resp. Pünktchenreihen trennender Faden, eine Fibrille vorgetäuscht. Vornehmlich aber geschieht das, wenn die Grundsubstanz härtende oder färbende Medien behufs besseren Erkennens der geschilderten Verhältnisse angewandt worden sind und da wieder ganz besonders nach Einwirkung von Ueberosmiumsäuren, Chromsäuren und deren sauren Salzen, von Gold- und Platinsalzen u. dgl. m. Max Schultze hat bekanntlich auf die fragliche Erscheinung hin ebenso eine fibrilläre Natur der Ganglienkörper angenommen, wie er es für die Axencylinder gethan, und die Mehrzahl der Forscher ist ihm gefolgt. Auch ich gehörte zu ihnen. Ich habe eine Zeitlang sogar die Ganglienkörper für Convolute feinster Fibrillen gehalten und geglaubt, dass sie mit Zellen kaum mehr Etwas gemein hätten. Nun für Zellen schlechtweg halte ich sie auch heute noch nicht. Es sind eben schon besonders geartete, schon in bestimmter Weise organisirte Zellen. Es sind bereits Umwandlungen oder Derivate solcher. Allein, dass sie Convolute von Fibrillen wären, das ist ein Irrthum gewesen. Was als Fibrillen mir nicht imponirt hat, das waren die optischen Querschnitte der Protoplasmazüge, in welche der ganze Protoplasmaklumpen, aus dem der Ganglienkörper hervorgegangen, dadurch getheilt wird, dass seine Elementarkügelchen in Reihen und Züge sich in ihm angeordnet haben.

Diese Reihen und Züge von Elementarkügelchen und Grund-

substanz in den Ganglienkörpern scheinen für das Wesen derselben und ihre Leistung von eminenter Bedeutung zu sein. Denn überall, wo wir Ganglienkörper in möglichster Ausbildung, also mit den näher benannten Charakteren ausgerüstet finden, finden wir sie auch von dem beschriebenen, gestrichelten, anscheinend fibrillären Aussehen. Von den Ganglienkörpern der Wirbelthiere ist das bekannt und zwar sowohl von denen der Centralorgane, als auch denen der Spinalganglien und des Nerv. sympathicus. Doch auch bei Wirbellosen kommt es vor. Ich habe es bei Würmern, Insekten, Krustern und Schnecken gesehen und es wird sich allem Vermuthen nach auch sonst noch finden, wo grosse, wohlausgebildete Ganglienkörper vorkommen. Um so gerechtfertigter wird darum aber auch der Schluss sein, dass, wo wir an den Ganglienkörpern dieses Aussehen vermissen, wir es mit niederen Formen derselben zu thun haben, mit nicht höchst entwickelten, sondern auf einer den embryonalen Bildungszellen noch mehr oder weniger nahen Stufe stehen gebliebenen Gebilden, und das auch dann noch selbst, wenn die ganze Masse derselben, die sich in einem Centralorgane vorfindet, davon betroffen sich zeigte. Das Verhalten der Ganglienkörper bei niederen Wirbelthieren, insbesondere Fischen, vor Allem aber bei jugendlichen Individuen oder gar Föten der höheren Thiere spricht dafür auf das Ueberzeugendste.

Halten wir nun aber fest, dass zum Begriffe gut entwickelter Ganglienkörper gehört, dass dieselben meist ganz bestimmt geformte, kernhaltige Protoplasmaklümpchen darstellen, von denen eine Anzahl band- oder fadenförmiger Fortsätze ausgeht und in denen die Elementarkügelchen eine in bestimmten Zügen auftretende Anordnung erfahren haben, wodurch ein streifig oder fibrilläres Aussehen zu Stande kommt, halten wir das fest und gehen damit an die Beurtheilung der Ganglienkörper des Gehirns, so werden wir finden, dass eine unendliche Menge, an manchen Orten, wie z. B. in den beiden Hirnrinden, die ungleich grössere Mehrzahl derselben diese Eigenschaften nicht besitzt und somit sich als unentwickelte, weil wenig differenzirte Formen zu erkennen giebt. So paradox das klingen mag, so ändert das doch nichts an der Sache. Wir erfahren daraus aber, dass auch das menschliche Gehirn, wie gern wir das sonst im Gegensatz zum Thierhirn auch annehmen, doch noch nicht das Höchste der Entwickelung erreicht hat, sondern

in einer Unzahl seiner Elemente sich noch auf einer ebenso niedrigen oder wenigstens annähernd so niedrigen Stufe der Ausbildung befindet, wie das Gehirn eines Fisches, eines Molches, Salamanders oder Frosches. Eine höhere Entwickelung steht ihm möglicher Weise noch bevor, die Bedingungen dazu sind vorhanden; erreicht ist aber, was zu erreichen überhaupt, bis jetzt noch nicht.

Allein das doch nur so nebenher! Was uns vielmehr angeht, ist, dass auch die Ganglienkörper, welche das, was nach den dargelegten Anschauungen das Höchste bildet, in ihrer Entwickelung zu erreichen pflegen, dass auch diese doch sehr oft das nicht erkennen lassen, weil sie hinter ihm zurückgeblieben sind. Zu solchen Ganglienkörpern gehören im Gehirn insbesondere die bereits erwähnten Purkinjeschen der Kleinhirnrinde und die grossen Pyramiden der fünften Schicht der Grosshirnrinde. Während man in einzelnen Gehirnen in jedem Präparate, das man von ihnen angefertigt hat, grosse, deutlich fibrillär erscheinende Ganglienkörper mit breiten, gestreiften und ziemlich weit zu verfolgenden Fortsätzen findet, findet man sie in anderen Gehirnen auch nicht beim eifrigsten Nachsuchen oder doch nur so sparsam, dass man in Versuchung geräth, zum Wenigsten keinen grossen Werth mehr auf die ganze fragliche Erscheinungsweise der Ganglienkörper zu legen. In noch anderen Gehirnen trifft man wohl gut ausgebildete Ganglienkörper an, aber zumal in der Grosshirnrinde nur auf einzelne Gebiete beschränkt, vielleicht blos im Stirnlappen, oder in der Centralwindung, oder im Stirnlappen sogar blos in der zweiten oder dritten Windung, kurzum in mannichfacher Vertheilung und in den verschiedenen Gehirnen in der verschiedensten Weise. Wo das aber der Fall ist, da haben die bezüglichen Gehirne und besonders in ihren Rinden eine sehr verschiedene Ausbildung erfahren und sind bald mehr im Ganzen, bald mehr in einzelnen Theilen derselben zurückgeblieben. Wo darüber noch Zweifel bestehen sollten, da werden sich dieselben, wie ich glaube, legen, wenn eine Vergleichung zwischen Menschen- und Thiergehirnen, vornehmlich jedoch zwischen Gehirnen erwachsener Individuen und kleiner Kinder oder noch besser Föten vorgenommen werden kann.

Was ergiebt sich nun aber aus dem Allen? Dass die Gehirne der Menschen in sehr verschiedener Weise entwickelt sind, weil ihre Bildungszellen sich in sehr verschiedener Weise und dazu in sehr

verschiedenem Maasse und Grade differenzirt haben, und dass darum auch ihre Leistungen, entsprechend den Wahrnehmungen im täglichen Leben, ebenso verschiedene sein müssen. An einer anderen Stelle [1]) habe ich noch auf einen zweiten Factor aufmerksam gemacht, durch welchen ebenfalls solche Verschiedenheiten bedingt würden, nehmlich auf die Blutgefässe des Gehirns und ihren von Entwickelungshemmungen abhängigen, wechselnden Bau. Doch ist dieser Factor keineswegs von der Wichtigkeit, wie der heute in's Auge gefasste, und ich muss das um so mehr hervorheben, als vielfach man ihm, d. h. also den Blutgefässen, ihrer Anordnung, ihrer Veränderung, ihrer Füllung u. dgl. m. das Hauptgewicht bei dem Zustandekommen der mannichfaltigen individuellen Gehirnfunctionen hat zuschreiben wollen und als man sich das Hirngewebe selbst überall als ziemlich gleich gedacht hat. Das ist aber ein sehr grosser Irrthum und nicht zum kleinsten Theile Schuld daran, dass wir bis heute überhaupt noch so wenig Verständniss für die Ursachen der so vielfältig zur Erscheinung kommenden individuellen Gehirnprozesse haben, und dass wir ihnen noch immer so gut als einer Terra incognita gegenüber uns befinden.

Sehen wir jedoch zu, wie wohl die individuell verschiedenen Hirnleistungen mit den individuell verschiedenen Differenzirungen der Hirnzellen in Zusammenhang stehen, was ergiebt sich da? Unzweifelhaftes allerdings auch noch nicht, dennoch, meine ich, immerhin so Manches, was zur Klärung des Ganzen beitragen kann und mit der Zeit auch wohl wird. Ausgehen aber müssen wir dabei von dem schon Eingangs erwähnten Satze, dass eine Leistung um so vollkommener und stärker sein wird, je geeigneter das Organ dazu ist d. h. je besser es für die beabsichtigte Leistung — sit venia verbo — vorbereitet, je stärker in seinen Elementen es differenzirt ist und umgekehrt, dass je unzulänglicher, weil nicht hinreichend differenzirt das betreffende Organ ist, um so unvollkommener und schwächer auch seine Leistung ausfallen wird. Mangel an Präcision und Accuratesse, Mangel an Nachhaltigkeit in diesen letzteren, wird der jeweilige Ausdruck dafür sein. Und stimmt das nicht zu der täglichen Erfahrung? Sind die Hirnleistungen der Menschen nicht hauptsächlich oder vielleicht blos darum so

[1]) R. Arndt, Ueber die Adventitia der Hirngefässe. l. c.

verschieden, weil Stärken und Schwächen, Präcision, Accuratesse und vage Unbestimmtheiten in ihnen so tausendfältig combinirt sich zeigen?

Ueber das reichlichere oder sparsamere Vorhandensein von Hirnrinde haben wir uns schon geäussert. Viel Hirnrinde und darum ein windungsreiches Gehirn soll nach aller Kundigen Angabe Geist und Verstand erzeugen. Das Gehirn eines Voltaire, Bethoven, Gauss, Dirichlet zeichnete vor Tausend anderen Gehirnen sich durch seine Unzahl von Windungen aus. Die Gehirne mittelmässiger Köpfe haben in der Regel auch nur ein Mittelmaass von Windungen. Die Gehirne der Idioten und Cretins sind wie die der Thiere arm an ihnen. Etwas Wahres und zwar schon ein gut Theil davon ist also sicherlich daran, und im Allgemeinen, mehr soll ja für jetzt auch noch nicht gegeben werden, dürfen wir auch daran festhalten. Allein dann werden wir auch, freilich aber ebenfalls nur in derselben Allgemeinheit, anderen Orts von der Menge grauer Substanz die Grösse der Leistung abhängig machen dürfen und z. B. von dem Umfange der einzelnen Ganglien und Nervenkerne auf die Grösse ihrer Leistung, d. i ihrer quantitativen Leistungsfähigkeit schliessen dürfen. So werden wir vielleicht nicht mit Unrecht von einem kleinen Lobus olfactorius auch auf einen schwachen Geruchssinn schliessen dürfen, was wir ja auch mit Rücksicht auf die Thiere thun, sodann aber vielleicht auch von einem kleinen Linsenkerne auf ein kleines, schwaches Wollen, von kleinen Vierhügeln auf ein schwaches Coordinationsvermögen u. s. f. Aus einer ungleichen Entwickelung der Hirnoberfläche, wie wir sie so häufig zu sehen bekommen, werden wir darum vielleicht aber auch nicht mit Unrecht auf die so ungleiche Begabung in psychischer Beziehung schliessen, oder vielmehr diese letztere geradezu von jener abhängig machen dürfen. Die einseitigen Fähigkeiten und Talente bei sonst mittelmässiger oder gar weniger als mittelmässiger Beanlagung, die thörichten Neigungen, niedrigen Begierden und zerrüttenden Leidenschaften bei gut entwickelter, ja selbst hervorragender Intelligenz, der Mangel an Sinn für Ordnung, Anstand und Sitte, Recht und Gerechtigkeit bei ausgesprochenem Ehrgefühl, bei unzweifelhaftem Muthe, bei Entschlossenheit und Thatkraft, sie werden wohl kaum in etwas Anderem als einer solchen ungleichen, einseitigen Entwickelung und Ausbildung der Hirnrinde, die manchmal

soweit gehen kann, dass einzelne Theile durch andere geradezu unterdrückt werden und verkümmern, ihren Grund haben.

Man trifft in Irrenanstalten auffallend häufig auf Schädel von anomaler, von der Durchschnittsform mehr oder weniger abweichender Bildung. Auch im Alltagsleben bekommt man ja oft merkwürdige Schädel zu sehen und das bei alten Leuten in hervorragenden Lebensstellungen, Leuten, welche ein tüchtiges Leben hinter sich haben. Eine anomale Schädelform bringt es darum noch nicht mit sich, dass das von ihr umschlossene Gehirn so pervers functioniren muss, dass sein Träger geisteskrank erscheint und einer Irrenanstalt überantwortet werden muss. Gewisse Eigenthümlichkeiten, Gemüths- und Charakterfehler möchten aber nichtsdestoweniger doch bei ihm immer nachzuweisen sein und der Zusammenhang einer anomalen Schädelform mit anomalem psychischem Verhalten auch aus ihm dargethan werden können. Doch führt das hier zu weit. Unter den in Irrenanstalten so auffallend, ja im Vergleich zum gemeinen Leben so unverhältnissmässig häufig vorkommenden anomalen Schädeln gehören jedoch insbesondere die, welche sich durch ein mehr oder weniger steiles Abfallen des Hinterhauptes und eine durch diesen Abfall bedingte Kürze desselben, namentlich in den oberen Partien auffällig machen. Oft ist mit diesem Abfall ein stärkeres Hervortreten der Hinterhauptsschuppe vergesellschaftet. Kapselartig wölbt sie sich dann hervor und setzt wie durch eine tiefe Furche getrennt von den Scheitelbeinen ab. Was den Grund dieser merkwürdigen Schädelform abgiebt, ist noch nicht nach allen Richtungen hin ermittelt. Verschiedene Ursachen spielen bei ihrer Erzeugung indessen wohl mit. Ernährungsstörungen in den ersten Lebenstagen, welche einen Collaps des Gehirnes zur Folge haben, scheinen vorzugsweise daran Schuld zu sein. Vielfach scheint aber auch eine Anlage dazu zu bestehen, da man namentlich bei Individuen mit erblicher Disposition zu Geisteskrankheiten, bei originär Verrückten aus kranken Familien sie findet. Das Gehirn nun in diesen Schädeln zeigt eine mangelhafte Ausbildung. Der Hinterhauptslappen ist in der Entwickelung zurückgeblieben. Er ist kürzer als normal, endet stumpf abgesetzt öfters wie abgehackt. Seine Windungen sind kleiner, schmaler, erscheinen wie verkümmert. Ganz unzweifelhaft, auch den ärgsten Skeptiker überzeugend, zeigt sich das, wenn die Schädel unsymmetrisch entwickelt sind und die

fragliche Anomalie nur einseitig ist, so dass nur auf einer Seite das Hinterhaupt steil abfällt und auch nur auf dieser die besagte Furche zwischen Schuppe und Seitenwandbein vorhanden ist. Der der anomalen, kürzeren Schädelhälfte entsprechende Hinterhauptslappen ist dann um etwa 1,0 oder selbst 1,5 Cm. kürzer als der andere, ist nicht so spitz zulaufend wie dieser, sondern trägt gerade im Vergleich zu ihm den hervorgehobenen Charakter des Abgesetzten oder Abgehackten an sich, und seine Windungen, zumal bis zur Hinterhauptsspalte, sind schmaler und kürzer. Namentlich springt letzteres besonders deutlich am Zwickel in die Augen, weil er durch seine Form und Abmarkung dazu besonders angethan ist. Doch wird man es auch an den anderen Windungen nicht vermissen, wenn man sie nur einer eingehenden Betrachtung würdigt. Das Missverhältniss, welches dadurch zwischen Vorderhirn und Hinterhirn geschaffen und das menschliche Hirn bis zu einem gewissen Grade dem Thierhirn nähert, erklärt damit vielfach auch das Missverhältniss, welches in seinen Functionen stattfand und die Verrücktheit zur Folge hatte. Bekanntlich überwiegt bei den originär Verrückten im grossen Ganzen das Gemüth den Verstand, und das Triebartige den aus Ueberlegung entspringenden Willen. Alles Andere entwickelt sich, sehen wir von Zufälligkeiten ab, erst daraus: die melancholischen Verstimmungen und Angstanfälle, zwischen denen sehr wohl zu unterscheiden ist, der Verfolgungswahn u. a. m. Verhalten sich solche originär Verrückte darum aber nicht im Grunde wie Menschen auf niederen Entwickelungsstufen, wie Kinder oder besser noch wie sogenannte Wilde und eine grosse Anzahl von Thieren, deren Thun und Treiben uns näher bekannt geworden ist?

Und gehen wir nun zu den Einzelnheiten über, wie da?

Sind die Axencylinder nicht gehörig entwickelt, so werden ihre Leistungen hinter denen wohl entwickelter zurückbleiben. Dünne Axencylinder werden, ganz abgesehen von anderen Dingen, früher ihren Dienst versagen als dicke, derbe. Axencylinder, welche nicht gehörig consolidirt und von ihre Umgebung losgelöst sind, also feste Bahnen darstellen, werden ihrer Erregung leicht dieser Umgebung mittheilen. Noch mehr wird das aber geschehen, wenn sie fehlen und durch das Protoplasma eines Häufchens Nervenzellen ersetzt werden. Zu einer Anzahl für's Erste diffuser und dann in bestimmte Bahnen gebracht, weil auf Axencylinder übertragen, die

mit dem Zellenhäufchen ebenso zusammenhängen, wie der vorige, also zu einer Anzahl erst diffuser und danach mehr specificirter Miterregungen wird da die leichteste Veranlassung gegeben sein. Ausserdem wissen wir, dass schwach oder unentwickelte Axencylinder im Allgemeinen viel leichter erregbar sind, als stärkere, dass ihre Reizschwelle tiefer liegt, als bei diesen. Die grössere Reizbarkeit kindlicher oder jugendlicher Individuen erwachsenen gegenüber, die grössere Reizbarkeit kleinerer und zarterer Subjecte grösseren und kräftigeren gegenüber, beweist das alltäglich. Eine leichte Erregbarkeit und leichte Erschöpfbarkeit mit Neigung zu allerhand consensuellen Vorgängen, die bei den verschiedenen Individuen aber natürlich sehr verschieden sind, in Mitempfindungen, Mitbewegungen, Mitsecretionen, Mitlähmungen zum Ausdruck kommen, das wird die Folge der unvollkommenen Entwickelung der Axencylinder im Gehirn gelegentlich sein, ein Complex von Erscheinungen, welchen wir in der That bei Kindern, zumal neugeborenen, bei schwächlichen, zurückgebliebenen Individuen, vorzugsweise des weiblichen Geschlechts allerwegen zu sehen bekommen.

Sind die Markscheiden der Nervenfasern schlecht entwickelt, so werden mit Ausnahme der Neigung zu consensuellen Prozessen so ziemlich die nehmlichen Vorgänge zur Beobachtung gelangen. Auch bereits an anderer Stelle [1]) habe ich den Nachweis zu führen gesucht, dass die Markscheiden die Organe sein dürften, welche die Ernährung der Axencylinder vermitteln. Zu schwach oder nicht vollständig entwickelte Markscheiden werden darum die zugehörigen Axencylinder nur unvollständig ernähren und darum eine verminderte Leistungsfähigkeit derselben bedingen. Diese zeigt sich aber ebenfalls wieder in nichts Anderem, als in einer leichten Erregbarkeit und leichten Erschöpfbarkeit, also in denselben Momenten, in welchen sich die Schwäche der Axencylinder überhaupt zeigt. Die Erfahrungen an kleinen, besonders wieder neugeborenen Kindern, an schwächlichen oder auch heruntergekommenen Individuen, bei denen man gegebenen Falles post mortem die Markscheiden ihrer centralen Nervenfasern dünn und schmächtig oder chemisch verändert findet, giebt dafür gleichfalls manchen Beweis in die Hand. Die oben erwähnte Dünnheit und Schmächtigkeit einzelner Hirntheile

[1]) R. Arndt, Ueber die Bedeutung der Markscheiden etc. l. c. S. 34.

auf Grund der Dünnheit und Schmächtigkeit der Markscheiden der sie zusammensetzenden Nervenfasern findet man gerade bei Individuen, die sich während des Lebens durch allerhand nervöse Affectionen oder doch wenigstens Neigung zu solchen, durch Schwächen aller Art auszeichneten.

Und wie nun mit den Ganglienkörpern? Die nicht gehörig entwickelten Formen derselben werden das auch nicht leisten, was die völlig entwickelten vollführen und vor Allem werden sie früher erlahmen und ihre Thätigkeit einstellen, als jene. Durch Schwäche der Leistung, hauptsächlich durch Mangel an Nachhaltigkeit derselben, werden sie sich von jenen vor allen Dingen unterscheiden.

Wir haben gesehen, dass in wohl ausgebildeten Ganglienkörpern und deren Fortsätzen das eigentliche Protoplasma, die Grundsubstanz, in ganz bestimmten Zügen sich angeordnet zeigt, und dass dem allem Anscheine nach eine grosse Bedeutung zugeschrieben werden muss. Für die Art der Erregung und ihre Fortleitung nehmlich kann es kaum ohne Belang sein, und das ist eben schon etwas sehr Wichtiges. Ferner haben wir aber auch gesehen, dass die Fortsätze gut entwickelter Ganglienkörper sich durch eine gewisse Länge, Derbheit und Festigkeit auszeichnen und in Folge dessen von dem umgebenden protoplasmatischen Gewebe gut abheben, während die wieder gut entwickelter Ganglienkörper ganz und gar in demselben aufgegangen zu sein, oder vielleicht besser gesagt, sich von ihm noch nicht gesondert zu haben scheinen. Die directe Verbindung der Fortsätze von Ganglienkörpern, welche in Anbetracht einer Menge von Hirnfunctionen ein Postulat ist, ist bisher noch nicht gefunden worden. Die wenigen Commissuren oder Anastomosen, wie man sie genannt hat, zwischen zweien Ganglienkörpern, welche man bisher gesehen hat, haben eine ganz andere Bedeutung. Ich halte es für das Wahrscheinlichste und das für jetzt allein zu Beweisende, dass die postulirte Verbindung der Ganglienkörper unter einander sich nur durch das schon viel erwähnte protoplasmatische Gewebe macht, in welchem die Ganglienkörper eingebettet liegen. Allein es ist doch etwas ganz Anderes, ob diese Verbindung nur eine kurze Brücke ist zwischen wohl entwickelten Fortsätzen, und wären es auch die feinsten, die existiren; oder ob dieselbe unverhältnissmässig lang und durch keinen oder nur einen unvollkommenen, kurzen Zugang vorbereitet ist. Im ersten Falle werden sich,

je öfter die Verbindung zwischen den Ganglienkörpern benutzt wird, um so sicherer nur einige wenige Linien ausbilden, auf denen die jeweilige Erregung fortgeleitet wird. Im zweiten Falle dagegen wird erst ein breites Territorium von ihnen in Bewegung gesetzt werden, ehe sie nach einem noch unbekannten Gesetze an den Ort ihrer Bestimmung gelangen. Im ersten Falle wird die Brücke eine schmale sein und vielleicht mit der Zeit noch immer schmaler werden; im zweiten hingegen wird sie sehr breit sein und zu einer Menge von Abwegen Veranlassung geben, die, je öfter betreten, nur um so gewisser in die Irre zu führen geeignet sind. — Das Bild, ganz wo anders hergenommen, illustrirt dennoch unsere Angelegenheit ganz gut. Wissen wir doch aus Physiologie und Pathologie, dass einmal erregte Nervenfasern immer leichter erregbar werden und dass einmal geläufig gewordene Bahnen später nur zu oft sogar gegen unseren Wunsch und Willen von Reizen betreten werden, wenn die Gelegenheit dazu geboten ist. Im ersten Falle werden die etwaigen Erregungen demgemäss auch ganz und voller Kraft von einem Ganglienkörper dem anderen übermittelt werden oder doch übermittelt werden können; im zweiten dagegen werden sie nur zum Theil und darum mehr oder weniger geschwächt, in ihm ankommen. Eine Zerstreuung findet statt und in Folge dessen die Erregung anderer Bahnen, anderer Ganglienkörper, welche aus diesem oder jenem Grunde, vor allen Dingen wohl durch ihre Nähe, einen Bezug zu den bereits erregten haben.

Was wird die Folge davon sein? Statt einer bestimmten, kräftigen, abgerundeten Bewegung wird eine unsichere, weniger kräftige, ungeschickte, eckige erfolgen. Statt eines bestimmten Willensimpulses werden ihrer mehrere auftreten, die wenn auch schwächer vielleicht, als der eigentliche, diesen dennoch stören und beeinträchtigen. Statt einer bestimmten, klaren Vorstellung wird eine unbestimmte, durch allerhand Nebensächliches getrübte in's Leben gerufen werden, oder kommt es gar blos zu ungeklärten, verschwommenen Bewusstseinszuständen ohne jeden bestimmten Charakter und Gehalt. Von der Entwickelung der Ganglienkörper in der Grosshirnrinde und ihrer Verknüpfung unter einander wird demnach auch insonders die Klarheit und Schärfe der Auffassung und die Folgerichtigkeit des Denkens an sich abhängen und das, was wir Logik nennen, wird blos eine Function besonders gut entwickelter

und möglichst innig verknüpfter Ganglienkörper sein. Der klare Kopf, der gesunde Menschenverstand, der sich eben durch sein logisches Denken zu erkennen giebt, wird deshalb auch — und gar Manches aus der Erfahrung spricht auch wieder dafür — als ein Resultat einer möglichst weit gediehenen Differenzirung oder Ausbildung der ihn zum Austrag bringenden Ganglienkörper, seiner Träger, zu betrachten sein.

Hier ergiebt sich denn aber auch, wie weit das, was wir im gemeinen Leben Verstand und Geist nennen, aus einander liegen, wie grundverschieden die Bedingungen sind, welche ein verständiges Handeln und geistvolles Thun und Treiben im Gefolge haben. Was wir Geist nennen, den Esprit der Franzosen, charakterisirt sich durch die Schnelligkeit der Auffassung, durch die Mannichfaltigkeit, den Wechsel, den Reichthum der Combinationen. Je überraschender und jagender dieselben sind, für um so geistreicher pflegen ihre Producenten gehalten zu werden. Ich erinnere an das Wesen des Witzes, des echten sowohl wie auch des gemeinen Kalauers, an die geistreichen Aperçus, Bonmots und jene modernen Machwerke in der Literatur, die allein durch ihren Styl, den sogenannten Essai- oder Feuilletonstyl wirken. Das Wesen dessen, was wir Geist nennen, ist das Bewegliche, Lebhafte im Denken und dem davon abhängigen Thun. Die Verbindung, in der wir das Wort „Geist und Leben“ gebrauchen, beweist das. Was wir dagegen Verstand nennen, charakterisirt sich nicht sowohl durch die Schnelligkeit der Auffassung, als vielmehr durch die Schärfe und Genauigkeit derselben, nicht sowohl durch die Vielfältigkeit der Combination, als vielmehr durch das Richtige, Zwingende derselben. Das Einfache, Natürliche, Stätige, das sich mit Nothwendigkeit Folgende, das Logische ist somit das, was das Wesen des Verstandes ausmacht.

Wir haben bereits erfahren, dass man schon seit Langem vielfach annimmt, dass das Gehirn geistig hochstehender Menschen besonders windungsreich sei, also reich an grauer Substanz auf seiner Oberfläche, reich an der Masse, welche nach unserer heutigen Kenntniss geistiges Leben schafft. Wir selbst haben uns dahin geäussert, dass wenigstens im Allgemeinen das anzuerkennen sei und haben die Gründe dafür beigebracht. Trotzdem müssen wir noch einmal auf diesen Punkt näher eingehen und das um so mehr, als das eben Gesagte uns dazu zu zwingen scheint.

Gratiolet[1]) hat das Gehirn eines Buschweibes, der sogen. Hottentotten-Venus, untersucht, das in Bezug auf geistige Fähigkeiten und Leistungen den Typus ihres Stammes repräsentirte, der bekanntlich zu den tiefststehenden und geistig beschränktesten gehört, welche das Menschengeschlecht aufzuweisen hat. Das Gehirn war sehr arm an Windungen, die Windungen waren sehr einfach und wenig entwickelt. Alles erinnerte stark an die Verhältnisse bei den niederen Affen der alten Welt. Hätte man wollen das Gehirn mit dem eines Weissen vergleichen, so hätte das nur mit einem solchen geschehen können, das eine Entwickelungshemmung erfahren und Idiotie zur Folge gehabt hätte. Und in der That glich es auch dem einer weissen Idiotin in den wesentlichsten Punkten auffällig. Zu ganz denselben Resultaten kam etwas später auch John Marschall[2]) bei seinen Untersuchungen des Gehirnes eines Buschweibes. Auch er fand dasselbe windungsarm und die einzelnen Windungen einfach und so regelmässig, wie das typisch nur bei Thieren und Embryonen gefunden wird. Das Gehirn dieses Weibes streifte deshalb in seiner Gestaltung nach schon ebenso stark an das Gehirn der Affen an, wie das des vorigen. — Desgleichen ist auch das Gehirn der Neger im Verhältniss zu dem der Europäer nur wenig ausgebildet und nähert sich dem Affenartigen so sehr, dass selbst Tiedemann[3]), der warme Freund und Anwalt der Neger, dies zugeben und damit die Inferiorität seiner Schützlinge anerkennen musste.

Nun aber bei den Europäern selbst! Rudolf Wagner[4]) hat die Gehirne von Gauss, Dirichlet, dem Archäologen C. F. Hermann und dem Kliniker C. H. Fuchs, welchen letzteren er einen intelligenten Mann nennt, sowie von einigen Durchschnittsmenschen, unter Anderen dem einfachen, schlichten aber verständigen Handarbeiter Krebs und einer 29jährigen Frau von gewöhnlichem Schlage, genauen Wägungen und Messungen unterworfen und dabei gefunden,

[1]) Leuret et Gratiolet, Anatomie comparée du système nerveux de l'homme et des primates. Paris 1839. 1857. II. p. 113—114.

[2]) John Marschall, On the brain of Buschwomann; and of the brains of two fdiots of European descent. Philos. transact. 1864. p. 501 u. ff.

[3]) Tiedemann, On the brain of the negro compared with that of the European and the Orang-Outang. Philos. transact. 1834. p. 519.

[4]) R. Wagner, Vorstudien zu einer wissenschaftl. Morpholog. u. Physiolog. d. menschl. Gehirns als Seelenorgan. Göttingen 1860.

dass die graue Rinde der grossen Hemisphären der ersteren die der letzteren um ein ganz Erhebliches an Flächenausdehnung übertrafen. Die des Gehirns von Dirichlet übertraf die des Gehirns von Krebs um circa 70□Cm., die des Gehirns der 29jährigen Frau um circa 40□Cm. Die graue Rinde der grossen Hemisphären von Fuchs übertraf die von Krebs um circa 60□Cm., die der 29jährigen Frau um circa 30□Cm., die von Gauss übertraf die des Krebs um circa 50 (genauer 48), die der genannten Frau um circa 19□Cm. und endlich die von Hermann die des Krebs um circa 46 und die der Frau um circa 17□Cm. Der Windungsreichthum der grossen Hemisphären war bei Gauss und Dirichlet am grössten, bei Fuchs und Hermann noch immer auffallend, bei Gauss und Krebs verhielt er sich wie 4 : 3. Bei Gauss und Dirichlet waren selbst die Centralwindungen zerklüftet, was ausserordentlich selten ist. Bei Fuchs und Hermann hatten dagegen die Stirnwindungen eine verhältnissmässig reichere Spaltung erfahren. An dem Gehirn von Cuvier sollen sich auf den eigentlichen Windungen noch kleine, gewissermaassen sekundäre Windungen oder Wälle angesetzt gefunden haben.

Allerdings hat Rudolf Wagner auch ein Gehirn eines geistig hochstehenden Menschen, des Mineralogen Haussmann gefunden, das hinsichtlich seines Reichthums an grauer Rindensubstanz der grossen Hemisphären selbst hinter dem von Krebs zurückblieb und zwar um ungefähr 8□Cm.; doch steht dieser Fall vereinzelt da. Das Gehirn von Haussmann war überhaupt sehr klein. Es wog nur 1226 Grm., blieb deshalb selbst hinter dem von Krebs, das 1273 Grm. wog, zurück und übertraf nur um ein Geringes das der 29jährigen Frau mit einem Gewicht von 1212 Grm. Es können da also noch immer in den histiologischen Verhältnissen des Haussmann'schen Gehirns Dinge obgewaltet haben, welche trotz alledem doch noch einen gewissen relativen Reichthum an Grosshirnrinde auch in ihm zur Folge hatten.

Wodurch unterscheiden sich nun aber die Hottentotten, Buschmänner, Neger von den Europäern und wodurch unterschied sich wenigstens am auffälligsten Krebs von Gauss und Fuchs? Wodurch vorzugsweise jeder geistig minder entwickelte von einem geistig höher entwickelten Menschen sich unterscheidet, durch den Mangel an Vorstellungen, beziehungsweise die Armuth und Einförmigkeit der-

selben, durch die Enge der Vorstellungskreise d. i. die Geringfügigkeit der Combination derselben, durch die Langsamkeit im Auffassen und die Unfähigkeit über eine gewisse Sphäre hinaus überhaupt noch auffassen zu können, vornehmlich also durch das, was wir geistesarm, geistig schwach und ähnlich benennen. Ein in den etwa vorhandenen Vorstellungskreisen durchaus richtiges, logisches Denken kann damit noch immer verbunden sein und ist es bis zu einem gewissen Grade, liegen nicht aussergewöhnliche Verhältnisse vor, auch immer. Wer wird einem Hottentotten, Buschmann oder Neger das logische Denken absprechen wollen? Aber natürlich wird dasselbe von der Dürftigkeit der Vorstellungen und ihrer Kreise beeinflusst und daher auch beeinträchtigt werden; doch an sich wird es dadurch noch nicht gerade ausgeschlossen, sondern kann sogar recht entwickelt sein. Der einfache, schlichte Verstand, der hausbackene Verstand, der sich vielfach gerade bei Leuten findet, die sich durch geistige Regsamkeit nicht besonders hervorthun, der spricht dafür. Die Masse der psychischen Leistungen scheint somit in der That an die Masse grauer Substanz gebunden zu sein, welche die Grosshirnoberfläche überzieht und wir können darum wohl auch, ohne gross Anstand zu nehmen, sagen: Nach unseren bisherigen Erfahrungen hängt mit der grössten Wahrscheinlichkeit die Quantität der psychischen Leistungen von der Quantität grauer Substanz ab, welche die Hirnoberfläche bildet. Was wir geistreich, geistesarm nennen, ist wesentlich ein Resultat der Masse dieser.

Wie steht es nun aber mit der Qualität der besagten Leistungen? Nun diese hängen wieder von der Qualität der grauen Grosshirnrinde ab und vorzugsweise kommt es dabei auf die Differenzirungen an, welche sie in ihren Bestandtheilen erfahren hat.

Hieraus ergiebt sich aber, dass Geist und Verstand in dem Sinne, wie wir sie gefasst haben, nicht gerade nothwendig zusammen gehören und dass wenigstens bis zu einem gewissen Grade der Eine ohne den Anderen existiren kann, wie es in Wirklichkeit auch unendlich oft angetroffen wird. Die meisten Menschen sind, wie man sich ausdrückt, die reinen Verstandesmenschen und je älter sie werden, je mehr ihr Gehirn sich differenzirt, in um so höherem Grade. Dass im vorgerückten Alter, in der Involutionsperiode, oder unter dem Einflusse von Krankheiten, das sich vielfach ändert, spricht nicht dagegen. Sprudelnden Geist und sprudelndes Leben

finden wir nur bei verhältnissmässig wenigen Menschen und vorzugsweise in der Jugend, wo die Erregbarkeit, wie wir gesehen haben, an und für sich überhaupt grösser als im späteren Alter ist, ausserdem aber wegen Mangels fester Verbindungen und gewohnter Bahnen leicht ein Ueberspringen des wirksamen Reizes nach den verschiedensten Richtungen hin noch gestattet ist. Bei den wenigsten Menschen jedoch, und nur bei den vorzüglichsten, finden wir Geist und Verstand mit einander gepaart. Es sind diejenigen, welche durch schnelles Erfassen des Gebotenen, durch Mannichfaltigkeit und Kühnheit der Combination aber unter der Herrschaft einer unerbittlichen Logik sich leicht in der Welt zurecht finden und was sie auch immer beginnen, zu einem glücklichen Ende bringen. Es sind das die mit Mutterwitz ausgestatteten, taktvollen, welt- und lebensklugen Leute und in höherem Grade die wahrhaft geistreichen Menschen und in der einen oder der anderen Weise die Heroen ihres Zeitalters. Sind die Verstandesmenschen dem Vorausgeschickten nach, was sie sind, vornehmlich in Folge der Ausbildung der Elemente der Hirnrinde, der Ganglienkörper und Nervenfasern derselben, sind die geistvollen, lebendigen Menschen, was sie sind, in Folge der Masse ihrer Hirnrinde selbst, so sind es die zuletzt genannten in Folge beides.

Jede mangelhafte Differenzirung bedingt, wie wir erfahren haben, Schwächen. Als Hauptsymptom der letzteren haben wir immer die leichte Erschöpfung angesehen, welche sich einstellt. Verstandesmenschen sind abgesehen von Zufälligkeiten, die geistig dauerhaftesten. Geistig wirklich hochstehende, wahrhaft geistreiche Menschen, theilen dasselbe günstige Geschick. Die so schlechthin geistreich genannten Menschen, die man in Anbetracht der Redensart „voll Geist und Leben“ lieber geistvolle nennen sollte, die pikanten Gesellschafter, die übermüthigen Witzbolde, die liebenswürdigen Brauseköpfe, die ungezogenen Lieblinge der Musen und Grazien, die aber sonst gerade nicht viel Gescheutes leisten, das sind die, welche das vornehmste Contingent zu den traurigsten Insassen der Irrenhäuser stellen.

Dass die genannten Kategorien von Menschen nicht rein und streng von einander gesondert vorkommen, dass vielmehr eine unendliche Anzahl von Uebergängen zwischen denselben besteht, das ist schon angedeutet worden. Ebenso ist schon auf den Einfluss

hingewiesen worden, welchen das Geläufig-Werden bestimmter Nervenbahnen für das Zustandekommen bestimmter Prozesse und für das Ausbleiben anderer hat. Die Macht, welche Erziehung und Bildung haben, ist damit ausgesprochen. Allein dass diese Macht je so gross werden könnte, ursprüngliche Schäden zu beseitigen, oder gar auszurotten, das kann nicht zugegeben werden. Die alltägliche Erfahrung beweist immer wieder von Neuem die Richtigkeit des Horazischen: Naturam expellas furca, tamen usque recurret.

Doch kommt es nicht darauf an, hier Alles, was sich an das Thema anknüpfen liesse, zu erschöpfen. Wer sehen will, wird es ohnedies. Was es gilt, das ist, dass das Gehirn der Menschen verschieden und unvollkommen differenzirt ist, und dass auf diesem Umstande die verschiedenen Fähigkeiten und Schwächen, die persönlichen Eigenschaften, Anlagen und Dispositionen beruhen, die man noch neuerdings auf Vorurtheil mystischer Gemüther hat beziehen wollen.

IV.

Beiträge zur Kenntniss der physiologischen Bedeutung der angebornen Missbildungen.

Von Prof. Dr. P. L. Panum in Kopenhagen.

(Hierzu Taf. I—II.)

I. Die äusseren Lebensbedingungen des Fötus und seiner Theile und die Selbständigkeit des Lebens der einzelnen Gewebe.

Dadurch, dass mir kurz nach einander, mit sonderbarer Coincidenz, mehrere Missbildungen zur Beobachtung kamen, die mir von einem physiologischen Standpunkte aus in mehrfacher Beziehung ein hohes Interesse darzubieten schienen, bin ich veranlasst worden, auf ein Kapitel zurückzukommen, das mich bereits früher mehrfach beschäftigt und zu Mittheilungen veranlasst hat [1]), welche

[1]) P. L. Panum, Duplicitas cordis bei einem übrigens einfachen Hühnerembryo. In diesem Archiv Bd. 16, S. 39—50 mit 1 Tafel. — Untersuchungen über

auch Andere, namentlich mehrere meiner Freunde und Schüler zu Untersuchungen und Mittheilungen auf diesem Gebiete angeregt haben [1]).

Vom Standpunkte der Physiologie aus kann man die angebornen Missbildungen überhaupt als Resultate von Experimenten auffassen, welche über die Entwickelung, das Wachsthum und die Ernährung der Gewebe und Organe, in der Regel ohne besonderes Zuthun des Beobachters, von der Natur selbst eingeleitet wurden, und welche, ungestört durch die sonst gewöhnlich vorhandenen äusseren hinderlichen Umstände, unter den allereinfachsten Versuchsbedingungen durchgeführt worden sind.

So einfache Versuchsbedingungen oder Ernährungsverhältnisse, wie sie während des fötalen Lebens gegeben sind, stehen demjenigen Physiologen nicht zu Gebote, der an vollkommen entwickelten Thieren nach der Geburt über die Ernährung und das Wachsthum der Gewebe experimentiren will.

Die ganze Reihe von Organen und Functionen, durch welche das entwickelte Wirbelthier sich seine Nahrung erhascht oder erwirbt, durch welche es diese Nahrung verdaut und durch welche die im Darm für die Gewebe zubereiteten Nahrungsstoffe aus dem Darm durch Aufsaugung in das Blut gebracht werden, ist für den Fötus bis zur Geburt hin ganz überflüssig. Denn das Blut der Mutter

die Entstehung der Missbildungen, zunächst in den Eiern der Vögel. Mit 107 Abbildungen auf 12 Tafeln, 260 S. kl. Fol. Berlin bei G. Reimer, 1860. — Ueber die Missbildungen der Vogeleier und über die Entstehung missgebildeter Individuen in abnormen und in normalen Eiern. Vorgetr. im Verein zur Verbreitung naturwissenschaftl. Kenntnisse in Kiel, den 27. April 1861. — Bidrag til Kundskab om Misdannelsernes Oprindelse. In Nordiskt medic. Arkiv I. No. 1. 26 S. mit 1 Tafel. 1869.

[1]) H. F. Müller, Descriptio anatomica pulli gallinacei extremitatibus superfluis praediti. Diss. inaug. Kiliae 1859. 4°. Acc. Tab. II lithographicae. — Guil. Kaestner, Monstri anatini bicorporei descriptio etc. Diss. inaug. Kiliae 1860. 4°. Acc. tab. lithogr. — W. P. J. Mensinga, Monstri gallinacei bicorporei bicephali descriptio etc. Kiliae 1861. 4°. Acc. tab. lithogr. Vor Allem habe ich Grund mich darüber zu freuen, dass Dohrn und Claudius, welche später als Professoren nach Marburg berufen wurden, zunächst durch meine Untersuchungen zu Arbeiten auf demselben Gebiete angeregt wurden; denn sie haben beide die Kenntnisse auf diesem Gebiete sowohl durch eigene Untersuchungen als durch zahlreiche Arbeiten ihrer Schüler in mehrfacher Beziehung wesentlich gefördert.

enthält Alles, was den Geweben und Organen des Fötus nöthig ist, und aus dem Blute der Mutter werden alle diese materiellen Bedürfnisse durch rein physikalische Kräfte in das Blut des Fötus übergeführt.

Hiergegen könnte man vielleicht einwenden, dass es doch aus verschiedenen Beobachtungen und namentlich aus dem seit langer Zeit bekannten Vorkommen von Haaren im Meconium, vorzüglich aber aus dem neuerdings hervorgehobenen Vorkommen von Haarballen im Magen von neugebornen oder selbst noch nicht gebornen Kälbern hervorgeht, dass der Fötus bisweilen, und vielleicht in der Regel, gegen Ende der fötalen Entwickelung Fruchtwasser verschluckt, und es ist hierdurch die Vermuthung entstanden, dass die verschluckte Amnionflüssigkeit eine wesentliche Bedeutung für die Ernährung des Fötus haben könnte. Diese Vermuthung wird aber vollständig widerlegt durch das Vorkommen vollkommen bis zur Reife entwickelter Missbildungen, bei welchen der Eingang sowohl zum Darmkanal als auch zu den Lungen vollkommen geschlossen war.

Es sei mir erlaubt, einige hierher gehörige, auch sonst in mehrfacher Beziehung interessante Fälle anzuführen, die ich neulich zu beobachten Gelegenheit hatte:

Im Mai vorigen Jahres wurde mir vom hiesigen Frederiks-Hospital ein neugebornes, zur vollkommenen Reife entwickeltes Exemplar einer gleichzeitig mit mehreren gesunden und normalen, bis zur Reife entwickelten jungen Katzen gebornen Katzendoppelmissbildung zugestellt, bei welcher die Köpfe so mit einander verwachsen waren, dass gar keine Mundöffnung ebenso wenig wie eine Nasenöffnung vorhanden war. Es waren zwei vollständige und normal entwickelte Wirbelsäulen mit den 8 zugehörigen, ebenfalls ganz normalen Extremitäten und mit 2 Schwänzen vorhanden. Die Rippen waren beiderseits durch 2 beiden Individuen gemeinschaftliche Sterna in der bei Sternopagen oder Thoracopagen und Cephalothoracopagen gewöhnlichen Weise verbunden. Die Köpfe waren aber so mit einander verschmolzen, dass die Ohren beider Individuen auf der einen Seite (Taf. I. Fig. 1) einander berührten und an der Basis mit einander verwachsen waren und dass auf der anderen, der gemeinschaftlichen Nabelinsertion entsprechenden Seite (Taf. I. Fig. 2) zwischen den Ohren beider Individuen anstatt eines Antlitzes nur ein enorm grosses, beiden Individuen gleichmässig angehöriges und ganz offenbar von beiden gemeinschaftlich gebildetes Auge vorhanden war, während übrigens auch an dieser Seite kein Antlitz vorhanden war, wenn man nicht einen ganz schmalen unter dem cyclopischen Auge vorhandenen behaarten Hautstreifen so bezeichnen will. Zwischen den beiden hier befindlichen Ohren und unter dem cyclopischen Auge ist eine von Haaren entblösste, mit vielen Falten versehene, etwas vertiefte, aber vollkommen geschlossene Hautpartie vorhanden.

Eine diesem Exemplar auffallend ähnliche Katzendoppelmissbildung fand ich

demnächst durch die gütige Vermittelung meines Collegen Prof. Stadfeldt in der hiesigen Sammlung der Entbindungsanstalt. Bei diesem Exemplar (Taf. I. Fig. 3 u. 4) fehlte aber auch das cyclopische Auge, so dass die Ohren beider Individuen sich beiderseits berührten und an der Basis mit einander verwachsen waren. An der der gemeinschaftlichen Nabelinsertion entsprechenden Seite der Doppelmissbildung waren die Ohren in ihrem oberen Theile ein wenig von einander entfernt, und es schob sich ein mit starken Haaren (Schnurhaaren) versehener Hautlappen von oben her zwischen sie. Unter diesem Lappen und zwischen den unteren Partien der beiden Ohren dieser Seite war wiederum eine von Haaren entblösste, stark gefaltete und etwas vertiefte, aber vollkommen geschlossene Hautpartie vorhanden.

In der unter meiner Leitung befindlichen comparativ-anatomischen Sammlung befindet sich der Balg einer Doppelmissbildung vom Hasen, der offenbar hieher gehört. Dieses Exemplar, bei dessen Betrachtung man unwillkürlich an den Hasen Münchhausens erinnert wird, ist mit 4 Hinterbeinen, 4 Vorderbeinen und mit 4 Ohren versehen, zwischen welchen keine Spur von Gesicht aufzufinden ist. Bei demselben ist jedoch der eine Körper etwas grösser als der andere, übrigens ist die Grösse derjenigen von jungen, bis zur Geburtsreife entwickelten Hasen entsprechend. Da nur der Balg vorhanden war, hatte dieser Fall mich bisher nicht besonders interessirt, und es konnte bei demselben der Mangel einer Mund- und Nasenöffnung natürlich nicht nachgewiesen werden. Aber auf einer Reise, die ich im Sommer 1876 machte, fand ich in der Sammlung der Anatomie in Greifswald ein ganz ähnliches Exemplar und demnächst in Kiel 2 demselben vollkommen entsprechende Specimina solcher Doppelhasen. Die Exemplare der anatomischen Sammlung in Kiel waren N. p. P. 53 und N. p. P. 69 bezeichnet. In allen diesen 3 Fällen waren beide Körper gleichmässig entwickelt und der Mangel der Nasen und Mundöffnungen, sowie die ganze Form, entsprach ganz der oben abgebildeten Doppelkatze aus der Sammlung der Entbindungsanstalt, indem die Ohren beiderseits einander ohne Spur eines dazwischen liegenden Gesichts berührten. Endlich fand ich in der Gurlt'schen Sammlung der Veterinairschule zu Berlin ein ganz entsprechendes Exemplar einer Doppelziege (bezeichnet 2910, eingesandt vom Kreisthierarzt Haubner).

In dem neulich erschienen Werke von Gurlt „über thierische Missgeburten“ (Berlin 1877 bei Hirschwald. Mit 20 lith. Tafeln) ist dieses letztere Exemplar und eine entsprechende Doppelmissbildung vom Schaflamm S. 55 unter dem Namen Octopus quadriauritus aprosopus aufgeführt, und überdies ist hier noch ein anderes hierher gehöriges Exemplar vom Schwein unter dem Namen Octopus Janus aprosopus S. 54 beschrieben und auf Taf. XVII. 106—110 abgebildet. Dieses ist die erste und einzige literäre Notiz über diese Missbildung, die mir zu Gesicht gekommen ist. Ich werde auf alle diese im Wesentlichen einander so ähnlichen Missbildungen weiterhin noch einmal zurückkommen und bei dieser Gelegenheit eine Vereinfachung der etwas willkürlichen Nomenclatur

dieser Formen vorschlagen, die ich unter dem Namen Janus inversus zusammenfassen möchte.

Einen vollständigen Verschluss der Mund- und Nasenöffnung bei einem ohne Zweifel bis zur Geburtsreife entwickelten Individuum fand ich aber auch noch bei einer einfachen Missbildung in der pathologisch-anatomischen Sammlung zu Greifswald.

Dieser Fall betrifft den Kopf eines neugebornen Lammes, bei welchem der Unterkiefer fehlte und bei welchem beide Augen nach unten gerichtet und so dislocirt waren, dass sie, ganz an der Basis cranii liegend, einander berührten und mit einander cyclopisch verwachsen waren, indem sie nur durch einen oberflächlichen, dünnen, der Medianlinie entsprechenden Hautstreifen von einander getrennt waren. Das Exemplar war bezüglich der Halstheile schon vollständig präparirt, so dass man sah, wie der Oesophagus und der Larynx in einen ziemlich weiten gemeinschaftlichen Blindsack einmündeten, der an den hinteren Theil der Basis cranii stiess und zwischen den Insertionsstellen der beiden äusseren nach unten einander genäherten Ohren lag. Die mit dichter kurzer Wolle bedeckte Haut ging ganz continuirlich vom hinteren und äusseren Rande der Augen auf Hals und Brust über, ohne Spur einer Mundöffnung. Der für das obere Ende des Oesophagus und den Larynx gemeinschaftliche Blindsack communicirte nicht mit den Nasenlöchern, denn in denselben durch den Larynx oder durch den Oesophagus eingeblasene Luft entwich nicht durch die Nasenlöcher, und von diesen aus war es unmöglich Luft in denselben einzublasen. Das Lumen der Nase schien also durch die den Platz der Choanen einnehmenden Augen vollständig verschlossen zu sein.

In Otto's grossem Werke (Sexcentorum monstrorum descriptio anatomica) findet man auf Taf. III Fig. 2 eine Abbildung, welche diesem Exemplar so vollkommen entspricht, dass sich bei der Vergleichung die Frage aufdrängen muss, ob nicht eben dieses Exemplar von Otto abgebildet worden sei. Das kann aber doch nicht der Fall sein, denn es heisst in der Beschreibung von Otto: Eo loco ubi oculi exstare solent membrana capitis in utroque latere plicam facit et calvum locum relinquit. Infra nares nulla est oris appertura neque maxilla inferior etc. Von den hier besprochenen, in der Zeichnung allerdings nicht erkennbaren nackten Stellen, welche dem gewöhnlichen Platze der Augen entsprechen sollten, ist im Greifswalder Exemplare keine Spur vorhanden; hier ist die Haut des ganzen Kopfes bis auf die nächste Umgebung der Augen, wo unentwickelte Anlagen der Augenlider vorhanden sind, und mit Ausnahme der die Nasenlöcher entsprechenden Partie ganz gleichmässig dicht mit kurzer Wolle besetzt[1]).

[1]) Der Mangel des Unterkiefers allein kann die Form dieser Missbildung nicht

In allen diesen Fällen war also der Eingang sowohl zum Darm als zu den Lungen hermetisch verschlossen, ohne dass hierdurch die Entwickelung des ganzen übrigen Organismus bis zur Geburt hin irgendwie beeinträchtigt worden wäre. Wenn eine Widerlegung der neuerdings zur Sprache gebrachten Vorstellung von einer Nothwendigkeit oder wesentlichen Bedeutung des Verschluckens und der eventuellen Verdauung des Liquor amnii überhaupt nöthig wäre, so würde sie durch diese Fälle in schlagender Weise geliefert sein. Inwiefern das Verschlucken von Liquor amnii durch die plötzliche Verminderung seiner Menge auf den Eintritt der Geburt unter Umständen Einfluss haben könnte, das muss freilich dahin gestellt bleiben und diese Frage wird durch die angeführten Beobachtungen nicht aufgeklärt, weil über die Geburt dieser Missbildungen keine Beobachtungen oder Mittheilungen vorliegen.

Aber auch sämmtliche Sinnesempfindungen und alle willkürlichen Bewegungen, die Athembewegungen darunter einbegriffen, sind für die Ernährung, das Wachsthum und die Entwickelung des Fötus vollkommen überflüssig. Das kann man freilich schon a priori annehmen, aber es ist doch nicht ganz ohne Interesse, dass ein solcher a priori aufgestellter Satz durch zahlreich vorliegende Fälle bewiesen wird, wo das Gehirn, die Medulla oblongata und grosse Partien des Rückenmarks, bisweilen an mehreren Stellen durch Hydrocephalus- und Spina-bifida-Bildung ganz oder bis auf einen unbedeutenden Rest zerstört waren, und zwar bei übrigens bis zur Geburtsreife entwickelten (als Hemicephali oder Acephali bezeichneten) Individuen, deren Rumpf, Extremitäten, Eingeweide und Antlitz im Ganzen genommen normal entwickelt gefunden wurden, nur mit Ausnahme der local erkrankten und veränderten Partien des centralen Nervensystems, des Schädels und der Wirbelsäule, sowie meist grösserer oder kleinerer Partien fettig degenerirter, atrophisch gewordener oder ganz verschwundener Muskeln, deren Nerven von

bedingt haben, denn ich fand in der pathologischen Sammlung zu Greifswald den Kopf eines anderen Lammes, bei welchem der Unterkiefer ebenfalls fehlte und bei welchem die Stellung der Ohren und die äussere Form des Kopfes ganz ähnlich war, wo aber die Augen ihren gewöhnlichen seitlichen Platz einnahmen und wo eine allerdings sehr kleine Mundöffnung vorhanden war. Eine genaue osteologische Untersuchung und Vergleichung dieser Fälle würde wahrscheinlich über die Entstehungsweise dieser interessanten Bildung und Formverschiedenheit Aufschluss geben können.

den destruirten Partien des Rückenmarks, der Medulla oblongata oder des Gehirns abstammten.

In letztgenannter Beziehung ist es freilich schwer und zum Theil wohl unmöglich anzugeben, wie vollständig die Nervenzellen und die Nervenfasern der entblössten oder von einer dünnen Haut bedeckten, hydrocephalisch erweiterten und destruirten Partien des centralen Nervensystems zerstört sind. Es drängt sich aber hierbei die Frage über den Zusammenhang der Zerstörung gewisser Partien des centralen Nervensystems (etwa der Spinalganglien?) und der Degeneration der Muskelsubstanz auf, wenn man die Erfahrungen über die Abhängigkeit der Muskelatrophie von den Wurzeln der Rückenmarksnerven berücksichtigt, und wenn man zugleich gewisse Fälle von Hemicephalie und Spina bifida sowie gewisse parasitische Missbildungen betrachtet, bei welchen man einige durch fettige Degeneration zerstörte Muskelpartien unmittelbar neben anderen vollkommen normal entwickelten Muskeln in einer dem Defect des Centralnervensystems entsprechenden Gegend vorfindet. Dieses Verhalten verdient gewiss eine eingehende Untersuchung, bei welcher es aber eine mühsame und schwierige Aufgabe sein wird, die Nerven der erkrankten Partien des centralen Nervensystems zu den von ihnen versorgten Muskeln sorgfältig und mit Berücksichtigung der mit den centralen Enden noch etwa verbundenen Nervenzellen zu präpariren.

Die Vermuthung, dass die Fettdegeneration der Muskeln bei einem Fötus, dessen Rückenmark zum Theil zerstört ist, vielleicht von der Destruction des Nervengewebes abhängen könnte, entstand zuerst bei mir durch Beobachtung eines später näher zu besprechenden Falles (Taf. II), in welchem gleichzeitig eine grosse Spina bifida und eine sehr ausgebreitete Fettdegeneration derjenigen Muskeln vorhanden war, deren Nervenfasern von den Wurzeln stammten, welche aus der von der Spina bifida gebildeten Höhle abgingen. Da jedoch in diesem Falle andere später zu besprechende Verhältnisse meine Aufmerksamkeit vorzugsweise in Anspruch nahmen, und da die Zeit mir nicht erlaubte, den Verlauf und das Verhalten der Nerven zu den Muskeln sehr genau zu untersuchen, konnte ich diese Frage bei der Gelegenheit nicht weiter verfolgen.

Aber selbst ohne Herz und ohne eigene Blutbereitung kann ein Fötus als sogenannter Acephalus acardiacus oder als sogenannte Mola oder Amorphus theilweise bis zur Geburt hin in normaler

Weise wachsen und sich fort entwickeln, aber, wie Hempel[1]) und Claudius[2]) nachgewiesen haben, freilich nur unter der Bedingung, dass gleichzeitig ein anderer Zwillingsfötus vorhanden ist, dessen Gefässsystem so mit der herzlosen Missbildung verbunden ist, dass seine Herzthätigkeit und sein Blut die Gewebsernährung beider Individuen besorgen kann. Wenn es ausser den durch die Experimente über Transfusion bei anderer Gelegenheit beigebrachten experimentellen Argumenten noch eines ferneren Beweises dafür bedürfte, dass das Blut eines Individs in einem anderen Individ derselben Art in normaler Weise fortfunctioniren und ganz wie das eigene Blut die sämmtlichen Ernährungsvorgänge vermitteln kann, so ist gewiss keine mehr eclatante Demonstration denkbar, als diejenige, die in solchen Fällen gegeben ist, wo die Ernährung, das Wachsthum und die Entwickelung einer herzlosen Missgeburt Monate lang durch fortdauernde Transfusion des ganz allein oder wenigstens grösstentheils im normalen Zwilling gebildeten und vermittelst seiner Herzthätigkeit kreisenden Blutes bewirkt wird.

Hierbei ist noch zu bedenken, dass das Blut in einem Acephalus acardiacus in einer der normalen entgegengesetzten Richtung strömen muss, indem es ja durch die Arteria umbilicalis demselben vom normalen Zwilling her zuströmt, und durch die Vena umbilicalis und durch die Placenta wieder in den Kreislauf des normalen Zwillings zurückkehren muss. Es fehlen in einem solchen Individ die gewöhnlichen Klappen in den Venen. Es ist, wie Claudius hervorgehoben hat, wohl unzweifelhaft, dass diese totale Umkehr des Kreislaufs eine Veränderung der Blutvertheilung zur Folge haben muss, wodurch einige Theile spärlicher, andere reichlicher mit Blut versehen werden müssen, und es ist a priori höchst wahrscheinlich, dass hierdurch Veränderungen der Wachsthumsverhältnisse der einzelnen Theile entstehen können, welche an der Entwickelung der Form der Missbildung einen gewissen Antheil haben mögen. Wenn man aber sieht, dass auch ein Acephalus acardiacus im grössten Theil seiner übrigen Körperbildung bis auf den Mangel des Kopfes, des Halses und eines Theils der Brusthöhle fast normal bis zur Reife und zur gewöhnlichen Grösse entwickelt werden

[1]) C. F. Hempel, De monstris acephalis. Disquisitio anatomica. Adjunctae sunt tabulae pictae VI. Diss. inaug. Hafniae 1850. 63 p. 8.

[2]) M. Claudius, Die Entwickelung der herzlosen Missgeburten. Kiel 1859.

kann, wie das z. B. mit einem schwarzen Lamm der Fall ist, das ich im Sommer 1876 in der Meckel'schen Sammlung in Halle sah, so erscheint die Umkehrung des Kreislaufs weniger bedeutungsvoll, als man es a priori erwarten könnte, und dieselbe kann offenbar nicht der wesentliche Grund der bedeutenden und umfassenden Bildungsfehler sein, welche oft und gewöhnlich bei den Acephalis acardiacis auch in anderen Theilen des Körpers gefunden werden.

Meine Untersuchungen über die Entstehung der Missbildungen, zunächst in den Eiern der Vögel, haben mir gezeigt, dass diejenigen Missbildungen, bei welchen eine Umgestaltung der ganzen Körperform, oder eine Molenbildung vorhanden ist, in der allerersten Periode der Entwickelung durch Erkrankung (Entzündung) der Anlage des Embryo entstehen, und dass man durch Abkühlung und andere äussere Schädlichkeiten, welche das Ei während der 3 ersten Tage der Bebrütung treffen, in der Regel solche Molenbildungen oder Zerstörung der ganzen Körperform hervorbringt (wobei die Eihäute sich oft weiter entwickeln können), während dieselbe Ursache auf einem späteren Stadium mehr localisirte Bildungsfehler der gerade in ihrer ersten Ausbildung befindlichen Organe bewirkt.

Ich habe demnächst in meiner späteren Mittheilung in Nordiskt med. Arkiv Bd. 1 No. 1 Fig. 1 und 2 auch beim Menschen den in den Vogeleiern beobachteten ganz ähnliche Molenbildungen beschrieben und abgebildet, welche in Abortiveiern gefunden waren, deren Eihäute im Verhältniss zum geringen Umfange der molenartig degenerirten Embryen sehr umfangsreich und weit entwickelt waren. Ganz ähnliche Beobachtungen finden sich auch in Dohrn's Untersuchungen von Abortiveiern aus frühen Schwangerschaftsmonaten in Monatsschrift für Geburtskunde 1863 Bd. 21 Heft 1. Solche Molen werden begreiflicher Weise, wenn sie allein im Uterus vorhanden sind, schon früh absterben und abortiv zu Grunde gehen und ausgestossen werden, weil die Herzthätigkeit und Blutbereitung in einem so ganz missgestalteten und verkrüppelten Embryo ohne Zweifel sehr bald zur Ernährung desselben ungenügend werden muss. Ganz anders gestalten sich aber die Verhältnisse, wenn in einer solchen Mola durch Vermittelung eines gesunden, gleichzeitig im Uterus entwickelten Zwillings ein Kreislauf des brüderlichen oder schwesterlichen Blutes unterhalten werden kann. In solchem Falle kann, selbst nach sehr umfangreichen Zerstörungen und Defecten,

ein ganz verkrüppelter Rest eines Embryo im Uterus noch bis zur normalen Zeit der Geburt hin entwickelt werden.

Dass die Missbildungen, Defecte und Verkrüppelungen der sogenannten Acardiaci sehr weit gehen können, ist wohl bekannt. Gurlt hat z. B. (am häufigsten von Kühen geborne) rundliche Molen beobachtet, denen gewöhnlich alle Eingeweide fehlten, bei welchen aber doch auch bisweilen Rudimente bald eines bald eines anderen Eingeweides vorkamen, und er hat denselben den Namen Acephalus globosus gegeben. Auch kommt es z. B. bei Schafen, Ziegen und Katzen vor, dass nur ein Par rudimentäre Hinterbeine, oder selbst nur eine einzige verkrüppelte Extremität mit oder ohne kümmerliche Reste einer Wirbelsäule, sowie mit oder ohne Rudimente von Eingeweiden und mit oder ohne Muskeln als Acephalus unipes und Acephalus bipes (Gurlt) zur Entwickelung kommt, oder dass ein verkrüppelter Kopf ohne oder fast ohne Körper (Acormus und Pseudacormus Gurlt) entwickelt wird, wobei die Ernährung immer durch das Blut und durch die Herzthätigkeit eines gleichzeitig vorhandenen, vollkommen entwickelten Zwillings besorgt wird. Ein hierher gehöriger höchst merkwürdiger Fall vom Menschen ist auf Veranlassung von Prof. Dohrn und unter der Leitung von Prof. Claudius in Marburg von Eysell[1]) beschrieben und abgebildet worden.

Die Körperform war in diesem Falle ganz unkenntlich, gleichsam aus 3 mit einander verbundenen Lappen gebildet, deren 2 den beiden verhältnissmässig stark entwickelten unteren Extremitäten entsprachen, während der vordere, kleinste, nur aus Weichtheilen bestehende Lappen, den ganzen Vorderkörper vorstellte. Die einzelnen theils verknöcherten, theils knorplig verbliebenen Skelettheile des Beckens und der hinteren Extremitäten liessen eine zum Theil unzweifelhafte, zum Theil wahrscheinliche Deutung zu, während vom ganzen übrigen Skelet nur eine winzige und zweifelhafte Spur der Wirbelsäule und der Rippen vorhanden war. Es fand sich überdies eine schwache Andeutung einer Brust- und Bauchhöhle, von deren Organen jedoch nur die Spur einer Niere übrig geblieben war. Ueberdies waren nur noch einige Blutgefässe und einzelne dem Becken und den Extremitäten angehörige Muskeln erkennbar. Die Länge der rechten Extremität betrug 5,3 Cm., die der linken 4,5 Cm.

An diesen merkwürdigen Fall reiht sich nun ein Exemplar an, das mir neulich durch die Güte des practischen Arztes Herrn

[1]) Ueber einen menschlichen Acardiacus. Inauguraldissertation von Carl Georg Aug. Eysell. Marburg 1867. 4°. 27 S. mit 2 Doppeltafeln.

Chievitz zugestellt wurde, das aber noch weiter gehende Verkümmerung und Formveränderung des Ganzen zeigt, während mehrere Gewebe und Organe ganz normal, und ohne Zweifel bis zum Augenblick der Geburt hin entwickelt waren. Da mir kein anderer Fall bekannt geworden ist, der in so evidenter Weise die Selbständigkeit der einzelnen Gewebe und Organe und ihrer embryonalen Anlagen bezüglich ihrer Ernährung, ihres Wachsthums und ihrer Formentwickelung, trotz der Zerstörung des grössten Theils der Gewebs- und Organanlagen und trotz der buntesten Umlagerung und Zersplitterung derselben, kann ich nicht umhin, dieses, wie mir scheint, fast wunderbare Exemplar hier näher zu beschreiben und abzubilden.

Dasselbe war von einer Hebamme in der Nachgeburt einer Frau gefunden, nachdem diese von 2 gesunden Mädchen entbunden war. Es war also eine Drillingsgeburt, deren drittes Individuum verkümmert und monströs geworden war. Es hat, wie Taf. I. Fig. 5 zeigt, die Form einer etwas platt gedrückten Birne und ist mit einer einem Fruchtstiel ähnlichen hervorragenden Spitze versehen. Die Länge beträgt 7,5 Cm. ohne den 1 Cm. langen Stiel; die grösste Breite beträgt 5,3 Cm., seine grösste Dicke etwa 3 Cm. Die anhängende, stark gewundene, dünne und knotige Nabelschnur war fast 8 Cm. lang. Das Gewicht des ganzen Gebildes betrug circa 47 Grm. Die Farbe desselben war blassroth. Der grösste Theil der Oberfläche erschien glatt, auf der einen Seite war aber eine Formation sichtbar, welche wie ein schlaffer, collabirter und mit seiner rechten Seite mit der übrigen glatten birnförmigen Masse verwachsener und halb in dieselbe versenkter Fötus aussah [1]). Die Anlage des Kopfes, des Rückens und einer (linken) vorderen Ex-

[1]) Auf diesem Gebiete hat die Phantasie bekanntlich eine so grosse Rolle gespielt, dass noch immer dringende Veranlassung vorhanden ist, einer jeden Deutung, die unter ihrem Einflusse zu Stande gekommen sein könnte, mit scharfer Kritik entgegenzutreten. Die älteren anatomischen und teratologischen Arbeiten, selbst der berühmtesten Gelehrten des 17. und 18. Jahrhunderts enthalten zahlreiche und höchst ergötzliche Belege hierfür — man betrachte z. B. nur die Bilder in den Prachtwerken von Ulyssis Aldrovardi (Monstrorum Historia. Bononiae 1742) und von Regnault (Les écarts de la nature ou recueil des principales monstruosités. Paris 1775). Welche Wunderdinge die Phantasie aus zufälligen Aehnlichkeiten der Formen zu schaffen vermag, und wie solche Phantasien weiter verarbeitet werden können, das lehrt z. B. die von J. Steenstrup an das Licht gezogene Geschichte vom berühmten Seemönch, welcher 1550 im Sund gefangen wurde, und der nun als Riesen-Tintenfisch (Kraken) seines phantastischen Schmuckes beraubt worden ist. (Om den i Kong Christian den Tredies Tid i Öresundet fangne Havmand, Sömunken kaldet. Et Foredrag holdt i den naturhistoriske Forening i Söndagsmödet den 26. Nov. 1854. In: Almenfattelige Naturskildringer udg. af. C. F. Lütken. Kjöbenhavn 1863.) Ein nicht minder merkwürdiges Beispiel, welches zeigt, dass man auch noch vor 30 Jahren den „Humor der Natur“ in den „Naturspielen“ (Lusus naturae) ernstlich behandeln konnte,

tremität, sowie die Andeutung einer (linken) hinteren Extremität schien ganz unverkennbar zu sein, und unter dem vorderen Ende der Partie, welche als Vorderhirn gedeutet wurde, lag ein Gebilde, das, seiner Lage zufolge, einem Ueberbleibsel des Herzens zu entsprechen schien. Es harmonirte aber die Form, welche einem etwa 4 Wochen alten Fötus einigermaassen entsprach, nicht mit der Grösse, welche ein höheres Alter andeutete, indem die Grösse der scheinbaren Rumpfpartie etwa einem 10 Wochen alten, die Grösse des Kopfes einem circa 12 Wochen alten Embryo entsprach. Von der Rückenseite dieses einem Fötus ähnlichen, als Hautrelief sich präsentirenden, ohne irgend welche Ausschmückung in der Zeichnung wiedergegebenen Bildes trat die Nabelschnur so hervor, dass sie um die in die Masse versenkte rechte Seite zu verlaufen schien. Als von der glatten Seite her ein Einschnitt in die feste und compacte Masse, welche grösstentheils aus filzartig mit einander verwebten Fasern zu bestehen schien, gemacht wurde, ergab es sich, dass dieselbe eine knorplige und zum Theil knochige Masse enthielt, die sich bei näherer Untersuchung als ein Skelet zu erkennen gab, dessen Theile, Form und Lage durch die punctirten Linien in der Figur angedeutet sind. Es war sehr schwierig, dieses Skelet aus der festen, faserigen, im frischen Zustande dunkelrothen oder blutfarbigen, nach Einwirkung des Spiritus rothbraun gewordenen Masse herauszupräpariren, da diese mit dem Knorpel sehr fest verbunden war und das ganze Gebilde bis auf das Skelet erfüllte. Man musste sich bei der Präparation ebenso sehr durch das Gefühl der Consistenzverschiedenheit als durch das Gesicht leiten lassen. Mit vieler Mühe gelang es mir jedoch, die einzelnen Skelettheile nach und nach in ihrem Zusammenhange herauszupräpariren, indem ich ein Stück nach dem anderen isolirte und die eventuell durch die Präparation getrennte Verbindung sogleich durch Nähte mit einer feinen Nadel und feinem Zwirn wieder herstellte. Bei Betrachtung der das Skelet bezeichnenden punctirten Linien der Figur Taf. I. Fig. 5 erkennt man zunächst in dem am spitzen Ende befindlichen Stiel einen Finger mit 3 Phalangen. An diese schloss sich ein rundliches Knorpelstück an, und an dieses reihte sich ein weit grösserer, hohler, retortenförmiger Knorpel, welchem ein runder, ebenfalls hohler Knorpel angeheftet war, mit welchem 2 kleine, phalangenartige Knorpel in der in der Figur bezeichneten Weise verbunden waren. Die Deutung aller dieser Knorpel als das rudimentäre Skelet eines und (zwar des rechten) Arms wurde durch die Form und Beschaffenheit der beiden demnächst folgenden Skelet-

hat Dr. C. G. Carus geliefert („Entwickelung der Form eines Angesichts auf einem cyclopischen Auge, sehr merkwürdiger Fall einer Missgeburt", in den Schriften der Academie der Naturwissenschaften Vol. XIX. P. 2. Tab. 26, der Academie übergeben den 21. Juni 1841). Er sah an der Oberfläche des cyclopischen Auges eines jungen Schweins „die Abbildung eines sehr deutlich erscheinenden Angesichts, welches einem kleinen Katzenkopfe vollkommen ähnlich ist"! Bei Betrachtung der von Carus selbst gezeichneten Tafel scheint mir das (vielleicht vom Lithographen verschönerte) Bild dem Angesichte eines schlafenden Kindes viel ähnlicher zu sein. Durch solche Vorgänge gewarnt und den Anfechtungen einer allzu lebhaften plastischen Phantasie meiner ganzen psychischen Organisation zufolge überhaupt weniger ausgesetzt als viele Andere, habe ich mich wohl gehütet, die hier vorliegende Formähnlichkeit irgendwie zu übertreiben oder zu verschönern.

theile gesichert. Der eine derselben gab sich nehmlich durch die Form unzweifelhaft als Scapula zu erkennen und der andere war sowohl durch seine Form als durch seine Verknöcherung und verhältnissmässig bedeutende Grösse als Clavicula charakterisirt, indem dieser Knochen bekanntlich durch seine frühzeitige Verknöcherung sowohl als durch seine verhältnissmässig beträchtliche Grösse in den früheren Entwickelungsperioden ausgezeichnet ist. In der Nähe des einen Endes dieser (rechten) Clavicula lag eine zweite eben so grosse und gleichfalls verknöcherte (linke) Clavicula, welche sich in das oben besprochene, als Hautrelief sich präsentirende, die linke Seite eines Fötus vorstellende Hautgebilde hinein erstreckte, und zwar gegen die schon beim ersten Anblick als Armanlage gedeutete Partie hinweisend. Zwischen den Enden dieser beiden Claviculae lag die Spitze eines viel grösseren, zusammenhängenden und aus mehreren, theils knorpligen, theils verknöcherten Stücken zusammengesetzten Gebildes, welches in der Figur etwa von der Mitte aus sich gegen das stumpfe Ende des Ganzen in schräger Richtung hin erstreckte. Das vordere zugespitzte Ende dieser grösseren Skeletmasse bestand aus mehreren flachen, mit einander zu einem konischen Gebilde verbundenen Knochenstücken. Diese Endpartie ist vermeintlich als Cranium zu deuten. Daran schloss sich eine ganz unverkennbare Wirbelsäule an, welche verhältnissmässig sehr dick und kurz, aus mehreren mit einander fest verwachsenen Stücken zusammengesetzt war und mit welcher beiderseits 4 längliche Knochen, offenbar Rippen, verbunden waren. Das untere Ende dieser verhältnissmässig grossen Skeletpartie erschien bei oberflächlicher Betrachtung kugelförmig; aber bei näherer Untersuchung ergab es sich, dass diese Kugelform nur dadurch zu Stande gekommen war, dass eine rundliche Knorpelplatte, welche mit dem unteren breiten Ende dieser ganzen grossen Skeletpartie verbunden war, wie ein Krebsschwanz umgebogen und mit seiner einen Fläche mit der Fläche eines anderen noch grösseren und breiteren flachen Knorpels durch Bindegewebe verbunden war. Dieses das unterste Ende des ganzen Skelets bildende Knorpelstück scheint demnach als Anlage der Unterextremitäten (oder einer Unterextremität) gedeutet werden zu müssen, während die noch grössere Knorpelplatte, mit der sie etwas seitlich verbunden war, wohl das Becken vorstellen muss. An der im Bilde nach vorn gerichteten Seite der Wirbelsäule lagen offenbar die Wirbelkörper vor, an der weiter rückwärts oder tiefer im Bilde liegenden Seite derselben dahingegen die Wirbelbögen. Das zeigte sich deutlich auf einem quer durch diesen Körper geführten Schnitt, welcher unzweideutig einen mit einem dreieckigen Wirbelkanal und seitlich angehefteten Rippen versehenen Wirbel erkennen lässt, der aus einem Wirbelkörper und einem Wirbelbogen besteht, welcher letztere aus zwei seitlichen Stücken und einem Processus spinosus zusammengesetzt ist (Taf. I. Fig. 6). Bei der mikroskopischen Untersuchung ergab es sich, dass das ganze birnförmige Gebilde von wirklicher Haut umgeben war, welche mit höchst feinen kurzen Haaren besetzt war. Diese Haare hatten sich der oberflächlichen Betrachtung mit blossem Auge ganz entzogen und ich entdeckte sie erst auf dünnen senkrechten Schnitten mittelst des Mikroskops (Taf. I. Fig. 7). Einmal auf dieselben aufmerksam geworden, konnte man sie bei genauer Betrachtung der abgetrockneten Oberfläche auch ohne Vergrösserung erkennen, und mit der Loupe sah man sie deutlich, sowohl als die den Haarbälgen und den Schweissdrüsen entsprechenden Poren. Die Haare

waren von dunkelbrauner Farbe. Ihre Dicke variirte in der Mitte des Schaftes zwischen 10 und 30 μ. Ihre Haarscheide mit der Papille und mit den theils bereits mit einem Ausführungsgange versehenen, theils in erster Anlage begriffenen Talgdrüsen war ganz normal entwickelt, und nach Einwirkung von Natronlauge wurde sowohl die oberflächliche schuppenartige Epidermisschicht mit breiten und kurzen Zellen, als auch die aus langgestreckten Zellen bestehende Substantia propria sichtbar. Die Haare waren auf dem Schnitt oft in der Mitte abgebrochen oder durchgeschnitten, sie sassen aber fest auf ihrer Papille. Gewöhnlich standen je 2 auf verschiedener Entwickelungsstufe befindliche Haare dicht neben einander, ein grosses langes Haar und ein kleines, noch nicht oder kaum über die Epidermis hervorragendes, wie in der Periode, wo der fötale Haarwechsel vorbereitet wird. Auf einigen Schnitten waren auch Schweissdrüsen sichtbar. Dieselben waren oft so stark blutroth gefärbt, dass der Gedanke an kleine Blutextravasate in ihrer Umgebung aufkommen musste.

In der filzartigen Masse, welche den ganzen Raum zwischen der Haut und dem Skelet ausfüllte und mit beiden sehr fest verbunden war, befanden sich viele schön entwickelte quergestreifte Muskelfasern, unter dem Mikroskop meist in regelmässigen Bündeln geordnet (Taf. I. Fig. 8 a, b). Die Dicke der quergestreiften Muskelprimitivbündel betrug durchschnittlich 12 μ. Die Entfernung der Querstreifen und der die Sarcous elements in denselben andeutenden dunklen Striche oder Punkte betrug 1,6 — 2,5 μ. In einigen Präparaten wurden die mit abgerundeter Spitze versehenen Enden solcher Muskelprimitivbündel beobachtet, hier war an denselben aber keine Querstreifung vorhanden, indem die die Sarcous elements bezeichnenden Strichelchen blasser und unregelmässig angeordnet waren. Ueberdies wurde in dieser filzigen Masse lockiges und reticuläres Bindegewebe, einzelne Gruppen von Fettzellen und mit rothem Inhalt (Blut) gefüllte Blutgefässe gefunden. Durchschnitte der Knorpel zeigten den Bau fötaler Knorpel mit meist spindelförmigen, vielfach in Theilung begriffenen Knorpelzellen, und an manchen Stellen enthielt die hyaline Intercellularsubstanz sternförmige Gruppen feiner, bei durchfallendem Lichte dunkler, bei auffallendem Lichte weiss erscheinender Krystallnadeln (Kalksalze).

In dem die Rückenmarkshöhle vorstellenden dreieckigen Kanale fand sich eine hellrothe, halbfeste, dem Rückenmark entsprechende Masse, welche blasse Fasern und mit einer verschiedenen Anzahl feiner blasser Ausläufer versehene blasse Zellen enthielt, die ich als Nervenelemente aufgefasst habe, und viele zum Theil ziemlich dicke und stark verzweigte, mit blutrothem Inhalte gefüllte Röhren, die ohne Zweifel Blutgefässe bedeuteten.

Es lagen also in dieser Mola oder in diesem Acephalus acardiacus globosus mehr oder weniger normale, zum Theil zu einer sehr weit vorgeschrittenen Entwickelungsstufe gediehene Organe und Organtheile, wie disjecta membra zerstreut und aus ihrer normalen Verbindung mit einander herausgerissen, in ihrer Anzahl und Masse auf das Höchste beschränkt, ohne dass dadurch das Leben und die fortschreitende Entwickelung aufgehoben worden war. Wenn wir

LIBRARY OF THE UNIVERSITY OF CALIFORNIA

die besprochene, im Hautrelief sich präsentirende Figur als die linke Körperhälfte des Fötus auffassen dürfen, so ist offenbar die rechte Körperhälfte desselben glatt und rund, bis auf die von einem Finger der rechten Hand gebildete Spitze, und das Skelett ist aus seiner ursprünglichen Stellung zur Haut ganz dislocirt und verschoben worden (Taf. I. Fig. 5).

Wenn man dieses Gebilde einerseits mit einem Fötus vergleicht, der z. B. in Folge einer Unterbrechung des Kreislaufs durch Torsion der Nabelschnur oder durch Krankheit zu Grunde gegangen ist und längere Zeit im Uterus zurückgehalten worden ist, und andererseits mit dem in der äusseren Form ganz entsprechenden, aber sehr viel kleineren, einem menschlichen Abortivei entnommenen Fötus, den ich nach Nordiskt med. Arkiv in Fig. 3 Taf. II hier wieder (Taf. I. Fig. 9) abgebildet habe, so gewinnt man, wie mir scheint, die Ueberzeugung, dass unser Exemplar aus einem, dem letztgenannten ähnlichen, schon zu Anfang der Entwickelung zur Mola umgestalteten Fötus entstanden ist, indem er sein Wachsthum und seine Entwickelung bis zur Geburt hin, mittelst der Ernährung durch das Blut einer der vollkommen entwickelten Schwestern fortgesetzt hat. Denn wenn auch die Fälle, in welchen man einen Fötus mit ganz abgeschnürter, blind endigender, zugespitzter Nabelschnur im Uterus oder in seltenen Fällen, bei Hasen, in den in der Bauchhöhle freiliegenden Eisäcken vorgefunden hat[1]), darthun, dass die Gewebe eines dem Kreislaufe entzogenen Fötus sich eine Weile noch im Innern des mütterlichen Körpers ziemlich unverändert conserviren können, so kann man nicht bezweifeln, dass dieses doch nur für eine kurze Zeit möglich ist. Die Weise, wie ein Fötus, welcher seit längerer Zeit abgestorben und im Uterus zurückgehalten worden ist, sich verändert, ist wohl bekannt und namentlich auch von Virchow[2]) besprochen worden. Es liegen mir mehrere solche, theils zur Dicke einer Pappscheibe platt gedrückte, theils geschrumpfte, theils mehr oder weniger macerirte oder mit Kalksalzen incrustrirte Lithopädien vor. Bei diesen sind aber die Organe und namentlich die Muskeln fettig degenerirt, nicht wie in

[1]) Dohrn in diesem Archiv Bd. 21, in Monatsschrift für Geburtskunde und Frauenkrankheiten Bd. 18 Hft. 2 und Eysell's oben citirte Dissertation (Marburg 1867).

[2]) Verhandl. der Berliner medic. Gesellschaft. 3. Heft. 1867.

unserem Exemplar schön erhalten, und namentlich beweist mir das Festsitzen der Haare auf den Haarpapillen und das Vorhandensein kleiner mit Blut gefüllter Gefässe und kleiner Blutextravasate in der Haut, dass unser Acardiacus wirklich bis zur Geburt hin oder bis ganz kurz vor der Geburt gelebt und sich entwickelt hat.

Es kann wohl nicht bezweifelt werden, dass dieses kleine Monstrum zu seiner Entwickelung eben so lange Zeit gebraucht hat, als seine beiden normal entwickelten Schwestern. Denn die Befruchtung der 3 Eier, aus welchen die 3 Individuen hervorgingen, muss wohl ungefähr gleichzeitig erfolgt sein, da die nachträgliche Befruchtung eines neuen Eies nicht denkbar ist, nachdem die Entwickelung eines oder gar zweier Individuen im Uterus irgend erhebliche Fortschritte gemacht hat. Die grosse Ungleichheit in der Entwickelung des kleinen Monstrums in toto, im Vergleich mit der Entwickelung der beiden normalen Schwestern, sowohl als die Ungleichheit der Entwickelung der einzelnen Organe und Gewebe des Monstrums, ist in physiologischer und pathologischer Beziehung besonders interessant, weil es beweist, in wie hohem Grade die Entwickelung eines Gewebekeimes durch ungünstige äussere Verhältnisse retardirt werden kann, ohne dass derselbe abstirbt, woraus dann weiter wohl die Folgerung erlaubt ist, dass die Entwickelung eines solchen Gewebekeims oder eines Theiles desselben, nachdem sie eine Zeit lang still gestanden hat, wahrscheinlich wieder lebhaft werden kann, wenn die äusseren Umstände günstiger werden. Wir werden später nochmals hierauf zurückkommen.

Einer solchen Zersplitterung und Durcheinandervermengung der Theile und Organe und einer solchen Formveränderung des Ganzen und der einzelnen Theile gegenüber, wie sie hier vorliegt, erscheinen alle die anderen bei einfachen Missbildungen vorkommenden furchtbaren Zerstörungen des Zusammenhanges als unbedeutende Verletzungen. Selbst die sonderbarer Weise, wie es scheint, nur bei Kälbern beobachtete furchtbare Missbildung, welche Gurlt als Schistosomus reflexus bezeichnet hat, und bei welcher durch Umstülpung der ganzen Leibeshöhle die Haut die Aussenseite der Rippen und die Processus spinosi nach innen, die Innenseite der Rippen und die Corpora vertebrarum mit den Eingeweiden dahin-

gegen nach aussen gekehrt waren[1]), oder der von Hamy beschriebene Nonencephale pleurosome de Pondichery[2]) (vom Menschen), dem ausser dem Schädel und dem grössten Theile des Gesichtes auch die eine Seite der Brustwand fehlte, oder die Hemicephalen, denen Schädeldach und Gehirn fehlt, oder die Spaltungen des Gesichts, welche bei Schistocephalus bifidus (Gurlt) bis auf die Schädelbasis durchgreifen und das ganze Gesicht in zwei divergirende Hälften theilen können — selbst alle diese furchtbaren Verletzungen, die offenbar kein Mensch oder Thier nach der Geburt überleben könnte, sind ja doch eigentlich nur Kleinigkeiten im Vergleich mit der Umwälzung und Verwüstung, welche hier stattgefunden hat, ohne dass das Leben aller Gewebe und aller Organe vollständig erloschen wäre.

Das in Rede stehende Gebilde entspricht offenbar nicht dem Begriffe eines Organismus; denn seine Theile dienen nicht den Zwecken des Ganzen und das Ganze hat keinen Selbstzweck. Dasselbe ist vielmehr ein geschwulstartiges Conglomerat verschiedener von einander unabhängiger Gewebe und Gebilde, welche wie selbständige Gewächse oder Pflanzen sich, kraft ihres eigenen Lebens, unter gemeinschaftlichen Lebensbedingungen entwickelt haben. Diese gemeinschaftlichen Lebensbedingungen waren aber ganz einfach durch die Zufuhr und den Kreislauf des einem anderen Individuum derselben Art angehörigen und in Bewegung gesetzten Blutes und durch die Erhaltung der Wärme gegeben.

Bei Vergleichung solcher Acephali acardiaci (oder Molae, Amorphi, Anidei oder Mondkälber) mit gewissen Geschwülsten, die besonders in der Sacralgegend und an der Basis cranii, aber auch an anderen sehr verschiedenen Stellen des Körpers vorkommen, und welche neuerdings, besonders von Braune[3]), von Virchow[4])

[1]) Beschrieben und abgebildet von Dr. J. C. G. Lucae in den Abhandl. der Senckenbergischen naturforschenden Gesellschaft zu Frankfurt a. M. Bd. IV. 1863. 4° und von Gurlt: „über thierische Missgeburten". 1877. S. 25. Taf. X Fig. 68 — 70.

[2]) Journal de l'anatomie et de la physiologie de M. Ch. Robin. 1874. p. 294-310.

[3]) Dr. W. Braune, Die Doppelmissbildungen und angebornen Geschwülste der Kreuzbeingegend in anatomischer und klinischer Beziehung beschrieben. Mit 20 lith. Tafeln. Leipzig 1862. 4°. 156 S.

[4]) R. Virchow, Ueber die Sacralgeschwulst des Schiewener Kindes. Berl. klin. Wochenschr. 1869. No. 19.

und von Klebs[1]) näher untersucht und besprochen worden sind, gelangt man zu der Ueberzeugung, dass diese Dinge wenigstens in sehr vielen Fällen im Wesentlichen eine gleiche Bedeutung haben. Man findet gerade wie bei den isolirt entwickelten Acephalis acardiacis, so auch bei diesen, als integrirende Theile oder Geschwülste mit einem vollkommen entwickelten und oft erwachsenen Menschen oder Thier verbundenen parasitischen Gebilden, die mannichfachsten, ja man kann wohl sagen, alle möglichen Uebergänge zu den evidenten und von Allen als solche anerkannten Doppelmissbildungen. Wenn man die Mannichfaltigkeit der Formen sowohl solcher parasitischen Geschwülste, als auch jener isolirt entwickelten und nur durch die Nabelgefässe mit einem gleichzeitig vorhandenen, normal entwickelten Zwilling verbundenen Acephali beachtet, und namentlich, wenn man solche rudimentär entwickelte Exemplare berücksichtigt, wie das hier beschriebene, und wenn man dann dabei bedenkt, dass bei Verwachsung eines solchen verunglückten Fötus mit einem normal entwickelten Individ eben dieselben einfachen Lebensbedingungen, die während des fötalen Lebens genügen, auch nach der Geburt fortbestehen, so wird es einleuchtend, dass die Auffassung solcher Geschwülste, welche mehrere der Localität, wo sie vorkommen, fremdartige Organtheile und mehrere verschiedene Gewebe enthalten, als Ueberbleibsel einer anderen Fötalanlage den Thatsachen entspricht und dass ihr kein begründetes Bedenken entgegensteht.

Es kann aber die Zerstörung einer Fötalanlage in der That noch weiter gehen, als in dem oben beschriebenen Falle. Ich habe nehmlich in Vogeleiern sowohl als in menschlichen Abortiveiern gefunden, dass der ganze Fötus bei der Entwickelung ganz oder bis eine kaum mit Sicherheit nachweisbare Spur verschwinden kann, während die Eihäute sich fortentwickeln und eine recht ansehnliche Grösse und Entwickelung erlangen können. Dohrn hat über ähnliche Fälle berichtet. Hier scheint offenbar nur ein Rest von einem einzigen Gewebekeim übrig geblieben zu sein, nehmlich derjenige, welcher den neueren embryologischen Untersuchungen zu Folge der peripherischen Keimscheibe angehört und welcher von dieser und vom Bluthof her in den Embryo hinein-

[1]) Klebs, Handb. d. pathol. Anat. 5. L. 1876.

wächst und sich zuerst an der Darmfaserplatte, dann zwischen den Mesenterialplatten hindurch, in die Rücken- und Bauchplatten sowie in das Medullarblatt hinein verbreitet, und wodurch alle die aus diesen hervorgehenden Gebilde mit Bindegewebe und mit Blutgefässen versehen werden. Wenn man die genetische Selbständigkeit dieses „Bindegewebe-, Blut- und Blutgefässkeims“ oder der von His aufgestellten „parablastischen Keimanlage“ anerkennt, so ist es offenbar, dass es vorkommen kann, dass Reste eines einzigen Gewebekeims sich selbständig fortentwickeln und fortwachsen können, selbst nachdem alle anderen Gewebe- und Organkeime des Fötus zu Grunde gegangen sind. Für die Frage über die selbständige, schon in der Eibildung begründete „parablastische“ Genese dieses Gewebekeims sind die Beobachtungen von Hensen [1]) sehr bedeutungsvoll, indem er fand, dass sich aus unbefruchteten Kanincheneiern in den unterbundenen Tuben eigenthümliche bläschenartige Gebilde entwickeln können. Sehen wir aber von dieser fundamentalen genetischen Frage ab, so müssen die pathologischen Cystenmolen oder Traubenmolen sich unsere Aufmerksamkeit zuziehen, indem es wohl kaum bezweifelt werden kann, dass sie die Bedeutung pathologisch veränderter oder eigenthümlich entwickelter Eihäute haben, deren Fötus zu Grunde gegangen ist. Es wird wohl allgemein angenommen, dass die zahlreichen gestielten, theils wie Beeren neben einander sitzenden, theils auch perlschnurartig an einander gereihten, mit seröser Flüssigkeit gefüllten Bläschen, welche die Grösse einer Erbse oder selbst einer kleinen Weinbeere erlangen können, durch Degeneration der Villi entstehen. Diese schon oft abgebildeten Cystenmolen, welche die Grösse einer Faust, ja selbst diejenige eines Menschenkopfes erreichen können, scheinen noch in mehrfacher Beziehung eine nähere Untersuchung zu verdienen. Da sie sich entwickeln können, ohne dass ein anderer Fötus vorhanden ist und ohne Hülfe eines einem anderen Fötus angehörigen Kreislaufs, so muss man wohl vermuthen, dass die Bedingungen ihrer Entwickelung in der eigenthümlichen Weise zu suchen sind, in welcher die Villi der fötalen Placenta mit der Placenta materna verbunden sind. Herr Dr. Storch hat neulich mehrere Cystenmolen genauer unter-

[1]) Med. Centralblatt. 8°. 1869. S. 403.

sucht (darunter ein Paar, welche der Sammlung unseres physiologischen Instituts angehören), und er ist dabei zu dem in physiologischer Beziehung interessanten Resultate gelangt, dass die pathologischen blasenförmigen Villi der Cystenmolen sowohl als die normalen Villi des Chorions und der Placenta foetalis sich wesentlich aus der sogenannten serösen Hülle entwickeln, welche bei der Amnionbildung entsteht und welche sich bekanntlich mit dem ursprünglichen Chorion verbindet. Das von der Allantois abstammende Endochorion soll nach ihm wesentlich nur die Bedeutung haben, die von der serösen Hülle gebildeten Villi chorii mit Blutgefässen zu versehen.

Es kann nach dem bereits Angeführten wohl nicht bezweifelt werden, dass ein Theil eines einzigen fötalen Gewebekeims unter geeigneten Verhältnissen, d. h. bei gehöriger Ernährung durch Blutzufuhr und durch Unterhaltung der nöthigen Temperatur sich selbständig entwickeln und selbständig wachsen kann.

Folgende Beobachtung scheint aber auch noch dafür zu sprechen, dass die Selbständigkeit der einzelnen Gewebekeime, mit Rücksicht auf die Entwickelung bestimmter Formen, sich nicht nur dann geltend macht, wenn ganze Organe (sowie Haare) aus einem einzelnen Gewebekeime entwickelt werden, und bei der Entwickelung specifischer histologischer Elemente aus entsprechenden specifischen Gewebekeimen, sondern auch in solchen Fällen, wo mehrere Gewebekeime gemeinschaftlich zur Bildung eines Organs beitragen.

Bei einer Doppelmissbildung, welche im Folgenden ausführlich besprochen werden wird und welche auf Taf. II abgebildet ist, fehlte der Schwanz im Skelet des linken Hinterkörpers (Fig. 16 g, Fig. 17), es befand sich aber an derjenigen Stelle, welche der Schwanzspitze entsprach, ein 3—4 Cm. tiefer Hautbeutel, welcher in einer ganz engen Spitze endigte (Fig. 14 u. 15 h) und welcher aussen mit Haaren bekleidet war, deren Länge und Dicke ganz denjenigen entsprachen, welche sich an der Schwanzspitze des anderen, normal entwickelten Hinterkörpers befanden. Dieser nur von der Haut gebildete Hautbeutel (h) glich so vollkommen dem Ueberzuge, den die Haut über das Schwanzende des Skelets bildete, dass man nicht bezweifeln kann, dass derselbe wirklich eine nur von der Haut gebildete Schwanzspitze bedeutet, obgleich er sich im Perinäum, unterhalb statt oberhalb der Analöffnung befindet.

Diese Bildung scheint nur dann verständlich zu sein, wenn man annimmt, dass das Hautblatt für die Bildung des

Schwanzes seine Schuldigkeit gethan hat, indem es seine Schwanzspitze gebildet hat, obgleich der krankhaft veränderte Skeletkeim keinen Skeletschwanz entwickelt hat, welcher unter normalen Verhältnissen in die Anlage des Hautschwanzes hätte hineinwachsen sollen und dessen Wachsthum den Hautschwanz oder Hautbeutel hätte verlängern sollen. Dass ein nur aus Haut bestehender Schwanz beim Wachsthum durch Strammung der Haut leicht verschoben werden kann, das ist leicht begreiflich, und es scheint daher nicht sehr auffallend zu sein, dass derselbe am Schlusse der Entwickelung seinen Platz im Perinäum, unter- anstatt oberhalb der Analöffnung, gefunden hat. An diesen Fall werden sich bei näherer Untersuchung und Revision der Sammlungen wahrscheinlich analoge Fälle anreihen.

Man darf jedoch nicht ohne Weiteres alle diejenigen Fälle, in welchen ein einzelnes Organ oder ein einzelner Organtheil oder ein einzelnes Gewebe an einer ganz fremdartigen Stelle auftritt und diejenigen Fälle, in welchen ein Organ oder mehrere Theile und Organe eines Organismus verdoppelt zu sein scheinen, dadurch erklären wollen, dass ein Rest einer zweiten Fötalanlage vorhanden gewesen und zur Entwickelung gekommen sei. Denn man muss in solchen Fällen auch an mehrere andere Möglichkeiten denken, welche einander nicht ausschliessen und welche in verschiedener Weise ähnliche Wirkungen hervorgebracht haben könnten. Wenn man die Fälle, in welchen Zähne und Haare an verschiedenen Stellen vorkommen, mit denjenigen zusammenstellt, in welchen überzählige Finger gefunden werden (Taf. I. Fig. 10—13), oder wo ein grösserer Theil einer Extremität ohne Dislocation verdoppelt ist, und wenn man diese Fälle denjenigen anreiht, wo mehrere, aus verschiedenen Geweben zusammengesetzte Gewebetheile als unzweifelhafte Rudimente eines anderen Fötus an einer für die vorgefundenen Gewebe ganz fremdartigen Stelle angetroffen wurden, so scheint es mir, dass man sehr verschiedenartige Dinge zusammengeworfen hat, die man wohl aus einander zu halten und für sich zu untersuchen hat, ohne sie vorläufig durch eine vorgefasste Meinung oder Hypothese erklären zu wollen.

Wir werden noch weiter hin auf alle diese räthselhaften Fälle zurückkommen, bezüglich deren ich noch einige nähere Mittheilungen

zu machen habe; bevor wir dieselben aber besprechen, dürfte es zuerst zweckmässig sein, die Entstehung der Doppelmissbildungen im Allgemeinen näher zu betrachten, um so mehr, als diese noch Gegenstand vieler Missverständnisse ist und weil ich bezüglich derselben mehrere in physiologischer Beziehung interessante Mittheilungen zu machen habe.

(Fortsetzung folgt.)

Erklärung der Abbildungen.

Tafel I.

Fig. 1 und 2. Abbildung der S. 71 besprochenen Doppelmissbildung. 1 Die ganze Gestalt der beiden mit einander verwachsenen Kätzchen, von der Rückenseite her gesehen. 2 Der vordere Theil derselben Doppelmissbildung, von der Bauchseite her gesehen. (Halbe natürliche Grösse.)

Fig. 3 und 4. Darstellung des Vorderkörpers der ganz ähnlichen, S. 72 besprochenen Doppelmissbildung. 3 von der Rückenseite, 4 von der Bauchseite. (Halbe natürliche Grösse.)

Fig. 5. Abbildung der S. 79 — 82 beschriebenen Missbildung, welche gleichzeitig mit 2 normal entwickelten Mädchen geboren war. Die vermeintliche Vorder- oder Bauchseite der als Hautrelief auf der Oberfläche der Masse hervortretenden Figur liegt zur Linken, die vermeintliche Rückenseite zur Rechten (an der Seite wo die Zahlen 5, 9 und 6 stehen). Die fein punctirten Linien bezeichnen das im Innern der birnförmigen Masse verborgene Skelet und die einzelnen Theile desselben in ihrer ursprünglichen Form, Lage und Verbindung mit einander. Die Nabelschnur ist stark gedreht und knotig. Natürliche Grösse.

Fig. 6. Querschnitt der Wirbelsäule der in Fig. 5 abgebildeten Missbildung, in der Höhe der Rippen. Ein wenig vergrössert.

Fig. 7. Haare und Haarsäcke auf einem feinen senkrechten Schnitt durch die Haut, welche die ganze in Fig. 5 abgebildete Missbildung umgab. Neben einem grösseren Haar befand sich, wie in dieser Figur, in der Regel ein kleineres, viel weniger entwickeltes. Etwa 100malige Vergrösserung.

Fig. 8. Muskelprimitivbündel aus der filzartigen Masse, welche das in Fig. 5 in seiner wirklichen Lage dargestellte Skelet dieser Missbildung umgab und welche, in Verbindung mit Blutgefässen und Bindegewebe, den Raum zwischen diesem Skelet und der Haut ausfüllte. 8 a Bruchstücke aus der Mitte dreier mit einander verbundener Muskelprimitivbündel. 8 b Die Enden zweier Muskelprimitivbündel. Etwa 500malige Vergrösserung.

Fig. 9. Eine mit der in Fig. 5 abgebildeten analoge, aber viel jüngere molenartige

Missbildung, gefunden in einem Abortivei vom Menschen und S. 83 besprochen. Natürliche Grösse. Nach Nordiskt med. Arkiv I. 1. Taf. 2 Fig. 3.

Fig. 10 — 13. Hände und Füsse eines mit überzähligen Fingern und Zehen an beiden Händen und Füssen versehenen im Folgenden näher zu besprechenden neugebornen Kindes. Ein wenig verkleinert.

Tafel II.

Fig. 14 und 15. Darstellung der S. 75 und S. 88 erwähnten, im Folgenden näher zu besprechenden Doppelmissbildung. In Fig. 14 von der Rückenseite, in Fig. 15 von der Bauchseite her gesehen. s Spina bifida und darin das zapfenförmige Ende des verkrüppelten linken Hinterkörpers, dessen nur aus der Haut gebildeter Schwanz bei h sichtbar ist. e Die zu diesem Hinterkörper gehörige rechte vordere Extremität, welche von ihrer ursprünglichen Stelle weit nach hinten zu dislocirt worden ist. a Die Analöffnung des verkrüppelten Hinterkörpers. a^1 Die Analöffnung des am besten entwickelten Hinterkörpers. a^2 Die geöffnete Bauchhöhle. Oo Orificia urethrae. Etwa $\frac{1}{1\frac{1}{2}}$ der natürlichen Grösse.

Fig. 16 und 17. Ein Theil des Skelets dieser Missbildung, in 16 von der Rückenseite, in 17 von der Bauchseite her abgebildet. g g Das Becken des linken (verkrüppelten) Hinterkörpers. l l Das Becken des rechten (besser entwickelten) Hinterkörpers. f Die Symphyse dieses Beckens. r Die rudimentäre Wirbelsäule des linken Hinterkörpers. Dieselbe endigt mit einem kleinen Zapfen t, welcher in der von der Spina bifida s gebildeten flachen Höhle sichtbar ist. d Das rudimentäre untere Sternum, mit welchem die rudimentäre, nach hinten dislocirte vordere Extremität durch Bindegewebe verbunden war. k Der Schwanz des rechten Hinterkörpers. b c b' i n Der fächerförmige Rippencomplex, welcher vom 11ten Brustwirbel * entspringt. Der 12. Brustwirbel ist mit y bezeichnet.

V.

Ein Fall von spontaner Fistula laryngis bei Perichondritis laryngis tuberculosa.

Von Dr. Krieg in Stuttgart.

(Hierzu Taf. III. Fig. 1—5.)

Anamnese: Frau Karle ist 25 Jahre alt, entstammt einer von Tuberculose freien Familie, hat 3mal geboren, anno 1873, 1875 und im vergangenen Juni 1877. Sie hat seit ihrer Verheirathung vor 5 Jahren sehr viel Kummer erlitten.

Vor 3 Jahren erkrankte sie, während sie bisher immer gesund gewesen war, an Heiserkeit bis Aphonie und Husten; nach halbjähriger Dauer dieser Beschwerden fühlte sie sich wieder ein Jahr lang gesund, worauf sie im Winter 1875 abermals an Fieber, Husten, Heiserkeit erkrankte; gleichzeitig trat an der vorderen und seitlichen Partie des Halses scrophulose Hautentzündung auf mit oberflächlicher Verschwärung derselben. Seit ½ Jahr hat sich hässlicher grüner Auswurf hinzugesellt. Diese Beschwerden verliessen sie nun nimmer, doch konnte sie noch ihrem Geschäft nachgehen bis zum 8. Juni d. J., wo sie ihr drittes Kind gebar. Seither verliess sie das Bett nicht mehr. Die Geburt verlief zwar sehr leicht, aber das Kind war nur 32 Wochen alt. Dasselbe wurde nach 3 Wochen auf's Land gegeben und so weiss ich nicht, ob es heute noch lebt. In den Tagen um die Geburt soll die untere der beiden später zu erwähnenden Oeffnungen in der Regio thyreoidea eingebrochen sein. Seit dem 3. Tage ihres Wochenbettes, 11. Juni, ist sie plötzlich viel schlechter geworden, Fieber, Husten, Auswurf haben sich sehr gesteigert, bedeutende Dyspnoe und mässige Schlingbeschwerden kamen hinzu. Pat. hat im Lauf der Jahre mehrere Aerzte zu Rath gezogen, einer derselben hatte sie schon anno 1876 aufgegeben. Den vergangenen Herbst und Winter hindurch wurde sie lange mit localen Aetzungen im Larynx behandelt. Ich sah sie erstmals am 14. Juni und fand folgenden

Status praesens: Pat. sehr mager, schwach, fieberheiss, leicht delirirend, tonlos und wegen Kurzathmigkeit coupirt sprechend, cyanotisch. Im Jugulum und der Regio thyreoidea etwas links von der Medianlinie 3 Cm. über der Articul. sternoclav. eine mandelgrosse, blaurothe, narbenartige Hautstelle, an deren unterer Grenze eine stecknadelkopfgrosse geschwürige Oeffnung (Fig. 1, 1), aus welcher wenig eitrige Flüssigkeit und bei heftigen Hustenstössen unter knatterndem und blasendem Geräusch und Aufblähung der ganzen degenerirten Hautpartie Luft ausströmt. Die Sonde von dieser Oeffnung aus in die Tiefe des Halses einzuführen, gelingt nicht.

Eine ähnlich beschaffene blaurothe, narbige, von oberflächlichen Geschwüren durchbrochene unterminirte Hautstelle erstreckt sich dem mittleren Drittel des inneren Randes vom linken Musc. sternocl. entsprechend von unten nach oben. Auch hier dringt die Sonde durch keines der Geschwüre in die Tiefe.

Im dritten rechten Intercostalraum unmittelbar neben dem Sternalrand drängt sich bei den Hustenstössen eine von gesunder Haut überzogene 3 Cm. lange, 1,5 Cm. breite Geschwulst 1,5 Cm. weit hervor. Die Untersuchung der Lungen ergiebt beiderseits sehr weit verbreitete, rechts besonders intensive Verdichtungen mit namhaften Höhlenbildungen.

Bei der laryngoskopischen Untersuchung zeigen sich sämmtliche Theile des Larynx (Fig. 2) dick geschwollen, besonders beide Giessbeckengegenden als dicke, fast nussgrosse Geschwülste, an der Spitze des linken ein tiefes Geschwür. Durch diese Schwellungen wird ein weiterer Einblick in's Innere des Kehlkopfes unmöglich. Am 23. Juni bricht am oberen Ende der neben der Medianlinie gelegenen verdünnten Hautpartie ein zweites Loch ein (Fig. 1, 2), aus dem von jetzt an von Tag zu Tag mehr Eiter sich entleert, so dass die Patientin des grösseren Theils ihrer Sputa — sit venia verbo — auf diesem Weg sich entledigt und stündlicher Wechsel des Watteverbandes nöthig wird; auch strömt durch diese Oeffnung schon bei gewöhnlichem Athmen unter Zischen und Brodeln Luft aus und ein. Die Sonde gelangt hier 4—5 Cm. weit in die Tiefe, also in's Cavum laryngis, wo sie auch jedesmal heftigen Hustenanfall hervorruft. Nach weiteren 11 Tagen starb Pat.

Section am 4. Juli. Struma colloidea. Rechte Lunge überall mit dem Thorax verwachsen, in diesen wie eingemauert. Bei ihrer Auslösung häufiges Einbrechen in Cavernen, die bis Hühnereigrösse erreichen; eine solche auch an der Stelle der oben erwähnten Geschwulst im 3. Intercostalraum; deren Aussenwand wird von einer nur wenige Millimeter dicken, brüchigen, eitrig zerfallenden Schwarte gebildet, welche unmittelbar mit der unversehrten äusseren Haut verwachsen ist. Bei längerem Leben wäre es also hier zu einer Lungenfistel gekommen. In der Ausdehnung eines 1 Pfennigstücks hat dieser Abscess auch die hintere Fläche des Sternum seines Periosts beraubt und arrodirt. Die ganze rechte Lunge ist durchsät mit theilweise eingeschmolzenen Entzündungsheerden. Dieselben Veränderungen, nur in etwas geringerem Grade, zeigt die linke Lunge.

Kehlkopf. An der äusseren Haut in der Regio thyreoidea wird die dunkelroth gefärbte narbenartige Haut von zwei senkrecht über einander liegenden, 3 Cm. von einander entfernten Oeffnungen durchsetzt; beide communiciren direct unter der dünnen Haut, sind mit Eiter gefüllt; die obere, in der Höhe des unteren Randes der linken Schildknorpelplatte gelegen, ist die grössere, 8 Mm. weit, hat Trichtergestalt, ist mit einer schleimhautähnlichen Membran ausgekleidet und geht über in einen eben so beschaffenen ein wenig nach abwärts, einwärts und innen führenden, 5 Mm. im Durchmesser betragenden Kanal; letzterer geht im weiteren Verlauf durch die den Ringknorpel überlagernden degenerirten Weichtheile hindurch in eine bohnengrosse Abscesshöhle über (Fig. 3), in welcher der grösste Theil des Lig. cricothyr. und der mediane Theil des nirgends verknöcherten Ringknorpels bis auf einen dünnen, dessen unteren Rand bildenden Streifen untergegangen ist. Sie ist mit Eiter und Detritus gefüllt, Knorpelstückchen enthält sie nicht. Ihre vordere

Wand wird von der tiefen Halsfascie, ihre hintere durch die von Schild- und Ringknorpel weithin abgehobenen und segelartig flottirenden Schleimhaut des Kehlkopfes gebildet. Die Hinterfläche der Cart. thyr. liegt somit bloss, ist aber nicht cariös, dagegen ist der untere Rand der linken Cart. thyr. verdickt und stellenweise verknöchert (Fig. 3 d). Diese hintere Abscesswand hat zwei zackig geränderte Durchlöcherungen (Fig. 3 u. 4, a u. b), welche beide direct in das Cavum lar. führen, die untere liegt genau in der Richtung des Fistelkanals, die andere höher, nahe dem linken Stimmband. Weiter führt aus dem Ringknorpelabscess ein Kanal (Fig. 3 c) durch den Rest des Lig. cricothyr. hindurch entlang der Innenseite der rechten Schildknorpelplatte unter die dieser zugehörige aber von ihr abgehobene degenerirte Schleimhaut (Fig. 4 m).

Ein zweiter Abscess (Fig. 4, 2) mit mehreren durchlöcherten Fächern umgiebt den linken Giessbeckenknorpel (Fig. 4, c, a), dessen hintere, innere und äussere Fläche blossliegt. Derselbe zeigt auch an seiner Hinterfläche ein kleines Geschwür ohne Verknöcherung in dessen Umgebung, ebenso die Ringknorpelplatte in der Medianlinie ein erbsengrosses rundes oben offenes Geschwür mit rauhen Wänden ohne verknöcherte Ränder (Fig. 4, 1). Auch die Geschwulst der rechten Giessbeckengegend umschliesst mehrere kleine Eiterheerde. Der Knorpel selbst erscheint aber gesund.

Ein dritter nussgrosser Abscess (Fig. 5, 3) liegt an der linken Aussenseite des Kehlkopfes; er ist von einer glatten Membran ausgekleidet, durch deren innere Wand man die Contouren der linken Schildknorpelplatte durchscheinen sieht: die Muskelleiste, das Unterhorn, den unteren und hinteren Rand; an dem letzteren, unmittelbar über dem Unterhorn ist ein gerstenkorngrosses Knorpelgeschwür (Fig. 5, u) mit verknöchertem Rande. Dieser Abscess hat drei kanalförmige glattwandige Communicationen, von denen zwei in den Pharynx, eine vor, eine hinter dem Oberhorn, das dritte in den Abscess II zur Aussenfläche des Giessbeckenknorpels führen.

Das rechte Stimmband ist geschwellt, aber nicht geschwürig, das linke ist durch die Schwellung der linken Giessbeckengegend bedeutend verkürzt, die Schleimhaut seiner oberen Fläche zu einem prall gefüllten blutigrothen Wassersack (Fig. 4, ö) angeschwollen, der den Ventricul. Morgagni vollständig ausfüllt und noch überragt. Die Kehlkopfschleimhaut ist äusserst blass, unterhalb der Stimmbänder rauh, geschwollen, gelockert und rechts vom Schildknorpel in dessen ganzer Ausdehnung abgelöst (Fig. 4, m).

Als ich mich in der Literatur nach analogen Fällen umsah, vermochte ich nur drei solche zu finden.

1. Der eine ist von Andral beobachtet und in seiner Clinique médicale Tome II p. 164 folgendermaassen beschrieben:

„Ein Mann, alle Zeichen weit vorgeschrittener Phthisis darbietend, trat im Laufe des Sommers 1817 in die Charité ein. Gegen das obere Ende des stumpfen Winkels, welchen in der Mittellinie des Halses der Schildknorpel bildet, bestand eine sehr kleine Oeffnung mit abgerundeten Rändern, kaum einen dicken Stecknadelkopf durchlassend, durch welche ein wenig Luft bei jeder kräftigen In- und

Exspiration mit Zischen austrat. Die Stimme war nur schwach, sonst nicht verändert. Bei der Oeffnung des Leichnams fand man im Larynx nur ein kleines rundliches Geschwür, das eine gewöhnliche Erbse zu fassen vermochte und seinen Sitz hatte in dem einspringenden, durch das Zusammentreten der beiden Schildknorpelplatten gebildeten Winkel, ein wenig über der vorderen Commissur der falschen Stimmbänder. In der Umgebung des Geschwürs war die Schleimhaut zerstört, den Grund desselben bildete der Schildknorpel, welcher in der Mitte einen kleinen Substanzverlust zeigte, woraus dann die im Leben beobachtete Fistelöffnung sich ergab. Merkwürdig dabei war, dass diese seit mehr als 1 Jahr bestehende Fistel sich nicht verkleinert noch vergrössert hatte. Ihre Lage rechtfertigt andererseits die Erhaltung der Stimme. Dies ist das einzige Mal, dass wir Gelegenheit hatten, eine solche Larynxfistel unter den in der Charité seit mehreren Jahren behandelten Phthisikern zu beobachten, also bei mehr als 2000 Individuen. Dies beweist, dass solche Fisteln sehr selten sind."

2. Der zweite Fall stammt von Oppolzer (Prager Viertelj. 1844, 1 Q. S. 5).

„Vorzüglich interessant war mir ein Fall von versuchter Naturheilung bei diesem Krankheitsprozesse. Ein Mann von 30 Jahren, der schon seit 1 Jahr an Lungentuberculose und seit 2 Monaten an den Erscheinungen tuberculöser Kehlkopfschwindsucht litt, zu der sich die Beschwerden der Laryngostenose gesellten, bekam einen Abscess in der Gegend zwischen Schild- und Ringknorpel, nach dessen spontaner Eröffnung sich eine Kehlkopffistel bildete. Von diesem Augenblick an befand sich der Kranke, der dem Erstickungstode so nahe gewesen, auffallend besser und lebte noch 3 Monate ohne andere Beschwerden als die des Zehrfiebers."

3. Den dritten Fall entnehme ich Günther's „Lehre von den blutigen Operationen etc." V. Abth. S. 253, wo folgende Beobachtung Freemans erzählt wird.

Ein Mann von 48 Jahren, Trinker. Am 3. Januar fand man ein bedeutendes Stück der linken Cart. cric. und rechten Cart. thyr. verknöchert und entblösst und eine Fistel, welche die Membrana cricothyr. durchbohrte, durch welche die Luft schmerzlos aus- und einströmte. Ein kleines Stück der Cart. cric. wurde entfernt und die Fistel durch fleissiges Betupfen mit Salpetersäure bis zum 12. Februar geheilt.

VI.

Pathologisch-anatomische Mittheilungen.

Von Prof. C. J. Eberth in Zürich.

1. Ueber Hyperplasie der Muskeln des Lungenparenchyms.

(Hierzu Taf. IV. Fig. 1 u. 2.)

Wir dürfen wohl a priori annehmen, dass die Neubildung glatter Muskelfasern in der Lunge eine homologe ist, wobei es wenigstens in den Anfangsstadien zu einer Wiederholung der normalen Verhältnisse in grösserem Maassstabe kommt. Der Nachweis einer solchen Hyperplasie hat darum für die Entscheidung der Frage nach dem Vorkommen und der Anordnung der glatten Fasern einen besonderen Werth.

Die ersten bestimmten Angaben hierüber brachte Rindfleisch[1]). Nach ihm schicken die circulären Faserzüge der kleinsten Bronchien schleifenförmige Fortsetzungen in die Mündung der Infundibula, die bis zum Fundus derselben vordringen. An 2—4 Punkten umziehen Züge glatter Muskeln die Infundibula ringförmig. Diese Muskelringe liegen in den am meisten nach innen vorspringenden Theilen der Alveolarsepta. Bei der sogenannten braunen Induration sind diese Muskeln hyperplastisch. Diese Angaben, welche später Orth[2]) für den genannten Prozess bestätigte, erfuhren eine wesentliche Erweiterung durch Buhl[3]), der für die Lungencirrhose, insbesondere für die nach desquamativer Pneumonie auftretende eine Zunahme der Parenchymmuskeln constatirte. „Unter den Spindelzellen sagt Buhl, befinden sich auch häufig Muskelzellen, ja manchmal scheint die ganze Hypertrophie eine musculäre zu sein, so dass mir gerade dieses Verhältniss als ein gewichtiges Beweismittel für die Existenz von Muskelzellen im normalen Alveolarparenchyme gilt. Für diese Fälle wäre die Bezeichnung musculäre Cirrhose passend.“

[1]) Medicinisches Centralblatt 1872. No. 5.

[2]) Dieses Archiv Bd. 58. 1873.

[3]) Lungenentzündung, 2. Auflage. S. 58. 1873.

Im Gegensatz zu Buhl erwähnt der neueste Bearbeiter der chronischen Lungenerkrankungen Rindfleisch[1]) nichts von einer Muskelhyperplasie bei der chronischen Desquamativpneumonie.

Da ich beim Durchgehen der so reichen neueren und älteren Literatur über chronisch entzündliche Prozesse der Lunge vergebens nach weiteren Angaben über diesen Gegenstand gesucht habe, schien es mir wohl der Mühe werth zu prüfen, ob die oben citirten Beobachtungen nur mehr exceptionelle Vorkommnisse betreffen und ob nicht überhaupt bei den verschiedenen chronisch entzündlichen Prozessen die Hyperplasie des Muskelgewebes in den vorgeschrittenen Stadien der Störung die Regel ist.

Was die braune Induration betrifft, so sind mir in der letzten Zeit, seit ich diesem Gegenstande Beachtung geschenkt, nur Fälle geringeren Grades vorgekommen, in denen die Verdichtung im Ganzen eine mässige und die Hyperplasie der Muskeln eine geringe war. Doch konnte ich im Wesentlichen die von Rindfleisch und Orth geschilderte Anordnung der hyperplastischen Musculatur bestätigen.

Von anderen mit Induration des Lungenparenchyms verlaufenden Störungen stand mir ein sehr reiches Material vom Menschen sowohl wie von verschiedenen Säugethieren aus der hiesigen Thierarzneischule zur Verfügung. Da es mir weniger wichtig schien zu ermitteln, in wie weit die Muskelhyperplasie bei den einzelnen Prozessen variirt, sondern mehr an der Beantwortung der Frage lag, ob überhaupt auf der Höhe der chronischen Entzündung auch die Muskeln der Lunge in Wucherung gerathen und so erheblichen Antheil an der Induration des Parenchyms haben, so will ich mich darauf beschränken, nur von einigen Fällen das Verhalten der hyperplastischen Muskeln genauer zu schildern.

Am stärksten fand ich die Muskelhyperplasie bei der verminösen und bei der einfachen chronischen käsigen Pneumonie der Haussäugethiere (Katze, Schwein, Schaf) und unter diesen am grossartigsten bei der Katze. Bei jener Affection handelt es sich um eine durch die Eier und junge Brut verschiedener Strongylen, welche oft in grosser Zahl in den Alveolen hausen, verursachte lobuläre Pneumonie. Die von den Parasiten eingenommenen Partien

[1]) Die chronische Lungentuberculose. Archiv für klinische Medicin Bd. 13. 1874.

erscheinen als linsen- bis über bohnengrosse weissgraue Knoten von weicher Consistenz, die eine grosse Aehnlichkeit mit tuberculösen und sarcomatösen Neubildungen haben. Auf Durchschnitten präsentiren sich die Knoten als nicht scharf umschriebene, rundliche, weisse und grauröthliche Einlagerungen, von etwas gallertigem Aussehen und vermindertem Luftgehalt. Streift man mit dem Messer über die Schnittfläche, so gewinnt man einen weisslichen Saft. Manchmal liegen diese Heerde so dicht beisammen, dass sie eine vollständig lobäre Infiltration bilden.

In den späteren Stadien des Prozesses trifft man statt der früheren nachgiebigen Einlagerungen weissliche, derbere luftleere, manchmal von einem reichen Netz weiter Gefässe durchzogene Heerde, und dann wieder trockene, blasse Stellen von exquisit käsiger Beschaffenheit.

Bringt man etwas grössere Schnitte der weicheren Knoten unter das Mikroskop, so findet man da und dort in dem infiltrirten Parenchym noch lufthaltige Läppchen und Acini, die theils vereinzelte, theils in Haufen beisammen liegende Eier und Embryonen von Nematoden beherbergen. In den Wandungen der Alveolen und den Scheidewänden der Acini und Lobuli ist noch keine nennenswerthe Veränderung zu constatiren und ausser den Parasiten bilden nur einige rundliche, grössere einkernige Zellen den Inhalt der Alveolen. Zweifelsohne liegt hier eine Invasion jüngsten Datums vor, wie aus der Abwesenheit grösserer Veränderungen geschlossen werden darf.

In den infiltrirten luftleeren Partien fällt neben einer ödematösen Schwellung des Gerüstes eine starke Quellung und Wucherung der Alveolarepithelien auf, in Folge deren das zarte Epithel sich zu einer 2—4fachen Schichte verdickt hat, die noch ziemlich fest auf ihrer Unterlage haftet. Manche Alveolen sind dagegen ganz mit gequollenen noch polygonalen Epithelien gefüllt und geben so ein Bild, das, wie Bollinger[1]) richtig bemerkte, einem Plattenepithelkrebs täuschend gleicht. Später scheint aus dieser Proliferation eine kleinzellige Wucherung hervorzugehen aus runden einkernigen Elementen, welche die Alveolen vollständig einnehmen.

[1]) Zur Kenntniss der desquamativen käsigen Pneumonie. Archiv für experimentelle Pathologie Bd. I. 1873.

Die Wucherung des Alveolenepithels beschränkt sich aber nicht allein auf die von Parasiten occupirten Alveolen, ja sehr oft habe ich gerade die üppigste Epithelproliferation und Schwellung der Alveolarsepta in der Umgebung derjenigen Alveolen gefunden, welche Hauptsitz der Nematodenbrut waren.

Mit der andauernden Reizung des Lungenparenchyms durch die Parasiten entwickelt sich eine Verdickung der Alveolenscheidewände durch die Einlagerung protoplasmareicher Rund- und Spindelzellen, während manchmal um die Gefässe und Bronchien herum eine lymphomähnliche kleinzellige Wucherung sich bildet. Die Folge davon ist eine theilweise Verlegung der Gefässe, welche vermuthlich die selbst bis zur Cavernenbildung führende Verkäsung befördert. Oder es bleibt bei der Verdichtung des Parenchyms, ohne dass hierzu die länger dauernde Anwesenheit von Parasiten nöthig wäre. Wenigstens sind oft ausgedehnte lobuläre Partien hochgradig indurirt, aber frei von Parasiten und die Alveolen durch die Verdichtung ihrer Wände auf unregelmässige Spalten reducirt, welche statt der grösseren Epithelpfröpfe nur noch einige gequollene, fest sitzende oder wenige abgestossene Zellen beherbergen, während in anderen absolut kein Epithel mehr zu erkennen ist. Bei der Häufigkeit gerade solcher Verdichtungen in Lungen mit Nematodenbrut ist es mir weniger wahrscheinlich, dass hier ein zufälliges Zusammentreffen der Induration mit den Parasiten stattgefunden hat, sondern dass es sich vielmehr um Veränderungen handelt, welche durch eine frühere, vielleicht wiederholte Nematodeninvasion zu Stande gekommen sind.

Wir ersehen daraus, dass die Verkäsung der epithelialen Massen keineswegs der einzige Ausgang ist, welchen die lobuläre verminöse Desquamativpneumonie nimmt, und dass während in dem einen Abschnitt der Lunge die Verkäsung eintritt, in anderen Partien die Alveolen zum Theil wenigstens wieder durchgängig werden, wo die Wucherung des interstitiellen Gewebes keine zu hochgradige ist.

In solchen, noch wegsamen Lungenpartien, deren Gewebe im Zustand einer mässigen Verdichtung sich befindet, macht sich bereits eine entschiedene Betheiligung der glatten Muskeln am interstitiellen Wucherungsprozess bemerkbar.

Bei schwacher Vergrösserung sieht man das trübe indurirte Gewebe von einem Netzwerk von Muskelbalken aus longitudinalen,

an den Knotenpunkten sich kreuzenden Fasern durchzogen, welche rundliche und unregelmässige Maschen begrenzen. Oft sind diese Muskelbalken förmlich varicös durch kuglige und kolbige Anschwellungen, die dem Aussehen nach ebenfalls aus Muskeln bestehen. An nicht zu dünnen Schnitten gewinnt man am besten eine richtige Vorstellung von der Ausdehnung und Mächtigkeit der Muskelneubildung. Denn oft sieht man, dass auf einer grossen Fläche die Muskelneubildung den vierten Theil des ganzen indurirten Lungenparenchyms beträgt.

Die Fasern der Muskelbalken verlaufen alle longitudinal. Schon daraus wird es sehr wahrscheinlich, dass hier nicht eine Wucherung der Gefässmuskeln vorliegt, denn die kleinen wie die grossen Gefässe besitzen sowohl normal wie in pathologischen Verhältnissen nur Ringfasern. Zu dem sind die Muskelbündel mit wenigen Ausnahmen solid. Nur mitunter findet man in ihrer Axe ein schmales Capillargefäss. Es scheint danach kaum zweifelhaft, dass es die vielbestrittene Musculatur der Alveolargänge ist, welche in den angeführten Prozessen hypertrophirte. Um von der Anordnung der neugebildeten Muskeln ein klares Bild zu gewinnen, empfehlen sich parallel zur pleuralen Fläche angefertigte Schnitte der weniger indurirten Partien. Die Alveolargänge sind hier noch nicht durch die interstitielle Wucherung zu sehr verlegt und verzerrt, die einzelnen Alveolen zeigen freilich nicht mehr die ursprüngliche Configuration, sondern erscheinen zu schmalen Spalten comprimirt, welche die radiären Ausläufer des auf dem Querschnitt sternförmigen Alveolargangs bilden. In den Vorsprüngen einiger Scheidewände, welche die einzelnen Ausläufer des sternförmigen Spaltes trennen, findet man quergetroffene cylindrische Muskelbalken, die oft bis zu 50 Zellen im Querschnitt enthalten und häufig durch kurze Brücken mit einander verbunden sind. Es müssen demnach an den Einmündungen der Alveolen in die Alveolargänge starke ringförmige Muskeln existiren. In den Alveolarwandungen traf ich weniger häufig gröbere Muskelbündel. Manchmal glaubt man allerdings, solche vor sich zu haben, wenn die verengten abgeplatteten Alveolen durch den Schnitt so getroffen werden, dass man noch eine Flächenansicht des halbirten Muskelrings erhält. Man wird dann leicht versucht, den die quergeschnittenen Muskelbündel verbindenden Längszug statt in die Septa in die Wand der Alveolen zu verlegen.

Das Beschränktsein der stärkeren Muskelbalken bei einer so verbreiteten Muskelhyperplasie auf mehrere zu einem Alveolengangsystem gehörige Alveolenmündungen, wie das Fehlen kräftigerer Muskelstränge in den Wandungen, darf vielleicht als ein Beweis für eine auch unter normalen Verhältnissen ungleiche Entwickelung der Ringfasern und geringe Ausbildung der Wandmusculatur sprechen.

Für die Anordnung der Musculatur in der normalen Katzenlunge würde sich aus obigen Befunden ergeben, dass an der Mündung der Alveolen ringförmige Muskeln sich finden, die aber durchaus nicht für die einzelnen Alveolen selbständig sind, sondern ein Netz sich kreuzender Fasern bilden, von denen die oberflächlichen sich zu eigentlichen Ringmuskeln entwickelt haben.

Damit ist dann auch eine grosse Uebereinstimmung mit der Amphibienlunge gegeben, in der bekanntlich ebenfalls die Musculatur der Alveolenwand, wie ich in einer früheren Arbeit bemerkt habe, gegenüber der starken Musculatur der Alveolenmündungen verhältnissmässig schwach vertreten ist.

Von dem Vorkommen contractiler Zellen in dem interacinösen und interlobulären Gewebe konnte ich mich bis jetzt weder in der normalen noch der kranken Katzenlunge überzeugen.

Die Hyperplasie der Lungenmuskeln ist übrigens nicht allein der verminösen Pneumonie eigen, sondern sie findet sich in der gleichen Weise auch bei der chronisch käsigen Pneumonie der Katze.

Die wesentliche Veränderung dieses in Gestalt miliarer und lobulärer hell grauer und weisser Infiltrationen auftretenden Prozesses sind hier die gleichen, wie bei der parasitären Entzündung. Die Gerüstbälkchen der Lunge sind verdickt durch Einlagerung protoplasmareicher Zellen und die Alveolen gefüllt mit Massen gequollener oft noch deutlich polygonaler Epithelien. An anderen Orten besteht der Inhalt der Alveolen mehr aus kleinen Rundzellen, wie bei der katarrhalischen Pneumonie[1]).

[1]) Bei der vollkommenen Uebereinstimmung der einfachen Desquamativpneumonie mit der parasitären Form nicht allein bezüglich der Theilnahme der Musculatur, sondern in Rücksicht auf die Erkrankung überhaupt, könnte die Frage aufgeworfen werden: ob die bei der verminösen Pneumonie gefundenen Veränderungen wirklich das Resultat der durch die Entozoen verursachten Reizung sind und ob es sich nicht vielmehr um eine Helmintheninvasion in bereits chronisch entzündete Lungen handelt. Durch den Nachweis des

Was nun die Muskeln betrifft, so ist ihre Hyperplasie im Allgemeinen geringer wie bei der verminösen Pneumonie, in einigen Fällen jedoch stand sie jener nichts nach, ja einige Male war selbst die Ringmusculatur der kleinen Arterien hyperplastisch und dadurch die Wand um das Doppelte bis Dreifache verdickt.

Weder bei der verminösen Lungenentzündung der übrigen Haussäugethiere (Schwein, Schaf), noch bei der chronischen Pneumonie des Menschen, Hundes, Rindes, der braunen Induration, der Siderosis und der Cirrhose fand ich eine gleich hochgradige Hyperplasie der Muskeln wie bei der Katze. Die Muskelneubildung fehlte allerdings auch hier nicht an den oben erwähnten Localitäten, aber sie war im Ganzen gering gegenüber jener. Eine genaue Schätzung ist übrigens öfter, wie z. B. bei der Lungencirrhose des Menschen und Rindes wegen der starken Entwickelung eines an Spindelzellen sehr reichen Bindegewebes schwieriger wie bei der Katze. Nach der verhältnissmässig grossen Zahl von untersuchten Präparaten will es mir scheinen, als ob bei den oben angeführten Thieren und dem Menschen eine starke Hyperplasie der Lungenmusculatur etwas Seltenes ist. Denn bis heute wurde ausser der Buhl'schen Bemerkung „manchmal scheine die ganze Hypertrophie des Lungengerüstes eine rein musculäre zu sein“ von der viel durchforschten Menschenlunge nichts von einer so hochgradigen Muskelneubildung bekannt.

Die bevorzugte Stellung, welche die Katzenlunge in dieser Beziehung gegenüber anderen Thieren einnimmt, ist aber weder bedingt durch die Qualität des Reizes, noch durch den normal grösseren Gehalt der Lunge an Muskeln. Denn bei anderen Thieren (Ziege) liefert die verminöse Pneumonie keine so bedeutende Muskelhyperplasie und ein Vergleich mit den normalen Lungen anderer Säugethiere in Bezug auf den Reichthum an Muskeln liess keinen Unterschied constatiren, so dass ich für jetzt die Erklärung der so

frischen desquamativen Prozesses in den von Nematoden eingenommenen Lungenpartien und das Fehlen chronisch-entzündlicher Veränderungen daselbst ist wohl ein zufälliges Zusammentreffen nicht sehr wahrscheinlich. Für die Verdichtung des interstitiellen Gewebes bei Anwesenheit von Nematodenbrut kann ich allerdings den strikten Beweis nicht liefern, dass sie allein durch den längeren Aufenthalt der Parasiten verursacht wurde, obgleich dies sehr nahe liegt. Es ändert dies ja im Ganzen auch wenig an der Sache.

bedeutenden Muskelhyperplasie der Katzenlunge in einer besonderen Eigenthümlichkeit ihrer Gewebe — in einer grösseren Reizbarkeit — finden möchte.

Erklärung der Abbildungen.

Tafel IV.

Fig. 1. Parallel zur Lungenoberfläche geführter Schnitt durch indurirte Partien einer Katzenlunge mit Helminthenbrut. Die Alveolen sind verödet. a An Rundzellen reiches, oft von weiten Gefässen durchzogenes Bindegewebe. b Längszüge von Muskeln, c quergetroffene Längsbündel. Camera lucida System 4, eingeschobener Tubus Hartnack.

Fig. 2. Querschnitt von mässig indurirten Stellen der gleichen Lunge wie Fig. 1. a Querschnitte von 4, durch interstitielle Wucherung b stark comprimirte Alveolargänge, c Querschnitte hypertrophischer Ringmuskeln an den Einmündungen der Alveolen, d Ringfasern von der Fläche. System 5, ausgezogener Tubus Hartnack.

2. Mycotische Endocarditis.

Nachdem die Kenntniss dieser Krankheit, seit man ihr grössere Beachtung geschenkt, durch mehrere Beobachtungen wesentlich bereichert wurde, dürfte es sich kaum verlohnen, lediglich des anatomischen Befundes wegen, sofern dieser keine weiteren Aufschlüsse über diese merkwürdige Störung bringt, den bisherigen Fällen noch neue hinzuzufügen. Aber die Aetiologie, die klinischen Erscheinungen und der Verlauf dieses Prozesses sind noch zu dunkel, dass es mir gerechtfertigt scheint, weitere Beobachtungen zu sammeln in der Hoffnung, es könnte durch eine genaue Vergleichung der einzelnen Fälle mit der Zeit jenem Mangel abgeholfen werden. Dazu dürfte die folgende Mittheilung vielleicht Einiges beitragen.

Patient, 54 Jahre alt, Fuhrmann, erkrankte am 21. Januar Abends vor dem Schlafengehen mit einem heftigen Frost, der die ganze Nacht andauerte. Nach 3 Tagen traten Schmerzen in der rechten Seite des Abdomens auf.

Bei der Aufnahme des Patienten in's Spital, 5 Tage nach seiner Erkrankung, ergiebt sich Folgendes. Kräftiger, gut genährter Körper. Patient ist bei völlig klarem Bewusstsein, giebt auf alle an ihn gestellten Fragen gute Auskunft. Seine Hauptklage ist über Hitze. Schwächegefühl stellt er in Abrede. Der Kranke entkleidet sich selbst, er kann gehen, wobei er sich durchaus nicht wie ein schwer Kranker benimmt. Doch ist in den Bewegungen eine gewisse Hast unverkennbar, weshalb beginnendes Delirium vermuthet und Morph. 0,015 verabreicht wird. Die

Zunge ist trocken, mit Borken bedeckt wie bei Typhus. Respiration und Herzbewegung normal. Abdomen etwas voll, aber ganz schmerzlos bei Palpation; keine Roseola.

Eine sorgfältige Untersuchung der inneren Organe ergiebt nur eine mässige Vergrösserung der Milzdämpfung. Herz- und Lungenbefund ganz normal.

Temperatur Nachmittags 4 Uhr 40° C. Puls 84. Urin klar, ohne Eiweiss. Kein Stuhl, kein Auswurf, kein Erbrechen.

In der folgenden Nacht war Patient ruhig und schlief gut. Keine Delirien. Nach 9 Uhr Morgens klagte er plötzlich über heftige Schmerzen im Abdomen und verlangt flehend Hülfe. Nach 20 Tropfen Laudanum etwas Besserung. Gegen 2 Uhr kehren die Schmerzen wieder; es werden 20 Tropfen Laudanum gegeben, worauf Linderung erfolgt. Der Verdacht einer Perforationsperitonitis der durch den plötzlich eintretenden Schmerz aufgetaucht war, wird, da die Gestalt des Abdomens sich gar nicht verändert hat, und dasselbe bei Druck nicht schmerzt, wieder aufgegeben. Am Abend ist der Kranke wieder ruhig und ohne Klagen. Vergrösserung der Milz die gleiche, Urin bietet nichts Abnormes.

In der Nacht vom 27. auf den 28. Januar macht der Kranke 2mal Fluchtversuche, keine lauten Delirien. Morgens 28. Jan. 5 Uhr wird zum ersten Male bemerkt, dass Patient nicht mehr reagirt, keine Antwort mehr giebt. Der Zustand des Patienten ist ein ganz veränderter. Er liegt mit weit geöffnetem Munde, wie ein Schlafender, auf lautes Anrufen keine Bewegung, die Glieder sind schlaff. Pupillen eng, reactionslos, Cornea anästhetisch. Im Facialis keine Lähmung. Keine Nackenstarre; Bauch nicht eingezogen, im Gegentheil etwas aufgetrieben. Bei Druck keine Reaction. — Harn wird in's Bett gelassen, kein Stuhl. Dieser Zustand bleibt bis gegen Abend. Temperatur um 3 Uhr 40,4°.

Ein kaltes Bad und kalte Begiessungen werden verordnet. Der Kranke muss aber aus dem Bade genommen werden, da er zu collabiren drohte. Abends gegen 6 Uhr beginnendes Trachealrasseln. Nach 7 wird noch eine Untersuchung vorgenommen, deren Ergebniss ist: vollständige Bewusstlosigkeit, reactionslose Pupillen, Anästhesie der Cornea, mässige Milzvergrösserung und Lungenödem. Auch am Herzen wird bei aufmerksamer Untersuchung nichts Abnormes gefunden. Die Herztöne sind ganz rein.

Um 8 Uhr unter zunehmendem Lungenödem Tod.

		Temperatur	und Puls am
26. Januar	4 Uhr	40,0	84
	6 -	39,7	88
	9 -	39,4	100
27. -	6 -	39,3	96
	9 -	39,0	84
	11 -	38,6	96
	1 -	39,0	100
	3 -	39,2	92
	5 -	38,4	96
	7 -	38,0	92

28. Januar	6	Uhr	38,0	96
	9	-	39,4	100
	11	-	39,4	108
	1	-	40,0	108
	3	-	40,4	100
	4	-	39,3	124
	6	-	39,8	100

Section 18 Stunden p. m. 29. Januar 1877.

Kräftiger Körper, starker Rigor.

Arachnoidea sehr getrübt, starker Hydrops meningeus, mässige Injection der grossen, stärkere der mittleren Gefässe der Pia, die sehr geschlängelt sind. Flache meningeale Hämorrhagien von geringer Ausdehnung. Etwa in der Ausdehnung eines Thalers zahlreiche dicht stehende kleine punkt- und stecknadelknopfgrosse, ziemlich frische Hämorrhagien in der Pia über der am stärksten vorspringenden Partie des rechten Scheitelhirns. An der unteren Fläche des rechten Stirnlappens in der Ausdehnung eines Frankstücks zahlreiche confluirende punktförmige meningeale Hämorrhagien. Seitenventrikel wenig erweitert, enthält etwas Serum. Hirnsubstanz sehr feucht und blutreich; unter den meningealen Hämorrhagien ist die Rinde sehr hyperämisch und von zahlreichen punktförmigen Extravasaten durchsetzt. Die grossen Gefässe frei.

Herz im Breitedurchmesser vergrössert, der rechte Vorhof etwas erweitert, viel flüssiges Blut im rechten Herzen mit wenig Fibrin und Cruorgerinnsel. Endocard imbibirt. Links der gleiche Inhalt. Mitralis frei, auf der einen Semilunarklappe der Aorta eine weiche kleinbohnengrosse, graurothe Gerinnung mit etwas körniger Oberfläche. Auf einer zweiten Semilunarklappe eine etwas kleinere, leicht zottige Gerinnung. Herzmuskel etwas schlaff, von hellbrauner Farbe. Im Arcus der Aorta eine kleine Verkalkung, sonst keine weiteren Veränderungen.

Beide Lungen frei. Bronchialschleimhaut links stark injicirt, mit blutig tingirtem Schleim bedeckt. Pulmonalarterie frei. Der obere Lappen lufthaltig, blutreich und ödematös. Verminderter Luftgehalt im unteren Lappen, starke Hyperämie und mehrere schlaffe rothe, lobuläre Hepatisationen. In der anderen Lunge der gleiche Befund; ausserdem im oberen Lappen 2 mehr circumscripte, bohnengrosse, rundliche, rothe Hepatisationen. In den gröberen Bronchien Schleimpfröpfe. Kehlkopf und Pharynxschleimhaut mässig injicirt.

Leber vergrössert, schlaff. An der Oberfläche des linken Lappens finden sich einige unregelmässige, graugelbe, rundliche Stellen von 2—3 Cm. Durchmesser Auf Schnitten erscheint hier das Leberparenchym in der Ausdehnung einer klein wallnussgrossen Partie, die bis zur Serosa reicht, auffallend trocken, von weissgelber Farbe und scharf gegen das übrige Lebergewebe durch einen schmalen rothen Saum begrenzt. Das Leberparenchym sonst feucht, die Läppchen nicht sehr hervortretend, Farbe braunroth, die Centren der Läppchen mehr violett injicirt.

Die zu der oben erwähnten entfärbten Leberpartie führende Arterie von etwa 2½ Mm. Durchmesser an ihrem Eintritt in den linken Leberlappen ist durch einen festen dunkelrothen Pfropf vollständig verschlossen.

Milz fast um das Doppelte vergrössert, sehr weich, dunkel kirschroth, stellen-

weise von mehr graurother Farbe. Malpighische Körper klein, Trabekeln zart. Linke Niere im Längen- wie Dickendurchmesser vergrössert, Parenchym feucht, blutreich und von graurother Farbe. Kapsel haftet etwas fester. Die Oberfläche nicht granulirt, dagegen durchsetzt von zahlreichen punktförmigen, bis stecknadelknopfgrossen, von dunkelrothen schmalen Säumen begrenzten Abscessen. Daneben finden sich einige erbsengrosse, gleichfalls von dunkelrothen Höfen umgebene Eiterheerde, die sich bis in die Pyramiden erstrecken. Die andere Niere bietet genau den gleichen Befund. Blase enthält etwas trüben Harn.

Die unteren Dünndarmschlingen stark collabirt, Mesenterialdrüsen nicht geschwellt. Colon transversum bildet eine S-förmige Schlinge, deren einzelne Stücke durch Adhäsionen verwachsen sind.

Magen leer. Schleimhaut im Ganzen blass, graugelb auf einigen Falten der grossen Curvatur und in der Nähe der Cardia gruppiren beisammenstehende punktförmige, ziemlich frische Hämorrhagien, aber keine Geschwüre. Im oberen Dünndarm gallig gefärbter dünner Inhalt. Im Dickdarm mehr dickbreiige Contenta. Schleimhaut des Colons blass und ödematös, ebenso die des Dünndarms und Jejunums. Keine Schwellung der solitären und Peyer'schen Follikel.

Die mikroskopische Untersuchung ergab ein mit den bekannten Fällen von primärer mycotischer Endocarditis ganz übereinstimmendes Resultat. Die bröckligen graurothen Auflagerungen der Herzklappen bestanden grösstentheils aus mikrococcischen Massen und frischem Fibrin. Schnitte durch die mehrere Wochen in absolutem Alkohol erhärteten Klappen und ihre Auflagerungen zeigten besonders deutlich die Mächtigkeit der mikrococcischen Wucherung, denn mitten in den Gerinnseln wie in den unmittelbar den Klappen aufsitzenden Partien dieser bildeten die dicht gedrängt liegenden grossen Pilzrasen die Hauptmasse [1]). Die darunter gelegene Klappenpartie bot eine mässige Verdickung mit leichter Verfettung der oberflächlichen Schichten, welche bereits in grosser Ausdehnung von Pilzmassen durchsetzt waren. Im Blut konnten nicht mit Bestimmtheit Mikrococcen nachgewiesen werden. Dagegen fanden sich solche reichlich im Centrum der oberflächlichen Hämorrhagien des Gehirns. Wo diese noch klein, punktförmig waren, zeigten sie sich durchzogen von feinen, mit Mikrococcenballen embolisirten Gefässen, deren Wandungen häufig die Pilzmassen bereits durchbrochen hatten.

Mit Ausnahme geringer lobulärer katarrhalischer Hepatisation war in den Lungen keine weitere Erkrankung nachzuweisen. Der die eine Leberarterie verschliessende Pfropf enthielt besonders gegen

[1]) Behandlung der Alkoholpräparate mit concentrirten Säuren oder Alkalien zerstörte die Mikrococcen nicht.

die feineren Verzweigungen reichliche Mikrococcenballen, während den Hauptast eine ziemliche frische aber feste gewöhnliche Gerinnung verschloss. Soweit das Lebergewebe verfärbt, trocken und graugelb war, fand es sich im Zustand einer frischen Necrose, die Leberzellen waren oft um die Hälfte verkleinert, geschrumpft, von glänzendem Aussehen und ohne deutliche Kerne und nicht allein die Capillaren häufig durch Mikrococcenballen verlegt, sondern auch feinere Arterien und Uebergangsgefässe auf grosse Strecken vollständig mit Pilzen verstopft. Eiterung fand sich nirgends in diesen necrotischen Leberabschnitten, wohl aber an der Grenze derselben im Bereich der dunkelrothen Demarcationszone, aber auch hier noch im Anfangsstadium.

In den Nieren zahlreiche mit Mikrococcen embolisirte Glomeruli mit verschieden weit gediehener Eiterung in der Umgebung. Die mikroskopische Untersuchung des Magens und Darms ergab keinen mycotischen Prozess.

Da keine äussere Verletzung aufgefunden wurde, von der aus die Pilze in den Körper hätten gelangen können, so dürfte hier wie in einigen der bisherigen Fälle die Annahme am meisten für sich haben, dass die Organismen die Lunge passirt und auf die verdickten und oberflächlich verfetteten Herzklappen sich festsetzten, während andere bis in die Nierenglomeruli vordrangen. Für eine solche a tempo stattgefundene Mycose der Klappen und der Nieren sprechen mir vor Allem die weit vorgeschrittenen Abscesse der Nierenrinde. Später bröckelten dann von der inzwischen üppig gewucherten Klappenvegetation neue Stücke ab, welche die frische Pilzembolie der Niere verursachten. Auch die Mikrococcenballen in den Lebergefässen scheinen mir in Berücksichtigung der geringen entzündlichen Störungen in der Leber in diese Periode verlegt werden zu müssen.

---

3. Fibrosarcom der Kopfhaut einer Forelle.

(Hierzu Taf. IV. Fig. 3.)

Der folgende Fall mag nicht nur als ein Beispiel rein traumatischer Geschwulstbildung, sondern zugleich als kleiner Beitrag zur pathologischen Anatomie der niederen Wirbelthiere dienen.

Bei einem nächtlichen Einbruch in die kantonale Anstalt für Fischzucht in Meilen wurde ein Fischbehälter geplündert und bei dieser Gelegenheit eine grosse Seeforelle am Schädel verletzt. Der leckere Bissen entging aber den Einbrechern und am darauf folgenden Morgen fand der Aufseher das Thier mit blutendem Kopf und in der Haut des Schädels eine frische, wie es schien, von einem scharfen Instrument herrührende Wunde. Das kräftige Thier litt, seiner Munterkeit nach zu schliessen, wenig von der Verletzung und die Wunde heilte in kurzer Zeit. Aber an Stelle der Narbe bildete sich eine wulstige, höckrige Verdickung der Haut, die immer grösser wurde und binnen Jahresfrist zu einer mehrfach gelappten, polypösen Geschwulst heranwuchs, die aus mehreren erbsen- bis bohnengrossen Knollen bestehend wie ein wulstiger Kamm den Scheitel bedeckte. Die Neubildung ist nirgends ulcerirt und mit glatter Epidermis überzogen. Sie besteht aus einem ziemlich gefässreichen etwas gallertigem Gewebe von dem Bau eines Spindelzellensarcoms. In einer bald mehr homogenen, bald mehr fasrigen Grundsubstanz liegen oft in sich kreuzenden Bündeln angeordnet, pigmentlose kurze Spindelzellen. Da und dort, besonders mehr oberflächlich, hat die Neubildung mehr den Bau von Granulationsgewebe.

Erklärung der Abbildung.

Taf. IV. Fig. 3.

Um die Hälfte verkleinerter Kopf einer Seeforelle mit polypösem Fibrosarcom der Haut. Nach einer Photographie.

4. Leukämie der Maus.

(Hierzu Taf. IV. Fig. 4—7.)

Die bisherigen Beobachtungen von Leukämie bei Thieren reduciren sich auf wenige Fälle, von denen 3 beim Schwein von Bollinger, Leisering und Fürstenberg, 3 beim Hund von Bollinger und Siedamgrotzky, und einer bei der Katze von dem Letzteren beobachtet wurden.

An dem fraglichen Object fiel bei der Eröffnung sogleich die colossale Milz auf, welche den grössten Theil des Abdomens einnahm. Ich ging sofort an die Untersuchung des Blutes und constatirte eine nicht geringe Vermehrung der farblosen Blutkörper. Die Milz misst in der Länge 49 Mm., in der grössten Breite 14 Mm., in der Dicke 7 Mm. und besteht aus einem gleichmässigen, graurötlichen Gewebe. Um einen Maassstab für den Grad der Milzschwellung zu bekommen, verschaffte ich mir mehrere Mäuse, unter denen ich eine von der gleichen Grösse zum Vergleich benutzen konnte. Hier hatte die Milz eine Länge von 16 Mm., eine Breite von 5 und eine Dicke von 2½ Mm. Die Vergrösserung der Milz ist also im ersten Falle eine sehr ansehnliche und beträgt ungefähr das Dreifache des Normalen. Die mikroskopische Untersuchung der Milz ergab eine allgemeine Hyperplasie der Pulpa. Die Lymphdrüsen waren nicht vergrössert, dagegen die Leber

und die Nieren im mässigen Grade. Die Vergrösserung beider Organe rührte her von einer ganz diffusen leukämischen Infiltration, die in der Leber stärker war wie in der Niere und bedeutend das eigentliche Drüsenparenchym überwog. Die Bälkchen des Lebergewebes wurden nicht nur um das Doppelte von der leukämischen Wucherung übertroffen, sondern sie zeigten auch, wie ich an einer normalen Maus controlirte, eine sehr merkliche Reduction in der Dicke, woraus sich die im Vergleich zur leukämischen Infiltration nicht so beträchtliche Vergrösserung des ganzen Organs erklärt. In der Niere fanden sich, abgesehen von der leukämischen Erkrankung, noch sehr zahlreiche Psorospermien, theils vereinzelt, theils in Haufen und Cysten besonders in den gewundenen Harnkanälchen der Rinde, welche durch die Parasiten oft sehr stark dilatirt waren. Die Psorospermiencysten bildeten kuglige, von einer zarten Membran umschlossene Blasen, welche 5—10 kuglige, kernlose, feinkörnige Gebilde etwa von der Grösse farbloser Blutkörper des Menschen einschlossen. Die freien Psorospermien, von der gleichen Grösse und Gestalt wie die encystirten, hatten dagegen einen homogenen, glänzenden Inhalt, der oft in Gestalt eines mit kleinen Stacheln besetzten kugligen Ballens, sich von der structurlosen Membran, welche jedes dieser Gebilde umgab, abgelöst hatte.

Psorospermien fanden sich ferner in den Muskeln in grosser Zahl und zwar die bekannten, so häufig bei Mäusen vorkommenden Miescher'schen Schläuche, von denen ich nicht zu ermitteln vermochte, ob sie mit den Psorospermien der Niere in einer näheren Beziehung standen.

In der Lunge ausser einer geringen leukämischen Infiltration keine weiteren Veränderungen. Auch das Herz war mit Ausnahme kleiner leukämischer Heerde normal.

Keine Veränderung der Lymphdrüsen und des Darms. Demnach läge eine rein lienale Leukämie mit beträchtlicher secundärer Erkrankung der Leber und Nieren vor.

Erklärung der Abbildungen.

Tafel IV.

Fig. 4. Niere der leukämischen Maus in natürlicher Grösse gezeichnet.

Fig. 5. a Querschnitt durch die Mitte der leukämischen, b Querschnitt durch die Mitte einer normalen Milz.

Fig. 6. a Länge der leukämischen, b Länge der normalen Milz.

Fig. 7. Leukämische Milz in natürlicher Grösse. Der scharfe Rand nach oben gekehrt.

VII.

Mittheilungen aus dem pathologisch-anatomischen Institut zu Genf.

Von Prof. Fr. Wilh. Zahn.

I. Ueber Pigmentinfiltration der Knorpel [1]).

Zahlreiche Untersuchungen einer Reihe namhafter Forscher haben es wahrscheinlich gemacht, dass sämmtliche pathologische Pigmente in letzter Instanz dem Blut entstammen und Virchow hat uns durch seine bekannten Mittheilungen kennen gelehrt, wie die braunen Pigmente bald in der Weise entstehen, dass nach Blutaustritt zur Lösung gekommener Blutfarbstoff die umliegenden Gewebe und Zellen diffus imbibirt und sich später in ihnen körnig oder krystallinisch abscheidet, bald aber durch directe Umwandlung rother Blutkörperchen in körniges Pigment zu Stande kommen.

Wenngleich hierdurch ein gewisser Abschluss dieser Bestrebungen, Herkunft und Bildungsweise der pathologischen Farbstoffe festzustellen, gewonnen war, so konnte diese Frage doch durchaus noch nicht als erschöpft angesehen werden. Noch wusste man Nichts über die Entstehung des Melanins und war man bezüglich seiner noch immer genöthigt mit Vogel [2]), wenn auch mit grösstem Vorbehalt, eine undefinirbare „metabolische Kraft" anzunehmen, vermöge welcher gewisse Zellen schwarzen körnigen Farbstoff in sich zu bilden vermöchten. Ausserdem liess die Auffindung blutkörperchenhaltiger Zellen und die Beobachtung, dass contractile Zellen feinkörnige Substanzen in sich aufnehmen und festhalten können, die Annahme zu, dass pigmenthaltige Zellen auch noch auf andere Weise als durch Abscheidung gelösten Farbstoffes zu Stande kommen können. Diese Annahme fand denn auch eine thatsächliche

[1]) Nach einem Vortrag, gehalten in der Société de Physique et d'Histoire naturelle de Genève, Sitzung vom 1. März 1877. S. a. Arch. des Sciences physiques et naturelles, 1877. S. 417.

[2]) Vogel, Pathol. Anatomie d. menschl. Körpers. I. S. 159. Leipzig 1845.

Begründung durch die schönen Untersuchungen von Langhans über „Resorption der Extravasate und Pigmentbildung in denselben“ [1]).

Dieser Forscher, welchem das Verdienst zukommt, diesen Gegenstand zuerst experimentell bearbeitet zu haben, fand nehmlich bei Meerschweinchen und Kaninchen, denen er Blutgerinnsel unter die Haut gebracht hatte, dass der in denselben enthaltene an Blutkörperchen gebundene Blutfarbstoff nicht austritt, somit auch die umgebenden Gewebe nicht durchtränkt, sondern dass die rothen Blutkörperchen von aus der Umgebung kommenden contractilen Zellen in verschieden grosser Anzahl aufgenommen werden und sich nachträglich in ihnen in wirkliches körniges Pigment umbilden. Durch Zugrundegehen dieser pigmenthaltigen Zellen kann dann das Pigment frei werden, oder aber es kann sich in ihnen auflösen und sie diffus imbibiren. Die auf diese Weise entstandene diffuse Färbung der Zellen wäre also nach den übrigens sehr sorgfältig angestellten und stets mit einander übereinstimmenden Langhans'schen Versuchen und Beobachtungen nicht als das Anfangs- sondern vielmehr als das Endstadium des Prozesses zu betrachten.

Diese mit den bis dahin allgemein gültigen Anschauungen über Pigmentbildung in ziemlich directem Widerspruch stehenden Versuchsergebnisse mussten um so mehr neue Untersuchungen veranlassen um festzustellen inwiefern diese bei Kaninchen und Meerschweinchen gewonnenen Erfahrungen einer Verallgemeinerung fähig seien, als man sich bei Untersuchung von nach Trauma zu Stande gekommener Extravasation beim Menschen leicht von dem häufigen Vorkommen blutkörperchenhaltiger Zellen überzeugen konnte.

Dieser Aufgabe ist Cordua auf dem Wege des Experiments nachgekommen [2]). Als Versuchsobjecte benutzte er, hierin abweichend von Langhans, Hunde, denen er auch nicht, wie dieser, Blutgerinnsel unter die Haut, sondern verschiedenartiges Blut in die Bauchhöhle brachte. Hinsichtlich des Verhaltens der rothen Blutkörperchen und ihres Farbstoffes weichen seine Angaben einigermaassen von denen von Langhans ab, da er neben der Umbildung jener zu Pigment innerhalb contractiler Zellen, auch eine solche

[1]) Dieses Archiv Bd. 49. S. 66.

[2]) Cordua, Ueber den Resorptionsmechanismus von Blutergüssen. Eine von der medicinischen Facultät zu Rostock gekrönte Preisschrift. Berlin 1877.

ausserhalb derselben und selbst ein theilweises Austreten des Blutfarbstoffes aus den Blutkörperchen constatirt. Letzteres beweist er durch das Vorkommen von des Farbstoffes baren Blutkörperchenresten und dem bald nach dem Einbringen von fremdartigem Blut im Harn auftretenden und nachweisbaren „unveränderten Blutfarbstoff".

Vor beiläufig vier Jahren beobachtete ich zufälliger Weise das Vorkommen von Pigment in den Rippenknorpelzellen eines an Pneumonie gestorbenen jungen Mannes. Da ich in den üblichen Handbüchern der pathologischen Anatomie hierüber keine Angaben fand, so untersuchte ich in Strassburg und auch später hier die Knorpel einer sehr grossen Anzahl von Leichen hierauf und konnte auch bald genug constatiren, dass Pigment verhältnissmässig häufig im Knorpel vorkommt. Zumeist findet es sich bei älteren Individuen; aber auch bei jüngeren Leuten ist es nicht gar so selten und habe ich es sogar einmal bei einem 18jährigen Mädchen gefunden. Bevor ich jedoch näher auf die Einzelnheiten dieses Befundes eingehe, erübrigt mir noch der wenigen Literaturangaben zu gedenken, die diesen Gegenstand, wenn auch nur kurz, behandeln und die ziemlich unbeachtet geblieben zu sein scheinen.

Wedl berichtet von einem Fall, bei welchem im atrophischen Bronchialknorpel eines an chronischem Katarrh zu Grunde gegangenen Individuums Pigment vorkam [1]). Nach ihm „beginnt eine Anhäufung von meist braungelb pigmentirter Molecularmasse um den Kern der Zelle viel wahrscheinlicher, als in dem Kern, und breitet sich über die Zellenhöhle nach und nach aus, so dass am Ende die ganze Zelle mit jener erfüllt ist, wobei gewöhnlich ein scharf markirtes Fettkügelchen mit eingeschlossen ist".

Koschlakoff hat gelegentlich seiner Untersuchungen „über die Entstehung des Pigments der Lungen" [2]) in vier untersuchten Fällen die Bronchialknorpel „nur einmal pigmentirt gefunden, und zwar nur diejenigen, welche in den Theilungswinkeln ihren Sitz haben. Das Pigment wird hier von Anfang an um den Kern abgelagert; bei fortschreitender Ablagerung bildet es um denselben eine gleichmässig dunkle Rinde. Wenn man ein solches Präparat

[1]) Wedl, Grundzüge der pathologischen Histologie. Wien 1854. S. 160.
[2]) Dieses Archiv Bd. 35. S. 180.

mit Aetznatron behandelt, so bleibt das Pigment in Form schwarzer Kügelchen übrig, die man, wenn sie in Bewegung gesetzt werden, als solche ganz deutlich erkennen kann. An einigen mikroskopischen Objecten stellt sich das den Kern umgebende Pigment von der einen Seite in Form einer zusammenhängenden Masse, von der anderen in Form von Körnchen und Stäbchen dar (Taf. VI. Fig. 3); und hier wird das Pigment auch in den zelligen Elementen abgelagert; die Intercellularsubstanz ist aber frei davon."

In der Mittheilung eines höchst interessanten Falles „von allgemeiner Ochronose der Knorpel und knorpelähnlichen Theile" [1]) bemerkt Virchow zum Schluss, dass derselbe „nur ein durch die Intensität der Färbung ausgezeichnetes Beispiel der häufigeren Ochronose gewesen ist", die man in den Rippen- und Bronchialknorpel alter Leute häufig beobachtet und die sich zuweilen als tief gelbbraune Färbung derselben manifestirt. Auch hier wie dort „ist jedesmal die Intercellularsubstanz Trägerin des Farbstoffes, der ganz homogen ist und den man wohl von dem viel selteneren körnigen und meist rothbraunen Farbstoff unterscheiden muss, der im Innern der Knorpelzellen selbst vorkommt".

Endlich ist noch eine Angabe von Ranvier hier anzuführen [2]), wobei es sich zwar nicht um pathologische Pigmentbildung, immerhin aber doch um das Vorkommen von Pigment im Knorpel handelt. Dieser Forscher fand, dass da wo die knorpelige Froschsclera dünner wird, um sich in die fibröse Uebergangszone zur Cornea fortzusetzen, Pigment normalerweise vorkommt: „chez plusieurs grenouilles vertes que nous avons examinées . . ., nous avons rencontré, dans l'intérieur du protoplasma des cellules cartilagineuses, des grains pigmentaires en nombre plus ou moins considérable".

In den Lehrbüchern der allgemeinen pathologischen Anatomie und pathologischen Histologie finden sich, mit Ausnahme von Wedl (s. o.), keine oder nur solche Angaben über Pigmentirung der Knorpel, die offenbar auf die von Virchow sogenannten „niederen Grade der Ochronosis" (l. c. S. 218) bezogen werden müssen. In dem vor Kurzem erschienenen ersten Theil seines Lehrbuches der pathologischen Anatomie (S. 38) giebt Birch-Hirschfeld an, dass

[1]) Dieses Archiv Bd. 37. S. 212.

[2]) Ranvier, Traité technique d'Histologie. p. 281.

„bei älteren Leuten sich körnige Pigmentablagerung häufig im Knorpel findet", wobei derselbe wahrscheinlich eine wirkliche Pigmentinfiltration der Zellen im Auge hat.

Wie ersichtlich, handelt es sich bei den Beobachtungen von Koschlakoff und Ranvier um Bildung von Melanin innerhalb der Knorpelzellen. Es ist dies um so wichtiger, als damit der erste Schritt gethan ist, die erwähnte metabolische Kraft ausser Function zu setzen. Die Angabe von Ranvier lässt sich leicht controliren und bestätigen, da das dazu nöthige Material überall zu beschaffen ist. Aber gerade gestützt auf solche Nachuntersuchungen und die Thatsache, dass das immer ziemlich spärliche schwärzliche Pigment sich in verhältnissmässig wenigen, der Uebergangszone zunächst und meistens in Gruppen von 3—5 beisammen liegenden Zellen vorkommt, glaube ich, dass man der Ansicht von Ranvier als beweise diese Thatsache „que le pigment, n'ayant pu venir tout formé du dehors à l'élément cellulaire, a été formé dans son sein" (l. c.) erst dann beipflichten kann, wenn dargethan ist, dass der bindegewebigen, an Pigmentzellen reichen Zwischenzone nicht die Rolle des Perichondriums zukommt.

Die Mittheilungen von Wedl und Virchow stimmen offenbar mit den in Nachstehendem mitzutheilenden Beobachtungen überein, wobei es sich um eine Infiltration der Knorpelzellen mit Hämatoidin handelt.

Im Allgemeinen findet sich diese Pigmentinfiltration bei solchen Individuen, bei welchen unter Abwesenheit gleichzeitiger Anämie beträchtliche Störungen im kleinen Kreislauf vorhanden sind. Ausserdem beobachtet man dieselbe, jedoch sehr viel seltener bei hochgradigem Icterus, doch habe ich bis jetzt, was ich gleich hier bemerken will, das Vorkommen von Pigment als Folge eines solchen ehestens nach vierzehntägiger Dauer desselben constatiren können.

Obwohl ich in der Mehrzahl der Fälle, in welchen ich Pigment in den Rippenknorpeln fand, auch die übrigen Knorpel in den Bereich meiner Untersuchungen zog, habe ich bis jetzt doch nur noch die Knorpel der Luftwege von der Infiltration betroffen gefunden. In einem einzigen Fall von Pigmentirung fast aller Zellen genannter Knorpel bei einem 81 Jahre alten Manne, der in Folge eines primären Leberkrebses mit Compression der Gallengänge zu Grunde gegangen war, musste ich aus Rücksichten auf die Angehörigen dar-

auf verzichten, die Gelenke zu eröffnen und mich damit zufrieden geben, die Richtigkeit der Diagnose des behandelnden Arztes, Hrn. Prof. Dr. Kohts in Strassburg i. E., constatiren zu können.

Die Infiltration betrifft nur in seltenen Fällen grössere Gewebsabschnitte und dann findet sie sich gewöhnlich in Form von Zonen, entweder von der Oberfläche nach Innen vordringend, oder aber die wenigen die Knorpel durchziehenden Gefässe umgebend; eine derartige massenhafte Infiltration kommt hauptsächlich beim Icterus vor. In weitaus den meisten Fällen findet sich das Pigment sehr viel spärlicher und zwar in einzelnen zerstreut liegenden Zellen oder in kleinen Zellengruppen. Der Farbstoff findet sich entweder in solchen Zellen, die noch in ihrer ursprünglichen Höhle liegen und keine Theilung erfahren haben, oder in von einer Tochterkapsel umschlossenen, die mit anderen pigmentfreien oder ebenfalls pigmenthaltigen zusammen eine kleine Gruppe bilden und eine gemeinsame Abstammung und Mutterkapsel haben.

Was nun die Herkunft des im Knorpel vorkommenden braunen Farbstoffes, seine Aufnahme und Abscheidung in den Zellen, sowie sein Verhalten zu diesen anlangt, so habe ich in Folge zahlreicher vergleichender Untersuchungen nur Folgendes annähernd sicher feststellen können.

Das braune Knorpelpigment stammt entweder von gelöstem Blut- oder von Gallenfarbstoff ab.

Für seine Herkunft aus dem Blut sprechen diejenigen Befunde an den Rippenknorpeln alter Individuen, bei welchen der Farbstoff in einer verschieden breiten Zone um Knorpelgefässe herum abgelagert ist. Diese Gefässe haben häufig einen stark gekrümmten Verlauf, zeigen mitunter bedeutende Ausbuchtungen und haben eine verhältnissmässig sehr dünne Wandung. Das sie umgebende kleinzellige Bindegewebe ist meistens aus äusserst zarten, dünnen Fasern zusammengesetzt. In ihm finden sich, wenn das umgebende Knorpelgewebe pigmenthaltig ist, ebenfalls oft kleinschollige, dunkelbraune Pigmentbröckel, mitunter auch wohl ausgebildete Hämatoidinkrystalle. In vielen Fällen sind die betreffenden Gefässe noch durchgängig und dann muss an diesen Stellen irgend einmal eine Extravasation stattgefunden haben, in anderen hinwieder sind sie obliterirt und finden sich ähnliche Farbstoffschollen und Krystalle im obliterirten Gefässlumen. Für alle diese Fälle, handle es sich dabei um Extra-

vasation oder Inclusion von rothen Blutkörperchen, scheint mir ziemlich sicher zu stehen, dass der im umgebenden Knorpelgewebe sich vorfindliche Farbstoff nur von diesen Blutkörperchen herrühren kann, nachdem deren Hämoglobin vorher in Lösung übergegangen war und in dieser Form durch Diffusion in die Knorpelzellen gelangte.

Das häufige Vorkommen von Pigment im Knorpel bei länger dauerndem Icterus und sein stets gleichmässiges Vordringen in das umgebende Gewebe, sei es vom Perichondrium her oder von den erwähnten im Rippenknorpel vorkommenden Gefässen, lassen es kaum zweifelhaft erscheinen, dass dasselbe in diesen Fällen von diffundirtem Gallenfarbstoff herrühre. Allerdings muss ich hier bemerken, dass in den Tracheal- und Bronchialknorpel von an Emphysem und chronischem Bronchialkatarrh gestorbenen Individuen und besonders bei brauner Induration der Lungen häufig ein ähnlicher Befund zu constatiren ist, ohne dass hierbei früher Icterus vorhanden war; in diesen Fällen findet sich dann auch meistens Pigmentablagerung in den Rippenknorpeln vor, aber durchaus nicht in bedeutenden Massen und meist nachweislich sei es durch Extravasation oder Inclusion (s. o.) dem Blute entstammend. Es ist hier noch anzuführen, dass das bei und nach Icterus in den Knorpelzellen vorkommende Pigment sich morphologisch in Nichts von dem aus dem Blut abstammenden unterscheidet.

Was nun die Aufnahme und Abscheidung des Farbstoffes und sein Verhalten zur Zelle anlangt, so bot die Erforschung dieser Vorgänge beträchtliche Schwierigkeiten dar und bedurfte es einer grossen Reihe von Untersuchungen, um gerade hierüber eine einigermaassen sichere Meinung zu gewinnen. Wohl durfte von vornherein als nahebin sicher angenommen werden, dass der Farbstoff in gelöstem Zustand durch Diffusion in die Zellen gelangt war und sich dann daselbst körnig, oder in Form von gewöhnlich etwas mangelhaft ausgebildeten Nadeln und in seltenen Fällen als rhomboedrische Tafeln abgeschieden hatte. Eine Schwierigkeit, die eine mehrfache Deutung leicht zuliess, blieb jedoch immer in dem Umstande, dass auch in den Fällen stärkster Infiltration zwischen den pigmenthaltigen Zellen auch pigmentfreie vorkamen und fast gewöhnlich in einer Gruppe von 6—8 Zellen eine oder zwei derselben Farbstoff enthielten, die übrigen daneben oder dazwischen liegenden aber frei davon waren.

Eine kleine Anzahl von Fällen, in welchen die Infiltration der Mehrzahl nach sicherlich noch nicht lange bestanden haben konnte (Icterus) und in welchen ich neben mehr vorgeschritteneren Veränderungen auch noch zahlreiche Anfangsstadien, d. h. mehr oder weniger diffuse Färbung der Zellen durch den noch gelösten Farbstoff auffinden konnte, schienen mir folgende Annahme über den Gang der Pigmentinfiltration der Knorpel zuzulassen: der gelöste Blut- oder Gallenfarbstoff gelangt auf dem Wege der Diffusion in das Gewebe und verlässt es wieder auf demselben Wege. Er fixirt sich nur in solchen Zellen, deren Protoplasma eine ganze oder theilweise Veränderung erlitten hat und lässt das unveränderte Protoplasma, sowie die Intercellularsubstanz wenigstens insofern frei, als er keine Spuren seiner Anwesenheit in ihnen zurücklässt. Diese Annahme stützt sich auf folgende Thatsachen.

Der gelöste hellgelbe Farbstoff findet sich nur in solchen Zellen, die mehr oder weniger grosse Fetttröpfchen enthalten, oder ganz in solche umgewandelt sind. In diesen Zellen ist nur das Fett gefärbt, Kern und Protoplasma sind, wenn auch vorhanden, pigmentfrei. Ebenso verhalten sich die nächstgelegenen fettfreien Knorpelzellen.

Der mehr ockergelbe und ziegelrothe oder braune krystallinische Farbstoff findet sich ebenfalls nur in Fetttröpfchen und ist das selten daneben noch vorhandene Protoplasma der Zelle ebenfalls frei davon. Hier ist jedoch zu bemerken, dass sehr häufig nur das Vorhandensein einer Knorpelkapsel um die jeglicher Zellenreste bare braune Pigmentschollen darauf hindeutet, dass ehemals an dieser Stelle überhaupt eine Zelle vorhanden war.

Die bekannte Thatsache, dass zwischen pathologischen Pigmenten und Fett eine sehr grosse Affinität besteht (Virchow, Langhans u. A.), erklärt auf den Befund im pigmenthaltigen Knorpel angewandt in vollkommen ungezwungener Weise die Ungleichmässigkeit der Pigmentirung. Das nicht seltene Vorkommen von fetttröpfchenhaltigen aber pigmentfreien Zellen neben pigmenthaltigen spricht scheinbar gegen eine solche Annahme, aber wenn man dabei berücksichtigt, dass dies nur bei älteren Individuen und in solchen Fällen beobachtet wird, wo die Pigmentbildung nur nach Hämoglobindiffusion auftrat, so ist dieser Einwurf ohne Belang, da die

Fettentartung dieser Zellen sehr wohl nach erfolgtem Abschluss der Pigmentinfiltration zu Stande gekommen sein konnte.

Das Vorkommen von geformtem Pigment in fetthaltigen Knorpelzellen scheint mir noch in sofern ein besonderes Interesse darzubieten, als dadurch wahrscheinlich wird, das auch andere derartige Abscheidungen, wie man sie in der Leiche nach Blutergüssen in die Gewebe, in Fettzellen und Fetttropfen häufig vorfindet, ebenfalls, wenigstens zum Theil, bereits während des Lebens entstanden sein können (s. u. S. 124).

Es erübrigt mir noch auf einen Umstand aufmerksam zu machen, der dadurch einige Wichtigkeit hat, als er über das Schicksal der pigmenthaltigen Zellen einigen Aufschluss gewährt. Ueberall da, wo das Pigment eine dunkelbraune Färbung darbietet, pflegt von der Zelle als solcher Nichts mehr nachweisbar zu sein, sondern es findet sich, wie oben bemerkt, an ihrer Stelle ein mehr oder weniger grosser Pigmentklumpen, umgeben von einer Kapsel oder häufig nur der Andeutung einer solchen. In letzterem Fall findet sich hier nehmlich nicht mehr, wie dies bei der Knorpelhöhle mit normaler Zelle der Fall ist, ein doppelt conturirt aussehender heller Streif, sondern eine undeutliche, etwas verwaschene dunklere Linie. Fernerhin bemerkt man nicht selten, dass die solche Zellen umgebende Grundsubstanz ebenfalls ein abnormes Verhalten, mehr oder weniger ausgesprochene faserige Entartung zeigt. Die genannten Veränderungen sind am deutlichsten an und um isolirte, sogenannte primäre Kapseln, während an secundären mit anderen von gemeinsamer Mutterkapsel umschlossenen die Verhältnisse etwas verschieden sind. In solchen einige wenige pigmentirte Zellen enthaltende Zellengruppen finden sich diese bald mehr im Centrum, bald mehr an der Peripherie des Ganzen, immer aber mit ihrer häufig undeutlichen Kapsel einen kleineren Raum einnehmend, als die nebenan liegenden, nicht pigmentirten normalen Zellen; im Ganzen erhält man dadurch den Eindruck, als seien sie comprimirt und bei Seite gedrängt. Ich möchte daraus nicht den Schluss ziehen, dass der Farbstoff selbst einen schädlichen Einfluss auf die Zellen ausübt und ihren Untergang bewirkt, sondern viel mehr glauben, dass er sich nur in solchen ablagert, die bereits in regressiver Metamorphose begriffen sind.

Das oben mitgetheilte Verhalten der Intercellularsubstanz um

solche zu Grunde gegangene pigmenthaltige Zellen spricht entschieden für die von Virchow aufgestellte Lehre, dass die Grundsubstanz in einer bestimmten Abhängigkeit von den zugehörigen Zellen bleibt[1]). Die Thatsache aber, dass sich nicht um alle Knorpelhöhlen, in denen sich statt Zellen Pigmentschollen vorfinden, eine solche Zerfaserung der Zwischensubstanz zeigt, kann nicht als Beweis hiergegen gelten, wenn man berücksichtigt, wie ausserordentlich langsam die Ernährungsvorgänge im Knorpelgewebe vor sich gehen[2]).

II. Ueber Corpora amyloidea der Lungen[3]).

Die von Friedreich zuerst in den Lungen aufgefundenen und beschriebenen, den Amyloidkörpern der Centralorgane und den Prostataconcretionen hinsichtlich Structur und Reaction ähnliche Bildungen, scheinen, wenigstens nach der geringen Anzahl der in der Literatur verzeichneten Fälle zu urtheilen, verhältnissmässig seltene Befunde zu sein. Aus diesem Grunde und weil über die Ursache ihres Vorkommens in genanntem Organ und ihre Bildungsweise etwas Endgiltiges noch nicht festgestellt ist, halte ich es für gerechtfertigt, nachstehende Fälle hier mitzutheilen, die ohne leider diese interessante Frage zu erschöpfen, doch durch einiges Neue das sie darboten, einen kleinen Beitrag zu deren Lösung bringen dürften.

Fall 1. K. D., 66 Jahre alt, Schuhmacher, wurde am 5. December 1876 in die medicinische Klinik des Herrn Prof. Revilliod aufgenommen. Patient, Liebhaber der gebrannten Wasser, hatte ungefähr 3 Wochen vor seiner Aufnahme in's Spital einen leichten apoplectischen Anfall gehabt, von dem er sich wieder einigermassen erholt hatte, als dieser sich am 4. Dec. in viel stärkerer Weise wiederholte. Die klinische Diagnose bei der Aufnahme war: rechtsseitige Hemiplegie und Aphasie. Sein Zustand blieb während der Dauer seines Aufenthaltes im Spital so ziemlich der gleiche, in der letzten Zeit entstand ein Decubitus über dem rechten Trochanter, die Temperatur schwankte beständig zwischen 37,5 und 38°, nur am 16. Januar stieg sie bis zu 38,5. Patient starb an diesem Tage.

[1]) Cellularpathologie. Vierte Auflage. S. 18.

[2]) S. Leo Gerlach, Ueber das Verhalten des indigschwefelsauren Natrons im Knorpelgewebe lebender Thiere. Ein Beitrag zur Kenntniss der Ernährungsvorgänge im Knorpel. Mit 3 Tafeln. Erlangen 1876. Vgl. auch oben S. 114.

[3]) Nach einem Vortrag, gehalten am 13. März 1877 im Institut national Genevois, Section des Sciences.

Die am 17. Januar vorgenommene Section ergab folgenden Befund: Mittelgrosses, mageres Individuum, welke dünne Haut von bräunlicher Farbe, kein Icterus, kein Oedem, fünffrankstückgrosser Decubitus von schmutziggrauem Aussehen über dem rechten Trochanter. — Schädeldach dünn, Dura ohne besondere Veränderungen, Pia mater getrübt, leicht verdickt, ödematös, in den Schädelgruben viel klare Flüssigkeit. Gefässe der Basis nicht atheromatös entartet, durchgängig. Gyri etwas atrophisch. In der linken Grosshirnhemisphäre ein grosser gelblichgrüner Erweichungsheerd, der fast den ganzen Schläfenlappen einnimmt und sich bis in den Sehhügel erstreckt; die Stirnlappenwindungen zeigen keine Veränderungen. — Herz zeigt keine besonderen Veränderungen, nur an den Aorten- und Mitralklappen findet sich eine derbe Verdickung der Schliessungsränder. — Lungenpleuren mit zahllosen miliaren, grauen Knötchen bedeckt. Lungen selbst etwas voluminös, mit ähnlichen, etwas grösseren, central getrübten Knötchen durchsetzt. Daneben besteht ziemlich hochgradiges Oedem, seniles Emphysem, reichliche Pigmentirung und hie und da schlaffe pneumonische Verdichtung mit glatter Strichfläche. Bronchialdrüsen vergrössert, pigmentreich und zum Theil käsig entartet. In den Bronchien blasiger Schleim, Bronchialschleimhaut stark geröthet, verdickt. — Milz klein, ohne Veränderung. — Nieren schlaff, in der rechten an der Oberfläche evidente Miliartuberkel. — Leber sehr fettreich, lässt mit blossem Auge keine Tuberkeln erkennen. — Im Dünn- und Dickdarm zahlreiche, evident tuberculöse Ulcerationen; an den correspondirenden Stellen zahlreiche Miliartuberkel in der Serosa, eben solche im Mesenterium. In den übrigen Organen nichts Besonderes.

Mikroskopischer Befund: Die in den erwähnten Organen vorhandenen miliaren Knötchen erwiesen sich als Tuberkel, und zwar der Mehrzahl nach als confluirende, besonders in den Lungen. Die Alveolen der pneumonisch infiltrirten Stellen waren mit Eiterkörperchen, Epithelien und Körnchenkugeln erfüllt, nur hie und da konnten zwischen diesen eingebettete rothe Blutkörperchen nachgewiesen werden. Ausserdem fanden sich überall in beiden Lungen theils frei in den Alveolen, theils der Alveolarwandung anliegend, zuweilen auch in Tuberkel eingeschlossene, farblose, geschichtete, bald rundliche, oder ovale, oder auch dreieckige, den bekannten Prostataconcretionen ganz ähnliche Körperchen. Dieselben zeigten eine sehr deutliche concentrische Schichtung und ausserdem liessen sie bei etwas stärkerer Vergrösserung (Hartnack Object. 7) eine regelmässige radiäre Streifung erkennen. Es ist ein deutlicher Kern in ihnen vorhanden, oder aber ein solcher fehlt. Der wohl in der Hälfte derselben vorhandene Kern ist äusserst charakteristisch. Derselbe ist immer intensiv schwarz, von verschiedener Gestalt, hat immer scharfe Ränder, zeigt Spitzen und Ecken und manchmal finden sich an den Randlinien fast gleich grosse rundliche Ausbuchtungen, die, abgesehen von der Grösse, Howship'schen Lacunen ganz ähnlich sind. Hie und da begegnet man auch solchen Kernen mit einem oder mehreren runden oder ovalären Löchern, in einem solchen Kern habe ich deren vier gefunden und an den Rändern desselben fanden sich noch Abschnitte von anderen, die erwähnten rundlichen Ausbuchtungen. Aehnliche Bildungen, wie diese schwarzen Kerne, finden sich in grosser Anzahl theils frei in den Alveolen, theils in Zellen eingeschlossen und weniger zahlreich im alveolaren Bindegewebe. Je nach der Form des Kerns sind die erwähnten glänzenden Körperchen verschieden geformt,

bald mehr rundlich oder oval, oder aber dreieckig, mit abgerundeten Ecken. Die sie zusammensetzenden Schichten zeigen durchweg die gleiche Beschaffenheit. Der Rand ist stets scharf, die Oberfläche glatt, mitunter mit kleinen Eiterkörperchen ähnlichen Rundzellen bedeckt, die sich aber bei Druck leicht davon abheben und nachweislich in keiner engeren Verbindung damit stehen. Häufig bemerkt man hiebei, dass die glänzenden Körperchen selbst brüchig sind, indem centripetale Risse in ihnen auftreten und mitunter Stücke sich von ihnen loslösen. So zahlreich sie auch vorhanden sind, oft 3—4 in einem Gesichtsfeld (Hartnack Obj. 4), so haben sie doch überall eine annähernd gleiche Grösse, im Mittel einen Durchmesser von 0,12—0,2 Mm. Zusatz von Essigsäure und Natron bewirkt keine Veränderungen an denselben. Auf Jodeinwirkung nehmen manche derselben eine bläuliche Färbung an, die dann später in schmutzig Blau übergeht, andere hingegen färben sich braun, doch bleibt auch diese Farbe nicht bestehen, sondern nach längerer Einwirkung geht sie in ein schmutziges Grün über. Bei Behandlung mit Jodviolett [1]) färben sich die umgebenden Gewebe gleichmässig blau, die genannten Körperchen zum Theil ebenfalls blau, jedoch sehr viel intensiver, viele entschieden sehr deutlich röthlichblau, wobei das Roth bedeutend überwiegt und nur ganz wenige bleiben ungefärbt. Das morphologische wie chemische Verhalten beweist also mit Evidenz, dass wir es hier mit den sogenannten Amyloidkörpern der Lunge zu thun haben. Ich will hier nur noch beifügen, dass in den übrigen Organen keine Spur von Amyloid aufgefunden wurde; dies gilt auch für die nachfolgenden Fälle.

Fall 2. B. F. L., 48 Jahre alter Mann, ohne Gewerbe, wurde am 9. April dieses Jahres wegen chronischer Lungenphthise in's hiesige Kantonsspital und zwar in die Abtheilung von Herrn Prof. Dr. Prevost aufgenommen und starb daselbst am 14. desselben Monats.

Sectionsbefund: Mittelgrosses Individuum, gelbliche Hautfarbe, starke Abmagerung, Halsvenen sehr erweitert und gefüllt; in der Bauchhöhle nichts Besonderes. Lungenpleura beiderseits mit dem parietalen Blatt überall verwachsen. Herz rechterseits vergrössert, dilatirt, Musculatur hypertrophirt, fettig entartet, Klappen und Endocard normal, viel geronnenes und flüssiges Blut im Vorhof und Ventrikel; linkerseits nichts Besonderes, Ventrikel stark contrahirt. In beiden Lungenspitzen wallnussgrosse Cavernen, die mit den Bronchien und zum Theil unter sich communiciren. Daneben erbsen- bis haselnussgrosse Käseheerde mit derber Bindegewebskapsel; ausserdem finden sich im oberen Lappen noch lobuläre, in Verkäsung begriffene pneumonische Heerde. Das zwischenliegende Lungengewebe ist lufthaltig, straff und derb, stark pigmentirt. In den unteren Lungenpartien Pigmentirung weniger stark, Emphysem, Oedem und hie und da ähnliche pneumonische Verdichtungen wie in den oberen Partien, daneben jedoch auch Heerde jüngeren und jüngsten Datums. — Die Baucheingeweide sehr blutreich, circumscripte Verdickungen der Schleimhaut im Pylorustheil des Magens, sonst nichts Besonderes.

Mikroskopischer Befund: In den in Verkäsung begriffenen Heerden der Lungen keine Tuberkel. Das feinkörnige, tiefschwarze Pigment findet sich hauptsächlich längs den Gefässen, eben solches und mehr bräunliches in frei in den Alveolen

[1]) Jürgens, Eine neue Reaction auf Amyloidkörper. Dies. Arch. Bd. 65 S. 189.

liegenden Zellen. Ausserdem finden sich hier auch spärliche Amyloidkörper und zwar hauptsächlich in den hinteren und unteren Partien. Dieselben sind der Mehrzahl nach rund, selten oval, farblos, stark glänzend, geschichtet, mit und ohne Kern und verhalten sich gegen Jodlösung und Jodviolett wie die gleichen Bildungen im vorigen Fall. Die kernhaltigen unterscheiden sich aber von kernhaltigen Körperchen des ersten Falles dadurch, dass der Kern niemals gefärbt war, auch keine scharfen Kanten und Ecken darbot, sondern meistens eine rundliche Form hatte, feinkörnige Beschaffenheit darbot oder aber einem farblosen Blutkörperchen, hin und wieder auch einem wohlerhaltenen Zellenkerne glich. In sämmtlichen von mir untersuchten Präparaten hatten die darin vorhandenen Amyloidkörper eine annähernd gleiche Grösse, die der im vorhergehenden mitgetheilten ungefähr gleich kam.

Fall 3. A. J., 36 Jahre alt, Hausfrau, giebt bei ihrer Aufnahme in die medicinische Klinik, welche am 9. April d. J. statt hatte, an, dass sie bis vor 6 Wochen niemals krank gewesen sei. Zu dieser Zeit jedoch habe sich heftiges Abweichen und fortwährendes Erbrechen bei ihr eingestellt, ohne dass sie eine Ursache hiefür hätte auffinden können. Drei Wochen später kam sie, eine Mehrgebärende, am Ende ihrer Schwangerschaft angelangt mit einem lebenden Kinde nieder. Geburtsverlauf normal, geringer Blutverlust. Die Lochien boten nichts Abnormes dar und die Entbundene blieb fieberfrei. Seit dem Beginn ihrer Erkrankung hat sie fast nichts genossen, da nach jedem Versuch etwas zu essen heftiges Erbrechen sich bei ihr einstellt und sie Alles sofort wieder von sich geben muss. — Die Haut zeigt bei der Aufnahme eine blassgelbe Färbung, die Schleimhäute sind äusserst anämisch, kein Icterus. Puls klein, frequent (100), kein Fieber. In den verschiedenen Organen lassen sich durch die Untersuchung keine besonderen Veränderungen nachweisen. Klingen und Sausen in den Ohren; hie und da stellen sich Athembeschwerden ein. Trotz aller angewandten Mittel lässt das Erbrechen und Abweichen auch während ihres Aufenthaltes im Spital nicht nach. Die zwei letzten Abende wird geringe Temperatursteigerung constatirt. Tod am 15. April.

Section am anderen Tage, Morgens 8½ Uhr. Mittelgrosses wohlgebautes und wohlgenährtes Individuum. Subcutanes Fettgewebe reichlich vorhanden. Hochgradigste Blässe und Blutarmuth aller Organe. Nirgends Ekchymosen noch übrige Spuren von solchen, dagegen mässiges Oedem der Pia, des Gehirns sowie aller übrigen Organe, am stärksten ist dasselbe in den hinteren Theilen der Lungen. Herz grösser als normal, enthält ebenso wie die grossen Gefässstämme eine nur ganz geringe Blutmenge. Das Peri- und Endocard, sowie die Klappen, sind durchaus normal. Das Myocard hingegen, welches rechts entschieden verdickt ist, bietet beiderseits die hochgradigsten Zeichen fettiger Entartung dar. Gefässwandungen allerorts normal. Die übrigen Organe bieten nichts Besonderes, auch Magen und Darm nicht, nur die Milz ist leicht vergrössert und die Pulpa etwas weicher als normal. Der gut contrahirte Uterus ist ebenfalls sehr blass, sonst ohne jegliche Veränderungen, ebenso verhalten sich die ihn umgebenden und zugehörigen Theile des Geschlechtsapparats. An der Placentarstelle, welche sich vorn und oben befindet, sind die Gefässöffnungen durch feste Thromben geschlossen. Das Mark der platten Knochen ist durchaus roth, sehr feucht und weich. Beim Durchsägen von Röhrenknochen ergiebt sich, dass das Mark dieser seine normale Beschaffenheit der

Hauptsache nach verloren hat. Mehr denn zwei Drittel desselben sind intensiv roth gefärbt, ausserordentlich weich, fast zerfliesslich, nur ein geringer Bruchtheil hat noch normales Aussehen und Consistenz, so dass seine Schnittfläche der des Knochens gleich bleibt, während das rothe Mark unter deren Niveau herabsinkt.

Mikroskopischer Befund der Lungen. Da die Lungen bereits makroskopisch deutliche emphysematöse Veränderungen darboten, wurden sie mikroskopisch untersucht und fanden sich in denselben ausserordentlich viele Amyloidkörper von verschiedenster Grösse und Form. — Die grösseren waren den in obigen Fällen beschriebenen in jeder Hinsicht gleich. Auch in vielen von ihnen fanden sich centrale Kerne von verschiedenster Form, der dann gewöhnlich auch die der betreffenden Körperchen mehr oder weniger entsprach. Bald glich der Kern eingeschlossenen Zellen oder Zellenresten, war dann farblos und hatte die sprechendste Aehnlichkeit mit den von Friedreich gegebenen Abbildungen (dieses Archiv Bd. 9, S. 614, Fig. c u. Bd. 10, Taf. III Fig. 3 u. 4) weniger denen von Langhans mitgetheilten (Ebenda Bd. 38, Taf. XVIII 12). Andere hatten einen intensiv schwarzen Kern wie derjenige vieler Amyloidkörperchen des ersten Falles und der ganz denjenigen Formen glich, welche Friedreich am gleichen Ort abgebildet hat (Bd. 9, Fig. d, e, f, Bd. 10, Taf. III Fig. 4, 5, 6 u. Bd. 30, Taf. XIII Fig. 5). Viele dieser Amyloidkörperkerne glichen auch, und dies gilt auch für den ersten Fall, den von Traube abgebildeten Kohlentheilchen in den Lungen [1]); eben solche Kohlenfragmente fanden sich auch in beiden Fällen frei in den Alveolen, ohne dass Amyloidablagerung darum stattgefunden hatte. Noch andere solcher Kerne hatten zumal in Fall 3, in Fall 1 fand ich nur ein einziges derartiges Präparat, eine röthlichbraune Farbe und waren dieselben, abgesehen von der Grösse der Form nach, namentlich hinsichtlich der darin vorhandenen kreisförmigen Oeffnungen, ganz identisch mit den von demselben Autor ebenda Taf. I Fig. a u. b gegebenen Abbildungen. — Die kleineren Amyloidkörperchen verhielten sich den Reagentien gegenüber ebenso wie die grösseren, boten aber bezüglich ihres morphologischen Verhaltens von ihnen sowie auch unter sich Verschiedenheiten dar. Einmal waren sie sehr verschieden gross, indem die kleinsten kaum grösser waren als ein Kernkörperchen, während die grössten den Umfang eines rothen Froschblutkörperchens erreichten. Dieselben waren nie geschichtet, sondern meistens durchaus homogen und zeigten nur die grösseren ausnahmsweise eine feine Punctirung, ganz ähnlich derjenigen, welche man an den geschichteten findet, wenn man die radiäre Streifung von oben betrachtet; eine radiäre Streifung selbst konnte ich in ihnen niemals wahrnehmen. Die kleineren, wie erwähnt, ganz homogenen, fanden sich häufig frei in den Alveolen, mitunter den grossen geschichteten in grösserer Anzahl aufliegend, ohne jedoch, wie man sich durch Druck auf das Deckglas überzeugen konnte, in inniger Verbindung mit ihnen zu stehen. Andere aber, und diese machten die Mehrzahl aus, waren in Zellen eingeschlossen. Diese Zellen waren farblos, von verschiedener Grösse, jedoch immer grösser als farblose Blutkörperchen; ihr Protoplasma war feinkörnig und glichen sie ausserordentlich gequollenen Alveolarepithelien. Bald fand sich nur ein einziges, bald mehrere solcher, ich möchte fast sagen, Tröpfchen in einer Zelle und war

[1]) Traube, Gesammelte Beiträge zur Pathologie und Physiologie Bd. II, S. 511, Taf. III, S. 529. — S. a. Deutsche Klinik 1860, No. 49.

der Zellenkern häufig daneben deutlich wahrnehmbar. In manchen Alveolen waren 5—6 solcher Zellen vorhanden. Als bestes Reagens erwies sich das Jodviolett, durch welches Zellenkern und Protoplasma nicht oder kaum bläulich gefärbt wurde, während die darin enthaltenen homogenen Kügelchen sich intensiv dunkelblau oder sehr deutlich röthlichblau färbten.

Mikroskopischer Befund des Knochenmarks. Mit Rücksicht auf die von Cohnheim gefundenen Veränderungen des Knochenmarkes bei perniciöser Anämie[1]) will ich hier nur mittheilen, dass die mikroskopische Untersuchung des Markes der platten und Röhrchenknochen die gleichen Resultate ergab, wie sie Cohnheim für seinen Fall ausführlich mittheilt; die kernhaltigen rothen Zellen waren besonders sehr reichlich im Marke der platten Knochen vorhanden, fanden sich aber nur spärlich im Blut vor. Ausserdem fanden sich im rothen Mark noch zahlreiche farblose octaedrische Krystalle, Allem nach identisch mit denen von manchen Forschern im Blute Leukämischer (Charcot, Zenker) und bei Bronchialasthma im Auswurf (Leyden) aufgefundenen[2]); im Blute konnten solche nicht nachgewiesen werden. Endlich enthielten die hier nur noch äusserst spärlich vorhandenen Fettzellen grosse wohlausgebildete Hämatoidinkrystalle; solche Krystalle fanden sich auch in überaus grosser Anzahl in den Zellen des nicht veränderten Markes der Röhrenknochen, da wo es an das veränderte rothe Mark angrenzte, während weiter nach innen solche Krystalle nicht aufzufinden waren. Ich lasse es dahingestellt, ob dieselben schon während des Lebens oder erst nach dem Tode sich in den Zellen gebildet haben mögen, muss aber noch hinzufügen, dass Extravasate im Mark nicht nachweisbar waren.

Wie aus den kurzen Notizen ersichtlich, bietet dieser Fall einen Verlauf dar, der mit dem von Gusserow für die „hochgradigste Anämie Schwangerer“[3]) geschilderten die grösste Aehnlichkeit hat, und der anatomische Befund entspricht der Hauptsache nach durchaus den von Cohnheim aufgefundenen Veränderungen. Da diese Erkrankung des Knochenmarks jedenfalls einen wesentlichen Theil der Gesammterscheinungen der progressiven perniciösen Anämie ausmacht, es aber vorderhand noch nicht möglich ist, festzustellen, ob sie als ursächliches Moment oder Folgezustand aufgefasst werden muss und nur eine grosse Anzahl von Fällen hierüber einigen Aufschluss gewähren kann, will ich hier noch eine ähnliche Beobachtung in Kürze mittheilen.

E. G., 22 Jahre alt, desertirte im Sommer 1876 aus einer südfranzösischen Festung. Um nicht erkannt und zurückgebracht zu werden, marschirte er während der Nacht und schlief den Tag über in Gebüsch oder auf Bäumen und erduldete während dieser Zeit die grössten Entbehrungen. Glücklich in Italien angelangt,

[1]) Dieses Archiv Bd. 68. S. 291.

[2]) Nach Huber Tyrosinkrystalle. Vgl. dess. Unters. über „Tyrosin und sein Vorkommen im thierischen Organismus“. Arch. d. Heilk. XVIII. S. 486. Siehe bes. auch S. 527.

[3]) Arch. f. Gynäkologie Bd. 2. S. 218.

hielt er sich in diesem Lande vier Monate lang auf, reiste dann aber, da es ihm sehr schlecht erging, im November ab und kam zu Fuss über den St. Gotthard in die Schweiz. Bereits auf diesem Marsche hatte er heftiges Nasenbluten, das in Luzern so stark wurde, dass er sich daselbst einige Zeit aufhalten musste. Nichtsdestoweniger kam er noch hieher, musste aber, da er sich in äusserst elendem Zustande befand, sofort in die medicinische Klinik aufgenommen werden. Bei der Aufnahme, welche am 12. December statt hatte, und nachher zeigten sich folgende Erscheinungen: Haut trocken, heiss; Schleimhäute ausserordentlich blass; heftiges Nasenbluten, das bis zum Abend andauert und nur auf Anwendung von schwefelsaurem Natron steht. Von Tag zu Tag steigert sich die Schwäche, das Fieber und es treten zahlreiche Hautekchymosen auf. Der Kranke kann nur noch kaltes Wasser zu sich nehmen, alles Andere, selbst Champagner, wird nicht mehr ertragen. Puls ausserordentlich klein, frequent; Temperatur steigt zuletzt bis auf 40°. Der Tod erfolgt am 18. December.

Sectionsbefund: Hochgradigste Anämie aller Organe, in diesen, die Muskeln nicht ausgenommen, zahlreiche frische Ekchymosen. Die serösen Häute des Herzens zeigen ausser diesen keine Veränderungen; die Herzmusculatur bietet die exquisiteste Erscheinung fettiger Degeneration, diese ist linkerseits hochgradiger als rechts. Im Darm nur ganz geringe Menge von Fäcalmassen, im Dickdarm einige ältere, fast vernarbte Ulcerationen. Im Mark der Röhrenknochen, besonders in den oberen Partien, circumscripte Heerde von intensiv rother Farbe und weicher Beschaffenheit. Hier sind, wie die mikroskopische Untersuchung ergiebt, die Fettzellen verschwunden, an ihrer Stelle finden sich die gewöhnlichen Markzellen in überaus grosser Zahl, nicht wenige vielkernige Riesenzellen, kernhaltige rothe Zellen und gewöhnliche rothe Blutkörperchen. Das Mark der platten Knochen verhält sich diesem gleich. Im Blut werden keine kernhaltige rothe Zellen aufgefunden.

Fall 4. M. D., 54 Jahre alt, Händlerin, wurde am 5. Mai d. J. in die medicinische Klinik aufgenommen. Bei der Aufnahme bestand hochgradige Dyspnoe, Cyanose, allgemeines Oedem; Percussion und Auscultation erwiesen das Vorhandensein von Herzhypertrophie und Lungenemphysem. Der Tod erfolgte am 10. Mai.

Die Autopsie ergab: bedeutende Hypertrophie des rechten Herzens, das ebenso wie die grossen Gefässstämme prall gefüllt war und beginnende fettige Degeneration der Musculatur darbot; Endocard und Klappen beiderseits normal. In den Lungenpleuren hinten und unten zahlreiche Ekchymosen, hochgradiges Lungenemphysem und Oedem, Bronchialschleimhaut verdickt, stark geröthet und mit zähem Schleim bedeckt. In den übrigen Organen hochgradige Stauungshyperämien, sonst nichts Besonderes. — In den Lungen finden sich bei mikroskopischer Untersuchung viele Amyloidkörper, meistens ohne, nur hie und da mit farblosen Kernen. Sie finden sich, wie immer frei in den Alveolen, hie und da auch im Bronchialschleim (vgl. hiemit Friedreich's Beobachtungen D. A. Bd. 9, S. 617 u. Bd. 30, S. 385).

In dem ersten der oben mitgetheilten Fälle wurde das Vorhandensein von Amyloidkörpern in den Lungen, wie ersichtlich, rein zufälliger Weise constatirt. Als ich dann später anfing, die verfügbaren frischen Lungen systematisch auf das Vorkommen der

genannten Bildungen zu untersuchen, konnte ich in einem verhältnissmässig kurzen Zeitraum noch drei derartige Fälle auffinden. Dies dürfte schon wahrscheinlich machen, dass die Amyloidkörper der Lungen ein nicht gar seltener Befund sind. Hiermit stimmt auch die Angabe von Friedreich in der ersten Mittheilung über „Corpora amylacea in den Lungen“ [1]), dass er in der letzteren, wahrscheinlich kurzen, Zeit in einigen (2) Fällen auf derartige Bildungen innerhalb des Lungenparenchyms gestossen sei.

So verschieden in meinen Fällen auch der Sectionsbefund im Allgemeinen ist, so haben sie doch gerade für die Lunge das gemeinsam, dass in diesem Organ Emphysem bestand und, namentlich in den hinteren und unteren Partien, Oedem vorhanden war. In den Friedreich'schen Fällen finden sich hierüber keine bestimmte Angaben [2]), dagegen handelt es sich in dem von Jürgens erwähnten Fall (l. c. S. 192) sicher um eine „emphysematöse Lunge“. Dies dürfte bei künftigen Untersuchungen, namentlich hinsichtlich des Emphysems, um so mehr zu berücksichtigen sein, als auch in der Prostata die Amyloidkörper zu einer Zeit aufzutreten pflegen, in welcher der drüsige Theil dieses Organs eine Rückbildung erfährt und die Drüsenläppchen sich erweitern.

Hinsichtlich der Entstehung der Amyloidkörper der Lungen bestehen zwei, sich ziemlich schroff einander gegenüberstehende Ansichten, die von Friedreich und diejenige von Langhans. Ersterem „scheint so viel wie sicher zu sein, dass dieselben nicht direct aus Zellen hervorgingen, sondern durch successive, wie es schien mitunter in längeren Pausen und Nachschüben erfolgende Ablagerungen einzelner Schichtungen theilweise um einen präexistirenden, aus einer stickstoffhaltigen Substanz oder einem Pigmentkörper bestehenden Kern entstanden. Selbst bei genauester Nachforschung konnte ich kein Stadium auffinden, welches die intracellulare Genese hätte stützen können, während die mitunter erhebliche Grösse des centralen Pigmentkrystalls, sowie der theilweise Sitz im interstitiellen Gewebe die von mir angenommene Bildungsweise wahrscheinlicher machen dürfte; ebenso hätten die Altersveränderungen an den Körpern, wären sie durch successive Ablagerungen durch die Innenwandung der Zellen entstanden, von der

[1]) Dieses Archiv Bd. 9, S. 613.

[2]) S. jedoch ebenda S. 618.

Peripherie her und nicht, wie es der Fall war, vom Centrum aus beginnen müssen" (D. A. Bd. 9. S. 618) und „will er (Ebenda) die Vermuthung nicht unerwähnt lassen, ob nicht Elemente des Blutes vielleicht an dem Aufbau dieser Körper sich betheiligt haben dürften; wenigstens schienen vorhandene reichliche, theils amorphe, theils krystallinische Pigmentmassen, welche, wie beschrieben, nicht selten den Kern der Amylumkörner darstellten, auf vorherige ausgedehntere Extravasationen hinzuweisen". Die Richtigkeit dieser Vermuthung wird ihm durch spätere Untersuchungen noch wahrscheinlicher und er hält die Annahme für gestattet, dass „entweder in Folge mechanischer Blutstauungen im kleinen Kreislauf . . . ." oder einer „besonderen Disposition zu hämorrhagischen Vorgängen . . . es nicht selten zu capillären Extravasationen in das interlobuläre Bindegewebe der Lungen kommt", deren Gerinnung derartige Bildungen verursachen zu können scheint, indem sich das Blutroth derselben theilweise zum centralen Kern umbildet, der Faserstoff aber sich schichtweise um diesen ablagert und sich durch chemische Umsetzungen in Amyloidsubstanz umwandelt (Dieses Archiv Bd. X. S. 508). Dem entgegen nimmt Laughans auf Grund seiner Befunde an Cancroidknoten der Lunge folgenden Entwickelungsmodus an: „Rundliche Krebszellen wandeln sich direct in homogene glänzende Kugeln um, über deren chemische Zusammensetzung sich allerdings nicht sagen lässt, ob sie schon aus derselben Substanz wie die concentrischen Körper, oder einer Umbildungsstufe der die Zellen bildenden Albuminate zu dieser Substanz bestehen. Diese Kugeln fliessen zusammen und erst dann tritt concentrische Streifung und der innere Hof sammt Kernen auf; die concentrische Streifung ist nicht der Ausdruck einer schichtweisen von aussen erfolgten Ablagerung (von Fibrin etwa), sondern sie entsteht erst in den gebildeten Körpern und letztere haben, wenn zwei zusammenwachsen, die Fähigkeit, ihre beiden Schichtungssysteme durch Umlagerung in ein concentrisches System zu verschmelzen. Ebenso sind die im Inneren gelegenen Kerne nicht Ueberreste von Zellenkernen; dagegen spricht schon ihre geringe Zahl, während viele Zellen zu einem geschichteten Körper zusammentreten; dagegen spricht ferner häufig ihre Gestalt und Grösse; denn sie sind nicht selten (Fig. 4 u. 12) von unregelmässiger, zackiger oder gebogener Form, und ihre Länge kann dann 0,04 Mm., ihre Breite 0,004 bis

0,01 Mm. betragen. Auch diese körnigen Kerne treten erst secundär auf, sie bilden einen integrirenden Bestandtheil der Körper, welcher vielleicht auf das Entstehen der concentrischen Streifung nicht ohne Einfluss ist" (Dieses Archiv Bd. 38 S. 541).

Es ist mir auf Grund der durch obige Fälle gewonnenen Erfahrungen nicht möglich, mich hinsichtlich der Entwickelungsweise der Amyloidkörper der Lungen der einen oder anderen dieser beiden Ansichten bedingungslos anzuschliessen, da jede derselben auf meine Fälle nur theilweise anwendbar ist. Ich glaube, gestützt auf obige Befunde mit Friedreich, dass der Amyloidkörperkern ein wohlcharakterisirtes und in jedem Fall präformirtes Gebilde ist, sei es ein Kohlenpartikel, eine Pflanzenzelle, thierische Zelle, ein Zellenkern oder sonst irgend eine ausser Function gesetzte und somit mehr oder weniger als Fremdkörper fungirende Substanz. Dagegen muss ich namentlich mit Rücksicht auf Fall 3 mit Langhans annehmen, dass diese Substanz nicht aus dem Blut stammt, sondern ein Zellenproduct ist, das entweder von den Zellen ausgestossen oder durch Zugrundegehen derselben frei wird. Die so frei gewordenen homogenen Massen lagern sich den Körpern auf, um dann möglicherweise zusammenzufliessen und solchermaassen eine weitere Schicht zu bilden. Ersteres geht aus meinen Befunden mit Sicherheit hervor, während letztere Annahme erst noch zu beweisen wäre. Ob ein solches kleinstes ungeschichtetes Amyloidkörperchen selbst zum Kern werden kann, um welchen sich neue Schichten ablagern können, muss vorerst dahingestellt bleiben; immerhin ist aber an diese Möglichkeit zu denken, da, wenn sie in der That richtig wäre, die Entstehung der kernlosen und doch geschichteten Körperchen solchermaassen eine plausible Erklärung fände. Ich kann mich der Friedreich'schen Annahme über die Abstammung dieser Substanz von ausgetretenem Blut um so weniger zuneigen, als ich in meinen Fällen niemals die von ihm beobachteten Extravasate constatirte, noch jemals die Amyloidkörper im interstitiellen Bindegewebe eingebettet fand, dieselben lagen vielmehr, wie oben bemerkt, ausnahmslos frei in den Alveolen oder aber in den Bronchien. Wohl waren im ersten Fall viele dieser Körper in Tuberkeln eingeschlossen, aber in diesen Fällen beschränkten sich letztere auch nicht mehr auf das interstitielle Bindegewebe, sondern waren bereits in die Lungenbläschen hineingewuchert und gerade in diesen

letzteren Abschnitten der Tuberkel fanden sich die häufig einen Kohlenkern haltigen Amyloidkörper. Es lässt sich somit aus diesem Befund nur der Schluss ziehen, dass die betreffenden Körper bereits vor Entstehung der Tuberkel in den Lungen vorhanden waren.

Es ist mir nicht gelungen zu eruiren, in welcher Weise die in den grösseren Amyloidkörpern fast constant vorkommende radiäre Streifung zu Stande kommt. Ebenso wenig habe ich einen Einblick in das Wesen der chemischen Bildungsweise der Amyloidsubstanz gewinnen können. Die Feststellung dieser Vorgänge muss deshalb weiteren Untersuchungen vorbehalten bleiben.

(Fortsetzung folgt.)

VIII.

Kleinere Mittheilungen.

1.

Ein Fall von Schwanzbildung beim Menschen.

Briefliche Mittheilung

vom Veterinär-Assessor Dr. Greve in Oldenburg.

(Hierzu Taf. III. Fig. 6.)

In der Voraussetzung, dass es Ihnen von Interesse sein wird, erlaube ich mir die Photographie einer Missbildung des Steissbeins bei einem Kinde zu übersenden und bemerke hierzu Folgendes:

1848 wurde zu Wichtens im Grossh. Oldenburg ein Knabe geboren, bei dem sich das Steissbein zu einem förmlichen Schwanz entwickelt hatte und welcher circa 8 Wochen nach der Geburt von meinem Freunde, dem Dr. Averdam, jetzt zu Westerstade, entfernt worden ist. Nach ihm soll derselbe bei der Berührung mit einer Nadelspitze etwas Bewegung gezeigt haben. Ich erhielt denselben vor Kurzem als Spirituspräparat und hat er eine Länge von 7½ Cm.

Wie gewöhnlich in derartigen Fällen, ist auch in diesem von der Mutter des Kindes angegeben, dass sie sich höchst wahrscheinlich versehen habe und wohl an einem Schweine, indem sie in der ersten Zeit der Schwangerschaft beim Füttern der Schweine durch eines derselben sehr erschreckt worden sei.

2.

Nachtrag zu dem Aufsatze „Ueber einige Bildungsfehler der Ureteren“ (Bd. 70) und Erwiderung auf die Bemerkung des Herrn Prof. Hoffmann zu obigem Aufsatze (Bd. 71 S. 408).

Von Dr. Carl Weigert in Breslau.

Herr Prof. Hoffmann hat die Vermuthung ausgesprochen, dass der erste der von mir im obigen Aufsatze beschriebenen Fälle mit den von ihm geschilderten identisch sei, in welchen es sich um „Umwandlungen eines Saamenbläschens in einen Ureter“ handelte. Ich möchte gleich von vornherein bemerken, dass diese Annahme nicht zutrifft. In den zwei Fällen von Prof. Hoffmann fehlt das Saamenbläschen der betreffenden Seite. Statt seiner mündet an der Stelle des Ductus ejaculatorius, neben dem Colliculus seminalis der abnorme Ureter, der in seinem unteren Theile vollkommen das Aussehen eines Saamenbläschens hat, resp. in dem einen Falle noch mit einer saamenbläschenähnlichen kleinen Ausstülpung versehen ist. Das ist nun a. a. O. nicht der Fall, ich gebe vielmehr ausdrücklich an, „dass sich der abnorme Ureter am Blasenende des Caput gallinaginis in die Harnröhre“ öffnet und dass „½ Cm. weiter nach unten die Ductus ejaculatorii und zwischen ihnen die Vesicula prostatica mündeten, die keine Verbindungen mit dem Ureter eingingen“. Auch die von mir gegebene schematische Figur 2 lässt dieses Verhältniss deutlich erkennen. Wenn nun trotzdem Herr Prof. Hoffmann seine oben erwähnte Ansicht aussprach, so hatte er sich dabei vermuthlich zu sehr durch das scheinbare Fehlen einer Aeusserung über das Saamenbläschen der betreffenden Seite bestimmen lassen. Dieses Fehlen einer Aeusserung ist in der That nur ein scheinbares, bedingt durch einen Druck- resp. Schreibfehler. Es heisst nehmlich Seite 491: „Dieser weite Gang (von der rechten Niere her) senkte sich zwischen der hinteren Blasenwand und dem linken Saamenbläschen (also vor diesem) in die Tiefe.“ Es musste heissen: vor dem rechten Saamenbläschen. Ich hatte es unterlassen diesen Fehler zu berichtigen, weil ich in einer verzeihlichen Voreingenommenheit glaubte, dass er als solcher leicht zu erkennen war. Wie sollte auch der Ureter der rechten Seite plötzlich nach links hinüberkommen? — war doch auch seine Ausmündung rechts von der Mittellinie in der Figur 2 deutlich genug markirt! Jedenfalls aber zeiht mich Herr Prof. Hoffmann doch wohl einer gar zu grossen Unterlassungssünde, wenn er meint, dass ich nicht nur des Saamenbläschens dieser Seite keine Erwähnung thäte, sondern es auch unterliesse über das so auffallende Fehlen desselben auch nur ein Wort zu bemerken, — während ich doch alle anderen hierher gehörigen Details angeführt und sogar von einem Saamenbläschen gesprochen hatte.

Um nun aber alle Zweifel zu heben, will ich ausdrücklich bemerken, dass beide Saamenbläschen vorhanden und von vollkommen gleicher Grösse waren, dass beide an ihren normalen Stellen ausmündeten und durchaus keine nachweisbare Verbindung mit dem abnormen

Ureter hatten, der sich vor dem rechten Saamenbläschen herabbegab, um ½ Cm. von der Ausmündungsstelle desselben entfernt in die Prostata einzumünden. Ich muss daher bei meiner Deutung des Falles, die ja doch einfach genug ist und mit den entwickelungsgeschichtlichen Verhältnissen sehr gut stimmt, beharren.

Es sei mir im Anschluss hieran gestattet noch als Nachtrag zu den früher mitgetheilten Fällen zu bemerken, dass ich seit Veröffentlichung meines Aufsatzes noch 6 andere Fälle von vollkommen (bis zur Blasenmündung) verdoppelten Ureteren beobachtet habe. Es mag also wohl auf circa 100 Leichen mehr als 1 Fall gekommen sein. Alle diese 6 Fälle zeigten genau die von mir bereits früher hervorgehobenen Eigenthümlichkeiten: auch hier war die Affection nur einseitig, auf der anderen Seite ein normaler oder unvollkommen verdoppelter Ureter; stets waren an der betreffenden Niere 2 Nierenbecken vorhanden, in allen Fällen fand eine Kreuzung der Ureteren statt. Dabei schob sich der vom oberen Nierenbecken kommende mediale Ureter entweder hinter oder vor dem anderen weg nach aussen. Ich möchte dieses Verhältniss deshalb hervorheben, weil man nur in dem Falle, dass der vom oberen Nierenbecken kommende Ureter hinter dem anderen liegt, annehmen kann, dass die beiden unteren Enden der Nierengänge ohne Lageveränderung um das Becken herum gewandert wären und auf diese Weise eine Kreuzung bewirkt hätten. Im entgegengesetzten Falle haben sich die unteren Enden gegen einander verschoben, so dass z. B. der zum oberen Nierenbecken führende Nierengang hinten vor dem anderen lag und sich dann an dessen Seite schob. Man kann sich von diesen Verhältnissen leicht durch ein Modell von Schnüren überzeugen.

Einmal fand die Kreuzung bereits am unteren Ende der Niere selbst statt, sonst an einem tieferen Orte.

In einem unter die obigen 6 selbstverständlich nicht gerechneten Falle, in welchem die beiden Ureteren kurz vor der Blase mit einander verschmolzen und gemeinschaftlich ausmündeten, fehlte die Kreuzung.

Bei einer Doppelmissgeburt war die eine der vorhandenen Nieren mit 2 Ureteren versehen, die sich nicht kreuzten und von denen im Gegensatz zu allen übrigen Fällen der vom oberen Nierenbecken kommende höher in die Blase mündete als der untere. Bei den ausserordentlich abnormen Lageverhältnissen in den Beckenorganen war eine solche Abweichung vom Gewöhnlichen nicht wunderbar.

Schliesslich will ich noch zwei Fälle erwähnen, die dem von mir beschriebenen Falle von Ureterknickung an die Seite zu stellen sind. Der Verlauf des Ureters war in beiden Fällen ein vollkommen analoger, wie in dem schon beschriebenen. Das obere Ende desselben wandte sich plötzlich nach innen ab und mündete in ein erweitertes Nierenbecken. Freilich war die Erweiterung in den beiden nachträglich beobachteten Fällen eine verhältnissmässig unbedeutende, ohne Atrophie der Niere. In einem der beiden Fälle schlug sich dabei der Ureter an der Knickungsstelle über ein abnormes zur Niere tretendes Gefäss. In den anderen Fällen ist mir ein derartiger Befund, der möglicherweise die Abknickung erklären könnte, nicht aufgefallen.

3.

Ueber den Zusammenhang von Hautödem und Albuminurie.

Von Dr. O. Lassar,
Assistenten am pathologischen Institut zu Breslau.

Bei der compensatorischen Wechselbeziehung, in welcher als wasserausscheidende Organe Haut und Nieren zu einander stehen, lag die Voraussetzung nahe, dass eine tiefgreifende Erkrankung des einen, heftige functionelle Störungen des anderen, auch ohne bleibende anatomische Veränderung desselben, mit sich bringe. Die zahlreichen Experimente, welche von verschiedenen Seiten gerade zur Aufklärung dieses Verhältnisses an überfirnissten Thieren angestellt sind, haben als Folge der Hautbeschädigung wohl Albuminurie, nie aber nennenswerthe Structurveränderungen des Nierenparenchyms erzeugt und man hat, stets vergeblich, nach einer anatomischen Lösung des Räthsels gesucht, welches der lethalen Wirkung dieses Eingriffs zu Grunde liegen soll. Es ist doch nicht recht ersichtlich, warum eine handgreifliche Störung der gesammten Hautfunction nicht genüge, die Wasser- und Wärmeökonomie in unerträglicher Weise zu schädigen und weshalb nicht die Aenderung in der Circulation die Durchlässigkeit des secernirenden Nierenepithels in abnormer Weise alteriren könne. So gut wie die Transsudate eine ganz andere Beschaffenheit annehmen [1]), je nachdem sie unter normalen Kreislaufsverhältnissen oder in Folge von Stauung oder Entzündung die Gefässwand durchschwitzen und sich hauptsächlich ihr Eiweissgehalt demgemäss ändert, ebenso — sollte man meinen — können die Harnbestandtheile andere werden, wenn durch eine ausgedehnte Hautaffection die Wasserausscheidung den Nieren auf die Dauer allein zugewälzt wird.

Nun hat aber ganz neuerdings Senator [2]) eine Versuchsreihe mitgetheilt, aus welcher hervorzugehen scheint, dass eine Unterdrückung der Hautthätigkeit für den Menschen ohne alle übeln Folgen, ja überhaupt ohne irgend bemerkenswerthen Einfluss auf die grossen Körperfunctionen sein kann. Die Körperoberfläche wurde durch Heftpflastereinwickelungen und Collodiumbepinselung ziemlich vollständig ausser Communication mit der Atmosphäre gesetzt und trotzdem blieben Harn und Temperatur, wie sie vorher gewesen waren. Demnach wären die an Hunden und Kaninchen genommenen experimentellen Erfahrungen unübertragbar und die einschlägigen Arbeiten müssten erheblich an Bedeutung verlieren. Demgegenüber habe ich kürzlich eine Beobachtung gemacht, welche für die vorliegende Frage das Gegentheil beweisen und gleichzeitig eines allgemeinen pathologischen Interesses nicht entbehren dürfte.

Am 23. Juni c. nehmlich kam mit der Diagnose Nephritis eine männliche Leiche von der Krankenabtheilung des Herrn Primararztes Dr. Friedländer zur Section, bei welcher zunächst ein ganz ausserordentlich hochgradiges Oedem des

[1]) Dieses Archiv Bd. 69 S. 522.
[2]) Dieses Archiv Bd. 70 S. 182.

gesammten Unterhautzellgewebes in die Augen fiel. Die Backen waren wulstig aufgetrieben, die Augenlider bis zum Verschluss geschwellt, die Ohrläppchen, sämmtliche Extremitäten, Penis und Scrotum um das Doppelte und Mehrfache ihres gewöhnlichen Volumen aufgedunsen. Von der ungemein blassen, nur von zahlreichen Todtenflecken verfärbten Haut hatte sich an verschiedenen Stellen, besonders in den Inguinalfalten, die Epidermis blasenförmig abgehoben, und überall quoll beim Anschneiden eine wasserklare, dünne, gerinnselfreie Flüssigkeit in reichlicher Tropfenzahl hervor. Das durchweg in ziemlicher Mächtigkeit entwickelte Fettgewebe war durch den ödematösen Erguss in groben Maschen auseinandergetrieben. Am Rücken, am Bauch und der Beugeseite der Oberschenkel zeigte die Haut eine eigenthümlich grobe Zeichnung, hervorgebracht durch die tiefe Furchung vieler kleiner Hautfältchen und das Hervorspringen der gequollenen Epidermispartien zwischen denselben.

In den übrigen Organen fand sich keine anatomische Veränderung, welche in eine directe Beziehung zu diesem gewaltigen Hautödem hätte gebracht werden können. Im Bauchraum und beiden Pleurahöhlen hatte sich ein ganz geringes hydropisches Transsudat angesammelt, in den ödematösen Lungen war kein Infiltrat oder Emphysem und das Herz wies nicht die leiseste Andeutung von Dilatation, noch irgend welche endocarditischen Prozesse auf. Besonders auffällig war der vollständig negative Befund an den Nieren. Ihre glatte Oberfläche und wohlgezeichnete Schnittfläche, das proportionale Grössenverhältniss der beiden Substanzen, die mangelnden Blutungen, Nichts sprach bei makroskopischer Betrachtung für das Vorhandensein entzündlicher Veränderungen und es war dem entsprechend auch der scrupulösesten histologischen Untersuchung nicht möglich, interstitielle Verbreiterung, Kernvermehrung, Amyloiddegeneration oder mehr als spurenweise Epithelialverfettung aufzufinden. Und doch hatte das Individuum während des Lebens reichliches Eiweiss, hyaline und granulirte Cylinder, kurz alle chemischen und morphologischen Harnsymptome, wie sie zu einer regulären Nephritis gehören, bis zum Tode aufgewiesen.

Im Darm und zwar im unteren Drittheil des Jejunum war die Schleimhaut von einigen grossen strahligen, vollständig geheilten und vernarbten Geschwüren mit wulstigen Rändern in der ganzen Peripherie der Wandung eingenommen und zu einer ziemlich engen Stenosirung gebracht, welche im anstossenden oberen Theile des Darmkanals Kothstauung und Dilatation zur Folge gehabt hatte. Aber auch unter Rücksichtnahme auf die Geschwürsbildung im Darm hätte dieser Obductionsbefund vollständig räthselhaft bleiben müssen, wenn nicht die anamnestischen Angaben Licht über denselben verbreitet hätten. Nach den klinischen Aufzeichnungen nehmlich, welche ich der freundschaftlichen Mittheilung des Herrn Collegen Dr. Gräffner verdanke, datirte der Kranke die Entstehung seines Leidens von einer ausgiebigen Petroleumeinreibung des ganzen Körpers her, welche ihm ca. 4 Monate vor seinem Tode als Mittel gegen Scabies angediehen war.

Man hatte den Mann nach seiner Angabe vier Tage, die ganze Haut mit dem Steinöl bestrichen, liegen lassen und schon nach einer Woche bemerkte er, bis dahin vollständig gesund und arbeitsfähig, eine Anschwellung der Füsse, welche sich mehr und mehr nach oben, auch über Abdomen und Thorax ausbreitete.

Nach ca. 14 Tagen ging diese Anschwellung so weit zurück, dass er versuchen konnte, wieder thätig zu sein, aber bereits nach weiteren acht Tagen traten die Oedeme wieder auf, breiteten sich immer weiter aus und fesselten den Patienten bis zu seinem Tode an das Bett. Während der kurzen Zeit, welche er im Allerheiligen-Hospitale behandelt wurde, constatirte man, dass der Puls der Radialarterie klein, ihre Spannung und Füllung sehr gering sei. Die Blutkörperchen waren in ihrer Zahl vermindert, ein Missverhältniss zwischen den beiden Arten nicht vorhanden. Die Temperatur war normal.

Von der Haut wurden eine Anzahl verschiedenen Körpergegenden entnommener Stücke in Alkohol gehärtet und eine heerdweise localisirte Entzündung in derselben constatirt. Entlang den Gefässen und Drüsengängen hatten sich kleinzellige Wucherungen etablirt und in allen Schichten der Cutis eine in vielen kleinen Complexen zerstreute Kernvermehrung Platz gegriffen.

Es kann demnach keinem Zweifel unterliegen, dass es sich hier um eine durch die Petroleuminunction hervorgerufene Dermatitis handelt, welche auf entzündlichem Wege die für das Zustandekommen des Hautödems erforderlichen Bedingungen geschaffen hat. Zu dieser Hautaffection ist dann eine eclatante Störung der Nierenfunction hinzugetreten. Während man sonst gewohnt ist, bei der häufigen Vergesellschaftung dieser beiden Zustände in dem Oedem der Haut einen Folgezustand des Nierenleidens zu sehen, ist hier der umgekehrte ursächliche Zusammenhang eingetreten. Die Hautaffection ist in vorliegendem Falle das Primäre und die Albuminurie die Folge, nicht die Ursache derselben. Die anatomische Basis für den Eiweissharn liegt, wenn man sich so ausdrücken darf, dies Mal in der Haut, und die Erkrankung der Nieren ist eine rein functionelle, da sie jeden morphologischen Substrates ermangelt.

Zeigen Senator's Untersuchungen, dass Ueberziehung der Haut mit einer impermeabeln Decke vom Menschen ohne Weiteres ertragen wird, so scheint doch eine ausgedehnte entzündliche Erkrankung derselben nicht ohne Einfluss auf die Thätigkeit des correspondirenden Organs zu bleiben. In dem vorliegenden Falle wenigstens kann über die Art des Zusammenhangs zwischen Hautentzündung und Albuminurie kein Zweifel bleiben. Man dürfte höchstens darüber unschlüssig sein, ob das Hautödem hier als ein Symptom der fortbestehenden Entzündung aufzufassen sei, oder als eine secundäre Folge der Albuminurie, oder endlich aus der Zusammenwirkung dieser und der entzündlichen Veränderung, welche die Hautgefässe bei der Petroleumeinreibung erlitten haben. Mehrere Umstände sprechen für das Letztere. Schon die lange Dauer des Leidens und die vollkommene Fieberlosigkeit lassen das Fortbestehen einer so ausgedehnten Hautentzündung unwahrscheinlich werden. Dazu kommt die beschriebene Beschaffenheit des Oedems selbst, denn Entzündungsödeme pflegen dickflüssig und sehr zur Gerinnung neigend zu sein, und auch die Krankengeschichte weist auf einen derartigen genetischen Zusammenhang hin. Das unmittelbar nach der Einreibung auftretende Oedem, welches ein entzündliches gewesen sein muss, ging nach kurzer Zeit zurück und erst nach einer achttägigen Pause kam eine erneute Anschwellung zum Vorschein. Es widerspricht Nichts der Annahme, dass beim Zurückgehen der Entzündung als hauptsächliches Residuum nur eine abnorme Durchlässigkeit der Gefässwandung

gegen die serösen Bestandtheile des Blutes zurückblieb. Damit stimmt der mikroskopische Befund überein, welcher eine zu geringe Kernwucherung in der Haut zeigte, um ein monatelanges Fortbestehen der Entzündung gelten lassen zu können, während die vorhandenen kleinzelligen Elemente doch eine abgelaufene Dermatitis bezeugten. Gewiss würde man vergeblich nach einem sprechenderen Belege suchen dafür, dass der Zusammenhang zwischen Albuminurie und Hautödem ein vollständig umgekehrter sein kann, aber mit Berücksichtigung der Entstehungsweise des letzteren gewinnt der Fall noch an Interesse, wenn man sich der Arbeit von Cohnheim und Lichtheim über „Hydrämie und hydrämisches Oedem“ [1]) erinnert. Aus derselben geht bekanntlich hervor, dass bei hydrämischen Zuständen ein Oedem überall nur in solchen Organen auftritt, wo eine besondere Beschaffenheit der Gefässwandungen das Zustandekommen desselben begünstigt. Da gesunde Thiere bei ausgiebiger Hydrämisirung nur in solchen Theilen, welchen schon ihres functionellen Zweckes wegen eine eigenartige Gefässanordnung zugeschrieben werden muss, aber niemals in der Haut eine reichlich vermehrte Flüssigkeitstransudation zeigten, so verlor die alte Lehre, welche das Auftreten der Hautödeme mit der hydrämischen Zusammensetzung des Blutes hinreichend motivirt glaubte, ihre Hauptstütze. Zu der primären Affection — sei es nun Nephritis oder irgend ein kachectisches Allgemeinleiden — muss nothwendiger Weise eine Erkrankung oder Ernährungsstörung der Hautgefässe hinzukommen, welche deren Wandbeschaffenheit derartig alterirt, dass ihre Durchlässigkeit das physiologische Mass überschreitet.

Diese aus Thierversuchen genommene Anschauung hat durch den oben geschilderten Symptomencomplex eine klinisch-anatomische Stütze gefunden. Die Cohnheim-Lichtheim'schen Versuche haben bewiesen, dass die Hydrämisirung in der gesunden Haut kein Oedem bewirkt. Wenn also eine Haut ödematös wird, so muss sie in irgend einer Weise pathologisch afficirt sein. Hier ist nun durch einen nachweisbaren Vorgang die Haut allein und zuerst in umfassender Weise befallen worden und dadurch eine hochgradige, rein functionelle und nicht auf anatomisch-pathologischer Grundlage fussende Störung der Nierenthätigkeit eingetreten, wie wir sie sonst nur bei Nephritis und bei überfirnissten Thieren zu beobachten gewohnt sind. Es mag dahin gestellt bleiben, ob in Folge der primären Hautaffection oder des secundären Nierenleidens, jedenfalls ist das Blut hydrämisch geworden und Oedem in dem Organe vorwiegend aufgetreten, welches durch die Entzündung am meisten dazu vorbereitet war.

Die Hauterkrankung aber hat nicht allein das Oedem bewirkt, sondern gleichzeitig vollauf genügt, um eine so heftige Albuminurie hervorzurufen, wie man sie bislang ausschliesslich an das Auftreten einer eigentlichen Nierenentzündung gebunden glaubte.

[1]) Dieses Archiv Bd. 69.

4.

Ueber die Eigenschaften des Harns nach innerlichem Gebrauch von Rheum und Santonin.

Von Dr. Immanuel Munk in Berlin.

(Aus dem chemischen Laboratorium des pathologischen Institutes zu Berlin.)

Ein mir zur Untersuchung übergebener Harn eines Kindes, der im Uebrigen nichts Abnormes darbot, zeigte bei Zusatz von Natronlauge einen auffälligen Farbenwechsel von hellgelb in intensives Roth. Darauf hin hielt ich dafür, es möchte in den Harn als zufälliger Bestandtheil das Pigment des Rheum oder der Sennesblätter, die Chrysophansäure übergetreten sein, welche in alkalischer Lösung eine schön rothe Farbe annimmt. Bei genauerer Nachfrage ergab sich indess, dass weder Rheum noch Senna gebraucht, dass dagegen in den letzten Tagen eine Wurmkur mit Santonin eingeleitet worden war. Allerdings zeigt auch nach innerlichem Gebrauch von Santonin der Harn die Eigenschaft, dass auf Zusatz von Aetzalkalien seine gelbe Farbe in tiefes Roth übergeht. Wird daher einzig und allein auf diese Farbenreaction Rücksicht genommen, so dürfte eine Verwechselung beider gar leicht stattfinden. In Folge jener irrthümlichen Diagnose gewann nunmehr für mich besonderes Interesse die Frage: zeigt der Harn nach Gebrauch von Rheum andere Eigenschaften, als nach dem Einnehmen von Santonin und ist überhaupt eine Unterscheidung beider Farbstoffe im Harn ohne sehr complicirte Untersuchungen möglich?

Sehen wir zunächst zu, was hierüber bekannt ist. Neubauer[1]) sagt: Nach Santoningebrauch zeigt der Urin Aehnlichkeit mit einem gallenfarbstoffhaltigen. Charakteristisch ist, dass die gelbe oder grüne Farbe des Harns auf Zusatz von Aetzalkali in Kirschroth oder Purpurroth übergeht. Die Färbung verschwindet beim Kochen nicht, wohl aber auf Zusatz einer Säure, wird aber durch Aetzalkali wiederhergestellt.

Vogel[1]): Die Pigmente von Rheum und Senna können den Urin bräunlich, ja tiefroth färben (scil. wenn er alkalisch ist). Auch nach Einnahme von Santonin bekommt der Urin eine, der durch Gallenfarbstoff hervorgebrachten ähnliche, safrangelbe bis grünliche Färbung. Sie lässt sich daran erkennen, dass auf Zusatz von Alkali die gelbliche oder grünliche Färbung je nach der Menge des vorhandenen Santonins in eine kirschrothe oder purpurrothe übergeht.

Hoppe-Seyler[2]): Durch Chrysophansäure (Rhabarber, Sennesblätter) wird der Harn mehrere Tage nachher roth gefärbt, wenn er alkalisch ist; auf Zusatz überschüssiger Säure wird er aber in diesem Falle sofort goldgelb und diese Veränderung der Farbe tritt nicht ein, wenn die Röthe durch die normalen Harnfarbstoffe oder durch Blutfarbstoff bedingt ist. Des Santoninharns geschieht keine Erwähnung.

[1]) Neubauer und Vogel, Anleitung z. qual. u. quant. Analyse d. Harns. VII. Aufl. (1876) S. 162 und 291.

[2]) Hoppe-Seyler, Handbuch der phys.- u. path.-chem. Analyse. IV. Aufl. (1875) S. 300.

Lehmann[1]): Nach Gebrauch von 6,0 Santonin wurde nach Aloys Martin (Buchner's Repert. 1853. II, 5) 60 Stunden lang ein stark saurer, citronengelber Harn abgesondert . . . . . Schwefel-, Salz-, Oxal-, Weinsäure veränderten den Harn anscheinend nicht. Kali, Ammoniak, gallensaure Alkalien, Aetzbaryt färbten den Harn sofort schön kirsch- bis amaranthroth, doch verschwand die Färbung binnen 30 — 36 Stunden wieder, ohne durch Alkalien wieder erzeugt werden zu können. Säuren brachten jetzt eine citronengelbe Färbung hervor. Martin meint danach, dass das Santonin in eine etwa dem Rheumfarbstoffe, der Chrysophansäure, ähnliche Substanz umgewandelt worden sei. Aehnliches beobachtete Mauthner (Journ. f. Kinderkr. XXIII).

In den Handbüchern der Arzneimittellehre (Husemann, Nothnagel u. A.) findet man, wenn überhaupt, nur die Farbenreaction auf Alkalizusatz angeführt.

Halten wir alle diese Angaben zusammen, so ergiebt sich, dass eine Verwechselung des Harns nach Rheum- und Santoningebrauch mit anderen Farbstoffen (Blut-, Gallenfarbstoff) nicht gut möglich ist, wohl aber in vielen Fällen eine Verwechselung beider mit einander nahe liegen und bei dem jetzigen Stande unseres Wissens vielleicht sogar nicht leicht zu umgehen sein dürfte. Bei saurer Reaction zeigen beide eine safrangelbe bis grünliche Farbe, meist auch eine deutliche, grüne Randzone, analog einem icterischen Harn. Bei alkalischer Reaction wird der Urin in beiden Fällen roth, und wenn auch das geübte Auge hier meistens einen Unterschied herausfinden wird, indem der Rheumharn mehr orangeroth bis braunroth, der Santoninharn kirsch- bis purpurroth wird, so dürfte doch nicht selten, zumal bei geringerem Gehalt an diesen Farbstoffen und dadurch bedingter schwächerer Röthe der Farbenton keinen Ausschlag für die Diagnose zu geben im Stande sein.

Bei der Unzulänglichkeit der bisher vorliegenden Angaben schien es mir angezeigt, die Eigenschaften des Harns nach Einführung von Rheum und Santonin näher festzustellen.

Um vor jeder Täuschung sicher zu sein, nahm ich selbst zu wiederholten Malen je 0,5 — 1,0 Pulv. rad. Rhei. Nach frühestens 25 Minuten geht das Rheumpigment in den Harn über, wie aus der ganz schwachen Rothfärbung einer Harnprobe auf Zusatz von Aetzalkali hervorgeht. Nach 1 — 2 Stunden hat die Ausscheidung ihren Höhepunkt erreicht, auf dem sie mehrere Stunden verharrt. Bei den angegebenen Dosen war zwischen 11 — 14 Stunden die Ausscheidung des Rheumpigments beendet. Frisch entleert zeigt der saure Harn eine exquisit deutliche, grüne Randzone, beim Schütteln entsteht eine grüne Schaumschicht. Die Farbe des Harns wird auf Zusatz von Aetzkali oder Aetznatron orangeroth bis braunroth, desgleichen beim Hinzufügen einer Lösung von kohlensaurem Natron, nur etwas schwächer. Gleichzeitig trübt sich der Harn und lässt langsam einen röthlichen Niederschlag fallen. Das schönste Roth, höchstens mit einem Stich in's Violette oder Purpurfarbene bewirkt der Zusatz von Aetzammoniak, ebenso von kohlensaurem Ammoniak, nur ist hier die Farbe erheblich blasser. Am intensivsten ist die Röthe des mit Ammoniak versetzten Harns, dann folgen in abnehmender Stärke der Reihe nach der mit Aetznatron, dann der mit

[1]) Lehmann, Zoochemie. Heidlbg. 1858. S. 405.

kohlensaurem Natron, endlich der mit kohlensaurem Ammoniak behandelte Harn. Während die Färbung der drei letzteren durch Kochen entschieden verringert wird, bleibt die des ersteren anscheinend unverändert. Fügt man Aetzbarytlösung im Ueberschuss (d. i. bis zu deutlich alkalischer Reaction) hinzu, so wird der Harn fleischfarben, gleichzeitig entsteht ein Niederschlag von Phosphaten u. s. w.; filtrirt man nun, so ist das Filtrat rein gelb, ohne jede röthliche Färbung und auch Zusatz von NH_3 verändert die gelbe Farbe nicht. Es muss also das Pigment vollständig ausgefällt sein. Der Niederschlag ist tief rosa bis roth gefärbt und verliert seine Farbe auch nicht bei wiederholtem Auswaschen. Aehnliches ergiebt sich beim Zusatz von Kalkmilch im Ueberschuss; nur ist hier der Niederschlag blassroth. Setzt man Bleiessig zu dem Rheumharn, so bildet sich gleichfalls ein rosafarbener Niederschlag; das Filtrat ist schwach gelb gefärbt und in ihm erzeugt NH_3 einen rein weissen Niederschlag; daraus geht hervor, dass das Pigment vollständig in die Bleiessigfällung übergegangen ist.

Stimmen diese Eigenschaften des Rheumharns mit den Reactionen der Chrysophansäure, des im Rhabarber und den Sennesblättern enthaltenen Pigmentes, überein? Die Chrysophansäure $C_{14}H_{10}O_4$ löst sich kaum in kaltem, etwas mehr in kochendem Wasser, das durch sie gelb gefärbt wird, löst sich leicht in wässerigem NH_3 und Alkalien mit schön rother Farbe. Die Röthe ihrer alkalischen Lösung wird durch Wasserstoff in statu nascendi zum Schwinden gebracht; durch Einwirkung des Sauerstoffs der Luft färbt sich die reducirte, gelbe Lösung wieder schwach roth. Man kann sich hier nur der Reductionsmittel bedienen, bei denen keine Säure in Anwendung kommt, also nicht Zink oder Quecksilber mit Salzsäure, weil auf Säurezusatz die Rothfärbung schon an sich verschwindet. Am besten giebt man zum Zweck der Reduction Natriumamalgam oder Zinkstaub zu dem mit Aetzalkali versetzten Harn. Sobald die H-Entwickelung beginnt, wird die Röthe des Rheumharns schwächer und schwächer und schliesslich ist der Harn rein gelb gefärbt. Beim ruhigen Stehen an der Luft beginnt er von der Oberfläche her wieder allmählich sich zu röthen, indem zunächst die oberste Schicht eine röthlich-blaue Färbung annimmt, doch erreicht die Röthung an Intensität niemals die, welche vor der Reduction bestanden. Die Entfärbung des durch Alkalien gerötheten Rheumharns mittelst Zinkstaubs u. A. tritt, soweit unsere Erfahrung reicht, ausnahmslos, schnell und in exquisiter Weise ein[1]). Die Salze der Chrysophansäure, das Baryum- und Bleisalz[2]) sind von rother Farbe und in Wasser löslich; im feuchten Zustande der Luft ausgesetzt, färben sie sich gelb in Folge theilweiser Zersetzung, wobei die Chrysophansäure wieder frei wird. Dagegen

[1]) Die Pigmente des normalen, selbst sehr saturirten Harns werden nach Zusatz von Aetzalkali durch Reductionsmittel nur wenig angegriffen; in saurer Lösung dagegen widerstehen sie der Reduction nicht. Man kann sich davon sehr leicht überzeugen, wenn man von demselben Harn zwei Proben nimmt, von denen man die eine mit Natronlauge und Zinkstaub, die andere mit Salzsäure und Zinkstaub behandelt. Die erstere steht dann in der Intensität der Färbung nicht viel dem ursprünglichen, nicht reducirten Harne nach, während die zweite Probe sehr stark gebleicht ist und in der Regel nur noch schwach gelbe Färbung zeigt.

[2]) Gmelin-Kraut, Lehrb. d. org. Chem. IV. Aufl. (1866) VII. S. 1106.

haben wir oben gesehen, dass man den rothen Baryt-, Kalk- und Bleiessigniederschlag mit Wasser auswaschen kann, ohne dass das Pigment in Lösung geht; ebenso wenig entfärben sich diese Niederschläge, wenn man sie in feuchtem Zustande der Luft aussetzt, wie das bei den chrysophansauren Salzen der Fall ist. Es kann sich somit in jenen rothen Niederschlägen nicht um das Baryum-, Kalk- und Bleisalz der Chrysophansäure handeln; aus analogen Erfahrungen dürfte vielmehr zu schliessen sein, dass von dem entstehenden Niederschlage, der die resp. Phosphate u. A. enthält, das Pigment, die Chrysophansäure, durch das Alkali der überschüssigen Erden resp. Base roth gefärbt, mechanisch mit niedergerissen wird, in gleicher Weise, wie das z. B. mit dem Blutfarbstoff, dem Hämatin, geschieht, wenn man bluthaltigen Harn mit Alkalien kocht.

Wie stellt sich dem gegenüber der Harn nach Einführung von Santonin? Bei Dosen von 1,0 des gepulverten Samens, den wir in Zuckerwasser mit wenigen Tropfen Ol. Menth. pip. nahmen, beginnt die Ausscheidung des Farbstoffs zwischen 15 und 30 Minuten, nach 1 Stunde steht sie bereits in vollster Blüthe, auf der sie sich mehrere Stunden erhält, um langsam und allmählich abnehmend zwischen der 32. und 37. Stunde ihr Ende zu erreichen. Auf der Höhe der Ausscheidung ist der (saure) Harn gelb oder grünlich-gelb, die Randzone intensiv grün. Auf Zusatz von Natronlauge tritt anfangs orangerothe, auf der Höhe der Ausscheidung kirsch- bis purpurrothe Färbung ein. Etwas schwächer ist die Röthung, welche durch Ammoniak hervorgebracht wird. Na_2CO_3- und $(NH_4)_2CO_3$-Lösungen zeigen zunächst keine Einwirkung, erst im Verlaufe einer bis mehrerer Minuten bildet sich ganz allmählich eine Rothfärbung mit einem, besonders im durchfallenden Lichte deutlichen Stich in's Orange. Die Röthe des mit Na_2CO_3 versetzten Harns wird ziemlich so stark, wie die des mit NH_3 behandelten; erheblich steht ihr die durch $(NH_4)_2CO_3$ erzeugte Röthung an Intensität nach. Kochen macht die Färbung nicht schwinden, wohl aber der Zusatz von Säuren, dagegen kehrt sie auf Zusatz von Alkalien neuerdings wieder. Wird weiterhin die Ausscheidung des Santoninpigments geringer oder lässt man den auf der Höhe der Ausscheidung entleerten Harn 12—24 Stunden stehen, so dauert es häufig an 10 Minuten, ehe die Röthung durch kohlensaure Alkalien eintritt, und auch dann ist sie noch erheblich schwächer, als die durch NH_3 hervorgebrachte, und zwar ist sie mehr orange, als roth. Zwischen der 20. und 30. Stunde gelingt es häufig nicht mehr, durch kohlensaure Alkalien, selbst nicht nach längerer Einwirkung, eine Farbenreaction zu erhalten, während diese auf Zusatz von NaHO, ja selbst NH_3 noch prompt eintritt. Die Rothfärbung des Santoninharns mit Alkalien ist, wie schon Aloys Martin gefunden hat, keine dauernde; häufig nach 24 Stunden, in der Regel nach spätestens 48 Stunden findet man nur noch die rothe Farbe in der mit NaHO versetzten Probe, während die durch NH_3 und kohlensaure Alkalien gerötheten sich vollständig entfärbt haben und nur noch die entstandenen Niederschläge (Erdphosphate u. A.) röthlich erscheinen. Je geringer der Gehalt des Harns an dem Santoninkörper ist, ein desto schwächeres Roth bringt Alkalizusatz hervor und desto eher verschwindet die Röthung. Die über dem röthlichen Niederschlage stehende, grüngelbe, klare Flüssigkeit zeigt, am schönsten bei dem mit $(NH_4)_2CO_3$ behandelten Harn, eine bei schief auffallendem und reflectirtem Lichte deutliche, grüne Fluorescenz. Endlich

ist noch hervorzuheben, dass diese Rothfärbung gegen Wasserstoff in statu nascendi resistent ist; sie wird nicht sichtbar oder nur wenig durch Reduction beeinträchtigt und diese grössere Beständigkeit der Färbung hebt sich durch ihren Gegensatz scharf hervor, wenn man zu je einer Probe von durch Natronlauge rothgefärbtem Rheum- und Santoninharn Zinkstaub giebt; der Rheumharn verliert vollständig seine Röthung, während die kirsch- bis purpurrothe Farbe des Santoninharns in fast gleicher Intensität bestehen bleibt.

Fügt man zum Santoninharn Barytwasser oder Kalkmilch im Ueberschuss hinzu, so tritt eine rothe Färbung neben dem Niederschlag auf, der abfiltrirt und ausgewaschen vollständig weiss ist. Das Filtrat dagegen ist roth gefärbt; es wird somit das Pigment durch die Erdalkalien nicht ausgefällt. Im späteren Stadium der Ausscheidung, wo der Harn weniger von dem Santoninkörper enthält, ist das Filtrat des mit Aetzbaryt oder Kalkmilch versetzten Harns nur gelbroth und entfärbt sich beim Stehen sehr bald, ja häufig schon zum Theil während des Filtrirens.

Auf Zusatz von Bleiessig und NH_3 entsteht ein rosafarbener Niederschlag, der auch beim Auswaschen diese Färbung beibehält; das Filtrat ist rein gelb, fernerer Alkalizusatz verändert die Farbe nicht; es wird somit der Santoninkörper durch Bleiessig und NH_3 vollständig ausgefällt.

Alle diese Reactionen zeigen auf's Deutlichste, dass Santonin nicht, wie Aloys Martin (s. oben) vermuthet, in eine der Chrysophansäure ähnliche Substanz umgewandelt wird, vielmehr unterscheiden sich beide durch zahlreiche Eigenschaften der Art, dass zwischen der Chrysophansäure und dem Körper, der als Umsetzungsproduct des Santonin mit dem Harn austritt, kaum nähere Beziehungen bestehen können. Versuche, diesen Santoninkörper aus dem Harn zu gewinnen, erfordern reichliches Material, wie es nur durch wiederholte Einführung grösserer Santomingaben erhalten werden kann; bei der intensiv toxischen Eigenschaft grösserer Dosen wird man wohl vortheilhaft dazu übergehen, an Hunde Santonin zu verfüttern. Die Darstellung jenes Körpers würde sodann durch seine grosse Löslichkeit sehr erschwert sein; nur von Bleiessig und NH_3 wird er, soweit wir gesehen haben, ausgefällt. Mit Sicherheit lässt sich bislang nur so viel sagen, dass Santonin im Organismus wohl zum grössten Theil verändert wird. Die Lösung von Santonin in wässrigen Alkalien ist rein gelb und wird erst durch Zusatz von Alkohol carminroth, aber nur ganz vorübergehend, während der Harn, wie oben gezeigt, selbst in erheblicher Verdünnung auf Zusatz von Aetzalkali sofort tiefroth und dauernder gefärbt wird. Nach Jablonowsky[1]) soll indess das Santonin nur zum Theil verändert, zum Theil als solches in den Harn übergehen. Wie schon Mialhe vermuthet hat, scheint der Farbstoff ein Oxydationsproduct zu sein, denn Santonin giebt nach den Untersuchungen von Natta und Smith[2]) beim Kochen mit Salpetersäure eine Lösung, die in geeigneter Verdünnung grünlich erscheint und auf Zusatz von Kali sich orangeroth färbt. Nach Kletzinsky ist das Umwandlungsproduct des Santonin im Organismus, Santoniin von ihm genannt, als Santonin $+3\,O$ aufzufassen.

[1]) S. bei Th. Husemann, Handb. d. ges. Arzneimittellehre. Berlin 1874. I. S. 216.

[2]) S. bei Neubauer und Vogel, a. a. O. S. 162.

Die wesentlichen Unterschiede in den Eigenschaften des Harns nach Rheum- und Santonineinführung bestehen somit kurz in Folgendem:

1) Die Röthung des Rheumharns durch Alkalien ist beständig, während die des Santoninharns innerhalb 24—48 Stunden verschwindet und nur bei der mit NaHO versetzten Probe häufig bis zu 3 Tagen und darüber besteht.

2) Kohlensaure Alkalien [Na_2CO_3, $(NH_4)_2CO_3$] erzeugen im Rheumharn prompte Röthung, während im Santoninharn nur langsam und allmählich die Farbenreaction auftritt.

3) Die durch Alkalien erzeugte Rothfärbung des Rheumharns verschwindet unter der Einwirkung reducirender Mittel (Zinkstaub, Na-Amalgam), dagegen ist die Röthe des alkalischen Santoninharns gegen Reduction resistent.

4) Barytwasser und Kalkmilch (im Ueberschuss) fällen im Rheumharn die Chrysophansäure mit dem Niederschlage aus, dessen rothe Farbe durch Auswaschen nicht entfernt wird; im Santoninharn dagegen bleibt das Pigment in Lösung, welche ihrerseits eine rothe Färbung annimmt.

Für practische Zwecke wird sich durch die leicht anzustellenden Proben ad 3) und 4) stets leicht und schnell eine Entscheidung herbeiführen lassen. Danach wird es auch möglich sein, die gleichzeitige Anwesenheit von Rheum und Santonin im Harn zu erkennen. Vermischt man z. B. Rheum- mit Santoninharn, so erzeugt Zusatz von Barytwasser oder Kalkmilch einen rosafarbenen Niederschlag; ausserdem ist das Filtrat gleichfalls roth. Die nehmlichen Eigenschaften zeigt der Harn nach gleichzeitiger Einführung von Rheum und Santonin. In diesem Falle erhält man auf Zusatz von Aetzbaryt oder Kalkmilch einen röthlichen Niederschlag, sowie ein roth gefärbtes Filtrat und wird somit im Stande sein, aus dem Harn allein auf die gleichzeitige Einführung von Rheum (Senna) und Santonin zu schliessen.

5.

Defectbildung am Zeigefinger.

Beobachtet vom Kreisphysikus Dr. Wesche in Bernburg a. S.

Bei Gelegenheit einer gerichtsärztlichen Untersuchung habe ich eine auffallende Hemmung in der Entwickelung des Zeigefingers beobachten können.

Der Maurergeselle A. ist 35 Jahre alt. Im 2. Lebensjahre erlitt er angeblich eine Quetschung des rechten Metacarpus indicis. Der ganze Metacarpusknochen ist durch Eiterung verloren gegangen. Der Zeigefinger ist in Folge davon nach oben dislocirt; die obere Gelenkfläche der ersten Phalanx steht nahe den Handwurzelknochen. Auffallend ist die Form des Zeigefingers. Während die übrigen Finger lang und wohl gebildet, fast aristocratisch zu nennen sind, scheint der Zeigefinger einem Kinde von 8 Jahren anzugehören: er ist kurz, dünn, in den einzelnen Theilen proportionirt. Die Beweglichkeit dieses Zeigefingers ist geradezu enorm: Hyperextension und Hyperflexion ist in jeder Richtung möglich. Die Musculatur des Fingers ist durchaus nicht atrophisch; im Verhältniss zur Kleinheit des Fingers kann fester Druck mit demselben ausgeübt werden.

6.

Ueber Tuberculose der Körpermuskeln.

Von Dr. F. Marchand,
Assistenten am pathologischen Institut zu Halle.

Die Tuberculose der Skeletmuskeln ist eine so seltene Affection, dass eine kurze Mittheilung eines solchen Falles wohl gerechtfertigt erscheint. Derselbe betraf einen 24 jährigen Strafgefangenen, welchen ich am 5. Juli 1877 in der hiesigen Königlichen Strafanstalt obducirte.

Dieser Mann soll während seines früheren Aufenthaltes in der Anstalt bis auf zeitweise auftretende epileptische resp. psychische Störungen nicht krank gewesen sein. Im Januar 1877 wurde er mit den Erscheinungen einer acuten Coxitis der rechten Seite in das Lazareth aufgenommen, und daselbst mit Extension behandelt. Dennoch hatte sich nach kurzer Zeit eine Luxation des rechten Femur eingestellt. Nach andauerndem hohen Fieber trat der Tod ein.

Bei der Section fand sich das rechte Bein um eine Handbreit verkürzt. Die Gelenkkapsel des rechten Hüftgelenks war sehr beträchtlich erweitert, beim Einschneiden entleerte sich reichliche dünne etwas trübe gelbliche Flüssigkeit. Der Schenkelkopf war luxirt, stark nach oben und hinten gedrängt, so dass er in der Gegend der Spina post. il. stand; der Kopf war etwas deformirt, länglich, seine Knorpelflächen zwar erhalten, aber stellenweise gerunzelt, namentlich am Rande. Das Ligam. teres war bis auf einige Reste am Kopf und an der Pfanne zerstört. Auch die Gelenkfläche der letzteren besass ihren Knorpelüberzug, welcher jedoch mit fest anhaftenden, anscheinend in Organisation begriffenen durchscheinend graurothen Auflagerungen bedeckt war. Die Synovialmembran war sehr stark geschwollen, wulstig, zugleich derb und ödematös; an vielen Stellen, z. B. am vorderen Rande des Acetabulum bildete sie eine 1 Cm. dicke Schicht, welche ohne deutliche Grenze in die Umgebung überging. Am vorderen Umfang des Gelenks fanden sich einige dünne Stellen der Kapsel, ebenso war auch der Grund des weiten Sackes, in welchem der Oberschenkelkopf lag, durch eine dünnere Membran von glatterer Beschaffenheit als die eigentliche Synovialis gebildet. Die Sehne des M. pyrif. lag am hinteren Umfange dieses Sackes, und bildete einen Theil der Wand; dicht unter derselben schien der Rand der ursprünglichen Gelenkkapsel zu verlaufen.

Die Synovialmembran war rauh, feinhöckerig, und sehr reichlich mit miliaren grauen Knötchen durchsetzt.

Die Musculatur der Hüfte schlaff, blass röthlich, stark durchscheinend und ödematös. Bei näherer Besichtigung zeigten sich sämmtliche Muskeln in der Nähe des Gelenks von zahlreichen rundlichen harten Knötchen durchsetzt, welche meist stecknadelknopf- bis hanfkorngross, und grösstentheils gelb, käsig waren, z. Th. aber kleiner, durchscheinend grau, mit gelber opaker Mitte. Diese Knötchen ragten z. Th. etwas über die Oberfläche der Muskeln hervor, oder sie sassen in der Tiefe, hauptsächlich in der Nähe der Insertionen, aber auch

zahlreich genug in dem Muskelbauch selbst. Einzelne waren grösser, bis zur Grösse einer kleinen Erbse, deutlich aus mehreren kleineren hervorgegangen. Besonders zahlreich fanden sich solche im Obturator intern. in der Gegend der Incisura ischiad. minor. Aber nicht blos in nächster Umgebung des Gelenks, sondern auch in grösserer Entfernung, z. B. im Ansatz des Glutaeus min. am Darmbein waren ähnliche Knötchen dicht am Knochen, doch auf demselben verschiebbar, vorhanden. Nirgends fanden sich in der Nähe grössere käsige Knoten.

Abgesehen von diesem seltenen Auftreten der Tuberkel hatte sich offenbar von demselben Ausgangspunkt aus eine allgemeine Miliartuberculose des Körpers entwickelt. Zunächst fand sich ein dicker Strang von sehr vergrösserten und harten Lymphdrüsen, welche sich von der rechten Leistengegend, längs der Lin. arcuata dext. z. Th. auch an der Innenwand des kleinen Beckens nach oben zu den vor der Wirbelsäule gelegenen Retroperitonaealdrüsen erstreckte. Auf dem Durchschnitt zeigten diese Drüsen eine derbe durch Confluenz zahlreicher kleiner Herde bedingte käsige Beschaffenheit. Ferner bestand eine ganz frische Miliartuberculose der im Uebrigen fast gänzlich unversehrten Lungen, Tuberculose der Milz und der Nieren.

Die Natur der Muskelknötchen war bereits makroskopisch über jeden Zweifel erhaben. Die mikroskopische Untersuchung sowohl an Schnitt- als Zupfpräparaten ergab Folgendes: Die Muskeln befanden sich in einem Zustande hochgradiger Degeneration; nur wenige Primitivbündel waren im Zusammenhang erhalten, und zeigten deutliche Querstreifung; die grosse Mehrzahl war in unregelmässige Bruchstücke zerfallen, welche z. Th. noch quergestreift, z. Th. stark körnig waren. Zwischen diesen fanden sich sehr zahlreiche unregelmässig rundliche und eckige Zellen, welche sich durch nichts von den Wanderzellen des Bindegewebes unterschieden; in der Umgebung der Knötchen nahmen dieselben an Zahl zu, zeigten häufig zwei Kerne. Diese selbst waren ziemlich klein, rund, von der Grösse rother Blutkörperchen. Zwischen diesen Elementen treten sodann mehr und mehr zahlreiche kleine runde Zellen mit sehr geringem zarten Protoplasma und glänzenden Kernen, von derselben Gestalt und Grösse jener auf, welche schliesslich dicht gedrängt alle übrigen Elemente verdeckten, und in ihrer Mitte einen grösseren oder kleineren käsigen Herd einschlossen.

Die Umgebung der Knötchen war sehr reich an stark gefüllten Gefässen, an vielen Stellen fand sich auch extravasirtes Blut. Viele, vielleicht die meisten Knötchen waren übrigens in der nächsten Umgebung kleiner Arterien entwickelt, deren Durchschnitt in der Mitte der Neubildung erkennbar war (häufig noch mit Blut gefüllt). Eine Vermehrung der Muskeln oder der Capillarkerne war nirgends nachweisbar.

Noch ein zweiter Fall von Tuberculose der Körpermuskeln wurde im vorigen Jahre hier durch Herrn Dr. Genzmer untersucht; es handelte sich um eine eigenthümliche spontane Zertrümmerung des Schenkelhalses bei einer alten Frau; in den Becken- und Hüftmuskeln fanden sich sehr zahlreiche Tuberkel, welche, wie die Untersuchung des in der Sammlung des pathologischen Institutes befindlichen Präparates lehrt, sich fast genau wie die obigen verhalten; in einem Präparat, welches Herr Dr. Genzmer mir freundlichst zeigte, fanden sich auch vielkernige Riesenzellen, welche ich in dem obigen Falle vermisste. Uebrigens waren hier

viele Knötchen kleiner, submiliar. Die Degeneration der Muskeln, welche jedenfalls der Eruption der Tuberkel vorherging, sowie die starke Blutfülle in der Nähe der Knötchen, waren in beiden Fällen gleich.

Die näheren Details des letzterwähnten Falles stehen mir nicht zu Gebote.

7.

Grossartiger Defect an beiden Vorderarmen und Händen eines Neugebornen.

Von Dr. G. Stricker zu Dortmund.

Vor einiger Zeit wurde ich zu einem neugebornen lebenden Kinde gerufen, bei dem folgende Knochen gleichmässig an beiden Oberextremitäten fehlen: 1) beide Ellenbogenröhren (Ulnae), 2) beide dreieckige Beine (Ossa triquetra), 3) beide Erbsenbeine (Ossa pisif.), 4) beide Hakenbeine (Ossa hamat.), 5) beide Kopfbeine (Ossa capit.), 6) von den Mittelhandknochen die der Mittel-, Ring- und kleinen Finger, 7) die drei letzten Finger beider Hände. Die vorhandenen Knochen der Vorderarme, sowie die Knochen der Hände, soweit solche vorhanden, sind wie gewöhnlich mit normaler Haut bekleidet, auch sind offenbar die zur Bewegung dieser Theile nöthigen Muskeln vorhanden. Dagegen besteht eine ganz abnorme Stellung der Vorderarme zu den Oberarmen; es stehen nehmlich die Vorderarme zu den Oberarmen so, dass sie in dem Ellenbogengelenke einen spitzen Winkel bilden. Diese Winkelstellung wird vorzugsweise dadurch unterhalten, dass der Uebergang der Haut in der Ellenbogenbeuge vom Ober- zum Vorderarm zu knapp ausgefallen ist. Eine geringe Beweglichkeit ist in der Verbindung der Speiche (Radius) mit dem Oberarm vorhanden. Will man jedoch den Vorderarm strecken, so spannt sich die verkürzte Haut in der Ellenbeuge so sehr an, dass nur ein ganz geringes Abziehen des Vorderarmes vom Oberarme zu ermöglichen ist. Wollte man den Vorderarm weiter abziehen, so würde unzweifelhaft die verkürzte Hautfalte einreissen.

Es besteht also jede Hand nur aus Daumen und Zeigefinger, welche aber an beiden Oberextremitäten vollkommen gleichmässig entwickelt sind.

Virchow

Taf. I.

1

8a

b

13

LIBRARY
OF THE
UNIVERSITY
OF
CALIFORNIA

Virchow's

15



Thornam sculp.



Virche

LIBRARY
OF THE
UNIVERSITY
OF

1.

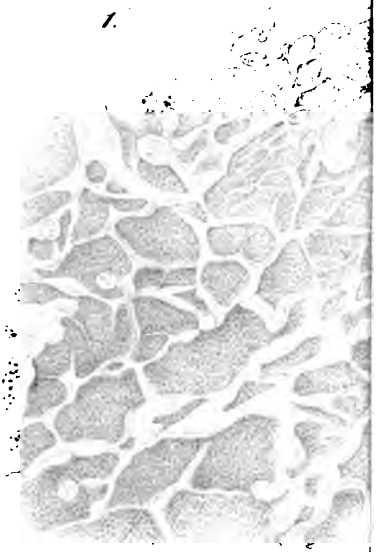

b

b

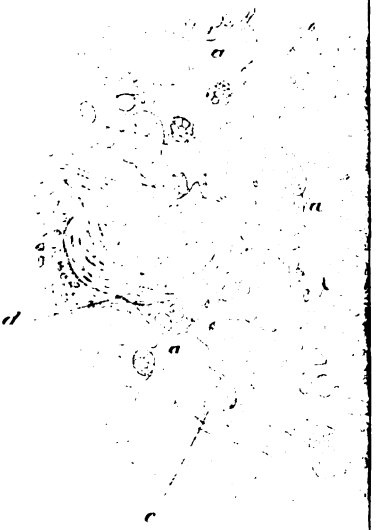

LIBRARY
OF THE
UNIVERSITY
OF
CALIFORNIA

Archiv
für
pathologische Anatomie und Physiologie
und für
klinische Medicin.

Bd. LXXII. (Siebente Folge Bd. II.) Hft. 2.

IX.

Ueber die Ausscheidung von Eiweiss im Harn des gesunden Menschen.

Von Prof. W. Leube in Erlangen.

Im vorigen Winter machte ich mehrfach die Beobachtung, dass der Urin von Kranken, deren Körperzustand nicht den mindesten Verdacht auf ein Nierenleiden erweckte, beim Kochen und Zusatz von Säure eine ganz schwache Trübung zeigte, welche allerdings bei durchfallendem Lichte nicht oder kaum zu erkennen war, dagegen sofort deutlich wurde, wenn die betreffende Urinprobe zugleich mit einer nicht gekochten Probe desselben Urins gegen eine dunkle Fläche gehalten und ihre Durchsichtigkeit mit derjenigen des nicht gekochten Urins verglichen wurde. Da bis jetzt anscheinend mit vollem Rechte an dem Satz festgehalten wurde, dass das Auftreten von Eiweiss im Urin unter allen Umständen eine pathologische Erscheinung sei, so diagnosticirte ich in allen solchen Fällen eine latente Nierenerkrankung, speciell das erste Stadium einer interstitiellen Nephritis. Indessen konnte ich an dieser Diagnose auf die Dauer nicht festhalten, da der Nachweis jener schwachen Trübung des Urins doch verhältnissmässig zu häufig bei Patienten vorkam, die sonst nicht im Geringsten auf eine Nierenerkrankung suspect waren. Es drängte sich vielmehr die Frage auf, ob nicht das Auftreten jener Spuren von Eiweiss im Harn noch in die Gren-

bei der Prüfung ergeben hatte. In 8 dieser Fälle war die durch den Eiweissgehalt bedingte Trübung sehr deutlich in die Augen fallend, in 10 Proben nur ganz schwach. Die genannten 148 Einzeluntersuchungen betrafen den Mittagurin von 114 Soldaten, bei 88 derselben wurde der Urin (Morgens und) Mittags nur 1 Mal, bei 21 2 Mal (an 2 verschiedenen Tagen), bei 5 3 Mal (an 3 einzelnen Tagen) untersucht. Unter jenen 88 Soldaten waren 7, welche bei eiweissfreiem Morgenurin eiweisshaltigen Mittagurin entleerten, von den genannten 21 Soldaten 4 mit eiweisshaltigem Mittagurin, und zwar war derselbe in allen 4 Fällen nur an je einem der Untersuchungstage eiweisshaltig, während der am anderen Versuchstage gelassene Harn sowohl Morgens als Mittags eiweissfrei war. Unter den 5 Soldaten endlich, deren Urin 3 Mal an verschiedenen Tagen zur Untersuchung kam, waren 2, welche bei keiner der 6 Untersuchungen Albumen im Harn zeigten, 2, bei welchen der Morgenurin stets eiweissfrei, der Mittagurin stets (3 Mal) eiweisshaltig gefunden wurde und schliesslich 1, der an 2 Versuchstagen sowohl Morgens als Mittags eiweissfreien Urin entleerte, am 3. Tage aber im Mittagurin deutlichen Eiweissgehalt des Harns zeigte.

Zur besseren Uebersicht über das Gesagte wird folgende Tabelle dienen:

Zahl der Soldaten, deren Urin auf Eiweiss untersucht wurde.		Albumingehalt des Urins am I. Untersuchungstage.		Albumingehalt des Urins am II. Untersuchungstage.		Albumingehalt des Urins am III. Untersuchungstage.	
		Morgenurin	Mittagurin	Morgenurin	Mittagurin	Morgenurin	Mittagurin
90	81	0	0				
	7	0	Alb.				
	2	Alb.	Alb.				
23	17	0	0	0	0		
	2	0	Alb.	0	0		
	2	0	0	0	Alb.		
	1	0	0	Alb.	Alb.		
	1	Alb.	Alb.	Alb.	Alb.		
6	1	0	0	0	0	0	Alb.
	1	0	0	0	0	Alb.	Alb.
	2	0	Alb.	0	Alb.	0	Alb.
	2	0	0	0.	0	0	0

Procentisch ausgedrückt stellt sich nach meiner Untersuchung die Häufigkeit der Albuminurie bei Gesunden folgendermaassen:

1) Der Morgenurin war eiweisshaltig bei 5 Soldaten von 119, d. h. bei . . . . . 4,2 pCt.
2) Der Mittagurin war eiweisshaltig bei 19 Soldaten von 119, d. h. bei . . . . . 16 pCt.
3) Der Mittagurin allein (Morgenurin eiweissfrei) war eiweisshaltig bei 14 Soldaten von 119, d. h. bei . . . . . 11,8 pCt.
4) Mittag- und Morgenurin gleichmässig eiweisshaltig bei 5 Soldaten von 119, d. h. bei . . 4,2 pCt.

In 2 Fällen, in welchen die Trübung eine ausgesprochene war, übrigens nicht die stärkste, die zur Beobachtung kam, wurde eine quantitative Bestimmung des Eiweisses ausgeführt, deren Ergebniss folgendes war:

I. 35 Ccm. Urin wurden gekocht, mit einem Tropfen Essigsäure angesäuert, der Niederschlag auf's Filter gebracht, sorgfältigst ausgewaschen, bei 110° getrocknet, später zum Zweck der Salzebestimmung das Filter verbrannt etc. Dabei ergab sich:

Filter + Rückstand	0,2120
Filter	0,1875
Eiweiss + Salze	0,0245
Salze	0,0005
Salzfreies Eiweiss	0,024 = 0,068 pCt.

II. 300 Ccm. Urin auf dieselbe Weise behandelt wie im Fall I:

Filter + Rückstand	0,296
Filter	0,176
Eiweiss + Salze	0,120
Salze	0,009
Salzfreies Eiweiss	0,111 = 0,037 pCt.

Obgleich von einer qualitativen Specialanalyse des im Harn ausgeschiedenen Eiweisses bei den doch im Ganzen sehr geringen Mengen, um die es sich handelte, von vornherein wenig zu erwarten war, wollte ich wenigstens einen Versuch machen, den Charakter des in Frage stehenden Albumins noch genauer zu bestimmen. Zu dem Zwecke wurden 250 Ccm. eiweisshaltigen Harns auf 2000 Ccm. verdünnt (spec. Gew. 1002) und in den diluirten Urin 3 Stunden lang Kohlensäure eingeleitet. Obgleich nun hierdurch eine deutliche Trübung entstand, so war doch der dabei ab-

sitzende Niederschlag zu geringfügig, um weiter untersucht werden zu können, und dieselbe Unzulänglichkeit des Untersuchungsmaterials zeigte sich leider auch im weiteren Verlauf der Analyse, so dass ich darauf verzichten musste, festzustellen, welche Eiweissmodificationen in dem im Harn des Gesunden ausgeschiedenen Albumen vertreten waren.

Cylinder oder Blutkörperchen fand ich nicht im Sedimente; wenn ein solches überhaupt vorhanden war, bestand es wesentlich aus Harnsäurekrystallen.

Das specifische Gewicht des Urins wurde bei 56 Soldaten bestimmt. Der Vergleich des Gewichts vor dem Marsch mit demjenigen nach demselben ergab nichts Constantes. Von jenen 56 Soldaten liessen 2 einen vor und nach dem Marsch gleich schweren Urin, 28 einen nach dem Marsch, 26 einen vor demselben leichteren Urin. Die Differenz der Gewichte des Harns vor und nach dem Marsch bewegte sich im ersteren Fall zwischen 1 und 15, im letzteren zwischen 1 und 20. Zwei von jenen 56 Soldaten zeigten Albuminurie nach dem Marsch, dagegen durchaus keine auffallende Differenz des specifischen Gewichts des vorher und nachher gelassenen Urins; bei dem einen war dasselbe vor dem Marsch 1022, nach demselben 1023, bei dem anderen 1013 gegen 1022.

Es schien mir ferner von Interesse, festzustellen, wie lange Zeit die offenbar durch das Exerciren und den starken Marsch angeregte Albuminurie im einzelnen Fall anhalte. Bei einem Soldaten, dessen Urin an 2 verschiedenen Tagen sowohl Morgens als Mittags eiweissfrei gefunden worden war, erwies sich der am 3. Tage nach einem 4stündigen Bataillonsexerciren um 10 Uhr Morgens gelassene Urin deutlich eiweisshaltig. Dagegen ergab die Untersuchung des zwischen 4 und 6 Uhr Nachmittags sowie des am folgenden Morgen gelassenen Urins beide Male nicht eine Spur von Eiweiss: die Albuminurie war also eine sehr rasch vorübergehende Erscheinung gewesen.

Es versteht sich eigentlich von selbst — doch will ich es nicht unerwähnt lassen — dass ich alle Soldaten, in deren Urin Eiweiss nachgewiesen wurde, sofort einer Körperuntersuchung unterwarf und speciell auf das etwaige Vorhandensein einer Gonorrhoe oder Herzhypertrophie Rücksicht nahm. Es gelang mir aber nicht, bei einem der oben angeführten 19 Soldaten irgend etwas Patho-

logisches nachzuweisen. Endlich sei noch erwähnt, dass alle diejenigen Soldaten, welche ich speciell danach frug, angaben, dass sie während des Marsches, beziehungsweise Exercirens, für gewöhnlich Nichts ässen oder tränken.

Aus den voranstehenden Beobachtungen geht zunächst die Thatsache hervor, dass die Ausscheidung von Eiweiss im Urin nicht, wie bisher angenommen wurde, immer eine pathologische Erscheinung ist, sondern bei gewissen Menschen zur Norm gehört.

Diese noch in die physiologischen Grenzen fallende Albuminurie ist charakterisirt durch die spärliche Menge von Eiweiss, die dabei im Urin erscheint. Zwar wechselt die Grösse des Eiweissgehaltes des Harns im einzelnen Fall sehr beträchtlich von kaum wahrnehmbaren Spuren bis zur vollständigen Undurchsichtigkeit des gekochten Urins; im Ganzen war aber doch der Eiweissgehalt des Harns bei allen Gesunden, bei welchen ein solcher von mir nachgewiesen werden konnte, ein unbedeutender, 0,1 pCt. sicher nicht überschreitender.

Wenn wir die Häufigkeit und Pathogenese dieser physiologischen Albuminurie in's Auge fassen, müssen wir nothwendig 2 Kategorien unserer Fälle auseinander halten, nehmlich erstens die Fälle, wo auch ohne vorangehende Körperanstrengungen mit dem Urin („Morgenurin") Eiweiss ausgeschieden wurde und zweitens diejenigen, wo nur nach vorangehenden stärkeren Körperanstrengungen Albumen im Harn („Mittagurin") erschien. Die ersteren Fälle sind die selteneren (4 pCt.), die letzteren zeigen eine relativ hohe Procentzahl (12 pCt.). Die Albuminurie der 2. Kategorie muss als die unmittelbare Folge der mit den Märschen und dem mehrstündigen Exerciren verbundenen Körperanstrengung angesehen werden und scheint, wie oben bemerkt, eine rasch vorübergehende Veränderung der Urinausscheidung zu sein. Aber auch in den Fällen der ersten Kategorie, wo ohne jede körperliche Anstrengung bei vollständig normalem Verhalten der Körperfunctionen und speciell der Urinsecretion Eiweiss im Urin erschien, ist diese Albuminurie trotzdem offenbar, wenigstens in der Regel, keine constante Function des Organismus, wie ein Blick auf die obenstehende Tabelle ohne Weiteres lehrt. Wir müssen also das Resultat unserer

Beobachtungen dahin zusammenfassen: In weitaus der Mehrzahl der Fälle ist der Urin des Gesunden eiweissfrei; in seltenen Fällen tritt bei sonst vollständig normalem Verhalten des Körpers eine ganz geringgradige, aber unzweifelhafte Albuminurie auf, welche verhältnissmässig häufig sich einstellt, wenn körperliche Anstrengungen der Urinabscheidung vorangehen.

Die Ursache dieser zeitweiligen Albuminurie kann nach verschiedenen Richtungen hin gesucht werden. Bekanntlich sind die bisher gewonnenen Erfahrungen und Versuchsresultate über die Ausscheidung des Harnwassers und der specifischen Bestandtheile des Urins noch nicht derartig abgeschlossen, dass eine vollständige Einigung der Ansichten über den physiologischen Hergang bei der Urinabscheidung erzielt worden wäre. Es sind hauptsächlich 2 Theorien, die Anspruch auf Gültigkeit machen können:

1) Die Filtrationstheorie, welche in ihrer strengen Fassung voraussetzt, dass in den Malpighi'schen Kapseln nicht nur das Wasser, sondern auch die specifischen Bestandtheile des Urins in toto abfiltrirt werden und dass das mechanische Moment des Blutdrucks die Urinabsonderung in jeder Beziehung beherrsche.

2) Die Theorie der specifischen Secretion, welche bei der Abscheidung der Urinbestandtheile den Epithelien der Harnkanälchen eine specifische Function zuerkennt.

Auf eine weitere Ausführung dieser Theorien kann hier nicht eingegangen werden, beide haben, wie bekannt, gewichtige Gründe für sich und hat namentlich die zweite durch die schönen Untersuchungen von R. Heidenhain (Pflüger's Archiv IX. S. 1) die mächtigste Stütze erhalten. Bei dem Versuche, eine Erklärung für die oben geschilderte zeitweilige Abscheidung von Eiweiss im Harn zu geben, muss deswegen auf jede der beiden Theorien gleichmässig Rücksicht genommen werden.

Die anatomische Anordnung der Blutgefässvertheilung in den Malpighi'schen Kapseln und ihre räumliche Beziehung zu den harnabführenden Kanälen der Niere sind so eigenartig, an keiner anderen Drüse wiederkehrend, dass man die Harnabscheidung von vornherein gerade in diesen Theil der Niere zu verlegen und dann folgerichtig als einfachen Filtrationsprozess anzusehen geneigt sein wird. Diese Auffassung hat zudem durch die Arbeiten Ludwig's

und seiner Schüler eine feste experimentelle Grundlage erhalten, so dass wenigstens darüber kein Zweifel besteht, dass der Blutdruck die Wasserausscheidung beherrscht; und da das Harnwasser aus dem Blute stammt, muss auch der Durchtritt oder Nichtdurchtritt der Albuminstoffe des Blutplasmas durch die Gefässhaut im Glomerulus vom Blutdrucke abhängig sein. Nun findet sich aber im Harn des normalen Menschen fast ausnahmslos kein Eiweiss und muss man deswegen annehmen: entweder dass wirklich mit dem Harnwasser auch Eiweiss durch die Gefässmembran in den Anfang der Harnkanälchen gedrückt werde und beim Vorrücken in den letzteren von den Drüsenepithelien wieder aufgenommen [1]) und dem Harn vollständig entzogen werde, so dass dieser in den Sammelröhren eiweissfrei erscheint, oder dass das Eiweiss verhindert sei, aus dem Blute zugleich mit dem Wasser durch die Gefässmembran durchzutreten wegen der für die Filtrirung von colloidalen Substanzen ungeeigneten Beschaffenheit der letzteren.

Wie leicht ersichtlich recurrirt die erste der beiden Annahmen auf eine Function der Epithelien, die zweite nicht. Bei der letzteren muss man vielmehr meiner Ansicht nach im Anschluss an das, was wir über die Filtration im Allgemeinen wissen, nur die Voraussetzung machen, dass die „Poren" der Gefässmembran etwas zu eng sind, um neben dem Wasser colloidalen Substanzen den Durchtritt zu gestatten. Ist diese Ansicht richtig, so versteht es sich eigentlich von selbst, dass jene Retention von Eiweiss auf dem Filter nicht für alle Fälle gelten kann. Man wird vielmehr von vornherein erwarten müssen, dass bezüglich der Porosität des Filters individuelle Verschiedenheiten obwalten werden, und von diesen bis zu einem gewissen Grade der Durchtritt der Albuminstoffe des Blutplasmas im einzelnen Falle abhängt.

Die erste Kategorie von Individuen, die auch ohne vorangehende Körperanstrengungen Spuren von Eiweiss im Urin entleert, wird hiernach solche Menschen in sich begreifen, deren Gefässmembranporen etwas weiter als gewöhnlich sind und deswegen leicht auch bei normalen Verhältnissen Spuren von Eiweiss durchlassen. Bei der zweiten Kategorie von Menschen wäre die Porosität der Gefässmembran zwar nicht ausreichend, um für gewöhn-

[1]) Cf. von Wittich, Dieses Archiv Bd. 10.

lich den colloidalen Substanzen den Durchtritt zu gestatten; der letztere würde aber stattfinden, sobald durch grössere Körperanstrengungen die Eiweissfiltrationsbedingungen überhaupt günstiger würden. Bei der überwiegenden Mehrzahl der Menschen dagegen bliebe selbst unter den letztgenannten Verhältnissen die Porosität der Gefässmembran im Glomerulus für die Filtration von Albuminstoffen unzulänglich.

Bei der eben entwickelten, von der Filtrationshypothese im Wesentlichen ausgehenden Erklärung ist angenommen worden, dass das Eiweiss normaler Weise durch die Gefässmembran nicht durchfiltrire. Lässt man diese allerdings nicht zu beweisende Voraussetzung nicht gelten, lässt man vielmehr mit dem Harnwasser auch Eiweiss in den Anfang der Harnkanälchen gepresst werden und dasselbe von den Epithelien endlich aus dem Harn wieder aufgenommen werden, so müsste man, um mit dieser Hypothese unser Versuchsresultat in Einklang zu bringen, annehmen, dass die genannte Thätigkeit der Epithelien für gewöhnlich zwar genüge, um den Harn eiweissfrei zu machen, bei einzelnen Individuen aber zu genanntem Zwecke nicht vollständig ausreiche. Nach Analogie des von Heidenhain beobachteten Verhaltens der Epithelien, wonach bei übermässig gesteigerter Secretion von Indigoblau die dabei in Anspruch genommene Thätigkeit der Epithelien schliesslich erlahmt, müsste auch in unserem Falle, bei der Aufnahme und Verarbeitung des Eiweisses durch die Epithelien, eine „Ermüdung" des letzteren supponirt werden, wodurch es möglich würde, dass gewisse Mengen von Eiweiss im Flüssigkeitsstrom der Harnkanälchen zurückblieben. Das letztere würde natürlich um so leichter eintreten, je mehr Eiweiss von den Epithelien zu bewältigen wäre, je mehr Albumin also die Flüssigkeit in den Harnkanälchen enthielte, und dies würde der Fall sein, wenn unter dem Einfluss grösserer Körperanstrengungen die Ausfuhr von Eiweiss eine stärkere würde. Unter solchen Umständen könnte dann die unter normalen Verhältnissen der Steigerung der Eiweissfiltration entsprechend gesteigerte Resorption durch die Epithelien die Abweichung von der Norm nicht mehr genügend compensiren, und würde so in einzelnen Fällen Eiweiss im Urin erscheinen. Um aber auch die Fälle zu erklären, wo ohne vorangegangene Körperanstrengung Albumen im (Morgen-) Urin entleert wird, müsste man annehmen,

dass auch bei normalen Filtrationsverhältnissen und bei vollster Gesundheit des Organismus eine zeitweilige Insufficienz der Drüsenzellen sich geltend mache — eine Annahme, die entschieden etwas Gezwungenes hat.

Bei beiden Erklärungsversuchen ist die Voraussetzung gemacht, dass die der Urinsecretion vorangehende Körperanstrengung ein Factor sei, welcher die Eiweissfiltration im Glomerulus begünstige. Worin aber diese durch die gefundene Thatsache erwiesene Begünstigung der Eiweissfiltration begründet ist, wage ich nicht ohne Weiteres zu entscheiden. Selbstverständlich wird man in erster Linie daran denken, dass eine hierbei zu Stande gekommene Blutdrucksteigerung mehr Eiweiss durch die Poren der Gefässmembran im Glomerulus durchdrücke. So einfach und bestechend nun aber auch auf den ersten Blick diese Annahme ist, so stehen derselben doch bei näherer Ueberlegung schwerwiegende Bedenken entgegen. Folgerichtig müsste nehmlich erwartet werden, dass bei künstlich herbeigeführter Steigerung des Drucks in den Nierenarterien, beziehungsweise der Aorta, der Urin willkürlich eiweisshaltig gemacht werden könnte. Das Experiment lehrt indessen das Gegentheil, indem es bekanntlich einer ganzen Reihe von Autoren nicht gelang, auf diesem Wege beim Thiere Albuminurie zu erzeugen, und ebenso sprechen direct dagegen die von Runeberg gewonnenen Versuchsresultate, die von demselben in einer höchst bemerkenswerthen Arbeit (Archiv für Heilkunde 1877, XVIII. S. 1 ff.) neuerdings publicirt wurden und dazu angethan sind, unsere seitherigen Ansichten über die Bedingungen der Filtration von Eiweisslösungen durch thierische Membranen total umzugestalten. Runeberg fand nehmlich, dass unter sonst constanten Verhältnissen der Albumingehalt des Filtrats bei Drucksteigerungen geringer wird und bei Druckerniedrigung zunimmt. Trotz dieser sicherlich schwer in die Wagschale fallenden Versuchsresultate wäre man nun immerhin noch berechtigt, sich skeptisch zu verhalten und das Ergebniss des Thierexperiments vor der Hand nicht schlechterdings auf die Verhältnisse beim Menschen zu übertragen, ehe nicht festgestellt ist, dass die am Thierdarm gewonnenen Filtrationsgesetze auch für die lebende Gefässmembran im Glomerulus Gültigkeit haben, und diese letztere bezüglich ihrer Porosität und ihrer Affinität zu Eiweisslösungen beim Thiere sich absolut gleich der menschlichen verhält.

Allein bei aller Skepsis kann man sich, wie ich glaube, andererseits doch der Wahrnehmung nicht verschliessen, dass in neuerer Zeit, namentlich auch durch die Cohnheim'schen Arbeiten, mehr und mehr die Beweise sich häufen, dass die Blutgefässwand bezüglich ihrer Durchlässigkeit bei wechselndem Druck sich anders verhält, als eine gewöhnliche physikalische Membran. Es scheint mir daher geboten, auf die Benutzung der Veränderungen in den Spannungsverhältnissen des Blutes zur Erklärung des Factums der Albuminurie bei grösseren Körperanstrengungen zunächst einfach zu verzichten. Aber ebenso muss ich darauf verzichten, nach einer anderen Richtung hin einen Erklärungsversuch für jenes Factum zu machen, da mit der zu diesem Zweck unternommenen Heranziehung nervöser Einflüsse, moleculärer Veränderungen der Gefässwand u. A. für das Verständniss jenes Vorgangs, wie ich glaube, Nichts gewonnen wäre.

Was endlich die klinische Bedeutung dieser physiologischen Albuminurie betrifft, so möchte ich nur hervorheben, dass sie in diagnostischer Hinsicht verwechselt werden kann mit allen pathologischen Zuständen, wo bei wenig oder nicht gestörtem Wohlbefinden kleinste Mengen von Eiweiss im Urin auftreten. Sehen wir ab von der Albuminurie in fieberhaften Krankheiten, wobei die Störung des Allgemeinbefindens doch zu sehr in Vordergrund tritt, als dass Verwechselungen mit physiologischen Zuständen möglich wären, so würden es eigentlich nur die Stauungshyperämie der Niere und die interstitielle Nephritis sein, welche zu diagnostischen Irrthümern Veranlassung geben könnten. Eine auch nur oberflächliche Untersuchung des Körpers wird indessen die Stauungsniere leicht erkennen lassen; schwieriger, ja unmöglich dagegen kann die Unterscheidung der Albuminurie bei der Schrumpfniere von der physiologischen Albuminurie werden. Wenn häufiger Harndrang, Schwindel, Kopfschmerz, Sehstörungen, Herzklopfen und die percutorisch und palpatorisch nachweisbare Herzhypertrophie als Folge der Schrumpfniere auftreten, ist die Diagnose freilich nicht schwer, alle jene Symptome können aber bekanntlich im Beginn der Entwickelung einer interstitiellen Nephritis fehlen. Wie soll hierbei die Differentialdiagnose möglich sein? Man wird in solchen Fällen um so weniger von vornherein eine feste Entscheidung treffen können, als selbst das Auffinden von spärlichen hyalinen Cylindern nicht sicher für das Bestehen einer Schrumpfniere spricht, indem

von mehreren Beobachtern hyaline Cylinder im eiweissfreien Harn von Gesunden nachgewiesen wurden.

Eine interessante Perspective endlich eröffnete sich für die Pathogenese der pathologischen Albuminurie, wenn es uns glückte, eine Steigerung jener physiologischen Albuminurie durch zufällig einwirkende Schädlichkeiten, durch fieberhafte Krankheiten, durch eine bestimmte Nahrungszufuhr u. A. gerade bei solchen Menschen zu beobachten, welche schon normaler Weise Spuren von Eiweiss mit dem Urin entleeren. Bis jetzt besitze ich in dieser Beziehung kein Beobachtungsmaterial, weswegen ich auf eine weitere Ausführung der angeregten Frage verzichte.

X.

Ueber die Zellen des Glaskörpers.

Von Dr. A. Potiechin aus St. Petersburg.

(Aus der pathologisch-anatomischen Anstalt in Heidelberg.)

Schwalbe hat, gestützt auf die Arbeiten von Iwanoff und Lieberkühn[1]), sowie auf eigene eingehende, anatomische und experimentelle Untersuchungen, die Ansicht ausgesprochen, es seien sämmtliche zelligen Elemente des Glaskörpers als lymphoide, eingewanderte Zellen zu betrachten. Die grosse Bedeutung dieser Behauptung erhellt sofort, wenn man sich vergegenwärtigt, dass durch sie einem Gewebe der Bindesubstanzen alle fixen Zellen abgesprochen sind. Aber auch für die Deutung der pathologischen Prozesse, zumal der entzündlichen, ist diese Thatsache von so hoher Wichtigkeit, dass es wohl gerechtfertigt erscheinen mag, sie von Neuem einer eingehenden Prüfung zu unterwerfen. Ich will daher in Folgendem kurz die Ergebnisse meiner Untersuchungen an erwachsenen und an fötalen Glaskörpern mittheilen.

[1]) Schwalbe, Art.: Glaskörper. Graefe und Saemisch, Handbuch der Augenheilkunde, Bd. I. Iwanoff, Zur normalen und pathologischen Anatomie des Glaskörpers, Arch. f. Ophthalm., Bd. XI. Lieberkühn, Ueber das Auge des Wirbelthierembryo. Schriften der Gesellschaft zur Beförderung der gesammten Naturwissenschaft in Marburg, Bd. 10.

Zur Prüfung der Verhältnisse, wie sie am erwachsenen Glaskörper sich finden, benutzte ich menschliche Augen, sowie die Augen von Hunden, Ochsen, Kälbern, Schweinen und Kaninchen. Die Glaskörper wurden zum Theil ganz frisch auf Stricker's heizbarem Objecttische, zwischen zwei durch einen Oelrand verschlossenen Deckgläsern untersucht, theils nach vorgängiger Einwirkung von Müller'scher Flüssigkeit oder Alkohol, ungefärbt oder mit Carmin oder Anilinviolett tingirt der Betrachtung unterzogen.

Bei der frischen Untersuchung dieser erwachsenen Glaskörper fand sich nun, in Uebereinstimmung mit der oben berührten Behauptung, nur eine Form von Zellen, lymphoide Elemente, welche in allen Punkten übereinstimmten mit den farblosen Blutkörpern der betreffenden Individuen. Sie lagen, wie von verschiedenen Autoren bereits ausgeführt wurde, vorzugsweise in den äusseren Schichten des Organes, in der nächsten Nähe der Hyaloidea, während die centralen Abschnitte nahezu frei von Zellen waren. Auf dem heizbaren Objecttische bei einer Temperatur von 28—35° C. untersucht, zeigten die meisten oder alle lebhafte amöboide Bewegungen, deren Formen und Erscheinungen sich ganz analog verhielten, wie in anderen Geweben. Bei vorsichtiger Wasserentziehung durch langsames Verdunsten kehrten die meisten Zellen zu einer runden, kugelförmigen Gestalt zurück, wie dieses nach den Untersuchungen von Thoma[1]) zu erwarten war.

Weniger einfach gestaltet sich das Ergebniss, wenn man Glaskörper, welche in Müller'scher Flüssigkeit oder Alkohol gehärtet sind, der Beobachtung unterzieht. Die Mannichfaltigkeit der Zellformen, welche auf diese Weise hervortritt, macht es leicht erklärlich, dass man bestrebt war, hier verschiedene Arten von Zellen zu unterscheiden. Neben einfach runden Zellen, wie sie als lymphoide Elemente sich sofort charakterisiren, finden sich verästigte Gebilde in reicher Auswahl, die Iwanoff sehr getreu beschrieben hat. Nur die von dem genannten Autor aufgeführten Physaliphoren, die Zellen mit grösseren oder kleineren homogenen Tropfen im Innern, konnte ich ebensowenig wie an ganz frischen Objecten, nach mehrstündiger oder mehrtägiger Härtung auffinden. Ich habe mich dagegen überzeugen können, dass solche Physalidenbildungen

[1]) Thoma, Der Einfluss der Concentration des Blutes und der Gewebssäfte auf die Form- und Ortsveränderungen farbloser Blutkörper. Dieses Archiv Bd. 62.

im normalen Glaskörper sehr häufig als Folge der Einwirkung verschiedener Reagentien zu deuten sind. Man findet nehmlich solche hyaline Tropfen in sehr vielen Zellen, wenn man den Glaskörper monatelang in Müller'scher Flüssigkeit aufbewahrt hat. Die Zellen haben dann zum Theile vollständig das Ansehen der dritten Form der von Iwanoff genannten Glaskörperzellen. Als frühesten Termin für das Auftreten solcher Veränderungen der zelligen Elemente ergab sich mir eine Zeit von vierzehn Tagen. Regelmässig aber und in grösserer Zahl kann man erst nach viel längerer Frist diese Physalidenbildungen erwarten.

Diese Ergebnisse meiner speciell auf den in Rede stehenden Punkt gerichteten Untersuchungen widersprechen den Angaben von Iwanoff, insofern als letzterer auch im frischen Glaskörper physaliphore Zellen auffand und sogar amöboide Bewegungen an ihnen erkennen konnte. Der Grund für diesen Widerspruch wird entweder in dem benutzten Material, oder in den Untersuchungsmethoden zu finden sein. In letzterer Beziehung betone ich, dass ich auf dem warmen Objecttische sorgfältig dem Wasserdampfe den Zutritt zu dem Präparate versperrte. Letzteres lag, wie bereits oben bemerkt, zwischen zwei grossen Deckgläsern, deren Ränder durch einen Oelring vereinigt waren und nicht etwa in einer feuchten Kammer. In letzterer ziehen bekanntlich thierische Gewebe sehr leicht Wasser an. Möglicherweise aber könnten auch Altersverschiedenheiten, auf welche eine Bemerkung Iwanoff's hinweist, oder individuelle Abweichungen in Frage kommen. Dieses um so mehr, weil die Zahl der mir zu Gebote stehenden vollständig frischen, lebenswarmen Menschenaugen nur eine geringe war. Ich muss dem entsprechend meine Angaben vorzugsweise auf die Untersuchung sehr zahlreicher Thieraugen stützen.

In Uebereinstimmung mit Lieberkühn und Schwalbe bin ich also zu dem Ergebnisse gelangt, dass im erwachsenen Glaskörper der Säugethiere nur eine Zellform existire, welche ich mit Schwalbe als identisch mit den weissen Blutkörpern und Wanderzellen betrachten muss. Ihre Grösse, ihre optischen Eigenschaften, die an ihnen wahrnehmbaren sehr lebhaften amöboiden Bewegungen lassen diese Meinung als unzweifelhaft erscheinen. Demgemäss wird man auch die verschiedenen Zellformen, welche in erhärteten Objecten getroffen werden, dahin deuten müssen, dass die Conser-

virungsflüssigkeit die Zellen in lebhafter amöboider Bewegung überraschte und auch annähernd in derjenigen Form erhärtete, welche die Elemente gerade angenommen hatten. Die von Lieberkühn und Schwalbe beobachteten zahlreichen Uebergangsglieder zwischen den drei von Iwanoff aufgestellten Zellformen des Glaskörpers finden dadurch ihre einfachste Erklärung.

Die Eingangs berührte Behauptung hat Schwalbe auch durch einige Versuche bekräftigt. Er brachte zu diesem Zwecke die Glaskörper von Menschen, Schafen oder Schweinen in den Rückenlymphsack von Fröschen. Nach etwa 18 Stunden zeigten sich dann die Objecte durchsetzt von sehr zahlreichen eingewanderten Lymphzellen des Frosches. Diese, welche durch gleichzeitig in den Lymphsack eingebrachte körnige Farbstoffe noch deutlicher markirt waren, ergaben dann im Glaskörpergewebe alle jene verzweigten und mannichfachen Formen, wie sie den echten Glaskörperzellen zukommen. Diese Versuche, welche den Beweis führen, dass die Deutung der Glaskörperzellen als lymphoide Zellen nicht gefährdet ist durch die Mannichfaltigkeit der Zellformen, habe ich gleichfalls wiederholt und zwar mit frischen Glaskörpern vom Hunde, Schweine, Ochsen und Kalbe. Auffallend ist bei diesen Versuchen, wie rasch der Glaskörper sich verkleinert oder selbst ganz verschwindet, resorbirt wird. Wartet man jedoch nicht so lange, sondern untersucht nach einer kürzeren Reihe von Stunden, wie dieses Schwalbe angiebt, so wird man dessen Beobachtungen vollständig zu bestätigen im Stande sein.

Noch vollkommener und reiner gestaltet sich aber das Resultat dieser Versuche, wenn man die Einwanderung von farblosen Blutkörpern in situ hervorruft, indem man den Glaskörper in einen Zustand traumatischer Entzündung versetzt. Ich injicirte zu diesem Zwecke nach dem Vorgange von J. Arnold[1]) einige Tropfen mit feinkörnigem Zinnober gemischten Wassers in den Bulbus, indem ich mit einer Pravaz'schen Spritze im Aequator einstach. Soll der Versuch ganz rein sein, so wird man nachträglich mit dem Augenspiegel sich darüber verlässigen müssen, dass bei dem Einstechen keine merkliche Blutung hervorgerufen wurde. Die Ergebnisse dieser Versuchsreihe stimmen so vollständig mit den früheren überein, dass es mir nicht nöthig erscheint, ausführlicher

[1]) J. Arnold, Beitr. z. Entwick. d. Blutcapillaren. 3. Abhdlg. Dies. Arch. Bd. 54.

auf sie einzugehen. Nach 6 Stunden schon, wenn das unbewaffnete Auge kaum merkliche Glaskörpertrübung erkennt, zeigt das Mikroskop schon zahllose Wanderzellen in dem hyalinen Gewebe, die alle jene verschiedenen Formen darbieten, wie sie unter normalen Verhältnissen im Glaskörper getroffen werden. Zwölf bis siebzehn Stunden nach der Operation entwickelt sich eine merkliche Trübung der peripherischen Schichten des Corpus vitreum, während 24—30 Stunden nach der Operation der Glaskörper sich schon häufig in einen weissen, eiterähnlichen Brei verwandelt zeigt. Die Beobachtung des geschilderten Verlaufes der Entzündung demonstrirt zugleich sehr anschaulich den Weg, welchen die wandernden Zellen zurücklegen.

Wenn es nun als feststehend betrachtet werden darf, dass der erwachsene Glaskörper nur wandernde Zellen besitze, erhebt sich die Frage, in welcher Weise ein solches der fixen Zellen entbehrendes Gewebe entstehen kann. Es schien mir sehr wünschenswerth, auch diese Frage noch zur Lösung zu bringen, da auf diesem Wege allein es möglich erscheint, die Thatsache der Abwesenheit fixer Zellen im Corpus vitreum mit unseren Anschauungen über Gewebe und Gewebsbildung in Einklang zu bringen. Als Untersuchungsmaterial standen mir zahlreiche Augen von Kalbsembryonen zur Verfügung, welche ich theils frisch auf dem erwärmten Objecttische, theils nach vorgängiger Härtung in Müller'scher Flüssigkeit oder Alkohol in gefärbtem und in ungefärbtem Zustande der Betrachtung unterzog.

Zur frischen Untersuchung benutzte ich die Glaskörper von sieben Kalbsembryonen, deren Körperlänge 58, 68, 88, 180, 215, 220, 310 Mm. betrug. Bei kleineren Exemplaren gelingt das Herauspräpariren des Glaskörpers nicht mehr mit der nöthigen Sicherheit, so dass ich solche nur in gehärtetem Zustande untersuchte. In diesen frischen Präparaten erkennt man ohne Schwierigkeit die verschiedenen runden und verästigten Zellformen, welche von Virchow, v. Wittich, C. O. Weber, Klebs und Lieberkühn[1])

[1]) Virchow, Notiz über den Glaskörper. Dieses Archiv Bd. 4. Ueber den menschlichen Glaskörper. Dieses Archiv Bd. 5. v. Wittich, Verknöcherung des Glaskörpers. Dieses Archiv Bd. 5. C. O. Weber, Ueber den Bau des Glaskörpers. Dieses Archiv Bd. 19. Klebs, Zur normalen und pathologischen Anatomie des Auges. Dieses Archiv Bd. 21, 25. Lieberkühn, l. c.

beschrieben sind. Bei der angewendeten Methode erhellt aber gleichzeitig, dass alle diese Zellen weniger nach ihrer Form, als nach ihren Lebenseigenschaften sich in zwei scharf getrennte Klassen scheiden lassen. Ein beträchtlicher Theil der runden und verästigten Zellen beginnt bei Erwärmung des Objecttisches lebhafte amöboide Bewegung und verhält sich auch nach Grösse, Granulirung und Kernbildung genau wie die bekannten lymphoiden, wandernden Zellen. Die übrigen zelligen Elemente dagegen sind meist beträchtlich, zwei- bis dreimal grösser als die lymphoiden, haben verästigte, in feine lange Fäden endigende Ausläufer und zeigen weder Form- noch Ortsveränderung. Nicht selten tragen die Ausläufer dieser zweiten Zellenform kleine Anschwellungen, oder hängen mit den langen Ausläufern benachbarter Zellen vielfach zusammen, so dass vollständige Zellennetze entstehen. Das Protoplasma derselben ist der Regel nach feinkörnig und umschliesst einen, selten zwei rundliche oder ovale bläschenförmige Kerne. Kernkörperchen sind meist in grösserer Zahl 8—10 vorhanden.

Gegenüber den lymphoiden Zellen dürfte somit diese zweite Form als die fixen, das Glaskörpergewebe bildenden Zellen betrachtet werden. Dafür spricht weiterhin der Umstand, dass wenigstens in den frühesten Stadien der Entwickelung die fixen Glaskörperzellen nach Form und Grösse übereinstimmen mit benachbarten zelligen Elementen der Kopfplatten.

Zur weiteren Verfolgung der angeregten Frage, zumal zur Feststellung der Lagerungsverhältnisse der Elemente, erschien es mir zweckmässig, erhärtete Glaskörper zu benutzen, die in Müller'scher Flüssigkeit conservirt, mir in grosser Menge zur Verfügung standen. Theils an Zupfpräparaten, theils an feinen Durchschnitten gelang es, die Entwickelungsgeschichte ziemlich vollständig zu verfolgen. Namentlich aber wurde meine Untersuchung sehr wesentlich gefördert durch die mir gütigst zur Verfügung gestellte Sammlung mikroskopischer Durchschnitte embryonaler Kalbsaugen, welche der Monographie von J. Arnold „Beiträge zur Entwickelungsgeschichte des Auges" zu Grunde lagen.

In diesen erhärteten Präparaten besitzen die lymphoiden Zellen die verschiedenen Formen, welche auch unter gleichen Bedingungen in dem erwachsenen Glaskörper getroffen werden und die von Iwanoff ausführlich beschrieben wurden. Sie finden sich in sehr

wechselnder Menge neben den sternförmigen fixen Zellen. Bei den jüngsten Embryonen von 9—20 Mm. mag die Zahl beider Zellformen annähernd gleich sein, während späterhin die fixen Zellen an Zahl abnehmen, indem die lymphoiden persistiren, jedoch im Verhältniss zu der wachsenden Masse des Glaskörpers relativ sparsamer nachweisbar sind. Schliesslich bleiben sie allein übrig, während die fixen verschwinden.

Es bleibt noch übrig, das Wenige mitzutheilen, was sich über die Lagerungsverhältnisse, insbesondere der fixen Zellen, ergeben hat. Bei Kalbsembryonen von 9 Mm. Länge beginnt der Raum zwischen der sich einstülpenden Linse und dem vorderen Blatte der secundären Augenblase endlich so weit zu werden, dass man einige wenige Zellen in ihm erkennen kann. Sie liegen vorzugsweise da, wo die Glaskörperanlage mit den Kopfplatten zusammenhängt. Ihre Gestalt ist meist spindelförmig, zuweilen rund und entspricht den Zellen der Kopfplatten. Dagegen finden sich näher zur Augenaxe hin nur sehr vereinzelte zellige Gebilde.

Viel reichlicher ist die Zahl der Glaskörperelemente bei Kalbsembryonen von 12 Mm. Länge. Sie bilden jetzt in den vorderen Schichten des Glaskörpers, also entsprechend der hinteren Linsenfläche, einen ziemlich zusammenhängenden Zug, welcher beiderseits in das Gewebe der Kopfplatten ausstrahlt. Ihre Form erscheint meist spindelförmig mit langen, anastomosirenden Ausläufern. Doch sind sie ab und zu untermengt mit runden Elementen, die wohl als Wanderzellen zu deuten sind.

Embryonen von 15—18 Mm. Länge zeigen bereits deutliche Blutgefässschlingen im Glaskörper, welche vorher nur selten getroffen werden. Diese Blutgefässe liegen vorzugsweise entlang der hinteren Linsenfläche und in ihren Maschenräumen enthalten sie nun, an Stelle des oben genannten Zuges spindelförmiger Zellen, ein ziemlich reiches Netzwerk sternförmig verästigter, anastomosirender, fixer Zellkörper, und mehr oder weniger zahlreiche lymphoide Zellen. In den hinteren Abschnitten des Glaskörpers liegen auch jetzt noch relativ wenige Zellen beider Kategorien. Schon in dieser Periode bemerkt man, wie viel reicher das Zellennetz in der nächsten Umgebung der Blutgefässe sich ausbildet, ein Verhältniss, welches auch in den späteren Stadien in gleicher Weise fortbesteht und sich bei gewissen Thierspecies, z. B. beim Frosche, wäh-

rend des ganzen Lebens erhält. Manche der Zellen sind nach Art einer Adventitia capillaris parallel der Oberfläche der Capillarschlingen gelagert und hängen zugleich durch ihre Fortsätze mit den übrigen Glaskörperzellen zusammen. Nebstdem tragen die Blutgefässe vielfach Sprossenbildungen, wie sie bei der Neubildung von Capillarbahnen an vielen Stellen anatomisch und experimentell nachgewiesen sind.

Aehnlich gestalten sich die Lagerungsverhältnisse in den Glaskörpern aus Embryonen von 20—60 Mm. Länge. Indessen findet man auch jetzt noch den grössten Reichthum an Zellen stets in der Gegend der tellerförmigen Grube, wo ihre zarten Ausläufer ein reiches Netz bilden und zu den Capillargefässen vielfach das gleiche Verhältniss zeigen, wie es soeben berührt wurde. An älteren Embryonen sind die Lagerungsverhältnisse sehr viel schwerer zu verfolgen, weil der allmählich weicher werdende Glaskörper bei der Erhärtung stark schrumpft und sich gleichzeitig von der Retina ablöst. Man überzeugt sich jedoch, dass allmählich mit dem Wachsthume des Fötus die Zellen der centralen Abschnitte des Glaskörpers verschwinden, während sie in den peripherischen Schichten, wenn auch in geringer Zahl, erhalten bleiben. Wie bereits bemerkt, gewinnen dabei die wandernden Elemente der Menge nach die Oberhand gegenüber den fixen, bis schliesslich nach der Rückbildung der Blutgefässe nur die peripherischen Schichten des Glaskörpers noch einige wandernde Elemente enthalten.

Aus dem Mitgetheilten ergiebt sich zunächst eine weitere Bestätigung der Lieberkühn'schen Ansicht, wonach die erste Glaskörperanlage in sehr früher Zeit aus den Kopfplatten sich entwickelt, indem auch ich im Stande war, histologisch in den frühesten Perioden eine Uebereinstimmung in dem Baue der Glaskörperanlage mit dem angrenzenden Theile der Kopfplatten nachzuweisen. Ferner bestätigt sich die von Schwalbe aufgestellte Behauptung, die Zellen des erwachsenen Glaskörpers seien lymphoide, wandernde Elemente, während zugleich die Genese des Glaskörpergewebes deutlicher hervortritt. Wie in allen anderen Bindesubstanzen spielen die fixen Zellen bei der Entwickelung eine sehr wesentliche Rolle. Mit dem Verschwinden der Blutgefässe aber werden sie allmählich nicht mehr in der gallertig erweichenden Grundsubstanz

nachweisbar, wobei es indessen dahin gestellt bleiben muss, ob sie wirklich zu Grunde gehen, oder nur sich so verändern, dass wir weder durch optische noch durch mikrochemische Hülfsmittel im Stande sind, ihre Existenz zu erkennen. Die Wanderzellen dagegen bleiben erhalten, wenn sie auch nur in geringer Zahl in den peripherischen Glaskörperschichten nachweisbar sind.

XI.

Beiträge zur Kenntniss der physiologischen Bedeutung der angebornen Missbildungen.

Von Prof. Dr. P. L. Panum in Kopenhagen.

(Fortsetzung von S. 90.)

II. Ueber die Entstehung der Doppelmissbildungen.

A. Die Bedeutung der Stellung und der Form der Primitivstreifenanlagen für die aus denselben entwickelten Doppelmissbildungen.

Die allerwichtigsten und sichersten Aufschlüsse über die Entstehung der Doppelmissbildungen sowohl als der einfachen Missbildungen und über die normale Entwickelung des Fötus hat man selbstverständlich in den auf die allererste Zeit der Entwickelung bezüglichen unmittelbaren Beobachtungen und Erfahrungen zu suchen. Die Resultate dieser unmittelbaren und directen Beobachtungen muss man, so weit sie vorhanden sind, als Thatsachen festhalten, und es ist nicht erlaubt, dieselben, wie es nur zu oft geschehen ist, einer bevorzugten Hypothese oder Vorstellungsweise zu Liebe zu ignoriren oder zu verschweigen oder ihre Bedeutung dadurch zu schmälern, dass man sie als zweifelhaft verdächtigt, wenn man sie nicht mit einer auf indirectem Wege gewonnenen und unbewiesenen Vorstellung vereinbaren konnte.

Durch directe und unmittelbare Beobachtungen aus den frühesten Perioden der Entstehung der Doppelmissbildungen sind aber vermeintlich folgende Punkte unzweifelhaft festgestellt:

1) Alle Doppelmissbildungen kommen auf einem einfachen Dotter zu Stande, und sie entstehen niemals durch

Verwachsung zweier auf verschiedenen Dottern entwickelter Keime oder durch Verschmelzung zweier in einem Ei vorhandenen Dotter.

Es kann freilich vorkommen, dass in einem mit 2 Dottern versehenen Vogelei eine Doppelmissbildung entsteht; dann aber enthielt der eine Dotter 2 befruchtete Keimanlagen (wie in den von mir in meinen „Unters. über d. Entstehung der Missbildungen" etc. auf Taf. XII Fig. 1—3 und Taf. XI Fig. 5 abgebildeten Fällen). Sonst entstehen in solchen Eiern entweder vollkommen getrennte Zwillinge (wie in den von mir l. c. auf Taf. X Fig. 2—3, Taf. IX Fig. 4, 6, 7 etc. abgebildeten Fällen), falls beide Dotter befruchtet waren, oder nur ein Fötus, falls nur der eine Dotter eine entwickelungsfähige Keimanlage enthielt (wie l. c. auf Taf. IX Fig. 1 und 2). An der Berührungsfläche beider Dotter kommt überhaupt gar keine Entwickelung zu Stande (wie man l. c. Taf. IX Fig. 1, 2 und 4 erkennt). Mehrere neuere und neueste Verfasser haben bei Gelegenheit dieses Themas immer und immer wieder angeführt, dass Hanow im Hamburger Magazin II. 1. 1747. S. 649 und Geoffr. St. Hilaire III. p. 17 je einen Fall beobachtet haben, in welchen sie vermutheten, dass die von ihnen in diesen Eiern gefundenen Doppelmissbildungen durch Verschmelzung zweier Dotter entstanden seien. Eine solche Verschmelzung haben sie aber nicht beobachtet, und sie haben sie eben nur vermuthet, weil die Grösse der Eier sie vermuthen liess, dass dieselben vielleicht früher einmal 2 Dotter enthalten hatten. Hätten sie die nun vorliegenden Erfahrungen vor Augen gehabt, so würden sie sich die Sache selbst wohl anders erklärt haben. Eben so unbegründet erscheint es aber, wenn D'Arreste blos aus der ungewöhnlichen Grösse eines mit einer Doppelmissbildung versehenen Dotters (ähnlich dem von mir auf Taf. XII Fig. 2 abgebildeten Falle) die ganz willkürliche und durch keine Beobachtung begründete Vermuthung aufstellte, dass dieser grosse Dotter wohl einmal durch Verschmelzung zweier ursprünglich vielleicht vorhanden gewesener Dotter entstanden sein könnte[1])! Indem ich meine, dass man unterlassen sollte, solche längst

[1]) Einige Monate nachdem ich Obiges geschrieben hatte erschien d'Arreste's: „Recherches sur la production artificielle des Monstruosités", Paris 1877, worin er nun selbst seine und Geoffr. St. Hilaire's frühere Vermuthung durch neue Beobachtungen in sehr schöner Weise gründlich widerlegt hat.

abgethane und unbegründete Vermuthungen immer wieder zu citiren und den festgestellten Thatsachen gegenüber zu stellen, weil man durch ein solches Verfahren ganz unbegründete Zweifel rege erhält, kann ich doch nicht umhin, an die von mir beobachteten und besprochenen Einschnürungen zu erinnern, welche bisweilen durch ringförmige Verdickung der Dotterhaut bei der während der Entwickelung stattfindenden Ausdehnung der Dottermasse entstehen und welche bisweilen ein Aussehen haben, das ohne eine genauere Untersuchung wohl zur Vermuthung führen könnte, es seien in solchen Fällen zwei ursprünglich von einander getrennt gewesene Dotter zu einem Dotter verschmolzen. Ich habe aber auch nachgewiesen, dass eine solche Deutung ganz unzulässig ist, indem ich auf Taf. IV Fig. 6 und Taf. XI Fig. 1 und 4 Fälle abgebildet habe, in welchen eine solche Einschnürung quer über einen ganz einfachen Embryo und über seinen Bluthof so hinlief, dass letztere sich halb auf der einen und halb auf der anderen Seite des Stranges befanden, woraus folgt, dass nur eine einfache Cicatricula vorhanden gewesen sein kann. Wären 2 Dotter mit einander verschmolzen gewesen, so hätten 2 Cicatriculae oder eine doppelte Cicatricula vorhanden gewesen sein müssen, und es würde kein einfacher Embryo, sondern eine Doppelmissbildung entstanden sein. — Dieser Punkt dürfte also als abgethan und entschieden betrachtet werden.

2) In Vogeleiern kommen bisweilen auf einem gemeinschaftlichen Dotter 2 ursprünglich vollkommen getrennte Keimanlagen vor und 2 Embryen, von welchen bisweilen jeder mit seinem eigenen Bluthofe und seinem eigenen Amnion versehen ist, während bisweilen 2 übrigens ganz selbständige Embryen einen gemeinschaftlichen Bluthof und ein gemeinschaftliches Amnion haben.

In beiden Fällen müssen bei Vögeln omphalopage Doppelmissbildungen entstehen, weil der Dotter bekanntlich am Schlusse der Entwickelung in die Unterleibshöhle schlüpft. Bei Säugethieren und Menschen, wo die Nabelblase in der Nachgeburt befindlich ist, müssen aber aus einer solchen Anlage getrennte Zwillinge entstehen. Es ist einleuchtend, dass die Sternopagen sich in genetischer Beziehung unmittelbar an diese omphalopagen Missbildungen der Vögel anschliessen und dass sie zu Stande kommen werden, wenn die Keimanlagen ursprünglich so nahe aneinander gerückt

sind, dass die Nabelabschnürung unvollständig wird und dass die Seitenplatten beider Embryen mit einander verwachsen. Es scheint einleuchtend zu sein, dass die Spaltungstheorie auf diese Fälle keine Anwendung findet und dass dieselben jedenfalls durch Verwachsung entstehen.

3) Durch experimentell hervorgebrachte mechanische Spaltung einer einfachen Keimanlage auf den frühesten Stadien ist niemals wirkliche Verdoppelung der Axengebilde oder irgend eines Organes zu Stande gebracht worden.

Hierin stimmen die von mir, Lereboullet, D'Arreste, Schrohe, Leuckart und Szymkiewicz angestellten Versuche so vollkommen überein, und die Versuchsresultate sind so entscheidend, dass hierüber kein Zweifel stattfinden kann. Es ist recht sonderbar, dass mehrere neuere Verfasser Leuckart's 1845 geschriebene Dissertation: De monstris eorumque causis, als Autorität gegen obigen Satz anführen, nachdem die unter Leuckart's Leitung von Schrohe ausgeführte Untersuchung ein den früheren Vorstellungen Leuckart's widersprechendes Resultat ergeben haben. In dieser Arbeit heisst es ausdrücklich S. 26: „Ich glaube darum mit Recht, gestützt auf die Resultate meiner Untersuchungen, mich der Ansicht Leuckart's anschliessen zu dürfen, nach welcher durch Spaltung der Keimscheibe niemals eine Doppelmissbildung, sondern nur eine Theilung in 2 Hälften entsteht." Es ist also nicht mehr erlaubt, Leuckart als Autorität für die Meinung zu citiren, der zufolge Verdoppelungen durch mechanische Spaltung der Keimanlage hervorgebracht werden könnten. Eben so unberechtigt erscheint es aber, dass Valentin's einmal vor etwa 40 Jahren ausgesprochene Meinung in dieser Angelegenheit immer und immer wieder als Stütze für die Spaltungstheorie angeführt wird. Es ist sehr leicht zu verstehen, dass Valentin ein durch mechanische Spaltung der Keimanlage im Vogelei entstandenes Gebilde einmal, als der Versuch zum ersten Mal gemacht wurde, als Doppelmissbildung deuten konnte. Es fehlt aber jeder Beweis für die Richtigkeit dieser Deutung, es fehlt die dazu nöthige genaue Untersuchung, welche erst von den späteren Forschern angestellt worden ist, und es handelt sich dabei ja wirklich nur um einen einzigen ungenau beobachteten Fall, dem man vernünftiger

Weise den nun vorliegenden Beobachtungen gegenüber gar keine Beweiskraft beimessen kann. Es ist auch leicht zu begreifen, wie Valentin einmal vor vielen Jahren, als es noch unbekannt war, wie häufig Doppelmissbildungen in Fischeiern vorkommen, dazu kam, dem zufälligen Umstande, dass eine Partie Fischeier, in welchen er eine gewisse Anzahl solcher Doppelmissbildungen vorfand, beim Transport geschüttelt worden war, ein ungebührliches Gewicht beizulegen. Nachdem aber die eingehenden Untersuchungen von Lereboullet vorliegen, durch welche der Beweis geliefert ist, dass die mechanische Erschütterung auf das Vorkommen der Doppelmissbildungen in Fischeiern gar keinen Einfluss hat, sollte man doch aufhören, Valentin's alte und längst widerlegte Vorstellung oder Meinung immer und immer wieder als Argument für die Spaltungstheorie zu citiren.

4) Es kommen in Fischeiern (und zwar verhältnissmässig häufig) Doppelmissbildungen vor, deren allererste Anlage, schon bei Entstehung des Primitivstreifens, von Anfang an vorn verdoppelt, hinten aber einfach ist und es ist bei Berücksichtigung etwas weiter entwickelter aber immerhin noch sehr junger Doppelmissbildungen nicht zu bezweifeln, dass in anderen Fällen schon auf dem Stadium des Primitivstreifens auch hinten verdoppelte, vorn einfache Anlagen zu Doppelmissbildungen vorkommen.

Bruch [1]), welcher bei Froschlarven mehrfach eine dichotomische Spaltung des Schwanzes beobachtete, welche nicht von einer in Folge einer Beschädigung vor sich gegangenen Regeneration herzuführen schien, hat diese Fälle besonders hervorgehoben und zur Aufstellung einer allgemeinen Theorie der Doppelmissbildungen verwerthet. Ohne ihm hierin beistimmen zu können, meine ich doch, dass man mit ihm darüber einig sein muss, dass diese Fälle weder mit der Spaltungstheorie vereinbar sind, noch mit derjenigen Verwachsungstheorie, welche von der Voraussetzung ausgeht, dass beide Keimanlagen immer von Anfang an vollständig doppelt gewesen und erst im Verlaufe der Entwickelung durch Verwachsung theilweise einfach werden könnten. Ueber das Stadium der Bildung des Primitivstreifens hinaus können wir die Entstehung der Doppelmissbildungen nicht durch Beobachtungen verfolgen, und wir müssen

[1]) Würzburger med. Zeitung Bd. VII.

es daher unentschieden lassen, worauf das abnorme Resultat der Dotterfurchung und der ersten Bildung des Primitivstreifens beruht, ob es, wie B. Schulze vermuthet hat, vom Vorhandensein zweier Keimbläschen oder von einer zu üppigen Bildung und abnormen Verdoppelung eines grösseren oder kleineren Theils der beim Furchungsprozess entstandenen ersten Urzellen der Keimanlage abhängen mag. Es lässt sich in diesen Fällen oft darüber disputiren, ob es sich hier um 1 theilweise verdoppeltes Individuum handelt, oder um 2 theilweise verkrüppelte Individuen. Man mag das aber auffassen wie man will, so muss man doch zugeben, dass in solchen Fällen eine partielle Verdoppelung einer übrigens einfachen oder eine partielle Einfachheit einer übrigens doppelten Keimanlage als der erste der Beobachtung zugängliche Ausgangspunkt schon von Anfang an, d. h. auf dem Stadium des Primitivstreifens, gegeben ist.

5) In allen Fällen, wo es (in Fischeiern) gelungen ist, den Fortgang der Entwickelung an Doppelmissbildungen vom frühesten Beginn, d. h. von der Anlage des Primitivstreifens an, während längerer Zeit zu verfolgen, hat es sich immer gezeigt, dass die ursprünglich verdoppelten Partien immer weiter mit einander verwachsen und zu einem einheitlichen Körpertheile verschmelzen. Dahingegen hat man niemals eine zunehmende Verdoppelung durch fortschreitende Spaltung eines ursprünglichen einfachen Theils der Körperanlage beobachtet.

Das geht schon aus einer älteren von Valentin gemachten Beobachtung hervor; ganz besonders ist dieser Vorgang aber durch die zahlreichen genau beschriebenen und abgebildeten Beobachtungen von Lereboullet aufgeklärt worden. In einigen Fällen waren die hinteren Enden der Primitivstreifen anfangs nur eben mit einander in Berührung und dieselben bildeten mit einander fast eine gerade Linie. Nach und nach wurde der gemeinschaftliche Hinterkörper immer länger und die beiden Vorderkörper bildeten einen immer spitzer werdenden Winkel mit einander. In anderen Fällen war der gemeinschaftliche Hinterkörper von Anfang an verhältnissmässig gross und der Winkel, den die Vorderkörper mit einander bildeten von Anfang an spitz, er wurde aber bei fortschreitender Entwickelung immer spitzer und ein grösserer Theil

der anfangs verdoppelten Partie wurde einfach. Das zeigte sich auch noch nach Anlage der Wirbelplatten, und hier konnte der Schwund der aneinander stossenden, anfangs doppelt vorhandenen Partien besonders deutlich beobachtet werden, indem die Zahl der vorderen, doppelt vorhandenen Platten abnahm und indem durch Verwachsung entstandene einfache Platten an der Stelle der doppelt entstandenen traten. In manchen Fällen waren beide die doppelt vorhandenen Partien des Primitivstreifens oder der Axenplatte von Anfang an gleich gross und beide schritten in der Entwickelung und Verwachsung gleichmässig vor. In anderen Fällen wurde die eine Anlage atrophisch und mehr und mehr von der anderen grösseren und stärker wachsenden absorbirt, so dass die schliesslich nur zu einem verhältnissmässig kleinen und nur partiell entwickelten (parasitischen) Appendix wurde. In wiederum anderen Fällen waren ursprünglich 2 parallele, aber einander vorn und hinten sehr nahe gerückte und hier mit einander verbundene Primitivstreifen vorhanden. Von dieser eigenthümlichen ursprünglichen Anlage hat Lereboullet eine bedeutende Anzahl von Fällen Tage und Wochen lang beobachtet und dabei immer gesehen, dass die in der Mitte anfangs oft weit von einander entfernten (wirklich oder bisweilen vielleicht nur scheinbar) doppelt vorhandenen Partien einander immer näher rückten, während gleichzeitig die Verwachsung und Vereinfachung der vorderen sowohl als der hinteren Partien immer zunahm. In mehreren Fällen ging die Verwachsung und Vereinfachung durch den Schwund der in der Mittellinie aneinander stossenden Partien so weit, dass ein ganz einfaches und normal gebildetes Fischchen aus der ursprünglich in der Mitte doppelt gewesenen Anlage hervorging. Eine Zunahme der Spaltung wurde niemals beobachtet. Das Fortschreiten der Verwachsung war in allen diesen Fällen eine ganz constante und evidente Erscheinung; dasselbe wurde aber nur bis zu einer gewissen Stufe der Entwickelung beobachtet und hörte bei weiter vorgeschrittener Entwickelung auf. Diese Beobachtungen sind Thatsachen, die sich nicht in der Weise hinweg raisonniren lassen, wie Oellacher[1]) es versucht hat. Er hat einige wenige Exemplare der letztbesprochenen Doppelmissbildung auf einer einzigen schon verhält-

[1]) Wiener Sitzungsberichte 1873: Terata mesodidyma.

nissmässig weit vorgeschrittenen Entwickelungsstufe beobachtet, und er hat nicht beobachtet, sondern sich nur vorgestellt, dass sie früher einmal einfach gewesen und erst im Verlaufe der Entwickelung gespalten worden seien. Ein zwischen den doppelt vorhandenen Mittelpartien jedesmal von ihm beobachtetes Klümpchen von unbestimmter Form hat er als eine Geschwulst gedeutet und sich vorgestellt, dass diese hypothetische Geschwulst die von ihm gedachte aber nicht beobachtete ursprünglich einfache Axenanlage gespalten haben könnte. Er scheint nicht wohl bedacht zu haben, dass es doch leicht zu begreifen ist, dass die Verwachsung durch ein zufällig zwischen beide Axenanlagen gerathenes Klümpchen (dessen Natur dahingestellt bleiben muss) verhindert werden konnte. Oellacher hat selbst gefühlt, dass es misslich ist, solche Vorstellungen und Deutungen den directen Beobachtungen Lereboullet's entgegenzustellen, er hat sich aber dazu gemüssigt gesehen, weil er Lereboullet's Beobachtungen nicht mit seinen eigenen allgemeinen embryogenetischen Vorstellungen und Theorien in Einklang zu bringen vermochte. Das ist aber doch ein gar sonderbares Argument, das mehr geeignet erscheint, seine eigenen theoretischen Vorstellungen, als die von Lereboullet direct beobachteten Thatsachen zu verdächtigen. Während aber Oellacher selbst seine Deutung der Entstehung der von ihm als Terata mesodidyma bezeichneten Missbildungen doch eigentlich nur als Vermuthung hinstellt, haben mehrere spätere Verfasser diese nur auf Vorstellungen und Deutungen begründete und den directen Beobachtungen geradezu widersprechende Vermuthung als Thatsache hingestellt und als Beweis für die Spaltungstheorie aufgeführt.

Die Zahl der directen und unmittelbaren Beobachtungen über die erste Entstehung der Doppelmissbildungen in der Anlage des Primitivstreifens oder in den ersten Anfängen der Entwickelung ist aber noch immer viel zu gering, um alle Formen der Doppelmissbildungen in befriedigender Weise aus der ersten Anlage zu erklären. Aus der frühesten Zeit der Entwickelung kennen wir noch nicht einen einzigen Fall einer Doppelmissbildung beim Menschen oder bei den Säugethieren, nur ganz vereinzelte Fälle aus Vogeleiern und eine allerdings bedeutend grössere aber immerhin noch sehr beschränkte Anzahl von Fällen von Fischeiern. Ueberblickt man diese Fälle, so sieht man, dass gewisse Formen von

Doppelmissbildungen bei einigen Arten verhältnissmässig häufig, bei anderen sehr selten sind, oder vielleicht zufälliger Weise noch gar nicht beobachtet worden sind. Beim Hecht und beim Lachs und überhaupt bei den Fischen scheinen den vorliegenden Mittheilungen zufolge Verdoppelung des Vorderkörpers ungleich häufiger zu sein, als Verdoppelung des Hinterkörpers, und die in Fischeiern verhältnissmässig häufig beobachteten Terata mesodidyma (vorn und hinten einfach, mit wirklicher oder scheinbarer Verdoppelung in der Mitte) ist unter den Doppelmissbildungen der Säugethiere so selten, dass sie eigentlich bisher ganz übersehen worden ist (siehe unten).

Aber die Doppelmissbildungen überhaupt, auch die in der Entwickelung weiter vorgeschrittenen, gehören sowohl beim Menschen als bei den Säugethieren, Vögeln und selbst bei den Fischen im Allgemeinen zu den allerseltensten Naturgegenständen und manche Formen sind vielleicht wirkliche Unica, die ihres Gleichen weder haben noch gehabt haben. Bei den wild lebenden Thieren kann man sich freilich hierüber keine bestimmte Vorstellung machen, weil die Doppelmissbildungen in den allermeisten Fällen todt geboren werden, oder doch ohne ganz besonders sorgfältige Pflege sehr bald nach der Geburt zu Grunde gehen. Die Doppelmissbildungen wild lebender Thiere werden offenbar meist nur dann zur Beobachtung kommen, wenn auf der Jagd erlegte trächtige Säugethiere solche im Uterus enthalten, und es ist daher leicht zu begreifen, dass den Sammlungen von ihnen nur ein verhältnissmässig kleines Contingent zukommen wird, und man ist offenbar ganz unberechtigt, hieraus zu schliessen, dass Doppelmissbildungen und angeborne Missbildungen überhaupt bei wild lebenden Thieren seltener seien, als bei den Haussäugethieren und den Menschen. Von Hasen finden sich dieselben noch verhältnissmässig am häufigsten, weil die Zahl der auf der Jagd erlegten trächtigen Hasen verhältnissmässig gross ist. Dass aber z. B. auch bei den Seehunden Doppelmissbildungen vorkommen, das ist durch ein in der meiner Leitung anvertrauten Sammlung vorhandenes und in Nordiskt med. Arkiv I. 1 beschriebenes Exemplar eines sternopagen Seehundepaars bewiesen, dessen gleichmässig entwickelte Individuen circa 42 Mm. lang sind. Dahingegen ist nicht zu bezweifeln, dass die grosse Mehrzahl der bei Menschen, Haussäugethieren und

Hausvögeln vorkommenden Doppelmissbildungen in allen Ländern, wo Sammlungen mehr oder weniger merkwürdig erscheinender Naturgegenstände vorhanden sind, in der Regel, namentlich durch Vermittelung der Aerzte und Thierärzte der betreffenden Gegend, an die Sammlungen und Museen eingesandt werden. Denn es giebt gewiss nur sehr wenige Naturgegenstände, welche in gleichem Maasse, wie die Doppelmissbildungen, sich überall, wo sie zur Beobachtung kommen (obgleich aus sehr verschiedenen Gründen), die Aufmerksamkeit des gemeinen Mannes sowohl als der mehr Gebildeten und namentlich der Naturforscher zuziehen. Wenn man nun, wie ich es im Sommer 1876 that, eine grössere Reihe der bedeutendsten Sammlungen dieser Art in verschiedenen Ländern durchgeht, und davon ausgeht, dass man hier in langen Reihen von Jahren, zum Theil schon in über 100 Jahren, wahrscheinlich das Meiste, jedenfalls aber einen sehr grossen Theil dessen, was überhaupt von Doppelmissbildungen bei Menschen und den Haussäugethieren in weiten Kreisen vorgekommen ist, zusammengebracht hat, so gewinnt man die Ueberzeugung, dass die Doppelmissbildungen überhaupt zu den sehr grossen Seltenheiten gehören, und dass manche Formen derselben fast als einzig dastehend anzusehen sind, während andere Formen verhältnissmässig häufig und mit höchst überraschender und auf eine bestimmte Gesetzmässigkeit hinweisender Uebereinstimmung aller Formverhältnisse wiederholt vorkommen. Die Mannichfaltigkeit der Formen, welche bei den Doppelmissbildungen überhaupt vorkommt, ist aber noch lange nicht vollständig bekannt, weil dieselben verhältnissmässig nur selten genau anatomisch untersucht worden sind. Da eine vollständige Zergliederung immer und eine partielle oft eine wenigstens theilweise Zerstörung der äusseren Erscheinung eines solchen Objects nothwendig macht, ist es leicht begreiflich, dass die Vorsteher solcher Sammlungen Bedenken tragen, die seltenen Stücke oder gar ein ganz unersetzbares Unicum der Untersuchung Preis zu geben. Das ist offenbar auch nur dann gerechtfertigt, wenn derjenige, der die Untersuchung ausführt oder leitet, wirklich im Besitze der nöthigen Voraussetzungen ist und leitende Gesichtspunkte vor Augen hat, deren Werth und Richtigkeit so sicher ist, dass man mit Gewissheit voraussetzen kann, dass die Untersuchung wirklich bemerkenswerthe Resultate ergeben wird. So lange es an solchen in physiologischer

Beziehung wirklich bedeutungsvollen Gesichtspunkten fehlte, so lange man allerlei unwissenschaftliche, zum Theil mystische oder abergläubische Vorstellungen mit den Missbildungen und namentlich mit den Doppelmissbildungen verband, sie als „contra naturam“ oder gesetzwidrige Bildungen betrachtete, bezüglich deren man „Alles für möglich halten könne“ oder so lange man sich damit begnügte, die Formen naturhistorisch zu ordnen, zu classificiren und mit allerlei zum Theil sehr curiösen Namen zu benennen, war es in der That nicht gerechtfertigt, „die schönen Exemplare“ zu zerstören. Nur dadurch, dass man sie bewahrte, konnte man z. B. beurtheilen, welche der von Alderovandi und selbst viel später von Regnault besprochenen und abgebildeten und mehr oder weniger phantastisch karrikirten Ungeheuer überhaupt in der Natur wirklich vorgekommen sind. Selbst wenn der Untersucher von einem wirklich wissenschaftlichen aber allzu einseitigen Gesichtspunkte geleitet wird, so dass man befürchten kann, dass andere, vielleicht viel bedeutungsvollere Fragen ausser Acht gelassen werden, welche durch eine genauere und umsichtigere Untersuchung würden festgestellt werden können, ist es ja in der That nicht gerechtfertigt, ein unersetzbares Stück einer Sammlung einer zerstörenden anatomischen Zergliederung Preis zu geben.

Die theils im Vorhergehenden, theils im Folgenden berührten Gesichtspunkte scheinen nun aber doch so bedeutungsvoll und so mannichfach zu sein, dass es jetzt wohl gerechtfertigt sein könnte, viele der in den Museen nach und nach wie Schätze zusammengebrachten und aufbewahrten Doppelbildungen einer mehr eingehenden Untersuchung zu unterwerfen, als es durchschnittlich bisher geschehen ist. Dieses wäre leicht ausführbar, wenn sie in grösserem Umfange, als bisher tüchtigen Doctoranden als Themata für Doctordissertationen empfohlen würden, vorausgesetzt, dass die Untersuchungen jedesmal von den nöthigen Abbildungen begleitet und unter kundiger Leitung sorgfältig und gewissenhaft, ohne vorgefasste Meinungen und nicht in der Zwangsjacke ein für alle mal festgestellter theoretischer Dogmen, oder im Interesse einer einseitig festgehaltenen Theorie ausgeführt würden. Denn es ist nicht zu läugnen, dass auf diesem Gebiete durch persönliches Dogma und rücksichtsloses einseitiges Schematisiren viel Unfug getrieben worden ist.

Eine der Hauptfragen, welche bei Untersuchung der fertigen

Doppelmissbildungen in den Vordergrund tritt, ist natürlich die Frage über die Form und Stellung der ersten der Beobachtung zugänglichen Anlage im Ei, auf dem Stadium des Primitivstreifens.

Wenn man mit Rücksicht auf diese Frage die Doppelmissbildungen untersucht, so findet man allerdings, dass die überwiegende Mehrzahl derselben auf folgende 5 ursprüngliche Hauptstellungen der Primitivstreifen zurückgeführt werden kann oder wenn man will, auf die drei als 1, 2 und 4 oder auf die drei als 1, 3 und 5 bezeichneten Hauptstellungen (Anakata-, Kata- und Anadidymi), indem Einige die als 3 und 5, Andere die als 2 und 4 bezeichneten als abgeleitete, durch Veränderung des von den Primitivstreifen mit einander gebildeten Winkels entstandene Formen betrachtet haben. Durch verschiedene Grade der Annäherung oder Entfernung der doppelt vorhandenen Axenanlagen, durch Verschiedenheiten der Winkelstellung der doppelt vorhandenen Partien, durch Verschiedenheiten der Ausdehnung der späterhin einfach erscheinenden Partien und endlich durch Gleichmässigkeit oder Ungleichmässigkeit der Entwickelung und des Wachsthums der doppelt vorhandenen Partien, sollten, so lautet das herrschende und landläufige Dogma, alle Formen der Doppelmissbildungen unter Annahme der oben bezeichneten ursprünglichen Stellungen der Primitivstreifen erklärt werden. Es scheint aber doch etwas fraglich zu sein, ob eine solche Erklärung, wenn auch die Möglichkeit derselben vorläufig eingeräumt wird, nothwendig und der Wahrheit wirklich entsprechend ist, und ob es nicht doch möglich wäre, dass Doppelmissbildungen vorkommen könnten, deren ursprüngliche Anlage im Stadium des Primitivstreifens dem gangbaren Schema nicht entsprochen hat?



Eine solche ketzerische Frage wird schon durch Lereboullet's und Oellacher's Mittheilungen über die sogenannte Terata mesodidyma gerechtfertigt, auf die man in der ersten Anlage und auf sehr früher Entwickelungsstufe in Fischeiern zuerst aufmerksam geworden ist und deren seltene Repräsentanten unter den zur vollen Entwickelung gekommenen Doppelmissbildungen bisher gewissermaassen der Beobachtung entgangen sind. Das von Braune[1])

[1]) Die Doppelmissbildungen und angebornen Geschwülste der Kreuzbeingegend

genauer beschriebene und abgebildete, früher von D'Alton besprochene Doppelmonstrum eines Menschen (in Meckel's Museum in Halle), bei welchem ein hemicephalischer Kopf, zwei Wirbelsäulen, zwei Arme, ein Sternum, ein gemeinschaftliches Becken und drei hintere Extremitäten vorhanden sind, scheint mir jedoch mit grosser Wahrscheinlichkeit auf die von Lereboullet beobachtete Anlage zweier oben und unten mit einander verschmolzenen, in der Mitte doppelt vorhandenen Primitivstreifen bezogen werden zu müssen (also so: ⊖). Lereboullet's Arbeit war damals Braune noch nicht bekannt und Oellacher's Mittheilung ist ja von einem viel späteren Datum; sonst würde ihm diese Beziehung schwerlich entgangen sein.

Die oben angeführten directen Beobachtungen der ersten Entwickelung der Doppelmissbildungen in Fischeiern (von Lereboullet) machen es überdies nothwendig, noch ursprünglich Y und Λförmig angelegte Primitivstreifenanlagen anzunehmen, diese jenem Schema anzureihen und sie von den V und /\förmigen zu unterscheiden.

Es giebt aber noch eine ganze Reihe von Doppelmissbildungen, von denen es offenbar wenigstens zweifelhaft ist, ob man sie dem oben als 1 bezeichneten Schema der parallelen Doppelaxen beizählen darf, nehmlich die im Ganzen allerdings seltenen Fälle, wo ein Theil der Axe in der Mitte des Körpers einfach erscheint, während dieselbe sowohl vorn als auch hinten doppelt ist. Hierher gehört ein schon zuerst von D'Alton[1]) beschriebener und dann näher von Braune[2]) besprochener und abgebildeter Fall einer Doppelmissbildung vom Schaf im Meckel'schen Museum in Halle. Schon bei Betrachtung dieser Abbildung scheint sich dem unbefangenen, nicht von einer vorgefassten Meinung zu Gunsten der Verwachsungs- oder der Spaltungstheorie eingenommenen Forscher die Frage aufzudrängen, ob diesem Falle nicht eine schon in der ursprünglichen Anlage der Primitivstreifen vorgebildete Kreuzform Ausgangspunkt der Entwickelung gewesen sein sollte? Der Gedanke an eine solche Möglichkeit könnte auch

in anatomischer und klinischer Beziehung von W. Braune. Mit 20 lith. Tafeln. Leipzig bei Engelmann, 1862. gr. 4°. S. 125—129. Taf. XIV u. XV.

[1]) D'Alton, De monstris, quibus extremitate superfluae suspensae sunt. Halle 1853. p. 24, 48.

[2]) l. c. S. 129—130 u. Tab. XVI u. XVII

schon entstehen, wenn bei E. v. Baer[1]) (bei Besprechung der Beobachtungen Jacobi's[2]) über Doppelmissbildungen bei Fischen) von einer Doppelmissbildung die Rede ist, „in der zwei Wirbelsäulen sich kreuzen", so dass „diese Missgeburt ein ordentliches Kreuz vorstellte". Dieser Gedanke hat sich mir auch schon einmal früher aufgedrängt, indem ich in einem Vogelei mit doppeltem Dotter einmal eine kreuzförmige Zona pellucida auf dem einen Dotter fand[3]). Letzterer Fall, bei welchem die Keimanlage einen verkrüppelten Embryo enthielt, reiht sich wahrscheinlich den schon von Wolff und Baer beobachteten Fällen einer kreuzförmigen Zona pellucida bei Gegenwart zweier vollständiger, mit den convexen Rücken)(förmig beisammen liegender Embryen an, wie ich neulich einen ganz entsprechenden Fall bei Prof. His in Leipzig gesehen habe. Mit Rücksicht auf diese letztgenannten Fälle lag es allerdings nahe, wie v. Baer es gethan hat, den kreuzförmigen Fischembryo Jacobi's in entsprechender Weise zu deuten und die wirkliche Kreuzung der Wirbelsäulen zu bezweifeln.

Dahingegen könnte man wohl darüber in Zweifel sein, ob die von Reichert am 3. Tage der Entwickelung in einem Gänseei gefundene und im Archiv f. Anat. u. Physiol. 1864 S. 744 Taf. XVII beschriebene und abgebildete Doppelmissbildung, wie er es annimmt, ursprünglich aus 2 wirklich parallelen Primitivstreifen bestanden hat, oder ob nicht vielmehr schon anfangs die Primitivstreifenanlage annähernd kreuzförmig gewesen ist, freilich ohne wirkliche Kreuzung. Diese sehr merkwürdige Doppelmissbildung hatte nehmlich 2 Köpfe und 2 vollkommen von einander getrennte Schwanzenden, während der übrige Körper, obgleich er 2 parallele Chordae dorsales enthielt, doch insofern einfach war, als der Rückenmarkskanal einfach war und als auch nur ein einziges Paar Rücken- und Bauchplatten vorhanden war. Wenn man auf Lereboullet's oben angeführte Beobachtungen Rücksicht nimmt, so dürfte es nicht unwahrscheinlich sein, dass die Entwickelung in diesem Falle von zwei von Anfang an seitlich gekrümmten, mit den convexen Seiten einander

[1]) Ueber doppelleibige Missgeburten. 1845. in Mém. de l'acad. imp. des sc. de St. Petersbourg. Sc. nat. T. IV. p. 12.

[2]) Hannoversches Magazin 62. Stück. 1765.

[3]) Untersuchungen über die Entstehung der Missbildungen. S. 41, 44, 47, 237 u. Tab. XI Fig. 5.

(so :)( ) zugekehrten Primitivstreifen ausgegangen ist, welche also in Folge einer ursprünglichen seitlichen Krümmung einander von Anfang an in der Mitte so nahe lagen, dass sie hier sehr früh mit einander verwachsen konnten, während doch die Kopf- und Schwanzenden beider schon anfangs so weit von einander entfernt waren, dass die Faltenbildungen, durch welche das Kopfende sowohl als das Schwanzende gebildet wurde (und wodurch zugleich eine hier jedenfalls einfache Amnionbildung eingeleitet wurde), doch noch gesondert erfolgen konnte. Ich werde später auf die paradoxe, zuerst von Meckel aufgestellte Theorie zurückkommen, für welche Reichert in diesem Exemplar einen Beweis zu finden meinte, eine Theorie, welche darauf ausgeht, dass alle Wirbelthiere eigentlich aus 2 verschiedenen ganzen Individuen bestehen sollten, welche durch Verwachsung während der Entwickelung die beiden einander zugewandten Körperhälften verloren haben sollten, indem diese nur bei der Entwickelung von Doppelmissbildungen mehr oder weniger vollständig zu ihrem Rechte gelangen sollten.

Folgender Fall dürfte dahingegen geeignet sein, der Vorstellung von einer ursprünglichen, schon in der Anlage der Primitivstreifen begründeten wirklichen Kreuzung einen hohen Grad von Wahrscheinlichkeit zu geben.

In diesem Frühjahre wurde mir durch die Güte des Herrn Trautner, praktischem Arzte in Bogense, ein neugebornes Doppelkalb angeboten, von dem es hiess, es sei mit 2 Köpfen, 2 Vorderbeinen und 5 Hinterbeinen versehen. Da es sich hier jedenfalls um eine sehr seltene Form der Doppelmissbildungen handeln musste, selbst wenn es sich herausstellen sollte, dass (wie ich sogleich vermuthete) das eine vermeintliche Hinterbein eigentlich ein Vorderbein sein sollte, nahm ich das Geschenk natürlich dankbar an, obgleich ich, mit anderen Arbeiten beschäftigt, gar keine Neigung hatte, mich vorläufig mit einer näheren Untersuchung dieses Objects zu beschäftigen. Da es sich aber zeigte, dass dasselbe ohne die leider entfernten und nicht mehr vorhandenen Eingeweide 36 Pfund wog und mir kein für die Aufbewahrung hinreichend grosses Gefäss zur Verfügung stand, wurde ich hierdurch genöthigt, mich sogleich eingehender mit der Untersuchung dieses Doppelkalbes zu beschäftigen. Hierbei stiess ich auf so bemerkenswerthe Verhältnisse, dass mein altes Interesse für dieses Gebiet wieder lebhaft

angeregt wurde und dass ich veranlasst wurde, mehrere andere ebenfalls sehr merkwürdige, zum Theil im Vorhergehenden, zum Theil im Folgenden besprochene Missbildungen, die mir zufälliger Weise theils kurz vorher zugestellt worden waren und theils kurz nachher geschickt wurden, mit in den Bereich der Untersuchung zu ziehen, worauf ich dann noch Gelegenheit hatte, auf einer kleinen Reise durch Greifswald, Berlin, Halle, Leipzig und Kiel die in den Museen dieser Universitäten angehäuften Schätze der Doppelmissbildungen, so weit die Kürze der Zeit es erlaubte, mit Rücksicht auf einzelne Fragen durchzumustern und mit den in den hiesigen Sammlungen vorhandenen Vorräthen zu vergleichen.

Die äussere Gestalt dieser Missbildung ist in den beifolgenden Zeichnungen (Taf. II Fig. 14 u. 15) zu erkennen. Von oben oder von der Rückenseite her betrachtet (Fig. 14) zeigt sich der Kopf hinten einfach, nur mit einem ungewöhnlich breiten Schädel. Die beiden Ohren nehmen ihren gewöhnlichen Platz ein. Weiter nach vorn sieht man aber 4 Augen und 2 vollständig von einander getrennte Schnauzen und Mäuler: 2 der Augen liegen seitlich, nach aussen und sind von gewöhnlicher Grösse, die 2 anderen aber liegen in der Mittellinie dicht neben einander und sind ganz klein und atrophisch. Die Entwickelung des Kopfes und des Gesichts ist auf beiden Seiten ganz gleichmässig und vollkommen symmetrisch. Der Hals und der vordere Theil des Thorax sowie die Vorderbeine sind ganz normal und vollkommen entwickelt, von der bei einem neugebornen ausgetragenen Kalbe gewöhnlichen Grösse. In der Gegend der unteren Brustwirbel und der Lendenwirbel ist aber die Rückenmarkshöhle offen, indem hier eine sehr grosse Spina bifida vorhanden ist. In der offenen Höhle dieser Spina bifida sieht man einen frei hervorragenden kleinen Zapfen, dessen Spitze der Mitte der Höhle zugewandt ist. Von diesem Punkte aus divergiren die beiden Hinterkörper, von welchen der eine rechts gelegene weit stärker und kräftiger entwickelt ist, als der auf der linken Seite, welcher offenbar in seiner Musculatur atrophisch erscheint, obgleich die Länge der Beine nicht sehr bedeutend gegen die der anderen Seite zurückgeblieben ist. Die Wirbelsäule des rechten Hinterkörpers endigt mit einem ordentlichen Schwanze, welcher nur darin abnorm ist, dass er zwei abnorme und steife Krümmungen zeigt, eine nach hinten und eine nach vorn gerichtet. Unter der Wurzel dieses Schwanzes sieht man einen After, aus welchem Excremente zum Vorschein kamen. Die Wirbelsäule dieses Hinterkörpers zeigt vom oberen Rande der Spina bifida bis zur Mitte des Schwanzes eine S förmige Krümmung, deren vordere Krümmung nach rechts gewandt ist, während die hintere Krümmung nach links gerichtet ist. Die Hinterbeine dieses Hinterkörpers sind etwas nach rechts gewandt. Der links gelegene atrophische Hinterkörper endigt nicht mit einem Schwanze, zeigt aber doch an der gewöhnlichen Stelle einen After und unter diesem sieht man zwischen den Hinterbeinen einen spitzen Hautlappen, welcher genau wie die Spitze eines Schwanzes aussieht. Die Stellung der Hinterbeine ent-

spricht ungefähr der Richtung des ganzen Unterkörpers, welcher gerade nach links gewandt ist, so dass er mit dem anderen Hinterkörper einen rechten Winkel bildet. An der Grenze zwischen beiden Hinterkörpern sieht man eine rudimentäre Extremität, welche man wohl bei flüchtiger Betrachtung für ein Hinterbein halten könnte, während man bei genauerer Untersuchung sogleich erkennt, dass es ein Vorbein ist, dessen rudimentäre Entwickelung sich aber schon dadurch zu erkennen giebt, dass sie nur mit einem einzigen Finger und mit einem Hufe anstatt der gewöhnlichen 2 Klauen versehen ist. Die Beugung der Handwurzel ist nach rechts gewandt, so dass die Spitze nach links gerichtet ist.

Bei Betrachtung von der Bauchseite her (Fig. 15) erkennt man ausser den bereits besprochenen Verhältnissen noch Folgendes: Man sieht die grosse künstlich hervorgebrachte Oeffnung, durch welche die Eingeweide ja leider entfernt worden waren. Die Insertion des Nabels muss sich an dieser Stelle befunden haben. Ausserdem findet man in der Nähe dieser Oeffnung 2 Orificia urethrae, von denen das eine weiter nach hinten liegende dem am stärksten entwickelten Hinterkörper angehört, während das andere, weiter vorn und in der Abbildung rechts gelegene dem atrophischen linken Hinterkörper angehört. Das diesem Hinterkörper angehörige häutige, wie eine Schwanzspitze aussehende Gebilde hatte also seinen Sitz im Perinäum, und beide Kälber waren männlichen Geschlechts. Man erkennt von dieser Seite her deutlich, dass das rudimentäre, dislocirte Vorderbein an der Bauchseite am unteren Rande des Thorax befestigt ist. — Die Farbe der Haare war überall gleichmässig rothbraun.

Schon bei Betrachtung dieser Verhältnisse entstand die Frage, ob hier nicht etwa eine Kreuzung der Wirbelsäulen vorliege, und ob die Entstehung der Missbildung nicht etwa auf eine ursprüngliche Kreuzung der Primitivstreifen in der Halsgegend, oberhalb der Stelle, wo die Anlagen der vorderen Extremitäten sich entwickeln sollten, zurückzuführen sei? Bei einer solchen Annahme würde es nehmlich leicht erklärlich sein, dass die im Winkel unter der Kreuzungsstelle entwickelte Anlage der vorderen Extremitäten durch eine von vorn nach hinten fortschreitende Verwachsung der Wirbelsäulen (wie sie überall beobachtet wird, wo 2 vorn einander berührende, hinten divergirende Primitivstreifen sich auf dem gemeinschaftlichen Dotter weiter entwickelten) dislocirt worden wäre und zwar an den Ort, wo die rudimentäre Extremität sich befand, nehmlich zwischen beiden Hinterkörpern nach der Bauchseite zu. Es wäre dann freilich noch eine weitere Frage, ob die rudimentäre vordere Extremität durch Verschmelzung der beiden ursprünglichen Anlagen entstanden ist, oder ob nur die eine Anlage zur Entwickelung gekommen ist, während die andere abortiv zu Grunde gegangen ist, und bei letzterer Annahme würde die weitere Frage entstehen, ob die vorgefundene vordere Extremität dem einen oder dem anderen der beiden mit einander verwachsenen Individuen angehört.

Die zur Beantwortung dieser Fragen und zur weiteren Einsicht in den Bau dieser merkwürdigen Missbildung vorgenommene Untersuchung des Skelets ergab nun folgende Verhältnisse:

Die 6 oberen Halswirbel sind einfach, die ersten vielleicht etwas breiter als gewöhnlich, sonst normal gebildet. Der Körper des 7. Halswirbels ist ungewöhnlich lang, mit einem sehr langen Processus spinosus versehen, und an der rechten

Seite trägt er eine Rippe. Der 1. Brustwirbel ist normal, mit 2 Rippen und einem langen Processus spinosus versehen. Die Körper des 2. und 3. Brustwirbels sind mit einander verwachsen; jeder derselben ist mit einem Paar normaler Rippen und mit einem langen Processus spinosus versehen. Der 4. und 5. Brustwirbel sind normal und jeder derselben ist mit einem gut entwickelten Processus spinosus und mit normalen Rippen versehen. Die Körper des 6. und 7. Brustwirbels sind aber in ähnlicher Weise mit einander verwachsen wie die Körper des 2. und 3. Brustwirbels. Beide sind mit ihrem Rippenpaar versehen, der Processus spinosus des 7. Brustwirbels ist aber in der Richtung von vorn nach hinten platt gedrückt und nimmt in Verbindung mit dem Processus spinosus des 8., 9. und 10. Brustwirbels, und mit den ganzen übrig gebliebenen rudimentären und deformen Bogenpartien des 11., 12. und 13. Brustwirbels und aller 6 Lendenwirbel sowie auch des Os sacrum an der Bildung der Wand derjenigen Höhle Antheil, welche der oben besprochenen Spina bifida entspricht, deren Umfang viel grösser war, als man es bei der äusseren Betrachtung vermuthen konnte. Der 8., 9. und 10. Brustwirbel sind übrigens jeder mit einem Rippenpaare versehen. Die beiden Rippen, welche mit dem 9. Brustwirbel verbunden sind, sind etwa gleich lang, aber ihre Krümmung ist eine sehr verschiedene wegen der schon am 8. Brustwirbel beginnenden Scoliose, deren Convexität nach rechts gerichtet ist. Der Thorax ist wegen dieser Scoliose rechts verengert, links erweitert. Vom Körper des 11. Brustwirbels, welcher grösser und stärker ist als der 10., entspringt rechts eine Rippe, links aber, gerade unter der Stelle, wo der linke und nach links gewandte Hinterkörper sich inserirt, und gerade unter der Stelle, wo der oben genannte kleine Zapfen am linken Rande der Wand der Spina bifida sichtbar ist, geht ein ganzes fächerförmiges Bündel von Rippen nach der linken Seite hin. Bei genauerer Untersuchung dieses fächerförmigen Rippenbündels ergiebt sich Folgendes: Am weitesten nach vorn sieht man (Taf. II Fig. 17 von der Bauchseite gesehen) eine etwa 3 Cm. breite, dünne, flache Knochenplatte (c), welche mit drei dickeren abgerundeten Enden, die als Capitula costarum aufgefasst werden müssen, an die vordere Hälfte des 11. Brustwirbelkörpers (x) angeheftet ist. Diese dünne, gleichsam mit 3 Wurzeln von dieser Insertionsstelle entspringende Knochenplatte spaltet sich demnächst in 2 Rippenenden (b b^1), von welchen sich die vordere (oder obere) mit ihrem Rippenknorpel nach vorn (oder oben) wendet und ebenso wie der Rippenknorpel der rechten Seite dieses Wirbels an der Bildung des einfachen Thorax Theil nimmt, während das hintere (oder untere) dieser beiden Rippenenden sich nach hinten (oder unten) umbiegt und hier in Verbindung mit den folgenden vom 11. Brustwirbel ausstrahlenden Rippen sich an eine Knorpelplatte (d) inserirt, welche offenbar als ein rudimentäres Sternum aufgefasst werden muss. Darauf folgt eine einzelne und isolirte, sehr dünne Rippe (i), deren Rippenknorpel sich mit dem vorigen und dem folgenden verbindet. Dann folgt ein mit einem ganz schmalen Capitulum entspringender Rippencomplex (n), welcher 4 verschiedene dichotomische Theilungen zeigt. Durch die erste dieser Theilungen wird nach hinten (unten) zu eine Rippe gebildet, welche mit einem ganz dünnen Rippenknorpel sich an die genannte, als ein Sternum aufzufassende Knorpelplatte (d) inserirt. Durch die zweite dichotomische Theilung des vorderen Theils dieses Rippencom-

plexes wird eine kleine Rippe gebildet, welche sich an den vorderen oder oberen Rand des genannten kleinen knorpligen Sternums inserirt. Der zuletzt übrig bleibende Rest dieses Rippencomplexes spaltet sich endlich noch in zwei dünne Rippen, welche sich an das oft genannte kleine knorplige Sternum inseriren. Endlich entspringt hinter der Wurzel dieses Rippencomplexes noch eine isolirte Rippe vom unteren Rande des 11. Brustwirbelkörpers und inserirt sich mit den vorhin genannten Rippenknorpeln an das kleine knorplige Sternum. Vom 11. Brustwirbelkörper scheinen also im Ganzen 6 Capitula costarum zu entspringen, aus welchen aber 9 dünne Rippenknorpel hervorgehen, von welchen die 8 hintersten oder untersten sich (jederseits 4) an das kleine knorplige Sternum inseriren. Dieses Sternum bildet eine mit 6 unregelmässigen Löchern durchbohrte dünne Knorpelplatte, welche sich an den unteren Rand der linken Thoraxwand anschliesst. Mit diesem zweiten rudimentären Sternum ist noch ein kleiner dickerer, unregelmässig dreieckiger Knorpel verbunden, den ich als Scapula deute, und mit diesem ist die sehr atrophische und dislocirte 3. vordere Extremität durch Bindegewebe verbunden. Wenn nun aber der beschriebene Rippencomplex am 11. Brustwirbel zu entspringen scheint, so muss man berücksichtigen, dass mit demselben hinten und links (Taf. II Fig. 16) noch ein Knochenstück (r) verbunden ist, welches ganz unzweifelhaft einen Rest der Wirbelsäule des rudimentären linken Hinterkörpers vorstellt und mit welchem auch das Becken derselben (gg) in fester Verbindung steht. Bevor wir aber diese Beziehungen, die auf Taf. II Fig. 16 näher erörtert werden, näher eingehen, wollen wir zuerst die übrigen auf Taf. II Fig. 17 erläuterten Verhältnisse weiter besprechen. Gehen wir nun also zur Betrachtung des 12. Brustwirbels (y Fig. 17) über, so sehen wir, dass der Wirbelkörper desselben sehr verkümmert, kurz und schief ist, indem er auf der rechten Seite (also in Fig. 17 links) viel kürzer ist als auf der linken Seite (in der Abbildung also rechts). Nach jeder Seite hin geht jedoch eine Rippe von diesem Wirbel ab. Die nach der rechten Seite (im Bilde also nach links) abgehende Rippe ist, obgleich klein und der vom 11. Brustwirbel nach derselben Seite hin abgehenden dicht anliegend, doch viel dicker und vollkommener entwickelt als die nach der linken Seite (im Bilde Fig. 17 also nach rechts) abgehende. Diese sehr dünne Rippe ist nehmlich mit einer vom 1. Lendenwirbel nach derselben Seite hin abgehenden ebenfalls sehr dünnen Rippe Yförmig verwachsen, und die von der Verbindungsstelle beider ausgehenden Verlängerung dieser dem 12. Brustwirbel und dem 1. Lendenwirbel gemeinschaftlichen Rippe verlängert sich in einen dünnen Rippenknorpel, welcher sich an den unteren Rand des rudimentären knorpligen Sternums inserirt, welches in der vorhin beschriebenen Weise an den unteren Rand der Rippen der linken Körperseite angeheftet ist, und mit welchem die kleine knorplige (mit dem rudimentären Sternum verschmolzene) Scapula und das rudimentäre 3. Vorderbein verbunden ist. Der 1. Lendenwirbel ist übrigens sehr kurz und rudimentär, aber weniger schief als der 12. Brustwirbel, und es geht von ihm ein schmaler nach hinten gerichteter Processus transversus nach der rechten Körperseite (im Bilde also nach links) ab. Die 5 folgenden Lendenwirbel sind sehr kurz, verkümmert und schief. Diese Schiefheit giebt sich besonders in dem Processus transversus aller dieser Lendenwirbel und in der Form des 6. Lendenwirbelkörpers zu erkennen. Die nach der

linken Körperseite (im Bilde also nach rechts) gewandten Processus transversi sind nehmlich spitz und dicht aneinander gedrängt, die entgegengesetzten, nach der rechten Körperseite gerichteten, sind viel breiter und rundlicher. Der letzte Lendenwirbelkörper ist ganz keilförmig, an der rechten Seite (also links im Bilde) am höchsten und mit einem ziemlich breiten Processus transversus versehen, während seine Höhe auf der linken Körperseite auf Null reducirt ist, so dass er hier gar keinen Processus transversus hat. Der 1. Sacralwirbel, mit welchem die Beckenknochen des rechten Hinterkörpers verbunden sind, ist verhältnissmässig sehr gross, fast normal, und an ihn schliessen sich die folgenden Sacralwirbel und die Schwanzwirbel an, welche bis in die Gegend der Schwanzspitze normal entwickelt sind, aber hier durch Anchylosen, Verschiebungen und Verkümmerung einiger der letzten Schwanzwirbel die zwei schon bei der äusseren Betrachtung auffälligen abnormen Krümmungen des Schwanzes hervorbringen. Das Becken des rechten Hinterkörpers ist in merkwürdiger Weise verkrümmt und schief. Das linke Hüftbein und die ganze linke Beckenhälfte ist viel kürzer als auf der rechten Seite, wodurch das Becken so gekrümmt wird, dass die Symphyse (f Fig. 17) sowie die Höhle und der Ausgang des kleinen Beckens nach links (in der Vorderansicht also nach rechts) gewandt ist, während die Darmbeine eine der Längsaxe des ganzen Körpers parallele Richtung haben. Dabei ist das Becken seitlich sehr stark verengt. Betrachten wir nun die Wirbelsäule von hinten (Taf. II Fig. 16), so sieht man oben wie die von vorn nach hinten abgeplatteten und breit gedrückten Processus spinosi des 7. und der folgenden Brustwirbel den vorderen (oberen) Rand der grossen flachen Höhle der Spina bifida bilden. Im ganzen Bereiche dieser Höhle sind von dieser Seite her die unteren Brustwirbel, die Lendenwirbel und der obere Sacralwirbel so mit einander verwachsen, dass man die Grenzen der einzelnen Wirbel nicht erkennen kann. Rechts sieht man die Processus transversi und die nach der rechten Seite hin abgehenden Nervenwurzeln, indem der Knochenrand, den die geöffnete Wirbelsäule an der rechten Seite bildet, sich ziemlich senkrecht erhebt und nicht nach rechts umgebogen ist. Links aber sind die Reste der mit einander verwachsenen Wirbelbögen zu einer breiten, nach links umgebogenen Knochenplatte verschmolzen, welche in Fig. 16 die Processus transversi und die Rippenansätze vollständig verbirgt. Auf dieser flügelartig oder ohrförmig nach der linken Seite verbreiteten Platte ist ein Knochenstück aufgelöthet, das auf der im Bilde (Fig. 16) dem Leser zugewandten Fläche convex erscheint und mit 3 Löchern versehen ist, welche von einer weissen, wie Rückenmark aussehenden Masse erfüllt sind. Von der der Mitte der Hauptwirbelsäule zugewandten Kante dieser dicken Knochenscheibe ragt ein etwa 1 Cm. langer und 0,5 Cm. dicker, rundlicher und vorn abgerundeter Zapfen (t) frei in die Höhle der Spina bifida hinein. Von diesem Zapfen aus bildet der Rand dieser aufgelagerten Knochenplatte 2 Bögen, von welchen der eine nach vorn und links, der andere nach hinten und links gewandt ist, und welche sich in einen weniger gebogenen, ganz nach links gewandten Rand vereinigen. Mit diesem ganz nach links gewandten Rande ist das Becken des linken Hinterkörpers durch festes, ligamentartiges Bindegewebe verbunden. Die beschriebene Knochenmasse, deren Auffassung als Rest der Wirbelsäule des linken Hinterkörpers trotz der verkümmerten Gestalt wohl nicht zu bezweifeln ist, liegt,

wie bereits oben bemerkt wurde, genau über dem 11. Brustwirbel und kann mit diesem zusammen als der Ausgangspunkt oder Ursprung der von hier ausstrahlenden Rippen aufgefasst werden, obgleich die Rippenköpfe sich bis zur Seite des 11. Brustwirbelkörpers unter die beschriebene rudimentäre Wirbelsäule und unter die flügelartige Knochenplatte, der sie aufgelagert ist, hinweg erstrecken. Die rudimentäre Wirbelsäule des linken Hinterkörpers ist durch Knochenmasse mit der genannten Knochenplatte, welche aus den nach links umgebogenen und mit einander verwachsenen linken Wirbelbogenpartien der letzten Brustwirbel und der Lendenwirbel gebildet ist, so fest verwachsen, dass eine Abtrennung derselben nicht möglich ist. Das Becken des linken Hinterkörpers ist viel kleiner, kürzer und enger, als das des rechten Hinterkörpers; es ist aber ganz gerade und verläuft in gerader Linie nach links. Die oberen Ränder der verkürzten Hüftschalen sind mit dem in Fig. 16 nach links gewandten Rande der die rudimentäre Wirbelsäule darstellenden Platte verbunden. Die inneren Ränder dieser Hüftschalen sind oben unmittelbar an einander gelagert und durch ligamentartiges Bindegewebe mit einander verbunden, indem das Os sacrum gänzlich fehlt. Eine Symphysis ossium pubis ist vorhanden; dieselbe ist in Fig. 17 als f dem Zuschauer zugekehrt, in Fig. 16 bei g vom Zuschauer abgewandt. Die in solcher Weise ohne Vermittelung eines Os sacrum durch die mit einander verbundenen Beckenknochen gebildete, sehr enge und langgestreckte Beckenhöhle liegt jenem Bogen gegenüber, den die oberste oder vordere Gruppe der vom 11. Brustwirbel entspringenden Rippen zwischen b, c und b^1 auf Taf. II Fig. 17 bilden, und hier tritt das Rectum des linken Hinterkörpers aus der Leibeshöhle zwischen den Rippen hindurch in die Beckenhöhle und öffnet sich, in Fig. 14 und in Fig. 16 bei a. Das Rectum des rechten Hinterkörpers öffnet sich, wie man in der Fig. 14 sieht, bei a^1. — Bezüglich der Grössenverhältnisse der Knochen der Extremitäten mögen noch folgende Verhältnisse hier angegeben werden: Von den hinteren Extremitäten war die am weitesten nach rechts gelegene die grösste (Os femoris maass vom Trochanter major bis zum Kniegelenk 18 Cm.); das dem rechten Hinterkörper angehörige linke Hinterbein war etwas kleiner (Os femoris maass zwischen den genannten Punkten 16 Cm.). Die beiden hinteren Extremitäten des linken Hinterkörpers waren gleich gross und nur wenig kürzer als die linke Hinterextremität des rechten Hinterkörpers, indem ihre beiden Ossa femoris zwischen den genannten Punkten 15½ Cm. lang waren. Die beiden vorderen Extremitäten, welche die gewöhnliche Lage hatten, waren ungefähr gleich gross und beide normal und kräftig entwickelt. Dahingegen war das nach hinten dislocirte Vorderbein viel kleiner. Sein Os humeri war 9½ Cm. lang, die Ossa humeri der beiden normalen Vorderbeine maassen 13 Cm. (vom Caput bis zur Trochlea). Sein Radius war nur 10 Cm. lang, in den beiden anderen vorderen Extremitäten maass derselbe 13—14 Cm. Es war in dieser verkümmerten Extremität überdies nur ein Vorderarmknochen (der Radius) vorhanden. Die Handwurzelknochen waren mit dem Radius unbeweglich verbunden; ihre gesammte Länge betrug kaum 1 Cm., während sie an den normalen Extremitäten 2½ Cm. maassen. Ganz besonders gross war aber der Unterschied der Länge des Metacarpus, welcher hier nur 1—1½ Cm. lang war, während er an den gesunden Extremitäten 12—13 Cm. maass. Die Länge der Fingerphalangen, welche an den beiden normalen Extremitäten für alle 3 Glieder zusammen 10 Cm. betrug, machte

an der verkümmerten Extremität, an der nur ein zweigliedriger Finger vorhanden war, für beide diese Phalangen zusammen nur 3 Cm. aus. Noch viel beträchtlicher als die Längenunterschiede waren aber die Verschiedenheiten der Dicke der Knochen in den normalen und in der verkümmerten Vorderextremität. Der Grössenunterschied derselben im Vergleich mit den normalen Extremitäten war viel geringer erschienen so lange die Haut dieselben bedeckte. Denn diese war auch an der ververkümmerten Extremität von gleicher Dicke mit der übrigen Haut und ganz normal entwickelt, wenn man davon absieht, dass das verkümmerte Vorderbein nur mit einer einzigen hufartigen Hornscheide endigte, welche viel weicher und weisser war, als die Nagelsubstanz, welche die beiden Klauen der normalen vorderen Extremitäten bedeckte. — Ganz besonders bemerkenswerth war aber noch die schon im 1. Abschnitt dieser Abhandlung kurz besprochene verschiedene Entwickelung der Musculatur der 7 Extremitäten. An den beiden normal entwickelten Vorderbeinen sowohl als am rechten Hinterbein des rechten Hinterkörpers waren alle Muskeln gesund und kräftig entwickelt, am linken Hinterbein des rechten Hinterkörpers waren dahingegen grosse Muskelpartien, namentlich die Adductoren, vollständig fettig degenerirt, so dass sie ein mit Fett durchsetztes dichtes talgartiges aber doch ziemlich weiches gelblichweisses Gewebe darstellten. Die anderen und meisten Muskelpartien derselben Extremität waren aber ganz gesund, und gesunde Muskeln zogen sich vielfach zwischen den durch fettige Degeneration zerstörten Muskelpartien hin. Die beiden Hinterbeine des linken Hinterkörpers zeigten ein ähnliches Verhalten, doch mit dem Unterschiede, dass hier die Zahl und Grösse der gesund verbliebenen Muskeln viel geringer war, während der bei weitem grösste Theil der Muskeln dieser Extremität in jene weiche talgartige oder speckige Masse verwandelt war. Es war niemals ein Theil eines Muskels fettig degenerirt, während ein anderer Theil desselben Muskels gesund geblieben wäre, sondern es war überall der ganze Muskel entweder gesund oder in der besprochenen Weise verändert. Das verkümmerte und dislocirte Vorderbein bestand nur aus Knochen, Haut und einer höchst geringen Menge Bindegewebe, welches an der Ellenbogen- und Handbeuge fest und sehnig war. Von Muskelsubstanz war Nichts vorhanden, und auch die Fettmasse, welche in den Hinterbeinen des verkümmerten linken Hinterkörpers ihre Stelle einnahm, fehlte hier.

Bei Eröffnung des Schädels wurden in der gemeinschaftlichen Cavitas cranii zwei vollkommen von einander getrennte Gehirne gefunden. Jedes derselben war mit einem in zwei Hemisphären getheilten Grosshirn sowohl als mit einem gesonderten Cerebellum und einer Medulla oblongata versehen, so dass die Verschmelzung erst am Anfange des Halsmarks begann. Das linksgelegene Gehirn war kleiner als das rechtsgelegene; das linke Cerebellum war flach gedrückt und schien einen hohlen Sack zu bilden. Es war auf der einen Seite vom höheren und mehr hervorragenden Cerebellum des rechten Gehirns bedeckt. Jedem Cerebellum entsprach ein Pons Varolli, welcher jederseits 2 vorn divergirende Crura cerebri umfasste. An diese schlossen sich die Thalami nerv. opt. an. Zwischen diesen befand sich jederseits ein dritter Ventrikel und um dieselben lagen die Seitenventrikel mit ihrem Plexus chorioideus. Der Sulcus longitudinalis, welcher, beiderseits vorhanden, die beiden grossen Hemisphären des Grosshirns von einander trennte, war

sehr tief. Die rechte Hemisphäre des linken und die linke Hemisphäre des rechten Grosshirns waren durch die Pia mater vollständig von einander getrennt. Diese beiden einander berührenden Hemisphären der beiden verschiedenen Gehirne waren viel kleiner und schmäler, aber mehr länglich als die beiden anderen Hemisphären, welche durch ihre Lage an den beiden freien Seiten Gelegenheit gehabt hatten sich freier zu entwickeln. Ausser diesen beiden einander berührenden (zwei verschiedenen Gehirnen angehörigen) grossen Hemisphären waren auch die übrigen einander zugekehrten Partien der beiden Gehirne, namentlich der rechte Thalamus sowie das rechte Crus cerebri des linken und der linke Thalamus sowie das linke Crus cerebri des rechten Gehirns ganz atrophisch und viel kleiner als die entsprechenden frei nach aussen gelegenen Partien (d. h. die linke Hälfte des linken und die rechte Hälfte des rechten Gehirns). Diese Verhältnisse zeigen also, dass die Doppeltheit sich auch hier in den zuerst entwickelten Organen am weitesten zurück erstreckte. Das erklärt sich dadurch, dass die zuerst entwickelten Organe erst dann mit einander in Berührung gekommen sind, nachdem sie soweit entwickelt waren, dass die Berührung keine Verwachsung und Verschmelzung bewirken konnte, wohingegen die Verwachsung und Verschmelzung in den äusseren, später gebildeten Partien des Kopfes, viel weiter vorgeschritten ist, eben weil sie schon bei ihrer ersten (später auftretenden) Entstehung mit einander in Berührung kamen.

Die Eingeweide waren bei der Ankunft leider schon entfernt; es wurde jedoch angegeben, dass nur 1 Herz und 1 Leber vorhanden gewesen sei.

Das Verhalten des der Schwanzspitze entsprechenden Hautlappens, welcher unter dem Rectum, im Perinäum des linken Hinterkörpers vorgefunden wurde, ist bereits im 1. Abschnitt dieser Abhandlung näher besprochen und erklärt worden.

Das beschriebene Verhalten des Skelets scheint die Vermuthung zu rechtfertigen, dass die ursprüngliche Anlage der Primitivstreifen kreuzförmig gewesen ist und zwar so, dass die beiden vorderen und die beiden hinteren Stücke der kreuzförmigen Anlage ursprünglich in der Halsgegend, vor der Stelle, wo sich später die vorderen Extremitäten bildeten, mit einander verbunden waren. Unter dieser Annahme erklärt sich erstens die Grundform der ganzen vorn und hinten doppelt, in der Mitte einfach erscheinenden Doppelmissbildung und die diese Grundform bedingende Gestaltung der Wirbelsäule mit den zugehörigen Köpfen und Becken. Denn die Beobachtung der Entwickelung zweier ursprünglich V förmig mit einander verbundener Primitivstreifen lehrt ja, dass diese später zu Y förmigen Wirbelsäulen werden, deren hinterer Theil durch die von der Kreuzungsstelle fortschreitende Verwachsung einfach geworden ist, und dass Λ förmige mit einander verbundene Primitivstreifen zu A förmigen d. h. vorn einfachen und hinten doppelt verbliebenen Wirbelsäulen umgestaltet werden. Eine X förmige Anlage der Pri-

mitivstreifen würde demnach wohl zu einer X förmigen Bildung der mit einander verwachsenden Wirbelsäulen führen müssen. Zweitens wird unter dieser Annahme die Dislocation der einen und das Verschwinden der fehlenden vorderen Extremität verständlich. Denn während die rechts und links nach aussen von der Kreuzungsstelle gelegenen Anlagen der Vorderextremitäten sich frei entwickeln konnten, mussten die im hinteren Winkel gelegenen Anlagen derselben in ihrer Entwickelung sehr genirt und beschränkt sein und sofern sie nicht dabei ganz atrophisch zu Grunde gingen, mussten sie durch das Fortschreiten der Verwachsung der Wirbelsäulen nach hinten gedrängt, gleichsam hinausgeklemmt werden. In ganz entsprechender Weise sieht man ja oft bei 2köpfigen Missbildungen, dass eine vordere Extremität oder zwei mit einander verschmolzene und mehr oder weniger verkümmerte vordere Extremitäten, deren Anlage im vorderen Winkel einer ursprünglich Yförmigen Anlage nach vorn dislocirt erscheint. Drittens ist das ganze sonderbare Verhalten der unteren Rippen auf der linken Seite, der Durchtritt des Rectum des links gelegenen Hinterkörpers durch die Leibeswand zwischen die Rippen hindurch, die sonderbare Form der Rippen, ihr Ursprung von einem einzigen Wirbel, mit welchem der Rest der rudimentären Wirbelsäule des linken Hinterkörpers verwachsen ist, unter obiger Annahme leicht erklärlich und fast selbstverständlich. Denn wenn die Verwachsung der beiden Wirbelsäulen vom hinteren Winkel aus nach hinten fortschritt, während die unteren Enden derselben irgendwie, z. B. durch eine in den hinteren Winkel vorspringende Falte des Amnion, in ihrer ursprünglichen Stellung festgehalten wurden, so musste der anfangs spitze Winkel, den die beiden Hinterkörper mit einander bildeten, immer grösser werden, und hierdurch musste die Verwachsung endlich erschwert werden, um so mehr als die im hinteren Winkel entwickelte vordere Extremität durch die Verwachsung immer weiter nach hinten verschoben werden musste. Es wird dann begreiflich, dass die Verwachsung ihr Ende erreicht hat nachdem sie bis zum 11. Brustwirbel vorgeschritten war und nachdem der linke Hinterkörper eine Stellung erlangt hatte, in welcher er mit dem rechten Hinterkörper einen rechten Winkel bildete. Wenn nun die ihm übrig gebliebenen Rippenanlagen zur Entwickelung kamen, mussten sie mit der vom 11. und 12. Brustwirbel der anderen (vollkommen entwickelten) Wirbelsäule nach dieser Seite

hin abgehenden Rippen etwa in der beobachteten Weise collidiren. Dass die Rippen beim Zusammenstossen ihrer vorderen Enden eine Art Sternum gebildet haben, das entspricht der normalen Bildung eines Sternums sowohl als auch der häufig vorkommenden pathologischen Bildung eines gemeinschaftlichen Sternums bei Doppelmissbildungen, indem überall die Bildung eines Sternums durch das Zusammenstossen der vorderen Rippenenden von beiden Seiten her bedingt wird. Dass bei der Steigerung des dem Verwachsen entgegentretenden Hindernisses die eine der Wirbelsäulen (hier die links gelegene) verkümmert ist, kann hierbei nicht befremden, und der Durchtritt des Rectums dieses Hinterkörpers zwischen die Rippen des Bruderkörpers erscheint bei den angenommenen Verhältnissen selbstverständlich. Viertens können bei dieser Annahme folgende Verhältnisse zu einander in Beziehung gebracht und erklärt werden: Das verkümmerte, nach hinten dislocirte Vorderbein gehört, wie das aus der Stellung des Caput humeri hervorgeht, der rechten Seite an und auch der vollständige Mangel der Muskeln macht es wahrscheinlich, dass dieses verkümmerte Vorbein zum verkümmerten links gelegenen Hinterkörper gehört. Man muss dann also die linke normal entwickelte Vorderextremität als diesem verkrüppelten Körper zugehörig betrachten. — Die verkümmerte Wirbelsäule des links gelegenen Hinterkörpers ist der anderen so aufgelagert, dass sie, von der Rückenseite her betrachtet, oben liegt, während die Wirbelsäule des am kräftigsten und vollständigsten entwickelten rechts gelegenen Hinterkörpers von hinten gesehen unter der anderen liegt. Der Zusammenhang dieser Verhältnisse könnte darin gesucht werden, dass bei einer Uebereinanderlagerung zweier Primitivstreifen der zu oberst gelegene bezüglich der Entwickelung derjenigen Gebilde, welche (wie die Anlage der Extremitäten) aus den zu oberst gelegenen Keimanlagen hervorgehen, offenbar begünstigt sein würde, indem diese Gebilde sich unbehindert verbreiten könnten, während die darunter gelegene Darmfaserplatte und das Darmdrüsenblatt (also die wesentlich auf die vegetativen Functionen bezüglichen Keimanlagen) durch die anderen darüber und darunter liegenden Keimanlagen eingeklemmt und in ihrer Entwickelung behindert sein würden. Im zu unterst gelegenen Primitivstreifen würden diese Keimanlagen dahingegen unten frei liegen, und in dem aus demselben

entwickelten Organismus müssten die auf das vegetative Leben bezüglicher Organanlagen begünstigt sein; die Anlage der im hinteren Winkel zu entwickelnden vorderen Extremität würde aber für diesen Körper höchst ungünstig gestellt sein. Hiernach erscheint es denn begreiflich, dass die dislocirte Vorderextremität und der linke Hinterkörper verkümmert ist, und dass der rechts gelegene Hinterkörper viel kräftiger und vollkommener entwickelt ist, aber dafür die eine vordere Extremität ganz eingebüsst hat.

Bei diesem ganzen Erklärungsversuche wird also das normal entwickelte linke Vorderbein, die linke Thoraxhälfte, der links gelegene verkrüppelte Hinterkörper und das nach hinten verschobene verkümmerte Vorderbein als zusammengehörig betrachtet, und das rechte normal entwickelte Vorderbein, die rechte Thoraxhälfte und der am vollständigsten entwickelte rechts gelegene Hinterkörper wird als dem anderen Individ angehörig betrachtet. Falls nun eine wirkliche und ursprüngliche Kreuzung der Primitivstreifen mit allen denselben angehörigen Elementen angenommen würde, so müsste die links gelegene Schnauze dem rechts gelegenen Vorderbein und Hinterkörper angehören und die nach rechts gerichtete Schnauze müsste dem links gelegenen Hinterkörper zugezählt werden. Falls aber in der supponirten kreuzförmigen Anlage der Primitivstreifen an der Vereinigungsstelle keine wirkliche Kreuzung der constituirenden Gewebselemente statt gehabt hätte, indem man sich auch vorstellen könnte, dass die seitlich winklig gebogenen Primitivstreifen an ihren stumpfen Winkeln mehr oberflächlich mit einander verbunden gewesen wären, so würde man (ohne dass die übrige Auffassung geändert würde) annehmen müssen, dass die linke Schnauze, der linke vollkommen entwickelte Vorderarm, die linke Seite des Halses und des Thorax und der linke Hinterkörper sammt dem verkümmerten und dislocirten Vorderbein zusammengehört hätten. Eine Entscheidung dieser Alternative könnte man wohl nur dann erwarten, wenn in gleichem Falle die beiden Individuen noch während des Lebens auf ihre Innervationsverhältnisse untersucht werden könnten, oder wenn sie verschiedenfarbig behaart gewesen wären, was bei Doppelmissbildungen freilich vorkommt, aber doch ausserordentlich selten ist. Im vorliegenden Falle scheint es nicht möglich zu sein, die berührte Frage in entschiedener Weise zu beantworten.

Um für die Beurtheilung und Auffassung der durch diesen Fall angeregten Fragen eine breitere Grundlage zu gewinnen, habe ich nun ferner nicht nur die Literatur und die hier in Kopenhagen vorhandenen Sammlungen mit Rücksicht auf die betreffenden Verhältnisse durchgesehen, sondern ich habe auch die Sammlungen der anatomischen und pathologisch-anatomischen Anstalt in Greifswald, der pathologisch-anatomischen Anstalt in Berlin, der grossen Gurlt'schen Sammlung in der Veterinairschule in Berlin, der Sammlung für Anatomie und comparative Anatomie im Universitätsgebäude in Berlin, der grossen Meckel'schen Sammlung auf der anatomischen Anstalt in Halle, der Entbindungsanstalt in Halle und der Anatomie in Kiel besonders mit Rücksicht auf solche Doppelmissbildungen durchsucht, welche vorn und hinten eine verdoppelte, in der Mitte aber eine scheinbar einfache Wirbelsäule hatten und bei welchen die Vermuthung sich aufzudrängen schien, dass ihnen ursprünglich eine X förmige, eine)(förmige oder eine Y förmige Anlage der Primitivstreifen zu Grunde gelegen haben könnte. Diese Bildungen sind in der That sehr selten, denn in den sämmtlichen genannten Sammlungen, unter denen sich ja mehrere der grössten befinden, die überall vorhanden sind, habe ich nur folgende Exemplare gefunden, welche hier in irgend einer Weise in Betracht kommen könnten.

a) In der bedeutenden Sammlung der hiesigen mit der landwirthschaftlichen Hochschule verbundenen Veterinärschule fand ich eine Doppelmissbildung vom Schaf bezeichnet: Bendz II C. 1 c. No. 5 1853, eingesandt vom Thierarzt Hansen in Flensburg, besprochen in Tidskrift f. Veterinairer I. 175. Der Kopf dieser Doppelmissbildung war demjenigen des beschriebenen Doppelkalbes ganz ähnlich, mit 2 divergirenden Gesichtern, mit 2 seitlich gelegenen normal entwickelten und 2 in der Medianlinie beisammenliegenden und cyklopisch verwachsenen Augen versehen; es fehlte aber das Schädeldach. Der Hals war einfach und enthielt ganz einfache und normal gestaltete Halswirbel, aber unterhalb derselben war die Wirbelsäule und der Hinterkörper doppelt, der Thorax erschien dahingegen einfach und nur mit 2 Vorderextremitäten versehen. Bei näherer Untersuchung und Präparation fand ich jedoch, dass die doppelt vorhandenen Brustwirbel auf beiden Seiten mit Rippen versehen waren und dass der gemeinschaftliche Thorax mit einem doppelten Sternum, einem grossen vorderen und einem ganz dünnen und kleinen hinteren versehen war. Das kleine, hinten zwischen den Wirbelsäulen gelegene Sternum und die mit demselben verbundenen dünnen, stark abwärts gerichteten Rippen bildeten zusammen eine von hinten her in den gemeinschaftlichen Thorax vorspringende kielförmige Falte, durch welche der Durchschnitt des Thorax etwa die Form des auf Spielkarten abgebildeten Herzens erhielt, indem das untere (oder vordere) Hauptsternum an der Spitze, das kleine obere oder hintere Sternum in der Vertiefung,

an der Basis dieser traditionellen Herzform befindlich war. Die Zahl der Rippen, welche von der linken Brustwirbelsäule ausgehend nach dem kleinen oberen (oder hinteren) Sternum verliefen, war 11, die Zahl der, welche von der rechten Brustwirbelsäule nach diesem kleinen oberen (oder hinteren) Sternum hin gerichtet waren, war 12. Diese Rippen waren alle im Verhältniss zu ihrer geringen Dicke lang, aber doch bedeutend kürzer als die Hauptrippen, welche jederseits 13 an der Zahl nach unten (oder vorn) gegen das untere (oder vordere) grosse und normal entwickelte Sternum gerichtet waren. — Diese Hinterkörper waren vollständig doppelt. Wenn dieser Doppelmissbildung eine kreuzförmige Anlage der Primitivstreifen zu Grunde gelegen hat, so müsste die Kreuzungsstelle noch weiter nach vorn gelegen haben als bei dem oben besprochenen Kalb, die nach hinten fortschreitende Verwachsung würde schon am letzten Halswirbel ihr Ende erreicht haben, und sowohl die rechte vordere Extremität des linken als die linke vordere Extremität der rechten Wirbelsäule müssten, zwischen den zu einander gedrängten verkümmerten dem kleinen hinteren Sternum entsprechenden Thoraxwänden, eingeklemmt, beide atrophisch zu Grunde gegangen sein.

b) In der Sammlung der normalen Anatomie in Greifswald fand ich eine Doppelmissbildung vom Lamm mit 2 Köpfen, 2 Vorderbeinen, 2 Hinterbeinen aber mit 2 Schwänzen. Dieses Exemplar scheint mir mit Rücksicht auf die angeregte Frage eine nähere Untersuchung zu verdienen.

In der grossen Gurlt'schen Sammlung der Veterinärschule zu Berlin fand ich folgende 4 Exemplare, bei welchen sich mir der Gedanke an eine Kreuzung in der ursprünglichen Anlage der Primitivstreifen aufdrängte:

c) Unter der Bezeichnung: Gurlt 5496, Tetrascelus bifacialis conjunctus (eingesandt vom Kreisthierarzt Flothmann) befindet sich dort ein Doppelferkel, welches mit 2 Schnauzen, 2 Vorderbeinen, 4 Hinterbeinen und 2 von einander getrennten Hinterkörpern versehen ist. Schädelhöhle und Hals sind einfach, ebenfalls Herz und Leber einfach. Im ganzen vorderen Theil des Thorax sind die Wirbelkörper doppelt, es ist aber eine colossale Spina bifida vorhanden. Diese Notizen werden nun durch einige Bemerkungen im neuen Werke Gurlt's „Ueber thierische Missbildungen" supplirt, indem S. 57 über dieses Exemplar Folgendes bemerkt ist: „Bei einem Schweinchen ist der Hirnschädel einfach, aber das Siebbein ist doppelt, 2 Paar Oberkieferbeine und ein Unterkiefer. Die Halswirbel sind einfach, der übrige Theil ist doppelt, jedoch fehlt das obere Brustbein. Die Zunge ist nur an der vorderen Hälfte doppelt, die Organe am Halse und in der Brust sind einfach. Der Magen liegt mit der Milz in der Brusthöhle; Zwölffinger- und Leerdarm sind einfach, Hüft- und Dickdarm doppelt. Die Leber ist einfach. An jedem Körper ist nur eine Niere vorhanden, nehmlich am linken Körper die linke, am rechten Körper die rechte Niere. Zwei Harnblasen und doppelte männliche Geschlechtstheile sind vorhanden. Die hintere Aorta spaltet sich vor dem Durchgange durch das Zwerchfell in die beiden Bauchaorten. Ausser den beiden seitlichen Augen ist noch eine Spur des dritten, in der Keilbeinhöhle gelegenen Auges vorhanden. Daher sind am Gehirn auch 3 Sehnerven, 3 Nervi oculomotorii, 3 Nervi abducentes vorhanden, dann 4 Riechnerven. Zwischen die beiden vorderen Lappen des grossen Gehirns sind noch zwei kleinere Lappen eingeschoben." — Auch in diesem Falle

scheint eine ursprüngliche Kreuzung der Primitivstreifen ungefähr in der Region der Medulla oblongata annehmbar zu sein, und der Ursprung der vorhandenen, von Gurlt nicht erwähnten, colossalen Spina würde dann durch die Störung erklärlich sein, welche eine theilweise Verwachsung der oberen Brustwirbel von beiden Seiten her leicht bei der Bildung der Rückenmarkshöhle hervorrufen konnte. Es wäre dann anzunehmen, dass auch hier die beiden fehlenden Vorderbeine atrophisch zu Grunde gegangen sind.

d) Ein Doppelferkel, No. 3874, Doppelmissgeburt mit verschmolzenen Köpfen, durch Tausch von Wien erhalten: „Dipygus bicollis, var. diprosopus conjunctus hemicephalus", hatte 2 Schnauzen, 3 Augen, aber 4 Vorderbeine von denen 2 in ihrer Richtung derjenigen der Schnauzen also der Bauchseite entsprachen, während die 2 anderen an der entgegengesetzten oder Rückenseite weit nach hinten dislocirt, zwischen den beiden nach hinten zu von einander getrennten Wirbelsäulen lagen. Der rechte Hinterkörper und die demselben angehörigen hinteren Extremitäten waren etwas kleiner als der linke Hinterkörper und seine Hinterbeine. Die Wirbelsäule ist bis oberhalb des Thorax doppelt und beide Reihen der Brustwirbel sind beiderseits mit Rippen versehen; während aber 13 Paare nach der Bauchseite zum grossen Sternum verlaufen, treten nur 12 Paare an der Rückenseite zum kleinen Sternum. An der Vereinigungsstelle der Wirbelsäulen scheint eine Spina bifida vorhanden zu sein; überdies ist Hemicephalie zugegen. Dieser Fall lässt eine noch weiter nach vorn liegende Kreuzung vermuthen, wobei die Anlagen der vordern Extremitäten, welche an der Rückenseite lagen, beide erhalten blieben, jedoch in ähnlicher Weise wie bei meinem oben beschriebenen Kalbe bei der fortschreitenden Entwickelung (aber freilich in geringerem Grade) nach hinten dislocirt worden sind, während sie im vorhergenannten Falle und im Falle von Bendz zu Grunde gegangen sind.

e). Eine junge doppelte Gans, bezeichnet No. 853, mit 2 verwachsenen Köpfen, 2 Flügeln und 4 Hinterbeinen. Das Schädeldach fehlt ganz. Die beiden Oberschnäbel sind zu kurz und die Unterkiefer ragen stark hervor. Eine hervorragende Zunge. Der Körper erscheint einfach. An einigen Halswirbeln fehlen die Bögen, so dass das Rückenmark hier frei liegt. Die beiden Flügel scheinen normal entwickelt zu sein. Die Beckenknochen sind vorhanden und mit der Wirbelsäule verbunden, aber ihre Stellung scheint abnorm zu sein, indem das rechte Hinterbein des rechtsgelegenen Hinterkörpers und das linke Hinterbein des linksgelegenen Hinterkörpers dicht unter den Flügeln liegen, während die beiden anderen, mit den Fersen nach vorn gerichtet, am gewöhnlichen Platze hinten sitzen. Magen und Darm sind einfach. Das Herz einfach aber sehr gross. Rectum und After sind doppelt vorhanden. Gehirn und Rückenmark scheinen doppelt zu sein. Das Gehirn liegt ganz frei, weil das Schädeldach fehlt, und das Rückenmark liegt am Halse frei, weil die Wirbelbögen hier fehlen. In diesem Falle könnte eine ursprüngliche Kreuzform der Primitivstreifen vermuthet werden unter der Annahme, dass der Kreuzungspunkt im Kopftheil gelegen hätte.

f) Ein Lamm, bezeichnet Gurlt No. 5501, Tetrachirus choristocephalus, eingesandt vom Kreisthierarzt Kulbrich, hatte einen grossen und einen kleinen Kopf mit 4 zugehörigen vorderen Extremitäten und mit einem grossen und einem kleinen

Herzen. Nur 2 Hinterbeine sind vorhanden, welche dem grössten der beiden Individuen anzugehören schienen, es waren aber 2 Schwänze über einem einfachen After vorhanden. Ein sehr grosser Hautbeutel ist vorhanden, welcher von einer Spina bifida in der Sacralgegend herzurühren scheint. Hier kann eine Kreuzung der Primitivstreifen in der der Sacralgegend entsprechenden Partie vermuthet werden. [Ueber dieses Exemplar ist in Gurlt's neuem Werke „Ueber thierische Missbildungen" S. 57 noch Folgendes angeführt: „Bei dem Lamm Nr. 5501 ist der linke Kopf und Hals kleiner als der rechte und die Wirbelsäule des linken Körpers ist gekrümmt. Von Eingeweiden sind vorhanden: 2 Magen, 2 Milzen, eine Leber und eine Bauchspeicheldrüse, 2 Zwölffingerdärme, aber nur ein Dünn- und Dickdarm, daher auch nur ein After; ferner 2 Nieren, eine Harnblase und einfache weibliche Geschlechtstheile, deren Scham mit dem After unter dem Schwanze des rechten Körpers liegen; endlich 2 Herzen und 4 Lungen. Der Pansen des linken Körpers hat nur einen Sack. Die Leber hat nur eine Gallenblase und der gemeinschaftliche Gallengang mündet in den Zwölffingerdarm des rechten Körpers." Das Uebrige, das bezüglich des Verhaltens der Herzen und der Blutgefässe angeführt ist, bietet für die vorliegende Frage kein wesentliches Interesse dar.]

g) und h) Ausserdem fanden sich in der Gurlt'schen Sammlung noch 2 Fälle (vom Lamm), in welchen die Köpfe mit einander so verwachsen waren, dass 2 divergirende Gesichter entstanden waren und bei welchen nur 2 vordere und 4 hintere Extremitäten, aber zwei vollständig getrennte jedoch dicht neben einander verlaufende und durch kurze einfache Rippenstücke ohne hinteres Sternum mit einander vorhandene Wirbelsäulen vorhanden waren (Gurlt No. 5400 Heterodidymus tetrascelus dipygus, mit mehr Rippen an der linken als an der rechten Seite und No. 4031). Auch in diesen Fällen scheint mir es nicht unwahrscheinlich dass eine kreuzförmige Anlage der Primitivstreifen schon ursprünglich vorhanden gewesen ist, aber freilich ohne wirkliche Kreuzung der Axenanlagen.

In der Sammlung der normalen Anatomie zu Berlin, deren Durchsicht mir vom Prof. Reichert freundlichst gestattet wurde, fand ich

i) Eine Doppelmissbildung eines Pferdefötus, bezeichnet „2998 Axis sursum et deorsum bifida", bei welcher vorn, ganz wie bei meinem Kalbe, zwei Gesichter vorhanden waren, deren 2 median gelegene Augen cyklopisch verwachsen waren, während die beiden anderen seitlich lagen. Der Nacken, das Os occipitis, der Hals und ein Theil des Rückens war ganz einfach, aber etwa von der Mitte der Rückengegend an waren 2, unter einem ganz regelmässigen Winkel von etwa 60° von einander divergirende Wirbelsäulen vorhanden, ohne Spur einer Spina bifida. Das Verhalten der Rippen müsste genauer untersucht werden und es wäre nicht unmöglich, dass sich dabei eine Spur einer rudimentären vorderen Extremität im hinteren Winkel vorfinden könnte. Ohne weitere Präparation können diese Fragen nicht entschieden werden, da die Länge des ganzen Fötus vom Scheitel bis zu den Fussspitzen der ausgestreckten Hinterbeine nur etwa 6 Zoll beträgt, und da die Rippen ganz knorplig sind. Der Thorax war nicht geöffnet. Es waren vorn 2 Vorderbeine und hinten 4 Hinterbeine vorhanden und das Exemplar hatte mit meinem oben beschriebenen Kalbe im Allgemeinen sehr grosse Aehnlichkeit, bis auf die wesentlichen Unterschiede, dass a) keine Spina bifida an der Theilungsstelle

vorhanden war, dass b) beide Wirbelsäulen und Hinterkörper hinter der Theilungsstelle etwa gleichmässig entwickelt waren und dass c) nur 2 Vorderbeine sichtbar waren. Dieses höchst merkwürdige Exemplar lässt vermuthen, dass es von einer ursprünglich Y förmigen, d. h. vom Anfang an vorn und hinten doppelten, in der Mitte aber in einer gewissen linearen Ausdehnung (in der späteren unteren Halsgegend und der oberen Brustgegend) einfachen Primitivstreifenanlage hervorgegangen ist.

k) Eine Katzendoppelmissbildung No. 5034 zeigte vorn Verwachsung zweier Köpfe, von welchen der linke kleiner, ohne Unterkiefer und mit einem grossen nach unten dislocirten Auge versehen war, während der rechte Kopf grösser, mit einem Unterkiefer und mit einem grossen rechtsgelegenen Auge versehen war. Das Schädeldach war sehr mangelhaft (Hemicephalie). Es waren vom Kopf an 2 Wirbelsäulen vorhanden, 2 Vorderbeine, 4 Hinterbeine, einfacher Thorax, ein Herz, eine Leber, 2 Intestina recta. Beide Hinterkörper waren gleich gross und beide weiblichen Geschlechts. Die Zahl und das Verhalten der Rippen müsste noch näher untersucht werden. Es schien ein ganz rudimentäres drittes nach hinten dislocirtes Vorderbein vorhanden zu sein, aber die Feststellung des Vorhandenseins und des ganzen Verhaltens dieses vermeintlichen Rudiments müsste genauer untersucht werden als es mir unter den vorhandenen Umständen gestattet war. Hier könnte eine Kreuzform der Primitivstreifenanlage mit einem der hinteren Partie des Kopfes entsprechenden Kreuzungspunkte vermuthet werden.

l) Eine Doppelmissbildung einer jungen Ente, bezeichnet als 8953, hat viel Aehnlichkeit mit der in der Gurlt'schen Sammlung als No. 853 besprochenen Pelmissbildung einer jungen Gans. Der Kopf hatte 2 Oberkiefer, aber nur einen Unterkiefer. Zwischen beiden Oberschnäbeln befand sich ein drittes cyclopisches Auge ausser den beiden seitlich am Kopfe befindlichen. Das Schädeldach fehlte, die beiden Wirbelsäulen waren bis in die Lendengegend hin offen und der Kopf war verdreht. Es waren 2 Flügel und 4 Hinterbeine vorhanden, von welchen die 2 vorn ganz dicht unter den Flügeln befindlich waren, während die 2 anderen ganz hinten inserirt, nach hinten gerichtet und oben mit einander verwachsen zu sein schienen. Dieses nicht geöffnete und offenbar noch nicht näher untersuchte Exemplar müsste genauer vorgenommen werden.

m) Ausser den genannten Exemplaren könnte vielleicht noch eine als 8822 bezeichnete Doppelmissbildung vom Hühnchen hier in Betracht kommen, welche 2 Oberkiefer, einen Unterkiefer und nur 2 Augen, ein offenes Schädeldach, einen einfachen Hals, vom Halse an aber 2 Wirbelsäulen hatte, und mit 4 Flügeln und 4 Hinterbeinen versehen war. In diesem Falle erscheint es mir aber vorläufig zweifelhaft, ob im Kopfe wirkliche Doppelheit vorhanden ist, oder ob nur eine Spaltung des Oberkiefers in 2 Hälften vorliegt.

n) Bemerkenswerth war für mich auch noch ein Skelett einer Doppelmissbildung (vom Lamm?), bei welchem die beiden Köpfe und Hälse so dicht zusammen lagen, dass sie mit einander verwachsen waren, bei welchen beide Wirbelsäulen sich dann zuerst unter einem fast rechten Winkel seitlich von einander entfernten und dann wieder bis nach hinten hin mit einander parallel verliefen. Es waren bei diesem Exemplare 4 Vorderbeine und 4 Hinterbeine vorhanden, die beiden der Mittellinie genäherten auf der Rückenseite befindlichen und nach hinten gerichteten Vorder-

beine waren aber ziemlich weit nach hinten verschoben. Bei diesem Exemplar konnte also von einer wirklichen Kreuzung der ursprünglichen Anlagen der Wirbelsäulen nicht die Rede sein, aber es erscheint bei der grossen Annäherung und Verwachsung von Kopf und Hals doch sehr möglich, dass dieselbe in toto ursprünglich eine Kreuzform gehabt haben kann, zu Stande gekommen durch das zusammenstossen der Winkel zweier seitlich gekrümmter oder winklig geknickter Axen, welche bei der weiteren Entwickelung vorn mit einander verwachsen sind, während sie hinten vielleicht durch die Zwischenlagerung der Vorderbeine zunächst von einander entfernt wurden (wobei die Vorderbeine etwas nach hinten verschoben werden mussten), während die Hinterkörper vielleicht durch das Amnion an einer weitergehenden Divergenz verhindert wurden, so dass die ∿förmigen Krümmungen im Halstheil durch dieses Zusammenwirken dieser mechanischen Verhältnisse zu Stande gekommen sein könnten.

In der Meckel'schen Sammlung der anatomischen Anstalt zu Halle sah ich o) eine als No. 1528 bezeichnete Doppelmissbildung vom Schaf mit 2 Schnauzen, offenem Schädeldach, 2 Ohren, 4 Vorderbeinen, von welchen zwei weiter nach vorn, 2 weiter nach hinten lagen. Es waren zwei vollständig getrennte Hinterkörper vorhanden. Hier könnte eine Kreuzung in der Gegend der Medulla oblongata vermuthet werden, und es erscheint wahrscheinlich, dass die ursprüngliche Primitivstreifenanlage das Aussehen eines Kreuzes gehabt hat.

Ausserdem sah ich hier p) eine Doppelmissbildung vom Schaf, bezeichnet No. 1606 Mtr. 1849. 107, mit 2 Köpfen, 2 Hälsen, 1 Thorax, 2 Vorderbeinen, 3 Hinterbeinen und 2 Schwänzen. Dieses sehr merkwürdige Exemplar ist offenbar dasselbe, das schon von D'Alton: De monstris, quibus extremitates superfluae suspensae sunt. Halle 1853 S. 24. 48 und von Braune in seinem Werke die Doppelmissbildungen und angebornen Geschwülste der Kreuzbeingegend, Leipzig 1862, S. 129 und 130 beschrieben und auf Taf. 16 und 17 abgebildet ist. Besonders bemerkenswerth erscheint mir bei diesem Exemplar die Weise, in welcher zwei in der Halsgegend sowohl als in der Lenden- und Schwanzgegend vollkommen getrennte Wirbelsäulen in der Brustgegend ganz regelmässig und ohne Bildung einer Spina bifida so verschmolzen sind, dass sie beim ersten Anblick so wie bei Betrachtung der Zeichnungen Braune's hier einfach erscheinen, während es doch bei näherer Betrachtung unzweifelhaft wird, dass auch dieser scheinbar einfache Theil aus zweien seitlich mit einander verwachsenen Wirbelsäulen zusammengesetzt ist. Ausserdem ist die Bildung eines gemeinschaftlichen Beckens und die Verwachsung der beiden median gelegenen Hinterbeine zu einer dritten oben einfach, unten aber mit 2 Füssen versehenen Hinterextremität bei diesem Exemplar sehr merkwürdig. Obgleich also hier von einer wirklichen Kreuzung der Axengebilde keine Rede sein kann, so erscheint es mir doch sehr wahrscheinlich, dass die Anlage der Primitivstreifen schon ursprünglich Yförmig gewesen ist, obgleich mit wirklicher Doppeltheit des scheinbar einfachen Zwischenstücks.

Die Revision der genannten Sammlungen hat mich also in der Vermuthung bestärkt, dass eine ursprüngliche Kreuzform der Primitivstreifenanlage vorkommen kann, sie scheint mir aber zu-

gleich dargethan zu haben, dass ein solches Vorkommniss auch ohne eine wirkliche Kreuzung der Anlagen der Axengebilde möglich ist, und sie hat es wahrscheinlich gemacht, dass kreuzförmige Primitivstreifenanlagen verschiedener Art vorkommen können, erstens)(förmige, durch winklige Biegung der Primitivstreifen und Berührung im Scheitel des Winkels, zweitens Xförmige, theils mit wirklich einfachem, theils mit nur scheinbar einfacher, wirklich verdoppelter, paralleler oder vielleicht auch gekreuzter Mittelpartie der vorn und hinten divergirenden Axenanlagen, drittens aber wahrscheinlich auch wirklich gekreuzte Xförmige Anlagen der Primitivstreifen. Inwiefern diese Vermuthungen begründet sind oder nicht, lässt sich freilich wohl schwerlich a priori aus den anatomischen Verhältnissen der fertigen Doppelmissbildungen eruiren, sondern diese Frage müsste durch fortgesetzte Untersuchung der Primitivstreifenanlagen selbst, namentlich wohl an Fischeiern, und durch fortgesetzte Beobachtung der Entwickelung vom Anfang an kreuzförmig erscheinender Primitivstreifenanlagen endgültig entschieden werden.

Die ursprüngliche Anlage, Form und gegenseitige Stellung der Primitivstreifen oder Axengebilde auf der Oberfläche des gemeinschaftlichen Dotters, scheint also eine grössere Mannichfaltigkeit darzubieten, als man bisher angenommen hat, aber diese Mannichfaltigkeit genügt noch lange nicht zur Erklärung der Hauptformen aller Doppelmissbildungen. Denn bei gleicher gegenseitiger Stellung der Längenaxen der Wirbelsäulen kommen noch viele und grosse Verschiedenheiten vor, welche von verschiedener Axendrehung der beiden mit einander zu einer Doppelmissbildung verbundenen Individuen oder Theile abhängen, und welche mit Nothwendigkeit auf Entstehung durch Verwachsung hinweisen, und zwar auf Verwachsung in derjenigen (immerhin noch sehr frühen) Entwickelungsperiode, wo die Köpfe und Körper der Embryen sich bereits von der Ebene des Dotters so abgehoben haben, dass eine Drehung um die Längenaxe des Körpers möglich geworden ist.

(Schluss folgt.)

XII.

Mittheilungen aus dem pathologisch-anatomischen Institut zu Genf.

Von Prof. Fr. Wilh. Zahn.

(Fortsetzung von S. 129.)

III. Ueber einen Fall von eitriger Pericarditis nach Durchbruch eines Lymphdrüsenherdes in den Oesophagus und Herzbeutel [1]).

Am 21. December 1876 wurde ein 35jähriger Mann in die medicinische Klinik aufgenommen, der erst vor wenigen Tagen erkrankt sein wollte, über Stiche auf der Brust klagte, leichte Oppressionserscheinungen darbot und hohes Fieber hatte. Am anderen Morgen starb er.

Die am darauffolgenden Tage vorgenommene Section ergab, dass alle Organe mit Ausnahme des Herzbeutels normal waren; nur die rechte Lunge war durch dünnes Fibringerinnsel leicht mit dem oberen Theil des Herzbeutels verklebt und in ihrem Unterlappen waren einige kleine, beginnende pneumonische Herde vorhanden. — Der Herzbeutel lag in grosser Ausdehnung zu Tage, war ziemlich prall gefüllt, leicht fluctuirend. Beim Eröffnen entleerte sich aus demselben eine grosse Menge dicklicher, nicht übel riechender, eitriger Flüssigkeit. Beide Blätter waren mit dicken, eitrig-fibrinösen Massen bedeckt und zum Theil dadurch mit einander verklebt. Diese Massen liessen sich trotz ihrer Brüchigkeit von der darunter liegenden zwar stark gerötheten, aber glatten Serosa leicht abheben; ihre gelbliche Farbe hatte einen leichten Stich in's Grünliche, was besonders an der Basis deutlich war. Hier fand sich auch etwas über dem rechten Herzohr zwischen Aorta und Vena cava sup. eine kleine Stelle, woselbst die Fibrinmassen rostbraun gefärbt waren und auch etwas weicher zu sein schienen als anderswo. Die später vorgenommene mikroskopische Untersuchung zeigte, dass das an Eiterzellen reiche Fibrinnetz hier viel braunes, freies und in Zellen eingeschlossenes, körniges und krystallinisches Pigment enthielt. Daneben fand sich auch, aber in geringerer Menge, intensiv schwarzes, amorphes feinkörniges und grossscholliges Pigment. Das Herz war stark zusammengezogen, enthielt sehr wenig Blut und Blutgerinnsel, Herzfleisch, Endocard und Klappen waren durchaus normal. Ebenso verhielten sich die Wandungen der grösseren Gefässstämme mit Ausnahme der Vena cava sup. ungefähr 20 Mm. oberhalb ihrer Einmündung in den rechten Vorhof, da wo sie sich mit der Art. pulm. dext. kreuzt und woselbst ihre Intima eine schmutzig-rothe Färbung

[1]) Nach einem Vortrag, gehalten in der Société médicale du Canton de Genève, Sitzung vom 7. März 1877.

darbot. Als ich nach der Herausnahme des Herzens und der Lungen die grossen Luftwege eröffnete, fand ich am unteren Ende der Luftröhre gerade über dem Abgang des rechten Hauptbronchus eine schmutzig-braune Verfärbung der Schleimhaut, ohne dass jedoch hier anderweitige Veränderungen bestanden. Der Umstand, dass die Bronchialschleimhaut unterhalb dieser Stelle schieferfarbene Einsprengungen zeigte, bewog mich, die Trachea mit Bronchus an dieser Stelle von den nebengelegenen grossen Gefässstämmen abzupräpariren. Bereits beim ersten Schnitt gelangte ich in eine fast wallnussgrosse, zwischen Trachealbifurcation und rechtem Bronchus, Vena cava sup. und Aorta gelegene Höhle. Dieselbe enthielt gelblichen Eiter mit einem leichten Stich in's Grünliche und ausserdem viel schwarze bröckliche und fasrige Gewebsfetzen. Nach Entfernung dieser Massen zeigte sich, dass nur der obere Theil der Höhle, soweit diese von der A. anonyma, deren Wandung übrigens unverändert war, und der Trachealwandung begrenzt war, glatte Wandungen darbot. Die Trachealwand selbst lag nicht bloss, sondern war noch von einer mehrere Millimeter dicken Bindegewebsschicht bedeckt. Die untere Hälfte der Höhlenwandung bot dagegen ein fetziges, zerklüftetes Aussehen dar und war dieselbe von mehr oder weniger erweichtem und abgelöstem schiefrigen Lymphdrüsengewebe gebildet. Der eröffnete Oesophagus war im Allgemeinen ganz normal, nur fand sich an seiner Vorderfläche, da wo er mit den im Bifurcationswinkel der Trachea gelegenen Lymphdrüsen verwachsen ist, ungefähr 15 Mm. unterhalb des linken Bronchus eine seichte Vertiefung der sonst normalen Schleimhaut und in dieser eine fast linsengrosse Oeffnung mit etwas fetzigen Rändern, die noch durch eine äusserst dünne und schmale Schleimhautbrücke in eine obere grössere und untere kleinere Portion getrennt war. Die Schleimhautränder dieser Oeffnung sind nach oben und seitlich nicht abgehoben, während nach unten zu eine kleine Aussackung zwischen Mucosa und Muscularis vorhanden ist, welche 4 Mm. nach abwärts führt. In der unteren Hälfte liegt die Muscularis frei zu Tage, während man durch die obere in einen schief nach aufwärts und rechts verlaufenden Kanal gelangt, der etwa 10 Mm. lang ist und in die erwähnte Höhle führt. Seine Oberfläche ist etwas rauh und schwärzlich gefärbt. Die mikroskopische Untersuchung ergiebt, dass die Wandung des in der Muscularis verlaufenden Theiles mit Plattenepithel bedeckt ist, ausserdem aber auch in dem darunter gelegenen Bindegewebe reichliches schwarzes Pigment vorhanden ist. Dieses nimmt in dem tiefer, der Höhle näher gelegenen Theil an Menge zu, während das Epithel in demselben Maasse abnimmt; hier wird die Wandung auch hauptsächlich durch mehr narbiges Bindegewebe gebildet. Von der genannten Höhle gelangt man ferner mit Leichtigkeit mittelst einer Hohlsonde durch eine ziemlich grosse zwischen V. c. sup. resp. dem sie bedeckenden Herzbeutel und der hinteren Oberfläche der Aorta liegende Oeffnung in den Herzbeutel. Die Ränder dieser Oeffnung bieten ebenfalls ein zerrissenes Aussehen dar und sind, wie auch ihre nächste Umgebung schiefrig gefärbt. Die sonstigen in der Umgebung vorhandenen, namentlich der Speiseröhre und den grösseren Luftwegen entlang gelegenen Lymphdrüsen sind nicht vergrössert, im Gegentheil stark schiefrig indurirt und enthalten zum Theil hirsekorngrosse Kalkconcremente in ihrem Innern. In einer der dem linken Bronchus angehörigen findet sich ein central gelegener Erweichungsherd, in welchem sich jedoch kein Eiter,

sondern ein schwarzer, amorpher Brei vorfindet. Sämmtliche sind von einer mehr oder weniger derben Bindegewebskapsel umgeben und mit ihrer Umgebung theilweise sehr fest verwachsen.

Die in vorliegendem Fall vorgefundenen anatomischen Veränderungen sind mehr als genügend zur Erklärung der Ursache und Entstehung der eitrigen Pericarditis. Der klinische Verlauf der Krankheit, die verhältnissmässig geringe Veränderung des Herzbeutels selbst und die Beschaffenheit der darin vorhandenen eitrig-fibrinösen Massen, verglichen mit den Inhaltsmassen und Beschaffenheit der Wandungen der darüber gelegenen und mit ihm communicirenden Höhle zwingen zu der Annahme, dass die Pericarditis secundär, durch Perforation dieser Höhle in den Herzbeutel entstanden ist.

Etwas schwieriger ist es hingegen festzustellen, in welcher Beziehung dieser Herd und die Oesophagusperforation zu einander stehen. Die Beschaffenheit der Schleimhaut des letztgenannten Organs im Allgemeinen und insbesonders in nächster Nähe der Ulceration, ihre Löslösung vom unteren Rande, der im unteren Theil durch die Musculatur gebildete Geschwürsgrund und der nach oben gerichtete Verlauf des Kanals lassen jedoch auch hier kaum einen Zweifel dagegen aufkommen, dass die Perforation in der Richtung nach dem Oesophagus zu und nicht in umgekehrter Weise zu Stande kam. Diese Vermuthung findet noch eine wesentliche Unterstützung in dem Bestehenbleiben der querverlaufenden Schleimhautbrücke, denn derartige Reste normalen Gewebes finden sich hauptsächlich in denjenigen ulcerativen Prozessen, die von der Tiefe ausgehend nach der Oberfläche zu fortschreiten.

Es erübrigt mir somit nur noch zu eruiren, welcher Natur der pathologische Vorgang im ursprünglichen Herd war. Ich glaube mit Rücksicht auf das Verhalten sämmtlicher Lymphdrüsen des Halses längs der Luft- und Speiseröhre und derjenigen der Brusthöhle die Annahme, dass es sich hier um Vereiterung oder um Erweichung einer verkästen Lymphdrüse handelte, mit grosser Wahrscheinlichkeit ausschliessen zu dürfen, da in keiner von diesen auch nur die Spur eines entzündlichen Vorganges oder einer käsigen Einlagerung bestand, sondern nur schiefrige Induration und theilweise Verkalkung vorhanden war. Wohl fand sich in einer dem betreffenden Herd nahegelegenen Lympbdrüse eine Erweichung

und Verflüssigung des schiefrig indurirten Gewebes, jedoch auch ohne die geringste Andeutung von Entzündung und Eiterbildung in der Drüse selbst oder ihrer nächsten Umgebung. Ich vermuthe, besonders in Hinsicht auf die Beschaffenheit des Inhalts und der Wandung des besagten Herdes, dass hier ursprünglich ein ähnlicher Vorgang in einer schiefrigen Lymphdrüse stattfand, dass dann die zuerst im Centrum vorhandene Erweichung allmählich bis zur Peripherie fortschritt und schliesslich die mit der Drüse eng verwachsenen Organe, mit Ausnahme des linken Bronchus, in Mitleidenschaft zog und auf diese Weise die Perforation nach beiden Richtungen hin verursachte. Vermuthlich fand der Durchbruch in den Oesophagus zuerst statt und dann mag, nachdem die directe Communication mit der Aussenwelt einmal hergestellt war, durch Hineingelangung von fremdartigen Substanzen eine Entzündung und Vereiterung in dem ursprünglichen Herd und seiner Umgebung Platz gegriffen haben und dadurch die Perforation in dem Herzbeutel erleichtert und beschleunigt worden sein.

Eine derartige Erweichung und Verflüssigung schiefrig indurirter Lymphdrüsen besagter Regionen kommt, namentlich bei älteren Individuen, ziemlich häufig vor und ebenso hat man nicht gar selten Gelegenheit, Communicationen zwischen solchen Erweichungsherden und benachbarten Organen, resp. den darin verlaufenden Kanälen zu beobachten. So lange ich Assistent bei Hrn. Prof. von Recklinghausen war, hatte ich in jedem Semester zu wiederholten Malen Gelegenheit, meinen hochverehrten Lehrer derartige Veränderungen besagter Lymphdrüsen bald ohne, bald mit Perforation in die Luftwege, Gefässe und Speiseröhre in dessen pathologischem Demonstrationscurs vorzeigen zu sehen. H. Tiedemann[1]) hat diese Lymphdrüsenaffection, welche er auf chronisch entzündliche Prozesse mit Bindegewebsneubildung und nachherige Schrumpfung zurückführt, als Ursache von den von ihm so genannten Tractionsdivertikel des Oesophagus, von Stricturen der Luftwege, Pulmonalarterien und Lungenvenen beschrieben. Dieselbe kommt nach ihm nie im Kindesalter, dagegen häufig im höheren Lebensalter vor und zwar hauptsächlich bei solchen chronischen Lungenleiden, die mit Bindegewebsneubildung verbunden sind. Bei Ge-

[1]) Ueber die Ursachen und Wirkungen chronisch entzündlicher Prozesse im Mediastinum. Deutsch. Arch. f. klin. Med. Bd. 16. S. 575.

legenheit der Mittheilung obigen Falles konnte ich meinen hiesigen Collegen eine ganze Reihe von Präparaten vorlegen, bei welchen durch diese Lymphdrüsenveränderung theils Verengerung der Blut- und Luftwege, theils nur centrale Erweichung, theils aber auch Durchbruch in die Bronchien und den Oesophagus zu Stande gekommen war.

Ich unterlasse um so lieber Vermuthungen über die Natur des Erweichungsprozesses schiefriger Lymphdrüsen aufzustellen, als gegenwärtig im hiesigen Laboratorium Untersuchungen hierüber angestellt werden, deren Resultate in einer späteren Mittheilung folgen sollen.

Obige Mittheilung hat zum Zweck auf ein ätiologisches Moment der selten vorkommenden eitrigen Pericarditis aufmerksam zu machen, das, soviel ich mich beim Durchsehen der mir zu Gebote stehenden Literatur überzeugen konnte, bis jetzt noch nicht bekannt war. Ein von Meigs mitgetheilter Fall von Pneumo-Hydropericarditis [1]) hat zwar mit obigem eine auffallende Aehnlichkeit, indem auch hier bei der Autopsie eine Communication zwischen Herzbeutel und Speiseröhre constatirt wurde, doch lässt sich aus dem Sectionsbericht nicht ersehen, welche Beschaffenheit die Wandungen des beide Organe verbindenden Kanales, resp. das sie trennende Mediastinum, darboten. Es handelte sich dabei um einen 18jährigen Mann, der ein Jahr früher an einer linksseitigen katarrhalischen Pneumonie behandelt worden war, Anfangs Februar 1874 dann wieder erkrankte, und zwar dieses Mal Erscheinungen einer doppelseitigen Pleuritis darbot. Am 1. März wurde das Vorhandensein einer Pericarditis nachgewiesen und am 5. März manifestirten sich die auffallendsten Symptome einer Pneumo-Pericarditis; am 8. starb Patient und am 9. wurde von Meigs, Prof. Ellerslie Wallace und Dr. Jordan die Section in sorgfältigster Weise ausgeführt. Der Herzbeutel enthielt nicht brennbares, geruchloses Gas, ausserdem trübe, sehr dunkle, röthlichbraune Flüssigkeit und die das Pericard bedeckende Membran war sehr dick, rauh, zottig und stark röthlichbraun gefärbt. Das Einblasen von Luft in die Trachea ergab, dass zwischen den Luftwegen und dem Herzbeutel keine Communication bestand, doch „knowing that a few cases had been put on record,

[1]) Case of Pneumo-Hydropericarditis; with Remarks. By J. Forsyth Meigs, M. D., one of the Physicians to the Pennsylvania Hospital etc. etc., in The American Journal of the medic. Sciences 1875. p. 81.

in which the pneumo-pericardium was the result of perforation of the oesophagus, Dr. Wallace very carefully slit open with scissors the oesophagus along its posterior wall, and examining carefully, discovered a small and superficial depression in the anterior wall of the tube just below, perhaps a quarter of an inch, the bifurcation of the trachea. The depression was half an inch in diameter, and in its centre was a small perforation with ragged, dark, ulcerated edges, large enough to receive the point of the catheter. This perforation led through some the connective tissue directly into the very upper extremity of the pericardium. The opening was not large enough to receive the point of the little finger.

The trachea and both primary bronchi, at the bifurcation, were slit open and carefully examined, but not opening of any kind between them and the pericardium could be found" (l. c. p. 87).

In den Pleurasäcken fand sich seröse Flüssigkeit und einige Fibrinflocken vor. Die visceralen und parietalen Pleurablätter waren stark vascularisirt und mit Fibringerinnsel bedeckt; in den Lungen fanden sich einige Käseherde, nirgends Tuberkel. Die übrigen Organe, das Herz mit inbegriffen, waren normal mit Ausnahme der Leber, welche etwas mehr Fett enthielt, als dies normaler Weise der Fall zu sein pflegt.

Bei der Besprechung des Zustandekommens der Perforationsöffnung zwischen Herzbeutel und Speiseröhre meint Meigs l. c. p. 94: „In studying the nature of my own case, I have come to the conclusion that the perforation in the oesophagus was one from within outwards, and not from the oesophagus inwards, as must be the case where the pneumo-pericardium results from the erosion of a cancerous ulcer of the oesophagus, or the rupture of a pneumonic abscess or hepatic abscess into the sac. I believe it must have been the result in fact of an effort of nature to evacuate the diseased contents of the pericardium, as happens in the case of empyema when the latter is cured by natural process." Diese Hypothese dürfte zwar etwas gewagt sein, doch lässt sich auf Grund des Sectionsberichtes nicht viel dagegen einwenden, da dieser, wie bereits oben bemerkt, gerade hinsichtlich des wichtigsten Punktes nicht ausführlich genug ist.

Wenn somit obige Beobachtung vielleicht auch bis jetzt die einzige ist, bei welcher die eitrige Pericarditis nachgewiesener-

maassen durch Perforation einer in Erweichung begriffenen schiefrigen mediastinalen Lymphdrüse in den Oesophagus und Herzbeutel hervorgerufen wurde, so hat man doch auch schon früher angenommen, dass bei verschiedenen Erkrankungen genannter Lymphdrüsen durch Fortleitung Pericarditis entstehen könne. So hat beispielsweise Baréty nicht weniger als 11 fremde und eigene Beobachtungen zusammenstellen können, in welchen bei verschiedenartigen Lymphdrüsenaffectionen, in mehreren Fällen allerdings wenig begründete, entzündliche Betheiligung des Pericards notirt war[1]).

Ein vor Kurzem hier zur Section gekommener Fall von hochgradiger fibrinöser Pericarditis scheint ebenfalls für die Richtigkeit dieser Annahme zu sprechen; da jedoch sowohl der klinische Verlauf, als auch der anatomische Befund noch eine andere Deutung hinsichtlich der Entstehung der Pericarditis zulässt, so theile ich denselben nur im Auszug und mit allem Vorbehalt hier mit:

M. P., 69 Jahre alt, Ackersmann, wurde am 4. Mai 1877 in die medicinische Klinik aufgenommen. Bei seinem Eintritt wurde eine rechtsseitige Pleuritis diagnosticirt; das pleuritische Exsudat erreichte hinten fast die Spina scapulae. Die Explorationspunction ergab eine röthliche Flüssigkeit mit vielen geschrumpften rothen Blutkörperchen. Die Zunge war trocken, Puls klein, leicht unterdrückbar. Da Patient äusserst schlecht genährt und elend war, wurde eine roborirende Behandlung eingeleitet, infolge welcher sein Allgemeinbefinden sich bedeutend besserte und der pleuritische Erguss sich zu verringern begann. Die Temperatur erhielt sich bis Ende Mai in der Grenze zwischen 36,8 °—37,2 °. Am 1. Juni stieg das Thermometer auf 39,2 ° und hielt sich in dieser Höhe bis zum 3. Juni Abends, um dann 39,8 ° zu erreichen. Die genaue Untersuchung der Brustorgane ergab links spärliche Blase- und Rasselgeräusche; durchaus nichts Besonderes am Herzen, der Puls war sehr frequent (120), klein. In der Nacht vom 2. auf den 3. hatte Patient heftige Delirien. Er starb am Morgen des 4. Juni. – Diese wie auch die übrigen klinischen Notizen verdanke ich der Güte meines Collegen Herrn Prof. Revilliod und dessen Assistenten Herrn Dr. Saloz.

Sectionsbefund: hochgradigste Abmagerung, mässiges Oedem beider unteren Extremitäten, auffallende Blässe der Haut, sowie aller Organe. Linke Lunge bedeckt den Herzbeutel nicht vollständig, im linken Pleurasack circa 500 Ccm. bräunliche Flüssigkeit, keine Fibrinflocken. Rechte Lunge vorn mit der Brustwand und dem Herzbeutel verklebt, lässt sich aber leicht ablösen. Nach hinten zu besteht keine Verklebung, hier findet sich circa 1 Liter dunkelbraune, mit Fibrinflocken untermischte Flüssigkeit. Herzbeutel gross, gespannt, bei der Eröffnung entleert sich daraus wenig gelbliche Flüssigkeit, die beiden Blätter fast in ihrer ganzen Aus-

[1]) A. Baréty, De l'Adénopathie trachéo-bronchique en général et en particulier dans la scrofule et la Phthisie pulmonaire, précédée de l'étude topographique des Ganglions trachéo-bronchiques. Thèse. Paris 1874. p. 102.

dehnung namentlich nach hinten und oben durch dicke Fibrinmassen mit einander verklebt. Herz etwas nach links verlagert. Die Verklebung der beiden Blätter lässt sich leicht lösen, nur nach links hinten und oben besteht eine festere Verbindung, hier finden sich auch frische Ekchymosen in den fibrinösen Schwarten und sind hier deutliche neugebildete Gefässe in denselben wahrnehmbar. Infolge der beginnenden Organisation sind die Schwarten hier nur schwer ablösbar, während dies sonst leicht möglich ist. Links oben neben der Aorta findet sich eine kleine schiefrige Lymphdrüse, zum grössten Theil ausserhalb, jedoch auch in der Grösse einer Erbse innerhalb des Herzbeutels gelegen; das Gewebe derselben ist weich, bröcklich, wie macerirt, in den umgebenden fibrinösen Membranen finden sich keine ähnliche Massen. Infolge dieses Befundes werden die Brustorgane im Zusammenhang herausgenommen und der Reihe nach untersucht. Linke Lunge sehr voluminös, Pleura mit Ausnahme der Spitze getrübt, hinten und unten mit einer dünnen Fibrinschicht bedeckt; Lungengewebe emphysematös, ödematös, in der Spitze mehrere eingekapselte Käseherde und kleine mit Bronchien communicirende Höhlen; ausserdem finden sich im Ober- und Unterlappen an der Peripherie mehrere wallnussgrosse, conische Herde, embolische Infarcte. Die die rechte etwas comprimirte Lunge bedeckenden Fibrinmassen sind weich, lassen sich leicht entfernen, desgleichen die das parietale Blatt bedeckenden, nirgends eine Spur von Organisation. Das Lungengewebe verhält sich gleich dem der linken Lungen, auch hier finden sich embolische Infarcte, die aber dem Aussehen und den in den zuführenden Arterien vorhandenen Thromben nach älter sind als die der linken Lunge. Ich will gleich hier bemerken, dass in der V. cava inf. und zwar vom Zusammenfluss der Aa. iliac. commun. bis zur V. sperm. int. dextr. reichend ein grosser weisser, das Lumen fast ausfüllender, an seinem unteren Ende in Organisation begriffener Thrombus vorhanden war; ähnliche Thromben fanden sich, in die Vv. femorales hereinragend in beiden Vv. saph. magn. Der Oesophagus war durchaus normal; ebenso verhielten sich der Larynx und die Trachea. Die Bronchien zeigen nur leichte Verdickung und Röthung der Schleimhaut, bieten aber sonst nichts Besonderes dar, nur der zum linken Oberlappen führende ist an seinem Abgang ziemlich stark verengert, die Schleimhaut ist an dieser Stelle stark schiefrig pigmentirt und es findet sich hier im Centrum dieser dunkel gefärbten Partie eine leichte Depression und eine Oeffnung, durch welche man mit einer Hohlsonde in eine Höhle mit unebenen fetzigen Wandungen gelangt, die sich im Centrum einer schiefrigen Lymphdrüse befindet. Zwischen dem rechten Bronchus und der Aorta, dicht über dem Pericard findet sich ein wallnussgrosser fluctuirender Herd mit ziemlich derber Wandung; beim Einschneiden entleert sich aus demselben eine schmierige, graphitfarbene Masse, die, wie die mikroskopische Untersuchung lehrt, aus kleinsten freien Melaninkörnchen und kleinen solche Körnchen haltige Lymphzellen besteht. Die Wandungen dieser Höhle sind ziemlich glatt und es gelingt nicht eine Communication zwischen ihr und einem der Nachbarorgane nachzuweisen. Das Epicard ist ziemlich fettreich, das Myocard, Endocard und die Klappen bieten nichts Besonderes dar, nur der Zipfel der vorderen Tricuspidalklappe ist beträchtlich verdickt und auf seiner Vorhofsfläche rauh, erodirt. — Die Baucheingeweide bieten keine besonderen Veränderungen dar.

Es ist, wie aus Obigem leicht ersichtlich, schwierig mit Bestimmtheit zu sagen, ob in diesem Falle die Pericarditis in Folge der Lymphdrüsenaffection oder aber mit dieser in Folge einer etwa schon vorher bestandenen rechtsseitigen Pleuritis entstanden sei, welch' letztere ihrerseits wieder durch die Lungenembolie hervorgerufen sein konnte. Wollte man sich hierbei blos auf die klinischen Beobachtungsresultate stützen, so müsste man wohl Letzteres annehmen; nicht so aber, wenn man auch die anatomischen Befunde berücksichtigt. Das gleichzeitige Vorhandensein eines entfernter liegenden Lymphdrüsenherdes mit Durchbruch in den Bronchus, die weiter vorgeschrittenen Veränderungen der pericardialen Pseudomembranen und selbst die Abwesenheit pericarditischer Erscheinungen zu einer Zeit, wo diese Affection zweifellos schon bestand, gestatten ebenso leicht die Annahme, dass die Pericarditis Folge der Lymphdrüsenveränderungen und die Pleuritis Folge der Pericarditis war. Sei ihm jedoch wie ihm wolle, so zeigt dieser Fall immerhin ebenso wohl wie der erste, allerdings viel interessantere, dass bei den acuten Entzündungen des Herzbeutels, wenn sich nicht anderweitige evidente ursächliche Momente vorfinden, die dicht über dem Pericard gelegenen mediastinalen Lymphdrüsen um so mehr eine Berücksichtigung verdienen, als diese Entzündungen in der Regel im oberen Theil des Herzbeutels beginnen.

IV. Zwei Fälle von Aneurysma der Pars membranacea septi ventriculorum cordis [1]).

Die aneurysmatische Ausbuchtung des häutigen Theils der Herzkammerscheidewand kann hinsichtlich der Häufigkeit ihres Vorkommens immerhin noch als pathologisch-anatomisches Curiosum betrachtet werden, obschon Rokitansky vor nicht langer Zeit in seiner klassischen Monographie über „die Defecte der Scheidewände des Herzens“ [2]) die Zahl der bereits bekannten Fälle um nicht weniger als fünf, resp. sechs vermehrt hat. Diesen will ich in Nachfolgendem noch zwei weitere, vor Kurzem hier beobachtete

[1]) Nach einem Vortrag, gehalten in der Société médicale du Canton de Genève, Sitzung vom 2. Mai 1877.

[2]) Wien 1875. S. 133 u. s. f.

derartige Fälle hinzufügen, von denen mir namentlich der zweite, bei einem Kinde vorgefundene, der Mittheilung werth erscheint.

Leider fehlt für beide Fälle die klinische Beobachtung. Der erste, am 26. März secirt, betraf eine 79 Jahre alte Pfründnerin, die zwar schon seit lange im Spital war, aber nie Gegenstand einer sorgfältigen ärztlichen Untersuchung wurde, da sie nie eigentlich krank war, sondern nur Erscheinungen von Altersschwäche darbot. Der andere fand sich zwei Tage später bei einem $2^1/_2$jährigen Mädchen, das mit einer nach Masern entstandenen ausgebreiteten Bronchopneumonie von Lyon beigereist kam, Nachmittags in die medicinische Klinik aufgenommen wurde und noch in der gleichen Nacht daselbst starb. Ich beschränke mich deshalb auch für beide auf die ausführliche Mittheilung der Veränderungen am Herzen und will nur hinsichtlich des übrigen Sectionsbefundes hier bemerken, dass in Fall 1 hochgradiges Lungenemphysem und ausgebreiteter Bronchialkatarrh, sowie senile Veränderungen der übrigen Organe vorhanden war, und bei dem Kinde die gestellte Diagnose durch die Section bestätigt wurde; dasselbe war wohlgebildet und gut genährt und war weder eine abnorme Färbung der Haut, noch irgend welche Veränderungen an den Endgliedern der Extremitäten bei ihm vorhanden.

Fall 1.

Im Herzbeutel wenig gelbliche, klare Flüssigkeit; parietales und viscerales Blatt desselben durchaus normal, mit Ausnahme einer kleinen Stelle über dem linken Ventrikel, etwas oberhalb der Herzspitze, woselbst sich eine fast kirschkerngrosse, weissliche Blase befindet, die, wie die spätere Untersuchung zeigt, einen Cysticercus cellulosae einschliesst. Unter dem Epicard ein dickes Fettpolster. Das Herz im Ganzen klein und schlaff, enthält beiderseits wenig flüssiges Blut, daneben aber grosse speckhäutige Gerinnsel. Das linke Herz misst vom Aortenklappenabgang bis zur Herzspitze 86 Mm, das rechte vom Tricuspidalansatz bis ebendahin 65 Mm. Die linke Kammerwand hat eine grösste Dicke von 17 Mm., wovon jedoch 3 Mm. auf Rechnung des subepicardialen Fettgewebes zu setzen sind; die grösste Dicke beträgt rechterseits in der Höhe des Conus arteriosus 4 Mm. Die Aorta hat gerade über den Klappen einen Umfang von 82 Mm., die Art. pulmonal. ebenda einen solchen von 92 Mm., das Myocard ist schlaff, blass, von bräunlicher Farbe; rechterseits findet sich viel subendocardiales, intermusculäres Fettgewebe.

Der linke Vorhof bietet keine Veränderungen dar, die Mitralissegel sind normal, ebenso das Endocard bis auf eine kleine, gleich zu erwähnende Stelle unterhalb der Aortenklappen. Diese selbst sind nur unwesentlich verändert, geringfügige Fensterung unter den freien Rändern und leichte Verdickung der Noduli Arantii sind die an ihnen wahrnehmbaren Veränderungen. Die Aortenwandung bietet nichts Be-

sonderes. An den Insertionslinien der rechten und hinteren Aortenklappe, soweit dieselben normalerweise die oberen Grenzen des häutigen Theils der Kammerscheidewand bilden, finden sich zwei stark vorspringende, scharfrandige, derbe weissliche Leisten mit glatter Oberfläche. Darunter an Stelle der Pars membranacea septi findet sich eine halbkugelförmige, aneurysmatische Ausbuchtung. Die Eingangsöffnung derselben hat die Form eines gleichschenkligen Dreiecks mit nach oben concaven Seiten; die Basis dieses Dreiecks misst 19 Mm., die Höhe 14 Mm. und die Tiefe des Sackes beträgt ebenfalls 14 Mm. Der untere, vom musculären Septum gebildete Rand ist ebenfalls nach oben leicht concav, scharfrandig und das ihn bedeckende Endocard ist in einer Breite von 4 Mm. leicht verdickt, weiter nach abwärts der Spitze zu aber ganz normal. Die Oberfläche des genannten Sackes ist vollkommen glatt und spiegelnd, etwas uneben dadurch, dass zwischen querverlaufenden, in der Wandung gelegenen, etwas über präparirnadeldicke Balken seichte Gruben vorhanden sind, die durch andere senkrecht oder schief verlaufende Stränge theilweise mehr oder weniger grosse Fächer von verschiedener Tiefe abgetheilt sind. Die Wandung selbst ist im Allgemeinen sehr dünn, durchscheinend und scheint überall da, wo das genannte Balkenwerk nicht vorhanden ist, blos von dem Endocard des linken und rechten Ventrikels gebildet zu sein. Vom rechten Ventrikel aus gesehen gleicht die aneurysmatische Vorbuchtung ausserordentlich der von Rokitansky l. c. S. 134 gegebenen Abbildung. Wenn man den Zeigefinger in die Tasche einführt und sie so möglichst nach rechts vorstülpt, bemerkt man auf den ersten Blick, dass dieselbe durch die sich an sie ansetzende mediale Hälfte des vorderen Klappensegels in zwei fast gleiche Theile getrennt ist, von denen der in den Conus arteriosus hineinragende der Herzkammer, der andere dem hinteren Klappensegel ziemlich gerade gegenüberliegende aber bereits dem Vorhof angehört. Das Klappensegel, von welchem weiter unten nochmals kurz die Rede sein wird, ist gerade hier, wo es sich an den am stärksten vorgebuchteten Theil des aneurysmatischen Saçkes ansetzt und zwar in einer Richtung entsprechend der directen Fortsetzung der beiden inneren Chorden des medialen Papillarmuskels, auffallend stark verdickt, während es längs der ganzen übrigen Ansatzlinie keine besondere Veränderung darbietet. Bei nunmehriger nochmaliger Betrachtung des Aneurysmeninnern bemerkt man sofort, dass die stärkste Querleiste dem Ansatz des Segels entspricht. Die der Herzkammer angehörige Aneurysmenhälfte hat eine im Ganzen sehr dünne Wandung, in deren Mitte eine besondere fast erbsengrosse Aussackung vorhanden ist, an der mehrere noch kleinere, kaum stecknadelkopfgrosse Hervorragungen mit äusserst dünner Wandung wahrzunehmen sind. An der Vorhofhälfte, welche eine mehr gleichmässige Oberfläche hat, findet sich zunächst dem Septum eine ähnliche halbkuglige Hervorwölbung, welche jedoch im Ganzen geringere Dimensionen hat und namentlich weniger erhaben ist. Der rechte Vorhof bietet nichts Besonderes dar, Foramen ovale vollkommen geschlossen. Das Orificium atrioventriculare lässt drei Finger passiren. Der Scheidewandlappen normal, misst vom Ansatzpunkt bis zum freien Rand 15 Mm. Das vordere Segel hat in derselben Weise gemessen eine Länge von 30 Mm.; die dem freien Zipfel des Segels zunächst gelegenen Sehnen des mittleren und vorderen Papillarmuskels inseriren sich in einer Entfernung von 20 Mm. von einander, so dass der Zipfel in grosser Ausdehnung frei ist.

Derselbe ist beträchtlich verdickt und auf der Vorhofsfläche in geringer Ausdehnung oberflächlich ulcerirt; diese Verdickung setzt sich nicht in die dem Aneurysma zunächst gelegene, oben erwähnte fort, sondern ist durch eine circa 6 Mm. breite, wie es scheint normale Zone von ihr getrennt. Das hintere Klappensegel verhält sich dem vorderen ähnlich, misst jedoch nur 26 Mm. von der Insertion bis zum freien Rande. Die ganze untere Hälfte des Segels ist noch stärker verdickt, als dies beim vorderen der Fall ist und auf seiner Vorhofsseite findet sich, ungefähr 5 Mm. überm freien Rande beginnend eine 10 Mm. hohe und 6 Mm. breite, ziemlich tiefe Ulceration mit gewulsteten, sehnig aussehenden Rändern. Der Geschwürsgrund hat eine bräunliche Farbe, ziemlich glatte Beschaffenheit und ein transparentes Aussehen. Sämmtliche Sehnenfäden und Papillarmuskeln sind normal, ebenso das Endocard des Ventrikels. Die Pulmonalklappen sind ausserordentlich gross. Die vordere vollkommen normale, aber äusserst dünne Klappe ist 21 Mm. lang und 36 Mm. breit. Die linke hat eine Länge von 30 Mm. und eine gleiche Breite, die rechte ist 28 Mm. lang und 25 Mm. breit. Beider Klappen freier Rand ist leicht verdickt und darunter findet sich ziemlich starke Fensterung; beide sind nach dem Ventrikel zu ziemlich stark vorgebuchtet. Zwischen rechter und linker Klappe findet sich eine rudimentäre vierte, die 7 Mm. breit und 5 Mm. lang ist; der freie Rand dieser rudimentären Klappe ist beträchtlich verdickt, die untere Partie derselben hat jedoch ein ganz normales Aussehen.

Fall 2.

Der linke Ventrikel misst von der Basis bis zur Spitze 45 Mm. Das Septum hat ungefähr in der Mitte eine grösste Breite von 35 Mm. Der Aortenumfang beträgt gerade über den Klappen 35 Mm., die Art. pulm. hat ebenda einen Umfang von 45 Mm. Die grösste Dicke der linken Kammerwand beträgt 9 Mm. Die Höhe des rechten Ventrikels beträgt von den Pulmonalklappen bis zur Spitze 45 Mm., von der Tricuspidalinsertion bis eben dahin 30 Mm. Pericard, Myocard und Endocard ohne besondere Veränderungen, desgleichen die Mitral-, Aorten- und Pulmonalklappen. In den Vorhöfen und grossen Gefässstämmen nichts Besonderes, das Foramen ovale für eine gewöhnliche Hohlsonde, der Duct. arterios. für eine 1 Mm. dicke Knopfsonde durchgängig.

An Stelle der Pars membr. septi ventricul. findet sich eine nach rechts ausgebuchtete Vertiefung mit etwas unregelmässig geformter Eingangsöffnung, die einen Querdurchmesser von 8 und einen Höhedurchmesser von 10 Mm. hat; die Tiefe dieses Sackes beträgt 7 Mm. Der untere Rand der Oeffnung wird von dem hier etwas verdickten Endocard, die beiden Seitenränder von den ebenfalls etwas verdickten Randtheilen der rechten und hinteren Aortenklappe gebildet, während nach oben zu ein Stück unverändertes Sept. membr., dessen oberen Winkel begreifend, die Grenze bildet. Die Innenfläche des Sackes ist glatt, spiegelnd, von unebener Beschaffenheit durch zahlreiche in seiner sonst ziemlich dünnen, durchscheinenden Wand verlaufende Querstränge. Ungefähr der Mitte des unteren freien Randes entsprechend finden sich, jedoch schon dem Aneurysmainnern angehörig, zwei nahe aneinander gelegene Oeffnungen vor, von denen die mehr nach links gelegene eine

ziemlich dicke Knopfsonde, die mehr rechts befindliche jedoch blos eine Schweinsborste passiren lässt. Beide führen in Kanäle, die im rechten Ventrikel, etwa 1 Mm. von einander entfernt, etwas unterhalb dem Ansatz des Scheidewandlappens zum Vorschein kommen. Der grössere dieser beiden Kanäle hat hier 2 Mm. Durchmesser, so dass von hier aus eine Sonde viel leichter ein- und durchzuführen ist als von links her. Er mündet hier in eine Art von Trichter, dessen vordere Wand vom aneurysmatischen Sack, die mediale von dem vorderen Theil des über diesen Sack verlaufenden inneren Klappensegels und die hintere vom Ventricularseptum gebildet wird. Das Endocard dieses letzteren ist an dieser Stelle ziemlich stark verdickt. Betrachtet man nun das Aneurysma von dieser Seite etwas genauer, so nimmt man wahr, dass dasselbe durch die sich darauf inserirende vordere Hälfte des Scheidewandlappens in einen kleineren unteren und grösseren oberen Abschnitt zerlegt wird. Dieser ragt frei in den Vorhof vor, jener aber zwischen erwähntem Klappensegel und Kammerscheidewand gelegene in die rechte Herzkammer hinein. Letzterer hat eine mehr kuglige Form und eine sehr dünne und durchscheinende Wand, während diese am oberen Abschnitt, da wo das Klappensegel sich daran inserirt, leicht verdickt ist. Weiterhin ist sie aber auch hier äusserst dünn, namentlich gilt dies für diejenigen Partien, wo noch besondere kleinere Ausbuchtungen, wie im ersten Fall, vorhanden sind. Die mikroskopische Untersuchung ergiebt, dass diese Wand von den beiden Blättern des Endocards und dazwischen liegendem an spindelförmigen Zellen ziemlich reichem, wenige und sehr dünne elastische Fasern führendem, zartem, fibrillären Bindegewebe gebildet wird. Muskelfasern habe ich nicht darin aufgefunden, doch habe ich das Object aus Rücksicht auf die erst im Entstehen begriffene hiesige pathologisch-anatomische Sammlung nicht allzusehr bearbeitet. Kehrt man nun nach links zurück, so bemerkt man gerade unter dem Ansatz der rechten Aortenklappe, ungefähr an Stelle des rechten unteren Winkels des häutigen Theils der Kammerscheidewand eine ausserhalb dem Aneurysma gelegene rundliche, trichterförmige Oeffnung, deren oberer Rand von dem hier stark verdickten, die Septumoberfläche 3 Mm. überragenden unteren Theil der rechten, sonst ganz normalen, Aortenklappe, der untere aber von der musculösen Kammerscheidewand gebildet wird, während sie nach links von einer von oben nach unten verlaufenden, 1 Mm. breiten derben weisslichen Leiste begrenzt wird, die sie auch von besagtem Aneurysma trennt. Diese Oeffnung ist 2 Mm. weit und führt in einen schief nach oben gerichteten, kurzen Kanal, der dicht hinter dem rudimentären medialen Papillarmuskel auf der Vorhoffläche des vorderen Tricuspidalsegels mündet. Nach vorn zu wird er also von dem vorderen Klappensegel begrenzt, während nach hinten zu ein Rest des an das Aneurysma sich inserirenden Scheidewandlappens seine Wand bildet. Etwas darüber dicht neben dem mit der Klappe verwachsenen medialen Papillarmuskel findet sich eine für eine dünne Knopfsonde durchgängige kleine runde Oeffnung im Klappensegel, deren Umgebung aber nichts Besonderes darbietet. In der Mitte zwischen der Kanalmündung und dem vorderen hier verdoppelten Papillarmuskel findet sich eine $1^1/_2$ Mm. lange und 1 Mm. dicke warzige Excrescenz von weisser Farbe und glatter Oberfläche, der Vorhofsoberfläche des vorderen Segels aufsitzend.

Bevor wir untersuchen wollen, in welcher Weise die hier beschriebenen beiden Fälle von aneurysmatischer Ausbuchtung der Pars membr. zu Stande gekommen sein mögen, ist es nothwendig, die bisherigen Ansichten über die Entstehung derartiger Bildung wenigstens in Kürze zu erwähnen.

Bis zu Rokitansky (l. c.) nahm man, wie es scheint, ziemlich allgemein an, die hier vorkommenden Bildungen seien, wie das sagittale Herzaneurysma überhaupt, Product eines entzündlichen Vorganges, der, wie Pelvet meint, hier um so leichter Platz greife, weil die Wand nur bindegewebiger Natur ist und solchermaassen sei es auch begreiflich, warum gerade diese Stelle am häufigsten Sitz des Aneurysmas ist[1]).

Nach Rokitansky „sind es drei Momente, welche hierfür in Erwägung kommen: Eine die Disposition enthaltende Beschaffenheit der Pars membr.", bestehend „in der augenscheinlich anomalen Grösse" dieser Membran, „der Zustand des linken Herzventrikels", der als „überwiegender Druck im Aortenventrikel in Betracht kommt" und „endlich die Entzündung", welche aber nur secundär ist, in Folge des „mit der Ausbeugung gegebenen Auseinanderweichens und der Zerrung des Gewebes der Pars membranacea".

Wie ersichtlich, kann für obige Fälle weder die primäre noch secundäre Entzündung der Pars membr. als ursächlichen Momentes der Ausbuchtung in Betracht kommen, da die Wandung der Taschen selbst keine Spur von Entzündungsresten wie Trübung, flächenhafte Verdickung u. s. w. darbietet. Weniger leicht lässt sich die Annahme einer disponirenden anomalen Grösse von der Hand weisen, noch aber auch beweisen, da über deren früheres Vorhandensein sich jetzt auch Nichts mehr vermuthen lässt, während durchaus kein Grund vorhanden ist, anzunehmen, als habe hier im Aortenventrikel einmal ein erhöhter Druck bestanden, der diese Ausbuchtung verursacht haben könnte.

Somit hätten wir uns für diese Fälle nach einem anderen ursächlichen Moment umzusehen und dieses glaube ich in der Ansatzweise der Tricuspidalsegel an der Pars membr., resp. den an ihrer Stelle vorhandenen Aneurysmen zu finden.

[1]) Des Anévrysmes du Coeur; avec 2 Pl. Paris Delahaye 1867. p. 53. — Vgl. auch James Hope, Von den Krankheiten des Herzens und der grossen Gefässe. Uebers. v. Becker. Berlin 1833. S. 210.

Das vordere oder innere Klappensegel setzt sich äusserst selten oberhalb, öfters auf und unterhalb der Pars membr. an (vgl. hiermit Pelvet l. c. p. 49); in letzterem Fall pflegt diese Membran in der Regel sehr gross zu sein. Entsteht nun eine totale oder partielle Verdickung und Verkürzung des an der Pars membr. sich inserirenden Segels, wie z. B. in Fall 1, oder wird wie in Fall 2 das betreffende Segel aus einem anderen Grunde mehr als dies normaler Weise der Fall ist, in Spannung versetzt, so muss beim Schliessen der Klappe der Effect dieser formativen oder functionellen Störung sich zunächst am Insertionspunkt des Segels geltend machen, ihn, wenn er nachgiebig ist, aus seiner Lage bringen, d. h. in diesem Falle die theils dem Vorhof, theils der Kammer angehörige Pars membr. nach rechts hereinziehen. Auf diese Weise aus der normalen Lage gebracht, wird die Membran theils unter der Einwirkung des fortdaueruden Zuges von rechts her, theils durch die Gewalt des Blutdruckes von links sich mehr und mehr ausbuchten und allmählich zu einer in die rechte Herzhälfte hineinragenden aneurysmatischen Tasche umgestalten. Hierbei werden die die beiden Blätter des Endocards verbindenden oder zwischen ihnen verlaufenden Bindegewebsbündel sich dehnen oder auseinanderweichen oder aber Beides zugleich thun und es können dann solchermaassen auch noch andere secundäre Ausbuchtungen zwischen ihnen zu Stande kommen.

Die im ersten Fall vorgefundene endocarditische Verdickung am vorderen Segel bedarf hinsichtlich ihrer Natur und Wirkungsweise auf den Insertionspunkt kaum einer besonderen Erörterung.

Etwas complicirter sind die Verhältnisse im zweiten Fall, indem hier neben dem Aneurysma noch verschiedene, höchst wahrscheinlich congenitale Oeffnungen vorhanden sind, durch welche die verschiedenen Herzhöhlen unter einander communiciren. Durch die im rechten Winkel der Pars membr. gelegene Oeffnung strömte bei der Ventrikelsystole das Blut vermuthlich vom linken Ventrikel in den rechten Vorhof zurück; dafür spricht einmal der Verlauf des Kanals und dann besonders die ringförmige Verdickung der Ventricularöffnung, welche auf der Vorhofseite fehlt, während hier in einiger Entfernung von der Mündung und ungefähr der Axenrichtung des Kanals entsprechend eine warzenförmige Excrescenz der Klappe vorhanden ist. Die Anlage der im Aneurysma mün-

denden Kanäle hingegen gestattet die Annahme, dass durch sie, resp. den grösseren, da der kleinere seiner Enge wegen kaum in Betracht kommen kann, die Stromesrichtung vom rechten nach dem linken Ventrikel zu statt hatte. Dadurch musste das seine trichterförmige Eingangsöffnung mitbildende innere Klappensegel bei jeder Kammersystole stärker als normal gespannt und die Pars membr. um so mehr nach rechts hereingezogen werden, als sich die Hauptaction des hier passirenden Blutstromes gerade auf den vorderen, sich auf ihr inserirenden Theil des Scheidewandklappens geltend machte.

Die in beiden Fällen um die Eingangsöffnung des Aneurysmas vorgefundene Verdickung und Trübung des Endocards und der betreffenden Aortenklappenbasis beweist nach meinem Dafürhalten nur, dass an diesen Stellen ein ungewöhnlicher Anprall des Blutstromes statt hatte. Derartige Veränderungen finden sich bekanntlich äusserst häufig am Abgangswinkel der Arterien und mitunter auch in höchst charakteristischer Weise (s. u.: Aortenaneurysma), bei Aorteninsufficienz, als wahrscheinliche Folge des regurgitirenden Blutstromes.

Ich bin weit davon entfernt, die für obige beiden Fälle höchst wahrscheinliche und gleiche Entstehungsursache als Regel für alle an dieser Stelle vorkommenden gleiche Bildungen aufstellen zu wollen. Hierfür ist die Zahl der Fälle zu klein und ich habe auch absichtlich vermieden, ähnliche in der Literatur verzeichnete Beobachtungen als Beweis für die Richtigkeit dieser Annahme hier anzuführen, da sämmtliche mir zugängliche Fälle gerade in dieser Hinsicht nicht hinreichend genau beschrieben sind. Wohl aber möchte ich diejenigen Collegen, welchen solche Präparate zur Verfügung stehen, ersuchen, auf diese Verhältnisse zu achten und festzustellen, inwieweit eine Verallgemeinerung obiger Annahme zulässig oder unzulässig ist.

Nachtrag. Die oben aufgestellte Annahme, dass die genannten Aneurysmen durch Zug- und Druckwirkung zu Stande kommen, scheint wie nachfolgende Beobachtung zeigt, wenigstens für viele Fälle richtig zu sein.

Bei einer in der medicinischen Klinik in Folge von Myelitis gestorbenen und am 27. November 1877 secirten 55jährigen Frau,

Schneiderin, fand sich an dem sonst durchaus normalen Herzen eine aneurysmatische Ausbuchtung des vorderen Theils der Pars membr. sept. ventric., der dem unter Fall 1 beschriebenen sehr ähnlich war. Die Basis des dreieckigen Sept. membr. hatte eine Länge von 22 Mm. Der vordere Schenkel eine solche von 11 Mm. und der hintere von 17 Mm.; die Höhe des Dreiecks beträgt 13 Mm. Der Aneurysmeneingang ist rundlich und hat einen Durchmesser von ungefähr 9 Mm., die grösste Tiefe der Tasche beträgt annähernd 12 Mm. Die innere Oberfläche ist spiegelnd, durch in der Wandung in verschiedener Richtung verlaufende Balkenzüge etwas uneben. Am Eingang und in seiner nächsten Umgebung sind mit Ausnahme einer leistenförmigen Verdickung am Abgang des vorderen Aortensegels keine Veränderungen wahrzunehmen. Die nach rechts ausgestülpte halbkuglige Tasche hat eine glatte spiegelnde Oberfläche; sie ist durch das theilweise darauf inserirende vordere und innere Tricuspidalsegel in eine obere dem Vorhof und eine untere der Kammer zugekehrte Hälfte zerlegt. An genannten Klappensegeln sind keine Veränderungen zu constatiren, nur findet sich an den correspondirenden Sehnenfäden des vorderen Klappensegels eine leichte Verdickung, die auch auf das Endocard an ihrem Abgang übergeht. Der nicht ausgebuchtete Theil der Pars membran. liegt oberhalb des Ansatzes des Scheidewandlappens.

Bei Gelegenheit eines Besuches in Strassburg i. E. hat mir mein verehrter Lehrer Prof. von Recklinghausen ein kurz vorher erhaltenes Präparat der dortigen Sammlung gezeigt, welches für die von Pelvet (s. o.) angenommene Möglichkeit des Zustandekommens solcher Aneurysmen spricht. Nichtsdestoweniger glaube ich, dass dieses ursächliche Moment sehr viel seltener in Frage kommen dürfte als das oben erörterte.

V. Ueber einen Fall von Endarteriitis verrucosa [1]).

Anfangs April 1876 machte ich im hiesigen Kantonsspital für Herrn Prof. Prévost die Section eines 35jährigen an Tuberculose verstorbenen Mannes. Derselbe war äusserst abgemagert und anämisch, hatte tuberculöse Käseherde in den

[1]) Nach einem Vortrag, gehalten in der Soc. méd. du Canton de Genève, Sitzung vom 7. März 1877.

Lungen, im rechten Nebenhoden, Samenstrang, in der Samenblase, Prostata und in den retroperitonealen und bronchialen Lymphdrüsen. Im Darm fanden sich zahlreiche tuberculöse Geschwüre und ihnen entsprechend auf der Darmserosa Miliartuberkel. Ebensolche fanden sich auch, bereits makroskopisch wahrnehmbar in den Lungen, der Leber, Milz und den Nieren, in letzteren ausserdem noch zahlreiche frische Ekchymosen, Trübung und gelbliche Färbung der Rindensubstanz. Das Herz war klein, stark zusammengezogen, äusserst blass; das subepicardiale Fettgewebe war atrophisch, ödematös, sonst aber am und im Herzen keinerlei Veränderung. Die Aorta hatte gerade über den Klappen einen Umfang von 70 Mm., in der Höhe des Zwerchfells von 50 Mm. und gerade über der Bifurcation von 35 Mm. Die Arterienwandung ist allerwärts durchaus normal, sowohl hinsichtlich ihrer Farbe als ihrer Beschaffenheit. Auf dieser normalen Innenfläche der Aorta, As. iliac. commun. und As. iliacae ext. finden sich mit breiterer oder schmalerer Basis aufsitzend, nicht ganz stecknadelkopf- bis über erbsengrosse, rundliche, warzenförmige Hervorragungen mit glatter Oberfläche und von gleicher Farbe wie die Innenhaut selbst. In der Aorta fanden sich deren 9, in den As. iliac. commun. et ext. dextr. je 2 und in der A. iliac. ext. sin. eine, und zwar ausnahmslos vorn und etwas seitlich in einer ziemlichen Entfernung von den abgehenden Aesten. In den übrigen Arterien fand ich nirgends eine Spur derartiger Bildungen und auch die Venen waren durchweg normal.

Mikroskopischer Befund. Die durch einen fast erbsengrossen derartigen Tumor der Aorta nach der Erhärtung in Alkohol gelegte, der Gefässaxe parallele Schnitte lassen erkennen, dass die darunter gelegene Adventitia und Media, wie überhaupt auch sonst durchaus unverändert sind; ebenso verhält sich die oberhalb demselben gelegene Intima bis in die nächste Nähe des Tumors. Hier jedoch erscheint dieselbe verdickt und theilt sich in zwei Hälften, von denen die äussere unter dem Tumor hinweg verläuft, stellenweise eng mit ihm verwachsen, an anderen Stellen aber nur lose mit ihm verbunden. Die innere Hälfte dagegen erhebt sich in steil aufsteigendem Bogen, geht über den Tumor hinweg und fällt auf der entgegengesetzten Seite in sanfterer Bogenlinie ab, um sich wieder mit der unteren Hälfte zu vereinigen und als von hier ab ziemlich stark verdickte Intima weiter zu gehen. Diese über den Tumor verlaufende Membran ist nicht allenthalben gleich dick, bald dünner, bald aber wieder sehr viel dicker als die normale Intima. Die unterhalb verlaufende äussere Hälfte ist zellenreicher als die normale Intima und enthält eine nicht unbeträchtliche Anzahl kleinster Fetttröpfchen; sonstige Veränderungen sind hier nicht vorhanden. Die über die Oberfläche des Tumors verlaufende Membran zeigt eine hiervon beträchtlich verschiedene Beschaffenheit. In ihr finden sich, namentlich in der Nähe des Abgangs und Ansatzes, zahlreiche ziemlich grosse, rundliche und spindelförmige, zum Theil mit langen Ausläufern versehene Zellen mit feinkörnigem Protoplasma und grossem Kern; am reichlichsten sind dieselben überhaupt an der Oberfläche vorhanden, spärlicher in den tiefer gelegenen Partien. Sie liegen zwischen ziemlich dicken Bindegewebsfasern, zwischen welchen relativ wenige elastische Fasern zu erkennen sind. Nach Innen von dieser Membran folgt dann eine verschieden dicke, selbst nicht einmal überall vorhandene homogene, glänzende Schicht, in welcher feine Risse und Spalten vorhanden sind. Diese Substanz besteht bald

aus grossen, zusammenfliessenden Schollen und hat dann grosse Aehnlichkeit mit dem in gemischten und rothen Thromben vorkommenden formlosen, homogenen Fibrin, bald wieder besteht sie aus kleineren glänzenden Bröckeln von der Grösse farbloser Blutkörperchen; Carmin färbt sie gleichmässig hellroth. Im Centrum endlich finden sich theils mehr, theils weniger deutliche fettig degenerirte Zellen und feinkörnige Detritusmassen, ähnlich den in endarteriitischen Atheromherden vorfindlichen. — Hiervon abweichend war die Structur in einem über erbsengrossen Knoten, woselbst ausser erwähnter Veränderung der Intima auch noch solche der Adventitia und Media vorhanden waren. Durch denselben geführte Längsschnitte zeigen, dass ungefähr dessen senkrechter Axe entsprechend von der Adventitia aus ein ziemlich dicker aus fibrillärem Bindegewebe und langen spindelförmigen Zellen bestehender Bindegewebszug gerade gegen den Tumor aufsteigt. In der äusseren Hälfte der Media erscheinen die elastischen Fasern deutlich auseinander gedrängt zu sein und von deren Mitte ab breiten sich die aufsteigenden Bindegewebsfasern strahlenförmig aus um sich dann in die hier etwas nach aussen ausgebuchtete äussere Hälfte der Intima fortzusetzen. In der Adventitia finden sich zu beiden Seiten des erwähnten Bindegewebszuges ziemlich weite Gefässe. Viel engere Kanäle, ungefähr von der Weite der Blutcapillaren, finden sich auch länge des erwähnten Bindegewebszuges in der Media und in den äussersten Schichten der hier verdickten und sclerosirten Intima.

Das makroskopische und mehr noch das mikroskopische Verhalten dieser warzenförmigen Bildungen der Intima liessen es mir einen Augenblick zweifelhaft erscheinen, ob ich es hier nicht mit organisirten Thromben zu thun hätte, denn diese haben, wie ich bei einer anderen Gelegenheit zeigen werde, oft einen denselben ganz ähnlichen Bau. Die normale Beschaffenheit der Gefässwandung und besonders der Intima im Allgemeinen und namentlich der Umstand, dass die betreffenden Bildungen zum Theil gestielt waren, nirgends aber eine Spur der flachen, plattenförmigen Thromben, wie sie in den Arterien und namentlich in der Aorta vorzukommen pflegen, vorhanden war, bewogen mich, diese Annahme fallen zu lassen.

Somit blieb nur übrig anzunehmen, dass es sich hier um eine chronisch verlaufende Veränderung der Intima handelte. Dass hierbei überhaupt diese Membran in erster Linie in Frage kam, schien mir dadurch bewiesen, dass in den kleineren und selbst kleinsten Tumoren nur sie in Frage kam, so dass das für den grössten geschilderte abweichende Verhalten vorerst nur als secundär entstanden aufgefasst werden musste.

Das makroskopische Verhalten dieser Bildungen schien mir die Bezeichnung „Endarteriitis verrucosa“ zum Unterschied von der ge-

wöhnlichen Endarteriitis für diese Veränderung zu rechtfertigen. Dieselbe wurde bereits früher von Lancereaux für eine ähnliche, aber wie es scheint, doch einigermaassen davon verschiedene Veränderung angewandt[1]). Dieser Forscher hatte nehmlich in einem Fall von „Endocardite mitrale avec dépôts uratiques dans un cas de maladie de Bright" l. c. p. 214 folgende Veränderungen der Gefässe gefunden (l. c. p. 259): „l'artère fémorale gauche, représentée par la figure 2, pl. 24, est remarquable par les plaques d'injection qui s'observent sur quelques points de sa face interne et par les petites nodosités dd arrondies et pédiculées que présente cette même face. A côté de cette disposition existent des plaques jaunes analogues à celles de l'endartérite. Il s'agit ici, en effet, d'une endartérite qui, par quelques-unes de ses caractères, diffère de celles que nous avons décrites plus haut, et nous nous demandons si l'excès d'acide urique résultant d'un défaut d'élimination par les reins n'a pas ici contribué à l'altération artérielle, de même qu'il aurait lésé l'endocarde." Da die mikroskopische Untersuchung der von Lancereaux beobachteten Bildungen nicht angestellt oder mitgetheilt ist, so lässt sich schwer sagen, ob es sich hierbei um die gleiche Veränderung handelte, wie in meinem Falle, besonders da noch andere Veränderungen der Intima nebenbei bestanden. Soviel ist jedoch auf jeden Fall sicher, dass das von Lancereaux angenommene möglicherweise ursächliche Moment für meinen Fall nicht in Betracht kommen kann.

[1]) Atlas d'Anatomie pathologique. Paris 1871.

(Fortsetzung folgt.)

XIII.

Ueber Croup und Diphtheritis.

Von Dr. Carl Weigert,
I. Assistenten am pathologischen Institut zu Breslau.

II. Theil.[1])

Beobachtungen beim Menschen.

In der Einleitung zu diesen Aufsätzen hatten wir darauf hingewiesen, wie verschiedene Begriffe man mit den Namen Croup und Diphtheritis verbindet. Wir hatten uns in den vorliegenden Betrachtungen an den anatomischen Begriff halten wollen. Während dabei aber in Betreff des Croups selbst keine weiteren Erklärungen nothwendig waren, muss nunmehr, wo auch die Diphtheritis in Frage kommt, doch noch eine Präcisirung beider Begriffe vorgenommen werden.

Die Einen nennen Croup diejenige fibrinähnliche Schleimhaut-Auflagerung, welche sich leicht von ihrer Unterlage, ohne Verletzung derselben, abheben lässt, Diphtheritis die festsitzenden nur mit Zerreissung der Schleimhaut ablösbaren. Es ist das also eine makroskopische Anschauung. Die Anderen sprechen von Diphtheritis dann, wenn das Schleimhautgewebe (resp. das Bindegewebe der Schleimhaut) selbst von einem gerinnenden Exsudate durchsetzt ist, — von Croup, wenn es der Schleimhaut aufliegt. Hierbei handelt es sich wesentlich um eine histologische Auffassung. Vielfach findet man allerdings die Ansicht vertreten, dass sich diese beiden Begriffe decken, aber dem ist durchaus nicht so. Es kommen Fälle vor, bei denen die fibrinöse Auflagerung in ganz demselben Verhältniss zur Schleimhaut steht, wie beim Croup, ohne aber wie hier eine leicht ablösbare zu sein. Diese Fälle gehören im histologischen Sinne zum Croup, im makroskopisch-anatomischen Sinne zur Diphtheritis. Wir werden sie als „pseudodiphtheritische Auflagerungen" bezeichnen. Man könnte natürlich auch den Namen „pseudocroupöse" für dieselben in Anwendung bringen, wenn man überhaupt nur an-

[1]) Vgl. Dieses Archiv Bd. 70.

deuten wollte, dass diese Affectionen so recht weder mit dem einen noch mit dem anderen Begriffe in jeder Beziehung übereinstimmen. Wir wählen hier aber die Bezeichnung „Pseudodiphtheritis", weil wir den Hauptnachdruck auf die mikroskopische Beschaffenheit legen und daher diese Dinge mit Wagner und Rindfleisch eigentlich zum Croup rechnen. Die Gründe dafür dürften im Folgenden klar werden.

I. Der eigentliche Croup.

Wir beginnen mit der Betrachtung derjenigen Bilder, bei denen es sich um unzweifelhaften Croup handelt. Wie allbekannt, kommt derselbe bei Weitem am häufigsten in der Trachea vor, so häufig, dass man dieses Vorkommniss auch wieder zur Fixirung des Begriffs Croup verwendet hat und von Croup nur bei den fibrinösen Auflagerungen dieser Schleimhaut sprach, — ist doch der Name Croup gerade von dem eigenthümlichen Husten der erkrankten Kinder hergeleitet worden. Doch kommen solche croupöse, leicht abtrennbare Pseudomembranen auch an anderen Schleimhäuten z. B. der Conjunctiva vor, und umgekehrt nähern sich in manchen Fällen die Auflagerungen der Trachea den „pseudodiphtheritischen", von denen weiter unten die Rede ist. Diese croupösen Pseudomembranen bestehen meist aus einem Netzwerk von Fasern, die im Allgemeinen der Schleimhautoberfläche parallel laufen. Die Fasern gleichen denen des Fibrins, manchmal aber sind sie glänzend wie Amyloid, aber immer schmal. In anderen Fällen ist statt eines Netzwerks eine mehr körnige Masse vorhanden. Dazwischen können sich in äusserst wechselnder Menge und Anordnung kleine Rundzellen vorfinden.

Die Pseudomembranen liegen meist direct auf der Basalmembran auf, die ihrerseits verdickt und wachsglänzend sein kann, ohne dass dies regelmässig der Fall wäre. Das Epithel fehlt demnach an der überwiegenden Mehrzahl der Stellen vollkommen unterhalb der Pseudomembran. Nur hier und da trifft man, aber immer neben epithelentblössten Partien, kleine Strecken mit mehr oder weniger intactem Epithelüberzuge, über den sich die Pseudomembran von den epithelfreien Stellen her pilzförmig oder uhrglasförmig herüberlegt. Am reichlichsten sind diese epithelbekleideten Partien noch in den späteren Tagen der Erkrankung. Zwischen dem Netzwerk und den erhaltenen Epithelinseln bleibt

dann ein kleiner Spalt, während an den anderen Stellen, wo das Epithel ganz fehlt, meist feine Fasern vom Bindegewebe (resp. der Basalmembran) her in das Netzwerk übergehen. Diese das Netzwerk mit dem Bindegewebe verbindenden Fasern lagern sich eben mit ihren divergirendsten Bündeln von allen Seiten her uhrglasförmig über etwaige Epitheliuseln. Seltener finden sich unter der Pseudomembran auf eine grössere Strecke hin Epithelreste, die dann immer ganz zerstreut, einzeln oder nur zu wenig Zellen zusammengestellt zu sehen sind und zwischen denen stets vom Epithel freie Strecken der Basalmembran sich vorfinden.

Das Bindegewebe selbst kann ödematös geschwellt sein und ist von Zellen durchsetzt und zwar mehr oder weniger reichlich. —

In Betreff jenes Netzwerks stimmen die Beobachter ziemlich überein. Die Abweichungen betreffen nur das Verhältniss zum Epithel. Die meisten lassen in der Mehrzahl der Fälle das letztere fehlen, oder nur an Orten, die man als „geschützte" betrachten kann, vorhanden sein, eine Auffassung, die sehr wohl mit der obigen Beschreibung in Einklang gebracht werden kann [so Trendelenburg[1]), Steudener[2]), Boldyrew[3]), Isambert[4])]. Selbst die Wagner'sche[5]) Darstellung entspricht vielleicht noch der eben gemachten. Er sagt, dass das Netzwerk (Bd. 7, S. 495) entweder ohne Spur von Epithelzellen der Unterlage aufliege, oder dass zwischen ihr und der Schleimhautoberfläche noch eine ein- selten mehrfache Schicht von vergrösserten „homogenen" Epithelien liege. Das erstere wäre nach ihm freilich das spätere Stadium. — Ganz abweichend ist hier nur die Beschreibung von Buhl[6]), der bei Croup unter der Membran das Flimmerepithel stets mehr oder weniger intact liegen lässt und darauf hin sogar die Begriffsbestimmung des Croups gründet. Ich kann eben meinerseits nur versichern, dass ich mich in dieser Beziehung den anderen Beobachtern anschliessen muss. —

[1]) Langenbeck's Archiv Bd. 10 S. 720.
[2]) Dieses Archiv 1872.
[3]) Archiv von Reichert und du Bois 1872.
[4]) Archives générales 1857. S. 325 u. 432.
[5]) Archiv der Heilkunde Bd. 7 S. 481 u. Bd. 8 S. 449 und Ziemssen's Handbuch VII. 1.
[6]) Ueber das Faserstoffexsudat. Sitzungsber. der Bairischen Academie 1863. Bd. II S. 59.

Diesen Fällen von Trachealcroup entsprechende Pseudomembranen findet man, wie erwähnt, auch manchmal an anderen Schleimhäuten. So habe ich durch die Güte des Herrn Professor H. Cohn mehrere abgezogene Pseudomembranen von croupös erkrankten Conjunctiven erhalten. Man hatte dieselben mit leichter Mühe von ihrer Unterlage entfernen können. Mikroskopisch bestanden sie aus einem exquisiten Netzwerk von Fibrinfäden, ganz wie die Pseudomembranen einer serösen Haut.

Auch im Rachen findet man manchmal ähnliche Auflagerungen, ebenfalls auf epithelentblösster Unterlage. Endlich hatte ich auch Gelegenheit, bei einem Falle von Typhus abdom. auf der Schleimhaut der Blase eine fibrinähnliche Auflagerung zu finden, die makroskopisch streifig erschien und sich ungemein leicht von ihrer Unterlage abhob. Mikroskopisch bestand sie aus fädig und körnig geronnenem Fibrin mit eingestreuten Rundzellen. Diesen Fibrinmassen hafteten kernlose in ihrer Form aber wohl erhaltene Epithelien an, die ganz denen glichen, die wir beim Kaninchencroup beschrieben haben. Normales, kernhaltiges Epithel fehlte hier vollständig, die Schleimhaut war durchsetzt von reichlichen Rundzellen. An anderen Stellen derselben Blase fanden sich exquisite festsitzende dem geronnenen Fibrin ähnliche Massen an der Oberfläche der Schleimhaut.

II. Pseudodiphtheritis.

1) Pseudodiphtheritis im Rachen.

An die Fälle von Croup schliessen sich histologisch jene Fälle unmittelbar an, bei denen es sich ebenfalls um ein ausserhalb des eigentlichen Schleimhautstroma befindliches „Exsudat" handelt, das aber nicht ohne Verletzung derselben im Leben entfernt werden kann. Nach dem Tode gelingt es meist, solche Häute ohne Mühe von der Unterlage abzuheben.

Sie finden sich in ganz besonders typischer Weise in den weitaus meisten Fällen der Rachenbräune der Kinder, Roser's „Diphtherie". Ich habe solche in den letzten Jahren zu untersuchen reichlich Gelegenheit gehabt, wenn auch eigentliche Epidemien dieser Art nicht vorkamen, und kann denn constatiren, dass es sich meist nicht um eine Diphtheritis im histologischen Sinne, also um eine Infiltration der Schleimhaut selbst mit einem geron-

nenen Exsudate handelt, sondern dass die Pseudomembran dem Schleimhautbindegewebe genau in derselben Weise aufliegt, wie die Croupmembran. Sonderbarerweise sind es demnach gerade diese Fälle, die zuerst den Namen Diphtheritis bekommen haben, welchen nunmehr nur die Bezeichnung „pseudodiphtheritische Auflagerung" zugesprochen werden kann.

Die histologische Zusammensetzung zeigt sich in den häufigsten, den typischen Fällen, folgendermaassen. Auf Schnitten sieht man ein sehr dichtes glänzendes Gerüst mit engen Maschenräumen. Wenn man nicht ganz feine und namentlich, wenn man ungefärbte Schnitte vor sich hat, so ist es zunächst gar nicht klar, was denn eigentlich Lücken sind, was feste Substanz ist. Wenn man die Lücken für solide, die feste Substanz für dazwischen liegende Hohlräume ansieht (was Classen[1]) mit Recht als möglich hinstellt), so würde man ein schmalbalkiges Netzwerk mit rundlichen Maschenräumen vor sich zu haben glauben. Bei näherer Betrachtung namentlich der Ränder sieht man aber schon am ungefärbten Präparate das wahre Verhältniss. Noch besser erkennt man dies, wenn man nach der Färbung der Kerne durch Hämatoxylin die Schnitte kurze Zeit in eine schwach ammoniakalische ziemlich concentrirte Carminlösung, oder in eine Lösung von Eosin bringt. Während Hämatoxylin, Purpurin, viele Anilinfarben etc. in sorgfältiger Anwendungsweise die glänzenden Massen ganz oder fast ganz ungefärbt lassen, nehmen diese dann eine rothe Farbe an. Dann sieht man erst recht deutlich, dass die soliden Theile an sehr vielen Stellen dicht aneinander gedrängte runde kernlose, mattglänzende Schollen sind, von der Grösse und der Gestalt der Rundzellen des darunter liegenden Bindegewebes. Die Grösse dieser runden Schollen ist dann oft in der ganzen Dicke der Membran eine gleiche.

In anderen Fällen nehmen dieselben nach der freien Oberfläche hin an Grösse zu, doch so, dass von den kleineren, den weissen Blutkörperchen vollkommen congruenten Schollen zu den grösseren fortlaufende, ganz allmähliche Uebergänge existiren — ein Verhältniss, das von Rindfleisch bereits beschrieben worden ist.

An manchen Stellen sind diese rundlichen Schollen zu langen rosenkranzähnlichen Zügen zusammengestellt, oder zu solchen, in

[1]) Dieses Archiv Bd. 52 S. 260.

denen man nur undeutliche bucklige Hervorragungen als Andeutung jener Rosenkranzstructur wahrnimmt.

Von diesen letzteren sieht man weiterhin alle möglichen Uebergänge zu Streifen, die eine Zusammensetzung aus verschmolzenen kugligen Elementen kaum mehr erkennen lassen. Andererseits braucht die Verschmelzung der einzelnen Kugeln nicht nach einer Längsrichtung hin allein stattzufinden, sondern kann nach mehreren Seiten hin gleichzeitig erfolgen, so dass klumpige Massen entstehen, die durch ihre Lücken noch einigermaassen die frühere Kugelgestalt ihrer Componenten in Erinnerung bringen. Zwischen diesen Schollen, Balken etc. liegen mehr oder weniger reichliche kernhaltige Rundzellen, die genau denen des Bindegewebes gleichen, übrigens aber auf Strecken hin fehlen können. Sie können ganz vereinzelt vorhanden sein, oder so reichlich, dass man nur noch geringe Reste jener Schollen wahrnimmt. Das letztere ist namentlich in den späteren Stadien der Fall.

Was die chemische Beschaffenheit dieser Membranen anbetrifft, so ist es bekannt, dass sie eine ziemliche Resistenz gegen chemische Eingriffe zeigen, doch verhalten sie sich wohl nicht ganz gleichmässig (Genaueres siehe bei Wagner a. a. O. Bd. 7 und Küchenmeister, D. Klin. 1858). Am nächsten stehen sie dabei immer noch geronnenem Fibrin. Ich möchte nur über die Färbbarkeit noch bemerken, dass die von mir untersuchten sich fast immer in Carminlösung von der oben erwähnten Beschaffenheit färbten.. Dass sie es nicht immer thaten, ist bei der Unzuverlässigkeit der Carminfärbung kein Wunder. Nicht besser scheint sich aber in dieser Beziehung das Picrocarmin zu verhalten, das ich selbst wegen seiner inconstanten Tinctionsfähigkeit nicht mehr anwende. Wenigstens scheinen sich in dieser Beziehung die Angaben von Cornil und Ranvier[1]) und Klebs[2]) geradezu entgegen zu stehen.

Die kugligen Schollen und die oben erwähnten Balken, die eine Zusammensetzung aus kugligen Gebilden nicht mehr erkennen lassen, können aber auch Uebergänge zu schmaleren Streifen bilden, die in ihrer Breite hinter der eines weissen Blutkörperchens mehr oder weniger zurückbleiben. Man findet dann ein Balkenwerk von

[1]) Manuel d'histologie pathologique. 1869. p. 90.

[2]) Arch. f. exp. Pathologie. IV. S. 227.

dünneren Fasern, die ihrerseits wieder einen starken amyloiden Glanz haben. Sie sind von wechselnder Dicke, jedenfalls aber dicker, als die gewöhnlichen Fibrinfäden, die ja auch nicht so glänzend sind. Der Uebergang von den Schollen etc. kann ein ganz allmählicher sein, indem diese Gebilde sich förmlich in ein Netzwerk auflösen. Hierbei werden die leeren Räume an den Uebergangsstellen immer grösser, die soliden Theile immer schmaler, bis dann endlich ein schmalbalkiges Netzwerk constituirt ist. Dieses schliesst Maschenräume von sehr verschiedener Grösse und Gestalt ein, doch sind sie häufig so angeordnet, dass gewisse Hauptzüge der Fasern parallel mit der Oberfläche der Schleimhaut verlaufen, während andere Fasersysteme diese Züge verbinden. Ihr Verlauf ist bald geradlinig, bald mehr krumm und unregelmässig, jedenfalls sehr wechselnd. Die Maschenräume sind manchmal so regelmässig klein und rundlich, dass sie (besonders wenn weisse Blutkörperchen darin sind) an das Netzwerk adenoiden Bindegewebes erinnern, aber allerdings mit stärkerem Balkenwerk.

Endlich sieht man manchmal in continuirlichem Zusammenhange mit solchen Fasern noch eine Art von Netzwerk, welches durchaus wie ein gewöhnliches Fibrinnetzwerk aussieht (mit zarten nicht glänzenden Fasern) oder gar amorphes körniges Fibrin.

Alle diese Formen können sich miteinander vorfinden, doch so, dass die typischen Fälle nur die erste der genannten Auflagerungen darbieten. Höchstens sind neben diesen feine Fibrinfäden vorhanden, namentlich an der Unterfläche, also an der Grenze des Bindegewebes, oder da, wo sie die benachbarten wohl erhaltenen Epithelzellen pilzartig überragen. Niemals sah ich jedoch mit letzteren durch diese feinen Fäden eine Verbindung hergestellt, immer blieb ein spaltförmiger Raum sichtbar.

Es sei noch besonders hervorgehoben, dass auch in den Auflagerungen, die nicht aus kugligen Schollen bestehen, in den Maschenräumen auf weite Strecken hin keine erkennbaren Elemente vorhanden zu sein brauchen. Meist sind aber mehr oder weniger vereinzelte oder (in späterer Zeit) zahlreichere Rundzellen vorhanden (oder Blut).

Mit den fädigen Massen combinirt, können nun aber auch Gebilde gefunden werden, die weder an weisse Blutkörperchen noch an fibrinähnliche Massen erinnern. So sieht man manchmal in

solchen Membranen grössere glänzende Schollen, etwa von der Grösse einzelner Epithelzellen, aber auch kleiner, mit einem undeutlichen Kernreste oder ohne deutlichen Kern. Sie haben theils noch ungefähr die Gestalt von Epithelzellen, theils aber ein verzerrtes Aussehn, plumpe Fortsätze und dergleichen. Die Schollen haben dabei eine gleichmässige Beschaffenheit. Für Carmin haben sie eine geringere, zu Pikrinsäure eine grössere Verwandtschaft, als jene runden Klümpchen, die zuerst beschrieben wurden. Man findet sie theils in den unteren oder oberen Schichten jener erstgeschilderten Pseudomembranen, theils von diesen allseitig umschlossen. Ihre morphologische Beziehung zu Epithelzellen wird aber ganz besonders deutlich, wenn sie an der Grenze gegen normales resp. geschwelltes kernhaltiges Epithel vorkommen, wo dann die Formverwandtschaft schärfer hervortritt. In einem solchen Falle entspricht die Dicke dieser Schicht ungefähr der des benachbarten, geschwellten oder normalen Epithelstratums. Es muss jedoch bemerkt werden, dass dies durchaus kein regelmässiges Vorkommniss ist, sondern dass die Pseudomembran scharf an den kernhaltigen Epithelzellen abschneiden kann. Die Verbindung der den Epithelzellen ähnlichen Klumpen mit den anderen Schollen ist eine sehr innige, so dass oft ungemein schwer zu bestimmen ist, ob diese oder jene Stelle der Pseudomembran ihren Ursprung aus veränderten Epithelien nimmt oder nicht. Namentlich die mehr dysmorphen Formen, wenn man so sagen kann, die Balken und Netzwerke, hängen oft so innig mit den schollig veränderten, kernlosen Epithelzellen und andererseits mit den rundlichen, weissen Blutkörperchen ähnlichen Gebilden zusammen, dass man im concreten Falle zweifelhaft wird, ob sie genetisch dieser oder jener Zellgattung angehören (resp. Fibrin darstellen).

In wieder anderen Fällen liegt zwischen den grösseren kernlosen oder mit einem undeutlichen Kern versehenen Schollen ein fädiges Netzwerk, das durchaus keine eigentliche Verbindung mit diesen epithelähnlichen Massen eingeht.

Die an Epithelzellen erinnernden Schollen können auch selbständig, ohne Verbindung mit rundlichen Gebilden etc., mit diesem Fädenwerk dazwischen vorkommen. Derartige Auflagerungen finden sich wohl nur bei den sogenannten secundären Diphtheritis-

formen infectiöser Krankheiten, wo sie dann makroskopisch dünne, mehr schmierige, schmutzig weisse Pseudomembranen darstellen, die sich auf den ersten Blick von den typischen Dyphtheritishäuten unterscheiden. Namentlich sieht man sie bei hämorrhagischen Pocken. Sie bestehen bei mikroskopischer Betrachtung fast nur aus unregelmässigen kernlosen Schollen, deren Zwischenräume mit spärlichen Fibrinfäden ausgefüllt sind.

Solche Schollen werden in ähnlicher Weise von Rindfleisch beschrieben[1]), auch die Abbildungen bei Cornil und Ranvier entsprechen denselben Bildern, ebenso wohl auch die Nassiloff'schen Beschreibungen[2]). Hierher gehört auch ein Theil der von Wagner beschriebenen Veränderungen der Epithelzellen. Den eigentlichen Vorgang seiner Netzwerkbildungen, die mit einer Schwellung und Durchlöcherung der Zellen beginnen, habe ich bei meinem Materiale von Diphtheritis nicht sicher beobachten können.

Endlich können den Auflagerungen als fremdes Element Anhäufungen von Micrococcen beigemischt sein, die aber durchaus nicht constant gefunden werden (wenn man unter „Micrococcen" die bekannten zooglöaähnlichen Haufen versteht).

Alle diese Massen, vor allen Dingen jene glänzenderen Pseudomembranen, liegen in den bei weitem meisten Fällen direct auf dem Schleimhautbindegewebe auf, also an Stelle des kernhaltigen Epithels. Die Fasern hängen dabei für die mikroskopische Betrachtung sehr vielfach und innig mit der obersten Bindegewebsfläche zusammen, von der sie förmlich ausstrahlen können.

Das Epithel fehlt unterhalb der ausgebildeten Membranen so gut wie ganz. Manchmal findet man freilich auch hier kernhaltige Epithelreste, aber über ihnen schlägt das Netzwerk der Pseudomembranen zusammen, ohne eine eigentliche Verbindung mit ihnen einzugehen, wie eine solche doch mit dem Bindegewebe besteht. Nur wenn der Uebergang durch jene kernlosen Epithelschollen ermittelt wird, ist ein innigerer Zusammenhang mit dem benachbarten Epithel vorhanden. Aber auch diese Schollen gehen bis

[1]) Handbuch der pathol. Histologie.

[2]) Dieses Archiv Bd. 50 S. 550.

an's Bindegewebe herab, d. h. durch die ganze Epithelschicht durch, und breiten sich höchstens in ihrem oberen Theile pilzförmig aus, wie dies ja auch die anderen Formen der Pseudomembranen thun können.

Die benachbarten kernhaltigen Epithelzellen können normal erscheinen oder sie sind geschwellt, ihre obersten Schichten öfters abgeplattet und kernlos (verhornt), wenn die Pseudomembran lose über sie hingelagert ist.

Das Bindegewebe findet sich häufig ödematös geschwellt, wie bei jeder Entzündung, durchsetzt mit mehr oder weniger zahlreichen Rundzellen. Diese brauchen selbst bei wohl ausgebildeter „diphtheritischer" Pseudomembran durchaus nicht so zahlreich zu sein, dass eine unmittelbar an der anderen läge. Nur in hochgeradigeren Fällen liegen sie dicht gedrängt. Auch hier, eben wie bei vielen anderen Entzündungen, zeigen die Rundzellen oft nur einen, in Form, Grösse, Färbbarkeit dem der Wanderzellen gleichen Kern. In anderen Fällen findet man in ihnen mehrere kleinere Kerne oder man sieht jenen schon mehrfach von mir erwähnten Kerndetritus, bei welchem es zur Bildung kleiner und kleinster Kerne oft ohne deutlichen Protoplasmamantel kommt. In letzterem Falle trifft man die Kerne öfters gruppenweise angehäuft und zwar eingestreut in eine fädig oder körnig geronnene trübe Eiweissmasse, die im Bindegewebe in entsprechenden Knoten und Herden sich vorfindet.

Glänzende Balken sieht man jedenfalls nicht häufig im Bindegewebe. Nur hier und da sind die Blutgefässwände wie amyloid glänzend und verdickt (Nassiloff)[1]. Endlich sieht man im Bindegewebe öfters auch ohne Einlagerung jener Kernfragmente (am gehärteten Präparate) fädige und körnig geronnene Eiweissmassen (Oedem) und Blut. —

Die Schilderungen der Autoren weichen in Betreff der Auflagerungen bei Rachendiphtheritis sehr wesentlich von einander ab, je nachdem sie die eine oder andere Form derselben mehr in's Auge fassen. Merkwürdig ist es dabei, dass bei weitem die häufigste Erscheinungsweise der Rachendiphtheritis eigentlich nur durch Rindfleisch genauer beschrieben ist. Die meisten beschreiben nur ein Netzwerk. (Auf die Wagner'sche Ansicht wird unten noch näher eingegangen werden.)

[1]) Dieses Archiv Bd. 50 S. 550.

Von Oertel sind mehrere auf die Diphtheritis bezügliche Abhandlungen vorhanden [1]). In der ersten mir zu Gebote stehenden Abhandlung ist die Anatomie der diphtheritischen Membran nur sehr kurz berührt, da das Hauptgewicht auf die Schilderung des Micrococcenbefundes gelegt ist. In seiner zweiten Abhandlung spricht er sich folgendermaassen aus: „Die Epithelien sind in hohem Grade verändert und zeigen die Modification ihrer Form, die Wagner als fibrinöse Degeneration beschrieben hat. . . . . In den folgenden Schichten sind die Epithelien bereits aus ihrem Zusammenhange gelöst, mannigfach haken- und hirschgeweihförmig mit Zacken und Ausläufern versehen, oder nur mehr auf runde, eckige und verschiedenartig gestaltete Fragmente reducirt und einzelne wie in einen Rahmen von körnigen reiserförmigen Gerinnseln eingeschlossen, in welchen Fibrinfasern, Detritus zerfallener Zellen und Micrococcen nachweisbar sind. Zwischen diesen in Zerfall begriffenen Epithelien hat sich auf grössere oder kleinere Strecken hin ein Fibrinnetz entwickelt, dessen Fasern in den ersten 24 Stunden von dem Durchmesser einer feinen Linie bis zu dem einer elastischen Faser gefunden werden."

Ich führe die Stelle wörtlich an, da mir es nicht ganz klar geworden ist, wie man dabei das Verhältniss der Epithelzellen, derentwegen O. auf die jedenfalls doch abweichende Auffassung von Wagner verweist, zum Netzwerk zu denken hat. Vielleicht sind ähnliche Bilder gemeint, wie sie als gerade bei „secundärer Diphtheritis" infectiöser Krankheiten vorkommend oben geschildert wurden.

Bei Classen findet sich ein Netzwerk überhaupt geläugnet. Er sagt: „dass er die netzförmige Zeichnung immer auf die glänzenden Säume und Kanten der verhältnissmässig grossen Zellkörper selbst zurückführen musste, welche allerdings oft eine eckige zackige Gestalt hatten, mittelst deren sich die Nachbarn an einander fügten".

Die Verhältnisse des Bindegewebes werden von den Autoren ebenfalls verschieden geschildert, was wohl von den Abweichungen des untersuchten Materiales herrührt. So behauptet Buhl, dass bei jeder echten Diphtheritis das Bindegewebe von eigenthüm-

[1]) Deutsches Archiv f. klinische Medicin Bd. 8 S. 242 und Ziemssen's Handbuch II. 1.

lichen einkernigen Zellen so dicht durchsetzt wäre, dass das Zwischengewebe durch dieselben erdrückt würde. Ich habe weder aus der Beschreibung Buhl's noch durch Autopsie die Ueberzeugung gewinnen können, dass diese Zellen irgend wie von den entzündlichen Zellen, wie man sie unter allen möglichen Verhältnissen in den verschiedensten Organen findet, unterschieden wären. Andererseits stimme ich mit Wagner, Nassiloff u. A. überein, dass die Durchsetzung nicht in allen Fällen eine so dichte ist, wie Buhl meint.

2) Pseudodiphtheritis anderer Schleimhäute.

Von den als diphtheritisch bezeichneten Affectionen anderer Schleimhäute gehört noch ein Theil zu den pseudodiphtheritischen Prozessen. So habe ich mehrfach Gelegenheit gehabt „diphtheritische" Auflagerungen des Cervix uteri (bei Puerperalfieber) zu untersuchen, die sich nur durch den geringen Glanz von den pseudodiphtheritischen Membranen im Rachen unterschieden. Sie bestanden aus ganz ähnlichen runden kernlosen Schollen, die dem Bindegewebe auflagen. Letzteres war mässig reichlich mit Rundzellen versehen. In der Leiche liess sich diese Haut abziehen; sie trennte sich von ihrer Unterlage genau an der Grenze des Bindegewebes.

Auch im Darm trifft man häufig genug pseudodiphtheritische Auflagerungen und zwar sowohl bei secundärer als bei primärer Dysenterie, von der ich allerdings ebenfalls eine eigentliche Epidemie nicht zu beobachten Gelegenheit hatte. Auch hier sind glänzende Schollen und Balken selten zu finden, hingegen sieht man oft genug dichte dem Fibrin ganz ähnliche fädige Massen, die sich nur durch die reichlichere Zahl ihrer Fasern und deren enge Zwischenräume von den gewöhnlichen Bildern des Larynxcroup unterscheiden.

Am häufigsten aber ist hier eine mehr oder weniger fein gekörnte Substanz, in der reichliche Eiterkörperchen eingestreut liegen können, vorhanden. Letztere liegen sogar oft so dicht, dass nur schmale Balken jener geronnenen Masse die einzelnen Zellen trennen. Die gekörnte Substanz kann eine diffuse Masse darstellen oder aus einzelnen kleinen Klümpchen zusammengesetzt sein, die ihrerseits in Form und Grösse durchaus weissen Blutkörperchen gleichen, aber keine Kerne zeigen. Die Kerne der eingeschlossenen Eiterkörperchen zeigen wieder die oben angegebenen Verschiedenheiten.

Diese Massen liegen der Schleimhaut auf, mit der sie fest zusammenhängen. An den Stellen, wo dies geschieht, und dies sind bei ganz kleinen Auflagerungen etwa die Centren derselben, fehlt das Epithel und die Pseudomembran liegt dem Bindegewebe direct auf, so dass die Rundzellen im Bindegewebe sich an die jener continuirlich anschliessen können. Ist die Pseudomembran etwas grösser, so kann allerdings in den tieferen Theilen zwischen den Zotten Epithel noch unter der Auflagerung vorhanden sein. An den Spitzen der Zotten etc. aber fehlt es jedesmal. Auch hier sieht man häufig die Fasern des Netzes von diesen epithelentblössten Stellen geradezu ausstrahlen.

III. Die eigentliche Diphtheritis.

Die eigentlichen diphtheritischen Veränderungen, d. h. die Verwandlung der oberflächlichen Stromaschichten selbst in eine dem geronnenen Fibrin ähnliche Masse trifft man an allen möglichen Schleimhäuten, ausser vielleicht in der Trachea. Sie findet sich neben jenen pseudodiphtheritischen Auflagerungen oder mit ihnen in der Weise combinirt, dass die Auflagerungen unmittelbar in die zu geronnener fibrinähnlicher Masse umgewandelte Schleimhaut sich verlieren. Es muss noch einmal ausdrücklich hervorgehoben werden, dass wir von einer diphtheritischen Gewebsveränderung nur sprechen, wenn das Gewebe eine dem geronnenen Fibrin ähnliche Beschaffenheit annimmt. Ein zur Geschwürsbildung führendes Infiltrat einer Schleimhautoberfläche ist darum noch keine Diphtheritis in diesem anatomischen Sinne, wenn es auch durch das Gift der „Diphtherie“ Roser's hervorgerufen wäre oder wenn gleichzeitig Croup bestünde. Man müsste sonst ja eben jede Geschwürsbildung als eine Art diphtheritischen Prozesses auffassen. Von diesem Standpunkte aus kann ich daher auch z. B. die Bezeichnung „diphtheritische“ Pocke von Rindfleisch nicht für gerechtfertigt halten, da es sich hier wohl um ein Zugrundegehen aber nicht um eine specifische Nekrose der oberflächlichsten Cutisschichten handelt.

Das in unserem Sinne diphtheritisch veränderte Schleimhautstroma ist in allen Fällen ohne sichtbare Gewebskerne und zwar bald so, dass man nur undeutlich körnige Massen zwischen den Bindegewebsfasern wahrnimmt, bald so, dass hier eine reichliche

körnige Substanz oder wohl gar ein Conglomerat kernloser Rundzellen vorhanden ist. Ist in letzteren Fällen (z. B. im Darm) auch eine Auflagerung fibrinähnlicher Massen vorhanden, so geht diese ohne bestimmte Grenze in die geronnene Einlagerung des Bindegewebes über.

Innerhalb der kernlos gewordenen Massen können (ausser wohl immer vorhandenen Micrococcencolonien) kernhaltige Wanderzellen mehr oder weniger reichlich liegen. Gewöhnlich sind diese aber nur an der Grenze des noch nicht diphtheritisch veränderten Gewebes reichlich sichtbar, welches letztere in den verschiedensten Graden entzündet, blutig und ödematös durchtränkt sein kann.

Solche Fälle „acuter Verschorfung" finden sich bei allen möglichen infectiösen Prozessen, ferner bei Einwirkung von Mineralsäuren in gewissen Concentrationen etc.

Eine besondere Erwähnung verdienen aber noch die Fälle, in denen ein von Blut vollgestopftes Gewebe an seiner Oberfläche diphtheritisch verändert erscheint. Dann kann in einem mikroskopischen Bilde diese veränderte Stelle im Allgemeinen (abgesehen von der Hämorrhagie) ganz normale Gewebsverhältnisse darbieten, nur die rothen Blutkörperchen sind, im Gegensatz zu denen in der Tiefe, ihres Farbstoffs verlustig gegangen, matt durchscheinend, trübe, und die Gewebskerne sind verschwunden. —

Solche diphtheritisch veränderte Schleimhautblutungen finden sich namentlich bei hämorrhagischen Pocken. Hier sind bestimmte Schleimhäute ein geradezu regelmässiger Sitz von Blutungen. Immer fand ich (in ca. 40 Fällen) das Nierenbecken resp. die Nierenkelche mit solchen versehen. Unruh [1]), der über die Blutungen des Nierenbeckens bei hämorrhagischen Pocken von der Leipziger letzten Epidemie berichtet, erwähnt ein solches regelmässiges Vorkommen nicht. Wenn ich mir auch nicht ein Urtheil über die Verhältnisse der Leipziger Epidemie erlauben darf, so möchte ich doch bemerken, dass dieselben sehr leicht übersehen werden können, wenn man nicht die Nierenkelche bis zum Ansatze an die Papillen aufschneidet. Gerade dieser oberste Theil ist sehr häufig mit flachen oder erhabenen Blutungen versehen, selbst wenn solche im übrigen Nierenbecken fehlen.

[1]) Archiv der Heilkunde Bd. 13 S. 289.

Ein weiterer fast regelmässiger Fundort bei „Purpura variolosa“ für diese Blutungen war der Magen, wie ich ebenfalls für unsere Breslauer Epidemie von 1872 im Gegensatze zur Leipziger [1]) hervorhebe. Der Magen befand sich dabei im Zustande des Etat mamellonné und die Kuppen der Hervorragungen zeigten an vielen oder an wenigen Stellen diese Blutungen.

Weiterhin fanden sie sich ungemein oft im Anfangstheil des Colon (viel seltener im Dünndarm), in der Blase (im Rachen und in der Conjunctiva). Ich möchte bemerken, dass ganz dieselben Oertlichkeiten auch bei anderen „Blutdissolutionen“ zu Hämorrhagien disponirt sind. (Bei hämorrhagischen Pocken kommen ausser an den Schleimhäuten Blutungen auch regelmässig an der Haut, fast regelmässig am Epicard, im lockeren Zellgewebe um die Nerven, die Aorta, am Ansatz des Ligam. susp. hepatis vor.)

Von diesen Schleimhäuten sind Magen, Darm, Nierenbecken (und Rachen) ganz besonders zu einer diphtherischen Verschorfung der obersten Schichten an den hämorrhagisch infiltrirten Stellen disponirt. Wenn die Blutungen sehr hochgradig sind, nimmt zunächst die Kuppe derselben einen weisslichen Anflug an, der bei stärkerer Veränderung einem grüngelblichen Schorfe Platz macht.

In diese selbe Categorie der Verschorfung gehören bei hämorrhagischen Pocken aber auch Veränderungen des Lungenparenchyms, die freilich, da es sich ja hier nicht um eine Schleimhautoberfläche handelt, nur im übertragenen Sinne als Diphtheritis bezeichnet werden können. Ungemein häufig finden nehmlich sich bei hämorrhagischen Pocken Blutherde in den Lungen, die man ihres derben Gefüges wegen fälschlich als Infarcte bezeichnet hat. Sie unterscheiden sich von ihnen ganz abgesehen von dem Fehlen einer nachweisbaren Gefässverstopfung durch ihre Gestalt, die nicht keilförmig sondern rundlich ist und durch ihre nicht auf die Randpartien der Lunge beschränkte Vertheilung. Auch bei ihnen kann im Inneren eine weissliche oder gelbgrünlich schorfartige Veränderung sich einstellen, die histologisch ganz mit den oben beschriebenen diphtheritisch veränderten Schleimhautblutungen übereinstimmt.

Bei der Häufigkeit der körnigen Detritusmassen in den makroskopisch als diphtheritisch anzusprechenden Schleimhautveränderungen

[1]) Archiv der Heilkunde Bd. 13 S. 113.

ist es nicht zu verwundern, wenn dieselbe gerade als besonders charakteristisch für Diphtheritis überhaupt angesprochen wurde. Namentlich Virchow versteht unter diphtheritischen Massen gerade diese körnigen ganz besonders häufig mit Micrococcencolonien combinirte Aftermasse.

Deutung der Befunde.

Nach der Beschreibung der unter den Begriff Croup und Diphtheritis fallenden Pseudomembranen können wir uns nunmehr mit der Frage beschäftigen, durch welche Momente die specifische Natur dieser Entzündungsformen bedingt wird. Wir werden dabei die im ersten Theile dieser Arbeit gewonnenen Erfahrungen benutzen und diese zu weiteren Schlüssen verwerthen. Wir beschäftigen uns zunächst mit den Exsudationen, welche dem Schleimhautstroma aufliegen.

I. Croup.

Von diesen steht der menschliche Croup der Trachea dem künstlich erzeugten in der That so nahe, dass man den letzteren eben als „Croup" bezeichnen konnte, und dass wir umgekehrt die bei letzterem gewonnenen Anschauungen über die Gründe der fibrinösen Exsudation auf die menschlichen Verhältnisse übertragen können. In beiden Fällen handelt es sich um die Trachea, ein Organ, welches in seiner Structur beim Menschen und bei jenen Thieren so ähnlich ist, dass eine Aehnlichkeit der Function der Schleimhaut wohl zugegeben werden kann. In beiden Fällen besteht eine exquisit fibrinöse Exsudation, in beiden Fällen ist das Schleimhautstroma intact, die Membran löst sich in beiden Fällen an der Grenze des Bindegewebes ab, das Epithel ist ertödtet. Beim Kaninchen resp. Hunde fehlen die Reste des Epithels nur in Ausnahmefällen, aber sie können immerhin fehlen. Beim Menschen ist dies das regelmässige.

Dass bei letzterem hier und da normale Epithelinseln vorhanden sind, ist für das Princip gleichgültig. Ueber diesen Epithelinseln schlägt die fibrinöse Exsudation gleichsam zusammen, sie werden von den Exsudationen der epithelentblössten Stellen förmlich umhüllt. Die oben erwähnten Bilder sprechen auch oft noch ganz positiv dafür, dass in diesen Fällen in der That die Exsudation von der epithelfreien Umgebung dieser Stellen herrührt. An diesen hängt die Membran mit einzelnen Fäden fest, von diesen

strahlen die Balkensysteme aus, die sich ohne irgend welchen Zusammenhang über das erhaltene Epithel herüberlegen.

Nimmt man endlich noch dazu, dass beim Menschen durch ganz ähnliche Veranlassungen wie bei jenen Thieren Croup erzeugt werden kann (heisses Wasser), so liegt in der That kein Grund dagegen vor, alle Ueberlegungen, die wir früher angestellt hatten, auf die menschlichen Verhältnisse zu übertragen.

Die bestehenden Unterschiede sind unwesentlich. Dass beim Menschen die kernlosen Epithelreste so regelmässig fehlen, könnte schon darin seinen Grund haben, dass der Mensch durch Husten dieselben entfernt hätte, aber es kann auch an einer besonderen Form der Epithelertödtung liegen, bei der eben die Zellen so zerfallen, dass man die Spuren derselben nicht mehr nachweisen kann.

Die Anhäufung weisser Blutkörperchen im Bindegewebe und der Pseudomembran, die von manchen Seiten als Unterschied hervorgehoben wurde, ist beim menschlichen Croup durchaus nicht regelmässig grösser, als sie beim Kaninchen unter Umständen angetroffen wird, jedenfalls würde sie durch einen energischeren Entzündungsreiz genügend erklärt werden — für das Princip der fibrinösen Exsudation ist sie irrelevant.

Für die Trachea würden wir also auch beim Menschen annehmen können, dass eine croupöse Entzündung dann zu Stande kommt, wenn das Epithel zerstört und das Bindegewebe intact ist. Die Disposition des letzteren zu fibrinöser Entzündung könnte man sich nach denselben Principien, wie sie für den Kaninchencroup erörtert wurden, erklären.

Mit diesem Croup der Trachea anatomisch übereinstimmend sind ähnliche fibrinöse Exsudationen an anderen Schleimhäuten, am Rachen, dem Darm, ja in der Blase [1]), mögen diese nun als eigentlicher Croup oder als Pseudodiphtheritis imponiren. Auch hier handelt es sich um ein fibrinöses Netzwerk auf einer epithelentblössten Schleimhaut, deren Gewebe sonst intact ist. Es liegt demnach der Gedanke sehr nahe, auch hier eine Disposition gerade des obersten Schleimhautbindegewebes, welches der Secretion dient, zur fibrinösen Exsudation anzunehmen, eine Disposition, die auch hier erst nach Ertödtung des Epithels zu Tage träte. Freilich fehlt uns hier die

[1]) Auch die Conjunctiva gehört wohl hierher. Ich habe aber von dieser nur die abgelösten Membranen untersuchen können.

experimentelle Bestätigung dieser Annahme. Wir sind aber, so viel ich weiss, auch noch nicht im Stande an diesen Häuten künstlich eine Entzündung hervorzurufen mit gleichzeitiger, vollständiger und nachhaltiger Zerstörung des Epithels und ohne Verletzung des Bindegewebes. Wir sagen „nachhaltig", weil gerade an den Schleimhäuten mit geschichtetem Pflasterepithel bei intactem Bindegewebe so schnell eine Wiederherstellung des Epithelbelages erfolgt, dass die vorherige Tödtung dadurch illusorisch wird. An den Häuten mit einfachem Cylinderepithel (Darm) wird wieder das andere Moment besonders hinderlich sein, dass bei einer Tödtung desselben durch anorganische Mittel auch das unterliegende Bindegewebe zerstört und so eine fibrinöse Exsudation unmöglich gemacht wird. Ob an der Trachea, abgesehen von dem geschichteten Zustande des Cylinderepithels gerade noch durch die Membrana propria ein begünstigendes Moment für eine Zerstörung des Epithels allein gegeben ist, bleibt dahin gestellt.

Jedenfalls sind für diese anderen Stellen alle übrigen Bedingungen (auch die [infectiöse] Krankheitsursache eventuell) dieselben und das Resultat der specifischen Entzündung stimmt mit der der Trachea überein. Geben wir aber einmal zu, dass auch die secernirende Schleimhautschicht anderer Schleimhäute die anatomisch-physiologischen Dispositionen für den ungehinderten Durchtritt der Fibringeneratoren an die Oberfläche nach Zerstörung des Epithels bieten, so werden auch die Formen derjenigen Auflagerung, die wir als Pseudodiphtheritis bezeichneten, unserem Verständnisse näher gerückt.

II. Pseudodiphtheritis.

Gehen wir zur Betrachtung dieser Exsudationen über, die also an Stelle des Epithels auf intactem Bindegewebe aufliegen und sich von den eigentlich croupösen durch ihr festes Anhaften an ihrer Unterlage unterscheiden, so hatten wir oben u. a. einer Form Erwähnung gethan, bei denen diese Exsudation mikroskopisch eine körnige Masse von derselben Art darstellt, wie wir sie in weissen Thromben finden (S. 228 u. 233). Dass auch hier diese Masse aus den umgewandelten Leibern weisser Blutkörperchen (unter Beihülfe fibrinogener Substanz) entsteht, ist um so wahrscheinlicher, als man in der That bes. an den Rändern die verschmelzenden kernlosen Rund-

zellen oft genug zu sehen bekommt. In beiden Fällen fände also ein Absterben weisser Blutkörperchen an Orten statt, an denen die übrigen Bedingungen für die Fibringerinnung vorhanden sind, in beiden Fällen handelte es sich, wenn unsere Annahme richtig ist, um ein Absterben weisser Blutkörperchen bei einer verhältnissmässig reichlicheren Anhäufung derselben. Diese Formen der Pseudodiphtheritis stünden demnach zum eigentlichen Croup in demselben Verhältniss wie die weissen Thromben zu den gewöhnlichen Fibringerinnseln. Bei Auswanderung und (specifischer) Abtödtung einer geringeren Zahl weisser Blutzellen bekäme man Croup, bei Auswanderung einer reichlicheren Menge Pseudodiphtheritis.

In ähnlicher Weise erklären sich aber auch die häufigsten Formen der „Rachendiphtheritis", jene pseudodiphtheritischen Auflagerungen, die aus mannichfach zusammengesinterten und verschmolzenen kernlosen runden Schollen mit oder ohne Glanz bestehen. Der Hauptbestandtheil derselben ist ja eine grosse Masse kugliger kernloser Klümpchen, die namentlich in ihren unteren Schichten vollkommen den weissen Blutkörperchen an Grösse und Form gleichen. Freilich können ähnlich gestaltete Gebilde auch aus Epithelzellen hervorgehen, wie ich bei Beschreibung der Pockenefflorescenz nachgewiesen zu haben glaube; aber hier fehlt eben gerade an den Stellen, an denen die Bildung, Neubildung und Verdickung der Auflagerung erfolgt, das Epithel in ganz derselben Weise wie beim Croup der Trachea, so dass beim Mangel anderer zelliger Elemente der Ursprung aus den ihnen an Form und Grösse gleichen Rundzellen aus dem Bindegewebe allein als möglich übrig bleibt. Auch Rindfleisch hat eben auch aus dem Grunde, weil die Uebergänge zu den weissen Blutkörperchen so in die Augen springen, eine gleiche Ansicht ausgesprochen. Wir hätten es demnach hier mit abgestorbenen vielfach zusammengeklebten weissen Blutkörperchen zu thun. Das Absterben ist auch hier in einer specifischen Weise erfolgt, die Zellen sind kernlos geworden und zu einer derben, dem geronnenen Fibrin äusserlich ähnlichen Masse umgewandelt. Sie haben zwar ihren Zellenleib erhalten und sind nicht in der Flüssigkeit verschwunden, aber diese Leiber sintern vielfach zusammen, verkleben und verschmelzen mit einander. Alle diese Momente gelten auch für die im weissen Thrombus absterbenden Leucocyten resp. auch für die an anderen Schleimhautstellen bei Pseudodiph-

theritis sich vorfindenden gekörnten aus verschmolzenen Zellen hervorgegangenen Auflagerungen. Auch die Bedingungen des Absterbens sind die gleichen: reichliche Anwesenheit absterbender weisser Blutkörperchen bei Abwesenheit der der Gerinnung feindlichen Eiterung und Vorhandensein der zur Fibringerinnung nöthigen Momente, — wenn man die Schleimhautoberfläche eben für den Durchtritt der Fibringeneratoren bei der Entzündung für besonders geeignet hält. Der Unterschied besteht nur darin, dass hier glänzendere resistentere Massen, die auch chemischen Eingriffen mehr widerstehen, gebildet werden. Bei den chemisch differenten Eigenschaften selbst derjenigen Stoffe, die man als Fibrin bezeichnet [1]), kann das keinen so principiellen Unterschied ausmachen, zumal man auch gewöhnliche Blutgerinnsel öfters zu glänzenden zusammengesinterten Massen an der Oberfläche von Organen umgewandelt findet, und auch das „Fibrin" der weissen Thromben nicht mit dem der gewöhnlichen Blutgerinnsel chemisch übereinstimmt [2]). Die abweichende Form könnte durch irgend welche locale Ursachen sehr wohl bedingt sein, und ich denke dabei besonders an den Einfluss der Verdunstung auf die an und für sich von gewöhnlichem Fibrin schon abweichende Gerinnselmasse.

Am äusseren Muttermund und am Darm finden wir ähnliche nur nicht so glänzende und resistente Schollen, — der Annahme einer gleichen Entstehung steht demnach nichts im Wege.

Wenn dabei die Ansicht richtig wäre, dass bei der uns beschäftigenden Art des Absterbens weisser Blutkörperchen eine Aufnahme fibrinogener Substanz in den Zellenleib erfolgte, so würde damit auch die Grössenzunahme der Zellen von unten nach der freien Oberfläche hin erklärt sein. Die oben liegenden, ältesten würden am meisten von dieser Substanz aufgenommen und dadurch an Masse sichtlich zugenommen haben. —

Nach dem eben Mitgetheilten gehörten demnach Croup und Pseudodiphtheritis im allgemein pathologischen Sinne zusammen und Wagner hat daher immerhin ein Recht in diesen Fällen von „Croup" des Rachens zu reden. Wir haben es in beiden Fällen mit dem Absterben des Epithels und nur des Epithels an Orten zu thun,

[1]) Vgl. Mantegazza, Moleschott's Untersuchungen zur Naturlehre. 1876.
[2]) Vgl. Pitres, Archives de physiologie normale et pathologique. 1876. S. 230.

wo das Stroma den Durchtritt der Fibringeneratoren leicht gestattet. In beiden Fällen schliesst sich an das Absterben des Epithels ein Absterben weisser Blutkörperchen in specifischem Sinne an. Dieses setzt die Ertödtung des Epithels voraus und es muss an anatomisch resp. physiologisch dazu disponirten Schleimhäuten eintreten, wenn nicht hindernde Momente, namentlich die Eiterung dem entgegenwirken. Jene Disposition der betreffenden Schleimhäute könnte in beiden Fällen sehr wohl, wie wir das im ersten Theil auseinandergesetzt haben, gerade darin ihren Grund haben, dass ein reichlicheres Hervortreten von weissen Blutkörperchen hier auch ohne Eiterung erfolgt.

Der Unterschied zwischen beiden Exsudationsformen liegt nur darin, dass bei der Pseudodiphtheritis trotz fehlender Eiterung eine noch reichlichere Auswanderung statthat, als beim Croup. Gerade wie aber bei den verwandten Prozessen, der Bildung weisser Thromben und der gewöhnlicher Fibringerinnsel Uebergänge existiren, so auch bei den scholligen resp. körnigen pseudodiphtheritischen Massen und den fädigen croupösen. Gerade dieser Umstand unterstützt aber auch die Ansicht, dass die beiden Prozesse (die Bildung weisser Thromben und die Pseudodiphtheritis) in einem ähnlichen Verhältnisse wie die beiden anderen Prozesse (gewöhnliche Fibringerinnung und Croup) zu einander stehen.

Dass die Croupmembranen leicht abtrennbar, die pseudodiphtheritischen festsitzend sind, kann nicht so wunderbar erscheinen. Auch die croupösen liegen nehmlich der Schleimhaut nicht einfach auf, sondern hängen mit derselben durch feine Fäden zusammen. Die pseudodiphtheritischen nun sind mit dieser durch derbere oder mindestens durch reichlichere Verbindungen verknüpft, wie sie ja auch selbst aus einem weniger lockeren Material bestehen. Demnach würden beim Versuche, eine solche Membran abzulösen, die feinen Fibrinfäden der Croupmembran leicht abreissen, die derberen resp. reichlicheren Verbindungen der anderen aber so festhalten, dass eher die Bindegewebsfasern einreissen, als dass sie den Zusammenhang mit der pseudodiphtheritischen Auflagerung aufgeben. Die Anwesenheit der Membrana basilaris an der Trachea (Rindfleisch) mag immerhin den Heraustritt der weissen Blutkörperchen doch etwas erschweren und nur spärlichere Fibrinverbindungen gestatten, so dass die Bildung der feinfädigen Massen gerade in der Trachea begünstigt wird;

für die Ablösbarkeit kann sie aber nicht die alleinige Ursache sein (wie Rindfleisch will), weil auch an anderen Stellen, wenn nur die Auswanderung nicht zu reichlich, die Membran nicht zu fest ist, eine Ablösung derselben möglich ist. In der Leiche sind übrigens auch die pseudodiphtheritischen Häute oft leicht abtrennbar.

Es muss jedoch hervorgehoben werden, dass jenes specifische Absterben der aus dem Bindegewebe heraustretenden Rundzellen auch seine Grenze hat. Dem Verhalten seröser Membranen entsprechend, bei denen sich die fibrinöse Entzündung bei längerer Einwirkung der Luft resp. ihrer Keime allmählich in eine eitrige verwandelt, tritt auch bei den uns beschäftigenden Entzündungsformen allmählich eine Eiterung auf. Die Pseudomembran wird weicher, gelblicher und enthält immer mehr kernhaltige Eiterkörperchen neben den kernlosen Schollen. Es kann jedoch nicht geleugnet werden, dass es scheint, als ob die Derbheit der pseudodiphtheritischen Membran wie ein Schorf, oder als ob das diphtheritische Gift selbst die Einwirkung jener Agentien, die eine Eiterung hervorrufen, verzögerte, da man oft bei länger bestehenden Pseudomembranen nur wenig Eiterkörperchen in ihnen findet.

Besteht demnach zwischen Eiterung und fibrinöser Entzündung immerhin ein principieller Unterschied, so ist dies ebenso der Fall im Verhältniss zu der mildesten Entzündungsform der Schleimhäute, dem Katarrh. Der Unterschied vom Katarrh besteht darin, dass bei diesem das Epithel nicht oder nicht ganz zerstört ist. Beim Croup etc. hat die Schleimhaut ihren Charakter als solche verloren und vielmehr den einer serösen Membran angenommen. Die Epithelschicht ist nicht wie beim Katarrh krankhaft modificirt, sondern untergegangen. Es können demnach dieselben Gifte in verschiedenen Dosen, eben wie gerade das Ammoniak, bald Katarrh bald Croup erzeugen, aber stets ist ersterer vom letzteren ebenso scharf geschieden wie Krankheit vom Tode. Es folgt ferner daraus, dass wenn an einer Schleimhaut neben croupösen Veränderungen sich katarrhalische vorfinden, diese letzteren durchaus nicht das frühere Stadium des Prozesses darzustellen brauchen; der Croup kann ohne vorhergehenden Katarrh, der Katarrh einer Schleimhaut ohne nachfolgenden Croup verlaufen, und man ist durchaus nicht berech-

tigt, die anatomischen Vorgänge im katarrhalisch afficirten Theil einer Schleimhaut mit dem Croup des anliegenden ohne weiteres in Zusammenhang zu bringen. —

Bei manchen pseudodiphtheritischen Schwarten, namentlich auch des Rachens, sahen wir neben diesen aus extravasirten Rundzellen hervorgegangenen Elementen auch noch andere, die die mannichfaltigsten Uebergänge zu Epithelzellen zeigten, aber kernlos resp. nur mit einem undeutlichen Kernreste versehen waren. Diese Zellen entsprechen augenscheinlich ganz den Zellen, die wir beim Kaninchencroup so deutlich wahrnahmen und erhöhen die Aehnlichkeit aller dieser Prozesse. Dass es sich hier um todte Zellelemente handelt, bedarf nach dem im ersten Theile bemerkten keiner Erläuterung. Dass dieselben so innig mit den Schollen aus extravasirten Zellen und unter einander zusammensintern, weist auf eine Aehnlichkeit in dem Necrotisirungsvorgange hin, d. h. darauf, dass auch hier eine Art von Gerinnung erfolgt. Der dabei entstehende Stoff ist chemisch mit dem aus weissen Blutzellen gebildeten wohl nicht ganz identisch, wenigstens spricht dafür schon die geringere Verwandtschaft zu Carmin. Doch ist diese nicht immer so ausgesprochen, dass nicht hier und da im concreten Falle Zweifel über den Ursprung einer Scholle möglich wären, d. h. darüber, ob dieselbe das Stück einer zerfallenen Epithelzelle oder das Product zusammengesinterter weisser Blutkörperchen wäre. Der Zelltod ist eben doch so ähnlicher Art, dass hier nicht immer eine Entscheidung möglich ist. Jedenfalls vermehren sie nur passiv die Pseudomembran und wenn einmal diese Veränderung erfolgt ist, so ist das Epithel zu weiteren Leistungen unfähig, da es an den betreffenden Stellen bis zur Matrix hin zerstört ist. Ich habe wenigstens die von Wagner hervorgehobene Veränderung der mittleren (nicht verhornten) Schichten immer nur als pilzförmige Ausbreitung einer in den tiefsten Schichten beginnenden Entartung gefunden. Eine Neuproduction abgelöster Membranen oder eine Anbildung neuer Schichten derselben ist daher vom Epithel aus nicht zu erwarten, und eine allein aus solchen abgetödteten und veränderten Epithelzellen gebildete Membran kann die früher hier vorhandene Schicht nicht wesentlich an Dicke übertreffen.

III. Die eigentliche Diphtheritis.

Wenn wir uns nunmehr zur Besprechung der eigentlichen Diphtheritis, dem specifischen Absterben von Gewebstheilen der Schleimhaut selbst wenden, so gehören eigentlich hierher schon die eben erwähnten Fälle, bei denen das Epithel abstirbt und zwar so, dass man eine Verwandlung desselben in eine dem geronnenen Fibrin ähnliche Masse annehmen kann. Hierher gehören aber im Grunde genommen auch die Fälle von artificiellem Croup beim Kaninchen. Da aber diese Beimischungen zu den geronnenen Exsudationsmassen immer nur einen untergeordneten Bestandtheil der Pseudomembranen bilden und den Charakter derselben nicht ändern, so haben wir darauf verzichtet, diese Fälle von den übrigen des Croup und der Pseudodiphtheritis abzutrennen.

Bei den von uns als wahre Diphtheritis geschilderten Formen erstreckt sich aber die specifische Zerstörung auch auf das Bindegewebe und die von ihm umschlossenen Gewebsbestandtheile resp. Entzündungsproducte. Andeutungen derartiger Veränderungen haben wir vom Bindegewebe der pseudodiphtheritischen Rachenauflagerungen beschrieben. Hier führten sie aber nicht zu einer flächenhaften Necrose. Bei der wahren Diphtheritis können wir die Erfahrungen, die wir vom künstlichen Croup her hatten, nicht mehr anwenden, denn die eigentliche Schleimhautschicht kann jetzt vollständig mit ihren Gefässen untergegangen sein, es kann also auf eine specifische Disposition der noch lebenden unter der zerstörten Schicht liegenden Gewebstheile zu fibrinösen Ausscheidungen auf ihre Oberfläche nicht mehr recurrirt werden. Hier liegt das specifische in der Form der untergehenden Gewebstheile, die durch den Tod nicht wie sonst beim traumatischen Absterben unverändert bleiben resp. eintrocknen oder faulen, die nicht in eine bröcklige, zusammenhangslose Masse zerfallen, sondern eben eine derbe dem geronnenen Fibrin ähnliche Substanz darstellen.

Wodurch wird aber das specifische dieser Necrose bedingt?

Es könnte einmal schon eine Coagulation des Eiweisses durch das Krankheitsgift selbst erfolgen. Dies ist in der That der Fall bei Einwirkung ätzender Säuren (in gewissen Concentrationen), von Sublimat etc. Es stände auch dem nichts entgegen, dass auch jene organischen Agentien, denen man die Erzeugung der Diphtheritis

zuschreibt, ein coagulirendes Gift resp. Ferment hervorbrächten. Andererseits können auch sehr wohl die physiologischen Kräfte genügen, um eine Erstarrung auch der oberflächlichen Schleimhautschichten zu ermöglichen. Wir erinnern dabei daran, dass auch andere Gewebstheile in todte kernlose, dem geronnenen Fibrin ähnliche Massen verwandelt werden können, wobei die rothen Blutkörperchen sich entfärben. Wir hatten angenommen, dass dazu die Durchspülung dieser Massen mit lymphatischer Flüssigkeit nothwendig sei. Aus diesem Grunde waren gerade die Epithelien auf der Trachealschleimhaut der Kaninchen ganz besonders geeignet, diese Umwandlung beim Absterben einzugehen.

Aus demselben Grunde könnten auch gewisse, durch Arterienverstopfung abgestorbene Gewebstheile (Infarcte) dieselbe Umwandlung erleiden, da sie ja vor einer schädlichen Fäulniss geschützt, im allseitigen Zusammenhange mit den gefässhaltigen Theilen und ihrem Saftstrom bleiben.

Für gewöhnlich wird aber ein an der Oberfläche liegender Theil durch eine einfach traumatische Abtödtung nicht unter so verhältnissmässig günstigen Bedingungen für die Gewebsgerinnung sein. Jedenfalls beweist dies die alltägliche Erfahrung. Selbst nicht eiternde aber entzündete Theile, die durch Traumen etc. absterben, werden nicht in eine derb geronnene Masse verwandelt. Und doch sind bei ihnen die weissen Blutkörperchen in einem zur Einleitung der Gerinnung geeigneten Zustande und reichlich genug vorhanden. Es fehlt ihnen wahrscheinlich die zu einer derberen Gerinnung nöthige Menge gelöster fibrinogener Substanz, die auch ihnen, wenn sie einmal im Gewebe sitzen, nur durch den Saftstrom zugeführt werden könnte.

Wenn wir daher die Erfahrungen, die wir sonst über Gewebsgerinnung haben, auf unsere Fälle übertragen wollen, so müssen wir substituiren, dass hier eine solche Durchtränkung durch extravasirte (fibrinogenhaltige) Lymphe doch erfolgen kann. Am ehesten kann man sich dies denken, wenn während des Absterbens die Saftwege offen bleiben, oder wenn eine successive Abtödtung in ganz dünnen Schichten erfolgt. Solche dünne Schichten könnten immerhin unter dem Einfluss der entzündlichen Lymphe sich in derbe Massen umwandeln. Hierbei können sich auch die Entzündungszellen in ähnliche Schollen, die rothen in entfärbte Sub-

stanz verwandeln. So mag denn gerade hierin dies positiv specifische Moment des diphtheritischen Schleimhauttodes beruhen; negativ muss man natürlich substituiren, dass das Krankheitsgift die betreffenden Massen nicht seinerseits alterirt, z. B. in faulige Massen zerfliessen, in körnige zerfallen lässt. —

Bei dieser Form der Abtödtung wird aber diejenige Schleimhautschicht zerstört, die die fibrinöse Exsudation auf die Oberfläche ermöglicht. Wenn daher eigentliche Diphtheritis, wie gerade oft am Darm, doch mit Croup oder Pseudodiphtheritis combinirt ist, so kann man dann immer voraussetzen, dass diese Exsudationen vorher erfolgt sind, etwa so wie wir an der Conjunctiva öfters eine croupöse Entzündung der Diphtheritis vorangehen sehen.

Es steht ja auch sicher nichts im Wege, anzunehmen, dass zunächst nur das Epithel abstarb und bei lebender Schleimhaut eine croupöse Exsudation erfolgte, und dass dann erst auch letztere zu Grunde ging.

Andererseits ist die eigentliche Diphtheritis nicht, wie es die dem Croup verwandten Formen sind, an eine bestimmte Oertlichkeit gebunden, denn jene Gerinnung kann überall stattfinden, wo entzündliche Lymphe (ohne Eiterung) im Innern des Gewebes reichlich ausschwitzt, also auch an Wunden. Eine besondere Durchlässigkeit der Oberflächenschichten ist hierbei nicht erforderlich.

Werfen wir noch einmal einen Rückblick auf die drei beschriebenen Affectionen, den Croup, die pseudodiphtheritische und die eigentlich diphtheritische Schleimhautveränderung, so finden wir, dass bei allen dreien eine Necrose die Vorbedingung ist. Das specifische liegt bei den beiden ersten Fällen an der Oertlichkeit, bei dem letzten in der Art der Necrose. Wodurch wird aber diese Necrose bewirkt? Die gewöhnliche Annahme ist die, dass eine so reichliche Anhäufung von Entzündungszellen im Gewebe vorhanden ist, dass dadurch dieses „erdrückt“ und abgetödtet wird.

Es ist ja nicht gerade unmöglich, dass auch einmal eine zu reichliche Auswanderung weisser Blutkörperchen zum Absterben der darüber liegenden Gewebe führt, aber die Nothwendigkeit eines solchen Vorgangs für den uns beschäftigenden Gewebstod muss entschieden in Abrede gestellt werden.

Der Austritt der weissen Blutkörperchen braucht durchaus nicht so hochgradig zu sein, dass man ein „Abschneiden der Blutzufuhr“ annehmen dürfte, wenn schon längst die Epitheldecke zerstört, die croupöse oder pseudodiphtheritische Membran gebildet, oder wenn eine diphtheritische Verschorfung erfolgt ist. Viel wahrscheinlicher erscheint es vielmehr, dass gerade wie beim künstlichen Croup, auch hier das entzündungserregende Agens selbst gleichzeitig mit oder vor der Erregung der Entzündung den Gewebstod veranlasst. Der Unterschied ist nur der, dass beim künstlichen Croup anorganische Aetzmittel, hier wahrscheinlich meist (oder immer?) organische Agentien den Tod bewirken.

Wir können vielleicht auch annehmen, dass auch die extravasirten weissen Blutkörperchen zu dem Tode, der durch die örtlichen Dispositionen ein specifischer wird, nicht blos wie beim Kaninchencroup durch ihr Verlassen des Gewebes gebracht werden, sondern dass derselbe auch noch durch das diphtheritische Agens beschleunigt wird.

Diese organischen Gifte dürften wohl in sehr vielen Fällen organisirte Wesen sein. Ich selbst habe zwar nicht in allen Fällen von „Diphtherie“ Micrococcenhaufen finden können, aber einmal habe ich gerade Fälle aus einer grösseren „Diphtherie“-Epidemie nicht zu untersuchen Gelegenheit gehabt, dann aber können unzählige Einzelmikrococcen da sein, die eben durchaus nicht nachweisbar sind, und endlich können dieselben öfters schon wieder verschwunden gewesen sein, als ich die Membranen zur Untersuchung bekam. Ich erlaube mir daher kein Urtheil über die von hervorragenden Forschern bereits gewonnenen Resultate.

Wenn man eine directe Tödtung durch das entzündungserregende Gift annimmt, so kann man sich erst recht leicht erklären, wie durch ein und dasselbe Agens Katarrh, Croup, Pseudodiphtheritis und Diphtheritis entstehen kann. Diphtheritis wird entstehen, wenn nicht nur das Epithel, sondern auch das resistentere Bindegewebe durch jenes Agens abgetödtet wird und zwar in specifischer Weise, Croup wenn nur das Epithel, Katarrh wenn auch dies nicht zerstört ist.

Es erübrigt noch nachträglich, einige der hauptsächlichsten Anschauungen über das Wesen des diphtheritischen Prozesses einer

besonderen Besprechung zu unterziehen. Ich muss allerdings im Voraus bemerken, dass ich mir zwar alle Mühe gegeben habe, die Literatur über diese Krankheit möglichst kennen zu lernen, dass ich aber bei der ausserordentlichen Reichhaltigkeit derselben und der Zerstreutheit der Aufsätze leicht einen oder den anderen übersehen haben kann.

Wenn ich die frühesten durch histologische Untersuchungen nicht gestützten anatomischen Anschauungen übergehe, so ist der erste wichtige Schritt vorwärts meines Wissens von Virchow[1]) gemacht worden, der den Begriff der Necrose mit dem der Diphtheritis in Verbindung brachte. Allerdings wurde dann von manchen Seiten das specifische dieser Necrose nicht weiter beachtet, so dass z. B. ein bekannter Forscher in früheren Zeiten die käsigen Veränderungen der Lunge bei Tuberculose als Diphtheritis bezeichnete[2]).

Es bildete sich jedoch bald eine Ansicht aus, die vielfach noch heute herrschend ist: Der Croup sollte eine fibrinöse Exsudation auf die Oberfläche der Schleimhaut, die Diphtheritis eine solche in das Gewebe derselben vorstellen. Die Folge der letzteren sollte eine Necrose des davon erdrückten Schleimhautstromas sein. Gegen eine solche Anschauung wandte sich Wagner mit Recht. Er zeigte, dass auch bei der gewöhnlich sogenannten Diphtheritis des Rachens es gar nicht das Schleimhautstroma sei, in welchem sich das „fibrinöse Exsudat" vorfinde, sondern dass hier gerade, genau wie beim Croup, die Pseudomembran an Stelle des Epithels liege. So traf die obige Erklärung weder in Bezug auf den Croup noch in Bezug auf einen grossen Theil der als Diphtheritis bezeichneten Schleimhautveränderungen zu. Die Croupmembran lag ja auch nicht ausserhalb der Gesammtschleimhaut, sondern nur ausserhalb des Bindegewebes an Stelle des Epithels. — Wagner nannte daher die uncomplicirte Bildung einer pseudodiphtheritischen Membran am Rachen ebenfalls Croup, unbekümmert um das äusserliche Kennzeichen des lockeren oder festen Sitzes derselben. Er reservirte den Namen der Diphtheritis

[1]) Dieses Archiv 1847.

[2]) Wenn man aber auch nicht von einer „Diphtheritis" der Lunge bei Phthisis sprechen darf, so können immerhin zwischen den käsigen Veränderungen und den diphtheritischen genetisch gewisse verwandtschaftliche Beziehungen bestehen, auf die aber nicht weiter eingegangen werden kann.

für diejenigen Prozesse, bei denen in der That das Schleimhautstroma von einem gerinnenden Exsudat durchsetzt sei — mit oder ohne Bildung einer Pseudomembran (croupös-diphtheritische und rein diphtheritische Affectionen).

Die croupöse Membran bildete sich nach ihm aus den Epithelien jener Schleimhäute, indem dieselben statt wie sonst schleimig etc. zu degeneriren, eine fibrinöse Degeneration erlitten, bei der sie in eine Art Zellenkörbe mit glänzenden Fasern und allmählichem Verschwinden des Kerns umgewandelt würden. Da die Wanderfähigkeit der Eiterkörperchen noch nicht bekannt war, so sah er sich wegen der in den Epithelien auftretenden Eiterkörperchen genöthigt, eine Erzeugung derselben in loco anzunehmen. Hierdurch erhielt der ganze Prozess einen activen Charakter. Jetzt aber nachdem auch Wagner angenommen hat, dass die in den Zellenlücken enthaltenen Eiterkörperchen eingewandert seien, steht eigentlich nichts im Wege, auch die Wagner'schen Beobachtungen in unserem Sinne auszulegen. Es würden darnach die Epithelzellen von Eiterkörperchen durchsetzt, gerade wie das bei vielen Epitheleiterungen (auch bei Pocken öfters in der Umgebung der diphtheoriden Heerde) der Fall ist, und während sonst die ganzen Zellen der diphtheritischen Gerinnung zum Opfer fielen, würde das bei Wagner mit den vorher durch die Eiterzellen (oder die eingetretene Lymphe) durchlöcherten geschehen.

Dass mir es nicht sicher gelungen ist, die Uebergänge zu beobachten, liegt gewiss auch an der Verschiedenheit des benutzten Materials. Wagner hatte nehmlich bei seiner klinischen Thätigkeit vielfach Gelegenheit, ausgehustete Membranen zu untersuchen, während ich fast nur Leichenmaterial zur Verfügung hatte.

Worin unsere Ansicht von der seinigen wesentlich abweicht, ist der Umstand, dass Wagner nur durch Umwandlung der Epithelzellen Croupmembranen entstehen lässt, während wir hauptsächlich andere Zellen an dem nach uns rein necrotisirenden Vorgange Theil nehmen lassen. Wagner nahm an, dass neue Membranen nur von stehen gebliebenem Epithel geliefert würden und gab höchstens zu, dass die Balken des Netzwerkes aus dem Schleimhautgewebe selbst Ernährungsflüssigkeit aufnehmen und diese zur Verdickung des Netzes verwenden. —

Ich habe oben die Gründe bereits auseinander gesetzt,

nach denen der grösste Theil der Pseudomembran nicht wohl vom Epithel herstammen kann. Wenn man nun noch dazu rechnet, dass beim Ammoniakcroup gerade das Epithel zerstört sein muss, wenn eine fibrinöse Pseudomembran entstehen soll, so wird man schon deswegen jener Ansicht nicht beipflichten können. Andererseits steht nichts im Wege, dass schollig oder balkig abgestorbene Epithelzellen einen Bestandtheil jener Croupmembran ausmachen, wenn auch nicht gerade den wesentlichen. —

Von einem ganz anderen Standpunkte fasste Buhl Croup und Diphtheritis auf. Die croupöse Pseudomembran sollte im Gegensatz zu der Ansicht der meisten übrigen Forscher bei erhaltenem Epithel durch eine veränderte Thätigkeit desselben erzeugt sein. Es sollte dabei von ihm ein gerinnender Stoff, kein Schleim, secernirt werden. Dieser Ansicht stehen eben die positiven Beobachtungen gegenüber, nach denen eine Croupmembran zum mindestens ohne unterliegendes Epithel bestehen kann.

Mit der Diphtheritis als solcher sollte der Croup in keinem Zusammenhange stehen. Ebensowenig hätten mit dieser die „acuten Verschorfungen“ bei verschiedenen Krankheiten etwas zu thun. Er fasste Diphtheritis vielmehr im klinischen Sinne auf (und zwar als Allgemeinkrankheit) suchte aber dieser klinischen Einheit eine anatomische Basis zu geben. Diese sollte in der Anhäufung von „rundlichen, glänzenden kleinen Einzelkernen“ bestehen, die er in einen scharfen Gegensatz zu den Eiterzellen setzte — ein Gegensatz, der jetzt, welcher Ansicht man auch über die Bildung entzündlicher Zellen sein mag, wohl kaum von Jemandem noch aufrecht erhalten werden kann. Diese Zellen sollten durch ihre dichte Zusammenhäufung die Necrose der darüber liegenden Theile und eventuell ihre eigene bewirken und sich nicht nur an den afficirten Schleimhäuten, sondern auch an allen möglichen anderen Körperstellen vorfinden.

Dagegen ist Folgendes zu erinnern: Einmal kann eine solche so dichte Zellanhäufung bei der Bildung der diphtheritischen Pseudomembranen des Rachens vollkommen fehlen, wie wir in Uebereinstimmung mit den meisten anderen Autoren angaben. Weiterhin trifft man Anhäufungen von cytoiden Zellen in inneren Organen nicht bloss bei Diphtherie, sondern auch bei Krankheiten, die mit Diphtheritis nichts zu thun haben, z. B. bei Typhus, ja bei allen mög-

lichen Nephritiden, Hepatiden etc. Es muss constatirt werden, dass gerade der von Buhl ausführlich geschilderte Fall, der immer wieder angeführt wird, wenn es sich um die Frage der diphtheritischen Lähmungen handelt, gar keine Diphtheritis im gewöhnlichen Sinne ist, sondern — soweit man sich ein solches Urtheil erlauben darf — vielleicht gar ein Fall von hämorrhagischen Pocken.

Es handelte sich nehmlich um einen 45jährigen Mann, der Hautblutungen hatte, ferner Blutungen in den Muskeln, den Pleuren, dem Pericard, Endocard, der Serosa der Leber, ganz besonders im Magen, weniger im Darm, ferner der Harnblase, im Netze. In den Lungen fanden sich erbsen- bis wallnussgrosse Herde, die dunkler, luftärmer aber blutreicher waren und auf dem Durchschnitt einen Stich in's Gelbliche hatten. Weiterhin Blutungen längs der Nerven, in den weichen Hirnhäuten etc.

Im Schlunde und Kehlkopf war die Schleimhaut mit Ekchymosen versehen, auf der rechten Mandel, der rechten Hälfte des Gaumenbogens, an der Wurzel der Uvula tiefgehende Verschorfung und brandige Zerstörung.

Alles dies findet man in ganz derselben Weise bei hämorrhagischen Pocken, bei denen jede eigentliche Pockeneruption auf der Haut fehlen kann, und bei denen Kernwucherungen in den verschiedensten Organen (wie vom Nervensystem z. B. häufig in den Ganglien des Halssympathicus) auch von mir gesehen wurden. —

Von den Veränderungen innerer Organe will ich hier noch die von Bizzozero [1]) beschriebenen berücksichtigen. Bizzozero hat in neuester Zeit in jenen kleine Herde gefunden, die mir mit den von mir bei Pocken beschriebenen die grösste Aehnlichkeit zu haben scheinen. Ich selbst habe zwar viele Fälle von (allerdings sporadischer) Diphtheritis untersucht, aber diese Herde, die ich nach meinen anderen Erfahrungen geradezu voraussetzen musste, nicht gefunden. Es liegt das jedenfalls daran, dass man es hier mit einer besonderen, ich möchte sagen, septischen Modification oder Complication der Diphtheritis zu thun hatte. Mir ist es auch nicht gelungen den Oertel'schen Befund von Micrococcen in den Nieren bei Diphtherie zu constatiren, die dann jedenfalls den Anfängen der Herde von Bizzozero entsprechen würden.

[1]) Wiener medic. Jahrbücher 1876. S. 207.

In Bezug auf die Betheiligung der Micrococcen bei der Diphtheritis überhaupt möchte ich bemerken, dass diese immerhin für das klinische Bild der „Diphtherie“ charakteristisch sein dürften, wenn meine eigenen Beobachtungen darüber auch ein positives Urtheil nicht gestatten, dass aber der diphtheritische Schleimhautprozess im anatomischen Sinne auch ohne sie hervorgerufen werden kann. Andererseits darf man nicht so weit gehen, alles, worin sich die Micrococcencolonien finden, als „Diphtheritis“ anzusprechen, denn die von diesen Colonien erzeugten Herde haben oft eine von den festen diphtheritischen Veränderungen durchaus verschiedene Beschaffenheit. So waren dieselben in einem meiner Fälle von Endocarditis ulc. geradezu breiig erweicht.

In Bezug auf die eigentliche Diphtheritis knüpft unsere Ansicht an die von Virchow ausgesprochene an. Wir haben nur versucht mit den inzwischen erweiterten Methoden einige anderweitige anatomische Kennzeichen zu finden und auf die Möglichkeit einer Erklärung der specifischen Form derselben hinzuweisen. Schon Virchow [1]) macht darauf aufmerksam, dass bei Diphtheritis es nicht eine in die Gewebe hinein infiltrirte Masse sei, die die geronnene dem Fibrin makroskopisch ähnliche Substanz darstelle, sondern dass es „die elementaren Bestandtheile, die Zellen selbst sind, die sich schnell mit einer trüben Substanz füllen und unter Freiwerden von Fett zerfallen“. Ja er giebt sogar an [2]), dass möglicherweise die Infectionsstoffe „in den Theilen, in welchen sie aufgenommen werden, eine intestine Bewegung mit destructivem Charakter einleiten, welche das Absterben der Theile im Gefolge hat“. Es stimmt dies wohl mit unserer Annahme der primären Necrose überein. Wir haben nun auch versucht für die von uns als Pseudodiphtheritis und Croup bezeichneten Formen einen verwandten Vorgang zu statuiren.

Schlussbemerkungen.

Zum Schluss sei es mir gestattet, noch an einige andere Erkrankungen zu erinnern, bei denen die durch unsere experimentellen Untersuchungen gewonnenen Resultate eine Anwendung finden könnten.

[1]) Deutsche Klinik 1865. S. 39.

[2]) Handbuch der speciellen Pathologie und Therapie Bd. I. S. 283.

Zunächst möchte ich hier kurz noch einmal der Infarcte, speciell der Niereninfarcte gedenken. Hat man erst einmal erkannt, dass der kernlose Zustand der Zellen (abgesehen von Fäulnissprozessen!) ein vor dem Tode des Gesammtorganismus erfolgtes Absterben bedeute, so wird man einiges in der Anatomie dieser Infarcte besser verstehen. Die meisten dieser „Fibrinkeile" sind von einem rothen Hofe umgeben, der von dem eigentlichen grauweissen Fibrinkeil oft noch durch einen zarten gelben Streifen getrennt ist. Für gewöhnlich nimmt man an, es handle sich hier um eine demarkirende Entzündung, deren Ausdruck Hyperämie, deren Folge eine Anhäufung entzündlicher Zellen sei, die eben jenen gelben Streif bildeten. Dem ist jedoch nicht so. Auch der rothe Hof ist kernlos. Auch er stellt also eine abgestorbene allerdings von Blut durchsetzte Masse dar. Dieser rothe Hof ist das eigentlich hämorrhagische am Infarct, und diese Infarcte unterscheiden sich von denen der Lunge nur dadurch, dass in diesem Organe das Blut überall in die lockeren Gewebsmaschen einfliesst, hier aber nur soweit vorzudringen vermag, bis das bald erstarrende Gewebe mit seinen schmalen Strassen das Weiterrücken desselben hindert. Eben bis dahin gehen auch die Entzündungszellen, die allerdings in jenem gelben Streifen liegen, aber ausserhalb des rothen Hofes aus dem lebenden Gewebe herstammen. Auch hier sehen wir öfters, dass dieselben innerhalb des derben, geronnenen Gewebes in einen Detritus kleiner und kleinster Kerne zerstieben. Aehnlich ist dies z. B. auch noch bei den in käsige Massen neu einwandernden Zellen.

Es sei mir ferner gestattet noch einmal an den von mir bereits an einer anderen Stelle [1]) beschriebenen Prozess der Pockenbildung zu erinnern.

Ich möchte für diejenigen, welche jene kleine Schrift von mir über diesen Gegenstand nicht gelesen haben, bemerken, dass meiner Ansicht nach in der Mitte jeder Pocke ein umschriebenes Absterben der untersten Schicht des Rete eintritt, bei welchem kernlose dem geronnenen Fibrin an Consistenz ähnliche Massen entstehen. Durch Ausbreiten dieser Veränderung in die mittleren Schichten des Rete entstünde das bekannte Netzwerk der Pocke, wobei die Lymphe in die Zellen selbst eindringt, da sie zwischen sie nicht

[1]) Die Pockenefflorescenz der äusseren Haut. Breslau 1874.

gut einzutreten vermag. Ich schrieb auch diese Veränderung einem directen Einflusse des Pockengiftes zu. Nach den jetzigen Erfahrungen ist nun in einer für mich überraschend einfachen Weise erklärt, wie so die durch das Pockengift abgetödteten Epithelien der Haut gerade zu jenen kernlosen, dem geronnenen Fibrin ähnlichen Massen umgewandelt werden. Wir haben hier ja abgestorbene oder absterbende Epithelien an der Oberfläche einer Bindegewebsmembran, aus welcher eine entzündliche Lymphe in reichstem Maasse herausströmt und sie durchspült. Diese werden demnach in ähnlicher Weise verwandelt werden, wie die Trachealepithelien beim künstlichen Croup mit alleiniger Ausnahme der durch die Oertlichkeit bedingten Momente, die durch die geschichteten fest in einander gefügten Riffzellen des Rete und die Abgeschlossenheit der Pockenräume gegeben sind. Diese letzteren Momente erklären es, warum die reichlich einströmende Lymphe hier öfter, als dies bei der eigentlichen Diphtheritis der Fall zu sein scheint, schmale dünne Balken erzeugt. Die Lymphe kann eben nicht abfliessen, sondern muss sich in dem begrenzten Raume möglichst viel Platz schaffen.

Die Pockenlymphe selbst ist übrigens durchaus nicht so gerinnungsfähig wie die Exsudation an der Trachea. Der nähere Grund hierfür liegt in der geringen Zahl der beigemengten weissen Blutkörperchen, der entferntere wohl darin, dass eben die äussere Haut nicht, wie die secernirenden Schleimhäute die Fähigkeit besitzt, die Entzündungszellen sehr schnell an die Oberfläche treten zu lassen [1]) (n. b. vor der Eiterung).

[1]) Ich benutze die Gelegenheit, um hier auf eine von mir offen gelassene Frage zurückzukommen. Ich hatte in meiner Schrift Zellen beschrieben und abgebildet, bei denen zwischen Kern und Protoplasma ein Hohlraum vorhanden war. Ich war damals zweifelhaft, ob man diese Gebilde als durch Härtung entstandene Kunstproducte oder als Zellen auffassen sollte, bei denen die lymphatische Flüssigkeit sich zwischen Kern und Protoplasma ergossen und so „Hohlzellen" erzeugt hätte. Gegenwärtig kann ich bestimmt sagen, dass solche Zellen auch dann gesehen werden, wenn man Kunstproducte ausschliessen kann. Im Eiter aus meinen eignen Leichenpusteln habe ich wiederholt solche grosse Zellen, die offenbar dem Rete Malp. entstammten, in ganz ähnlicher Weise vorgefunden. Da die Untersuchung ohne Zusatz gewissermaassen ex vivo erfolgte, so ist an ein Kunstproduct nicht zu denken Die von Wagner und Wyss beschriebenen Bilder der serös entarteten Zellen sind nichts anderes, als die höchsten Grade dieser Veränderung, und solche Zellen tragen also in der That zur Bildung des Netzwerks bei.

Ich musste übrigens damals diese kernlosen dem geronnenen Fibrin an Consistenz ähnlichen Massen als etwas specifisches, nur dieser und vielleicht einigen nah verwandten Giftwirkungen zukommendes betrachten, — derartige Dinge waren eben früher bei anderen Prozessen nicht bekannt. Jetzt wo ich selbst gefunden habe, dass sie unter sehr verschiedenen Bedingungen entstehen können, kann ich in ihnen nicht mehr etwas so specifisches erkennen, dass man die Diagnose auf ein dem Pockengift verwandtes Agens stellen könnte. Ich mache jetzt auch keinen Anspruch mehr darauf, die von mir beschriebenen pockenähnlichen Bildungen in parenchymatösen Organen mit dem Pockengift selbst in Beziehung zu bringen, zumal ich gerade bei anderen mycotischen Erkrankungen jetzt noch ganz ähnliche Bildungen gefunden habe. Es würde sich daher die Inconstanz dieser Gebilde auf eine einfachere Weise erklären, und diese mycotischen Prozesse würden als eine pyämische oder septische Complication des Pockenprozesses anzusehen sein, wie die Herde Bizzozero's als Complication der Diphtherie.

Jedenfalls geht aber aus den obigen Bemerkungen hervor, dass ich in der That diese Dinge als diphtheroide bezeichnen konnte, wenn man darunter abgestorbene kernlose Gewebsbestandtheile versteht, die dem geronnenen Fibrin ähnlich sind. Sie unterscheiden sich von der eigentlich diphtheritischen dadurch, dass bei dieser das Bindegewebe nicht das Epithel allein so verändert ist. — Ich möchte übrigens hierbei ein von mir begangenes Unrecht gut machen. Auch Virchow bringt die Pockenbildung mit der Diphtheritis in Beziehung, freilich von einem anderen anatomischen Standpunkte aus, als ich ihn bei der von mir beschriebenen diphtheroiden Entartung einnehme. Er sagt (Deutsche Klinik, S. 306, Jahrgang 1858), dass man die Gewebselemente der oberflächlichen Hautschicht, des Rete Malpighii und darunter die Papillen mit einer trübkrümlichen Masse infiltrirt findet, die „ganz dem diphtheritischen Infiltrat anderer Schleimhäute gleicht."

Ob nicht noch eine oder die andere, von Alters her als croupös bezeichnete Affection durch die Annahme einer Abtödtung gerade nur des Epithels an anatomisch gehörig disponirten Orten erklärt werden kann, muss weiteren Untersuchungen vorbehalten bleiben. Ich denke dabei zunächst an die croupöse Pneumonie und möchte

für diese bemerken, dass die kleinen Bronchialästchen, die hierbei mit fibrinösen Ausgüssen so häufig versehen sind, sich genau so verändert, also namentlich vom Epithel so entblösst zeigen, wie eine croupöse Trachealschleimhaut. Für die Alveolen sind bekanntlich alle das Epithel betreffenden Untersuchungen sehr erschwert.

Noch schwieriger sind die Untersuchungen über die Entstehung der Harncylinder. Doch sprechen gerade die neueren Untersuchungen von Weissgerber und Perls dafür, dass auch hier eine Abstossung des Epithels der Harnkanälchen (u. Glomeruli?) für die Bildung der Cylinder von Bedeutung sind. (Was die Mikrococcenbefunde dieser Autoren hierbei anbelangt, so kann ich aus ihren Mittheilungen nicht die Nothwendigkeit erkennen, eine Entstehung derselben aus den normal im Blute vorhandenen Keimen oder gar in loco anzunehmen. Die beiden Forscher hatten bei ihren Experimenten die Peritonealhöhle eröffnet und dadurch ist nach Wegner ein Eintritt von Mikrococcen in die Blutbahn sehr leicht ermöglicht. Diese so hineingekommenen mögen sich immerhin mit Vorliebe an den Stellen festsetzen, an denen eine Kreislaufsstörung vorliegt. Bei Stauungsnieren des Menschen habe ich niemals Mikrococcen gefunden.)

Nachtrag zu den beiden Aufsätzen „Ueber Croup und Diphtheritis".

Seit Absendung meines zweiten Aufsatzes über Croup und Diphtheritis an die Redaction dieses Archivs (Mai 1877) sind in unserem Institute einige Beobachtungen gemacht worden, die mir in die Kategorie der oben besprochenen Veränderungen zu gehören scheinen. Die Erwähnung derselben mit obiger Arbeit zu verbinden, erscheint mir deshalb zweckmässig, weil sie einmal die Kenntniss der in ihr besprochenen Vorgänge erweitern und weil sie mir geeignet scheinen, meine theoretischen Auseinandersetzungen zu unterstützen.

Die eine dieser Beobachtungen betrifft das Vorkommen kernloser klumpiger Massen an der Grenze des necrotischen Bezirks bei Hornhäuten, die mit Chlorzink etc. geätzt wurden. Sie scheinen mir durchaus den mehrfach oben beschriebenen Bildungen fibrinähnlicher Massen aus zelligen Elementen zu entsprechen. Wie so

gerade auch die Bildung dieser Schollen an die Durchströmung der absterbenden Massen mit lymphatischer Flüssigkeit gebunden erscheint, wird mein Freund, Stabsarzt Senftleben, in einem Aufsatze auseinandersetzen, der bereits der Redaction dieses Archivs übergeben ist.

Für die vorliegende Frage ungleich bedeutsamer und in sehr erfreulicher Weise meine Ansichten über die Veränderungen der Epithelien bei künstlichem Croup und vielleicht über die Fibrinausscheidung bei diesem und bei der Nephritis bestätigend, sind aber Beobachtungen, die bei einer anderen Gelegenheit gemacht wurden. Herr stud. med. Kabierske hatte auf Anrathen von Herrn Prof. Cohnheim die Gergens'schen Versuche [1]) über die Wirkung chromsaurer Salze wiederholt und zwar hauptsächlich aus dem Grunde, weil bei Anwendung dieser Stoffe Nierenentzündungen entstehen sollten. Ueber die mikroskopische Beschaffenheit dieser Nieren wird in dem Aufsatze nun gesagt, „dass sich Trübung und Verfettung der Epithelien, keine Veränderung des interstitiellen Gewebes, also parenchymatöse (desquamative) Nephritis vorfand".

Herr Kabierske konnte die Angaben von Gergens über Albuminurie und über die Bildung von Harncylindern bestätigen. Was aber die mikroskopischen Verhältnisse anbelangt, so fand sich an Präparaten des genannten Herrn, die mir zur Untersuchung vorgelegt wurden, noch etwas ganz Anderes. Bei Thieren, die die Vergiftung mit Chromsalzen eine Zeit lang (von 12 Stunden ab) überlebt hatten, waren auf grössere oder kleinere Strecken hin die Epithelien der gewundenen Harnkanälchen in eine kernlose, bald glanzlose körnige, bald (oft sehr stark) glänzende homogene oder schollige Masse umgewandelt. Das interstitielle Gewebe, die Glomeruli und die Epithelien der geraden Harnkanälchen waren im Gegensatz dazu mit vortrefflich erhaltenen Kernen versehen. Die kernlosen Elemente erwiesen sich auch hier als todte: sie wurden einfach abgestossen. In den peripherischen Theilen der Harnkanälchen waren sie von der Wand vielfach abgelöst, in den tiefer gelegenen Stellen lagen sie zusammengeknäuelt da, als wirr gefaltete Membranen das ganze Lumen erfüllend und selbst in den geraden Harnkanälchen fand man solche Gebilde in dem erweiterten mit schönem Epithelbelage versehenen Innern.

[1]) Archiv für exp. Pathologie etc. VI. S. 148.

Die so getödteten Zellen sind ja zweifellos durch die injicirten Chromsalze oder deren Derivate abgestorben, die auf jene Nierenepithelien deshalb besonders giftig einwirken, weil sie gerade an dem Stäbchenepithel (nach Analogie gelöster Farbstoffe, des Harnstoffs etc.) in bedeutend concentrirterer Lösung in Action treten, als an anderen Stellen des Körpers. Diese absterbenden Epithelien befinden sich aber in so durchaus analoger Situation, wie die z. B. durch chromsaures Kali abgetödteten Schleimhautzellen der Kaninchentrachea, dass eine Verwandlung derselben in kernlose, dem geronnenen Fibrin augenscheinlich sehr ähnliche Massen genau nach denselben Grundsätzen zu erklären ist. Die Lymphe, um deren Einwirkung es sich hier handelt, dürfte sehr wohl von den umspinnenden Gefässen geliefert sein, die ja auch hier zu den secernirenden Epithelien in Beziehung stehen. Von Interesse ist es auch, dass auch hier ein principieller Unterschied zwischen glänzenden und matten körnig geronnenen Epithelmassen nicht zu bestehen scheint.

Die Analogie wird noch durch den Befund amorpher geronnener Fibrinmassen, von „Fibrincylindern", vervollständigt. Von diesen fanden sich zweierlei: wachsartig glänzende und hyaline leicht gestreifte oder körnige. Ob unter ihnen zusammengesinterte kernlose Epithelien aus dem höher gelegenen Abschnitte waren oder nicht, werden weitere Untersuchungen des Herrn Kabierske lehren.

Es ist aber ungemein wahrscheinlich, dass doch ein Theil (wenigstens der nicht glänzenden Cylinder) seine Entstehung der aus dem Blute transsudirten Lymphe verdankt. Die Verhältnisse sind doch gar zu sehr denen beim künstlichen Croup ähnlich: es besteht eine Abtödtung secernirender Epithelien mit Erhaltung ihres Stromas, diese Epithelien sind in kernlose geronnene Massen verwandelt, — alles genau so wie an der Trachea. Sollte ein gerinnendes Exsudat hier nicht auch auf dieselbe Weise entstehen? Es kann dabei nicht im geringsten befremden, dass die gerinnende oder geronnene Masse hier nicht in loco nascendi liegen bleibt, sondern mit der aus den Glomerulis kommenden Harnflüssigkeit heruntergespült wird und so nicht allein in den epithellosen, sondern auch in epithelbekleideten Kanälchen gefunden wird. — Wir hätten hier also im wahrsten Sinne eine „croupöse" Nierenveränderung.

Dass bei den menschlichen Nephritisformen ähnliche Bedingungen für die Entstehung der Cylinder vorliegen, ist nach diesen Erfahrungen und nach den Mittheilungen von Weissgerber und Perls sehr wohl möglich. Nur würde auch hier (ähnlich wie beim menschlichen Croup im Gegensatz zum künstlichen) die Epithelveränderung selbst nicht zur Bildung fibrinähnlicher Massen führen. Auch hier werden ja die Epithelien durch die natürlichen Ursachen der Nephritiden nicht in der brüsken Weise abgetödtet, wie durch ein unorganisches Gift, sondern sie gehen langsamer, sei es durch fettige Degeneration oder auf andere Weise zu Grunde. —

Auch an den Muskeln finden sich ähnliche Verhältnisse. Das eigentliche Analogen jener Veränderungen scheint mir die „wachsartige" Degeneration der Muskeln zu sein, bei der die Verhältnisse ja ganz identisch sind: Abtödtung von Fasern, die in der Lage sind, von Lymphe durchströmt zu werden. Einigermaassen ähnlich, aber nicht ganz so, werden die Verhältnisse, wenn man Muskeln durch längere Abbindung einer Extremität theilweise zum Absterben bringt und dann durch Wiederherstellung der Circulation reichlich von Lymphe durchströmen lässt. Nur wenn diese Durchströmung statthat, geht allmählich ein grosser Theil der Kerne zu Grunde. (Diese Mittheilung stützt sich auf Beobachtungen, die Herr Heidelberg in unserem Institute gemacht hat und in seiner Doctor-Dissertation veröffentlichen wird.)

Auch bei „käsigen" Veränderungen findet eine Umwandlung von Gewebsbestandtheilen und weissen Blutkörperchen in eine geronnene, kernlose fibrinähnliche Masse statt, die aber wegen der Bröcklichkeit der daraus entstehenden Producte nicht als identisch mit der gewöhnlichen Diphtheritis bezeichnet werden darf, sondern nur als ihr verwandt zu betrachten ist.

Für die von mir beschriebene, wie nach all dem Vorhergehenden scheint, sehr verbreitete Form der Necrose hat Herr Prof. Cohnheim (in seinen nunmehr erschienenen Vorlesungen über allgemeine Pathologie) den Namen „Coagulationsnecrose" vorgeschlagen. Ich acceptire denselben als durchaus passend sehr gern. In gewissem Sinne ist auch die gewöhnliche Fibringerinnung eine solche Coagulationsnecrose. Nimmt man dies an, so würden sich die in obigen Aufsätzen vorkommenden Namen folgendermaassen gruppiren lassen:

A. Coagulationsnecrose weisser Blutkörper (resp. des Blutes und der Lymphe):
   1) Gewöhnliche Fibringerinnung,
   2) Bildung weisser Thromben,
   3) Fibrinöse Exsudate seröser Häute,
   4) Croup,
   5) Pseudodiphtheritis.

B. Coagulationsnecrose von Gewebsbestandtheilen:
   1) Coagulationsnecrose des Epithels allein (diphtheroide Degeneration bei Pocken, künstlichem Croup, künstlicher „Nephritis“ etc.).
   2) Coagulationsnecrose des oberflächlichen Bindegewebes an Schleimhäuten und Wunden: Diphtheritis.
   3) Coagulationsnecrose in der Tiefe der Gewebe (Infarcte, wachsige Degeneration der Muskeln etc.).

XIV.

Die embolische Endocarditis.

Von Prof. K. Koester in Bonn.

Durch eine Reihe von Untersuchungen [1]) aus den letzten Jahren über acute Endocarditiden, die sich bei acuten Krankheiten mit infectiösem Charakter eingestellt hatten, konnte erwiesen werden, dass ein Theil der Auflagerungen auf den Herzklappen aus Mikroorganismen bestand. Mit Ausnahme des von Heiberg citirten Winge'-

[1]) Hjalmar Heiberg, Ein Fall von Endocarditis ulcerosa. Dieses Archiv Bd. 56. Die puerperalen und pyämischen Prozesse. Leipzig 1873. — Eberth, Ueber diphtheritische Endocarditis. Dieses Archiv Bd. 57. Die bakteritischen Mycosen. Leipzig 1872. S. 11. Mycotische Endocarditis. Dieses Archiv Bd. 65. — R. Maier, Ein Fall von primärer Endocarditis diphtheritica. Dieses Archiv Bd. 62. — Burkart (Schäppel), Ein Fall von Pilzembolie. Berl. klin. Wochenschr. 1874. — C. Eisenlohr, Ein Fall von Endocarditis ulcerosa mit Mikrococcusembolien. Berl. klin. Wochenschr. 1874. — Gerber und Birch-Hirschfeld, Ueber einen Fall von Endocarditis ulcerosa und das Vorkommen von Bakterien bei dieser Krankheit. Arch. d. Heilk. 1876. Bd XVII.

schen Falles wird ziemlich übereinstimmend angegeben, dass die parasitären Organismen in Form von Mikrococcencolonien, also der zu kugeligen Haufen vereinigten kleinsten, punktförmigen Körperchen mit der bekannten Resistenz gegen chemische Reagentien, vorhanden waren.

Uebrigens waren schon vor längerer Zeit diese feinkörnigen geballten Massen in den endocarditischen Belägen erkannt worden. Schon Rokitansky [1]) erwähnt sie ohne sich über deren Natur weiter einzulassen, und Virchow [2]) beschrieb sie genauer und mit Angabe ihres mikrochemischen Verhaltens bei mehreren Beobachtungen. Er hob schon damals die Aehnlichkeit mit diphtheritischen Massen hervor. Von Neuem geht Virchow [3]) auf diese Endocarditis ein in seiner Abhandlung über die Chlorose und versichert in einer Nachschrift zu dem Aufsatze Heiberg's [4]), dass es ihm durch seine früheren Beobachtungen nicht zweifelhaft gewesen sei, dass es sich bei der puerperalen Endocarditis um parasitäre Vorgänge handle, wenn er auch mit der damals gebotenen Vorsicht die feinkörnigen Massen nicht schlechtweg für Parasiten erklärt hat.

Die Bezeichnung: „diphtheritische Endocarditis" war somit von Virchow nicht blos ein anatomischer Vergleich, sondern der Ausdruck „der Beziehung zur Diphtheritis und zur Infection des Blutes".

Aber selbst noch ältere Beobachtungen Virchow's [5]) würden heute ganz sicher in's Bereich unseres Themas gezogen werden. Der Fall Beckmann's [6]) wird schon von Eberth als hierher gehörig angeführt.

Nach unseren jetzigen Kenntnissen und Erfahrungen dürfen wir wohl ohne Bedenken die besprochenen endocarditischen Massen d. h. den bestimmt charakterisirten Theil der körnigen Auflagerungen für Parasiten halten.

[1]) Rokitansky, Lehrb. d. pathol. Anat. 3. Aufl. Bd. I. S. 387. 1855.

[2]) Virchow, Ges. Abhandl. S. 709 u. ff. Frankfurt 1856.

[3]) Virchow, Ueber die Chlorose und die damit zusammenhängenden Anomalien im Gefässapparat, insbesondere über Endocarditis puerperalis. Beiträge zur Geburtsk. und Gynäkol. Bd. I. Berlin 1872.

[4]) Dieses Archiv Bd. 56. S. 415.

[5]) Virchow, Zur pathologischen Anatomie der Netzhaut und des Sehnerven. Dieses Archiv Bd. 10. 1856.

[6]) Beckmann, Ein Fall von capillärer Embolie. Dieses Archiv Bd. 12. 1857.

Ich habe nicht die Absicht und auch nicht genügende Veranlassung hier und im Weiteren mich auf die Parasiten- oder Mikrococcentheorie im Allgemeinen einzulassen. So viel scheint mir wenigstens sicher, dass von einem zufälligen Zusammentreffen von Mikrococcen mit einer acuten Endocarditis nicht die Rede sein kann, sondern dass vielmehr die Mikrococcen in ursächlicher Beziehung zu den weiteren Destructionen und Veränderungen des betroffenen Klappengewebes stehen. Dies würde sich allein schon aus den bei solchen Endocarditiden gewöhnlich zu beobachtenden miliaren Abscessen in den Herzmuskeln, den Nieren und anderen Organen ergeben, in denen ein centraler Embolus, aus demselben Material gebildet, wie es sich auf den Herzklappen vorfindet, steckt, und der, wie vielfach nachgewiesen ist, als Ursache der miliaren Abscesse betrachtet werden muss.

Von einer Verallgemeinerung der bisherigen Befunde an den Herzklappen in dem Sinne, dass man die acute Endocarditis schlechtweg als die Folge einer mikrococcischen Infection betrachtet hätte, ist meines Wissens bisher noch Abstand genommen worden, wenn auch Orth [1]) sich einer solchen Anschauung nähert. Die seltenen Fälle, bei denen eine Destruction der Klappen durch mechanische Irritamente etwa durch vorspringende Kalkconcremente einer benachbarten Klappe oder dergl. bedingt wurde, können wir wohl aus unserer Betrachtung ausschliessen, zumal es sich dabei kaum um eine acute Entzündung a priori im neueren Sinne handeln wird.

Nach meinen eigenen Erfahrungen kann ich aber behaupten, dass nur in ganz wenigen Fällen von acuter Endocarditis, sobald überhaupt nur frische, auch klinisch als solche zu bezeichnende, der Untersuchung unterzogen werden, in dem Belag Mikrococcencolonien vermisst werden. Und selbst in diesen wenigen Fällen musste einerseits wegen der Gleichartigkeit der localen Prozesse an den Klappen, andererseits wegen der im Herzen oder anderen Organen gefundenen miliaren Abscessen mit mikrococcischem Centrum oder schliesslich auch wegen des Charakters der klinischen Erscheinungen mit Bestimmtheit angenommen werden, dass zur Zeit der Obduction oder der mikroskopischen Untersuchung die Mikrococcen sich abgelöst (oder vielleicht verändert?) hatten oder dass sie bei den Manipulationen der Herzeröffnung abgestreift wurden.

[1]) Orth, Compendium der pathol.-anatom. Diagnostik. S. 120. Berlin 1876.

Die übliche, auch in dem preussischen Regulativ für das Verfahren bei den gerichtlichen Untersuchungen menschlicher Leichen vom Jahre 1875 vorgeschriebene Methode, bei der Eröffnung des Herzens durch Einführen zweier Finger vom linken Vorhofe aus die Weite des Mitralostiums, dessen Klappen am häufigsten afficirt sind, zu erproben, kann ich nicht für zweckmässig halten. Man kann die Weite des Ostiums vom geöffneten Vorhofe aus oft besser durch die Besichtigung allein oder nach dieser, wenn es nöthig ist, durch die Finger beurtheilen. Auflagerungen auf den Mitralklappen aber müssten gewaltig zäh haften, wenn sie von den in's Blinde eingeführten Fingern nicht abgestreift werden sollten. Thatsächlich sitzen aber die acuten Auflagerungen sehr lose auf und um so loser je frischer und spärlicher die Endocarditis ist. Sind aber die Defecte der Klappen oder die Verdickungen derselben sehr geringfügig, die mikrococcischen Auflagerungen mit den Fingern abgewischt worden, so wird man eine Endocarditis der Mitralis sehr leicht übersehen können.

Wie wenig fest die mikrococcischen Massen aufsitzen, erfuhr ich vor Jahren zuerst bei einer ganz frischen Endocarditis der Aortenklappen, bei der ein grosser Theil der körnigen Auflagerungen an einem vom linken Ventrikel in die Aorta sich fortsetzenden Blutgerinnsel bei dessen Herausnahme haften blieb. Wegen der eigenthümlichen gelbbräunlichen Farbe der an den Klappenabdrücken des Blutgerinnsels anklebenden Körner vermuthete ich, dass sie nicht die an denselben Stellen so häufigen Ansammlungen weisser Blutkörperchen darstellen möchten und konnte durch mikroskopische Untersuchung in der That feststellen, dass sie Mikrococcencolonien enthielten ebenso wie die Auflagerungen der Aortenklappen.

Seither eröffne ich die Herzen erst nach Herausnahme aus dem Herzbeutel, vermeide jede unnöthige Quetschung, jedes Eindringen der Finger in die Ostien und selbst einen stärkeren Wasserstrahl beim Abspülen. Und es müsste Täuschung oder Zufall sein, dass ich häufiger wie früher die allerfeinsten und wohl ersten Auflagerungen erkennen und obige Beobachtung wiederholt machen konnte.

Gerade in den geringfügigsten endocarditischen Granula bei wenig ausgebreiteter Destruction des Klappengewebes fehlen aber die Mikrococcen nach meinen Beobachtungen niemals.

Aus diesen Erfahrungen musste sich, wie gesagt, die Ansicht

entwickeln, dass die acute Endocarditis, zur rechten Zeit der anatomischen Untersuchung zugänglich, sich schlechtweg als eine mikrococcische Affection erweist.

Dass sich neben den geballten Mikrococcenhaufen häufig auch gröbere oder stäbchenförmige bewegliche Körperchen, selbst Ketten erkennen lassen, füge ich bei mit dem Bemerken, dass die Masse derselben fast immer um so grösser ist, je später nach dem Tode die Obduction oder die mikroskopische Untersuchung vorgenommen werden konnte. Sie lassen sich von Fäulnissbakterien dann nicht unterscheiden. Ob letztere aus Mikrococcen hervorgehen können oder auf mikrococcisch afficirtem Boden besser gedeihen, lasse ich dahingestellt. Die Frage ist für unseren Gegenstand einstweilen nicht von Bedeutung.

Aus dem bisher Gesagten geht hervor, dass ich für jede acute Endocarditis eine mikrococcische Affection der Klappen voraussetze. Dies steht scheinbar in Widerspruch mit der gewöhnlichen Darstellung und Beschreibung der acuten Endocarditiden, nach denen zwei bez. drei Formen unterschieden werden: eine ulceröse oder diphtheritische, eine verrucöse oder papilläre und eine recurrirende Endocarditis.

Die erstere Form ist gekennzeichnet durch Defectbildungen und Ulcerationen des Klappengewebes, die sich unter den mikrococcischen Auflagerungen oder den damit verbundenen Gerinnseln und Abscheidungen aus dem Blute vorfinden. Bei der zweiten Form bestehen die Höckerchen und Körner auf den Klappensäumen aus wirklichen Excrescenzen, aus einem von dem Klappengewebe hervorgesprossten Granulationsgewebe, gewöhnlich von sehr weicher, fast schleimiger Beschaffenheit. Die dritte Form ist nur eine acute, meist ulceröse Endocarditis, entstanden auf den alten, nach einer früheren acuten Endocarditis zurückgebliebenen Verdickungen oder vernarbten Defecten.

Der Name: verrucöse Endocarditis stammt aber aus einer Zeit, in der man fast alle höckerigen Massen auf den Klappen für Excrescenzen hielt; und selbst nachdem festgestellt war, dass ein grosser Theil der Verrucae nicht organisirt ist, sondern aus molecularer Masse mit mehr oder weniger Fibrin und Eiterkörperchen besteht, findet man häufig genug in Sectionsberichten die Ausdrücke: „hahnenkammähnliche Excrescenzen“, „Granulationen“ und dergl. obgleich

aus den übrigen Angaben hervorgeht, dass es sich nur um diejenigen Auflagerungen handeln konnte, in denen wir jetzt die Mikrococcen erkennen. Erst in neuester Zeit werden die Formen der Endocarditis richtiger unterschieden und beschrieben und in allen oben citirten Abhandlungen ist die mikrococcische Endocarditis, wenn auch Granula die Klappensäume zierten, doch consequent ulcerös oder diphtheritisch genannt.

Dass die Gewebsexcrescenzen, die wirklichen Verrucae, nicht aus Mikrococcen bestehen, ist selbstverständlich. Nichtsdestoweniger halte ich meine ausgesprochene Ansicht über die mikrococcische Entstehungsweise der acuten Endocarditis aufrecht. Zunächst ist zu berücksichtigen, dass es sich bei der verrucösen Endocarditis in anatomischem Sinne nicht um einen acuten Prozess handelt. Die pathologische Anatomie würde meiner Meinung nach überhaupt gut thun, sich der klinischen, dem zeitlichen Verlaufe entnommenen Begriffe „acut" und „chronisch" zu entledigen. Wir müssen nach dem Charakter des Prozesses, nicht nach der Zeit des Verlaufes urtheilen. Ich habe deshalb auch vorgeschlagen an Stelle der acuten Entzündung die exsudative, und an Stelle der chronischen die granulirende Entzündung zu setzen [1]). Es bleibt unbenommen noch weitere pathologische Formen der Entzündung zu unterscheiden. Am besten charakterisirt sind einstweilen aber die Entzündungen mit Exsudation fester und flüssiger Bestandtheile aus dem Blute und diejenigen mit Gewebswucherung. Bei der verrucösen Endocarditis liegt aber eine wirkliche Granulationsbildung mit Gefässneubildung vor; beide sind aus dem Klappengewebe hervorgegangen.

Selbst von klinischer Seite wird die verrucöse Endocarditis nicht als absolut acute Form betrachtet. Wenn man sie auch bei oder nach denselben Infectionskrankheiten antrifft, in deren Verlauf auch die ulceröse Form erscheint, so kann man sie doch nicht beobachten, wenn die Infection rasch zum Tode geführt hat. Vielmehr sind es die protrahirteren oder vielleicht in milderer, nicht sehr rasch tödtlicher Weise auftretenden Infectionen, die das grösste Contingent für die verrucöse Endocarditis liefern, und hier ist vor Allem

[1]) Koester, Ueber chronische Entzündung. Sitzungsber. d. Niederrh. Gesellschaft 21. Juni 1875. Berl. klin. Wochenschr. 1876. No. 33.

an den acuten Gelenkrheumatismus zu erinnern, dem sie vorzugsweise zugeschrieben wird. Uebrigens darf man nicht übersehen, dass der Begriff acuter Gelenkrheumatismus sich im Laufe der Jahre verändert hat. In mehreren Fällen, die den Eingangs angeführten Abhandlungen zu Grunde gelegt sind, wird als ein hervorstechendes, ja einige Male als das einzig klare Symptom einer Localerkrankung Schmerzhaftigkeit mehrerer Gelenke angegeben, und es ist sehr wahrscheinlich, dass man früher solche Fälle als acuten Gelenkrheumatismus diagnosticirt haben würde, während man jetzt das Hauptaugenmerk auf die zu Grunde liegende Infection und deren Manifestation gerichtet hat und in Folge dessen die Gelenkaffection nicht mehr als das Centrum des klinischen Krankheitsbildes betrachten konnte. In solchen perniciösen Fällen mit acuter Gelenkaffection wird aber, wie das aus den erwähnten Beobachtungen hervorgeht, gerade die ulceröse Endocarditis beobachtet, während die weniger bösartig auftretenden und sich länger hinziehenden Erkrankungen mit Gelenkrheumatismus häufiger die verrucöse Form der Endocarditis mit sich führen. Ferner aber ist zu erwähnen, dass abgesehen von den Fällen recurrirender Endocarditis, bei denen eine mikrococcische Auflagerung mit unterliegender Ulceration auf kleinhöckerige Verdickungen sich aufgepfropft hat, bei freilich nicht häufigen Endocarditiden die Anfänge einer Granulationsbildung neben einer Ulceration erkannt werden können.

Schon aus all diesen Momenten geht hervor, dass sowohl die ulceröse als die verrucöse Endocarditis auf ein und dasselbe Irritans zu beziehen sind.

Und es ist dann von wenig Bedeutung, ob gleichzeitig Ulceration und Granulation oder ob die Granulation der Ulceration folgt entweder in der Weise, dass die Ränder der zerstörten Partien besonders zu Gewebswucherung disponirt sind oder in der, dass vom Boden der Ulcera Granulationen hervorsprossen oder endlich ob das eine Mal nur Defecte, das andere Mal nur Gewebswucherungen entstehen.

In der Ulceration haben wir die rascheren, in der Granulation die späteren und langsamer sich entfaltenden Prozesse zu erblicken.

In Betreff der ulcerösen Endocarditis und der dabei vor sich gehenden Gewebsveränderungen erlaube ich mir noch einige Bemerkungen hier anzufügen.

Durch die Untersuchungen von Weigert [1]), Fleischhauer [2]), Eberth [3]) u. A. wurde festgestellt, dass die Mikrococcen zunächst nicht direct eine Entzündung, sondern in ihrer Umgebung eine Nekrobiose hervorrufen. Die Entzündung gesellt sich als reactiver Prozess in der Umgebung der nekrotisirenden Stelle erst nachträglich hinzu. So findet man in der That die Verhältnisse der kleinsten embolischen Herdchen in den verschiedenen Organen, am schönsten gewöhnlich in den Markkegeln der Nieren, aber auch in dem Herzmuskel. Ja bei den ganz frischen Herdchen fehlt oft noch jegliche zellige Infiltration der Umgebung. Die kleine Stelle ist nur von allen leicht zerfallenden Gewebsbestandtheilen gelichtet.

Ganz dieselben Verhältnisse treten uns nun zuweilen bei der ulcerösen Endocarditis entgegen, wenn wir die kleinsten afficirten Stellen der Klappen einer mikroskopischen Untersuchung unterziehen. Vor Allem eignen sich dazu flach abgeschnittene Stellen der Klappenfläche, auf denen eben erst kleine körnige Auflagerungen dem unbewaffneten Auge sichtbar werden, oder solche auf denen erst mikroskopisch kleine Mikrococcennester erkannt werden. Auch hier ist unter und um die Mikrococcen das Gewebe gelichtet. Die sonst sehr deutlichen Bindegewebszellen sind theils verschwunden, theils nur noch in Form von körnigen Resten vorhanden. Erst in der Umgebung dieser nekrotisirenden Partie schliesst sich ein Hof von zelliger Infiltration an, der sich allmählich nach aussen abschwächt. Oefter schieben sich auch die Eiterkörperchen schon in die nekrotisirende Partie hinein und beginnen sie zu überschwemmen.

Liegt über einer solchen kleinsten Stelle noch Endothel, so sind dessen Zellen gleichsam aus Reih und Glied getreten, von verschiedener Grösse und Form, meist etwas abgerundet und geschwellt. Soweit unter dem Endothel zellige Infiltration existirt, kann man auch einzelne Eiterkörperchen zwischen den Endothelien wahrnehmen. In directester Umgebung der Mikrococcen jedoch fehlen zumeist die Endothelzellen.

[1]) Weigert, Anatomische Beiträge zur Lehre von den Pocken. Breslau 1874 und 1875.

[2]) Fleischhauer, Acuter Gelenkrheumatismus mit multiplen miliaren Abscessen. Dieses Archiv Bd. 66.

[3]) Eberth, Experimentelle Untersuchungen über die Entzündung der Hornhaut. Leipzig 1874.

Man wird nicht verkennen, dass dieses mikroskopische Bild der kleinsten endocarditischen Flecke in dem makroskopischen Gesammtbild der ulcerösen Endocarditis wiederkehrt. Auch hier trifft man unter dem endocarditischen Belag zumeist nur Defecte, nicht etwa Eiteransammlung. Erst auf dem Grunde oder in den Rändern der Defecte existirt eine Infiltrationsschwellung, die man mit freiem Auge schon als eine entzündliche erkennen kann.

Freilich ist das nicht das ausschliessliche Bild, unter dem diese Endocarditis sich präsentirt. Sowohl in mikro- wie makroskopischen Herden und Stellen kann die Nekrose verschwindend unbedeutend sein, die eitrige Infiltration oder Erweichung vielmehr so völlig überwiegen, dass man bald eine eitrige Ulceration, bald einen Abscess vor sich hat. Und bei umfänglicheren Zerstörungen oder länger dauernden Affectionen der Klappen kann durch Extravasate, Pigmentbildung [1]), thrombotische Auflagerungen und dergl. die Form der Endocarditis eine sehr mannichfache werden. Ziemlich regelmässig erstrecken sich von den äusseren Defectstellen aus Klappenaufwärts und oft weit in dieselben hinein zellige Züge und Flecke, die deutlich den Blutgefässen folgen, als Zeichen, dass die Entzündung weit über das von Mikrococcen belagerte Terrain hinaus sich erstrecken kann.

Aus diesen Beobachtungen scheint doch wohl hervorzugehen, dass die erste Wirkung der Mikrococcen auch an den Herzklappen eine bald stärkere, bald geringere Nekrobiose ist und dass sowohl Ulceration, eitrige oder exsudative Entzündung als auch eine granulirende Entzündung reactive Vorgänge sind, die dann ihrerseits die verschiedenen Formen der Endocarditis bedingen.

Räthselhaft war bisher immer geblieben, dass die Mikroorganismen gerade mit Vorliebe an den Herzklappen und an diesen wieder gerade an denjenigen Stellen festhaften, die doch durch das vorüberströmende Blut gleichsam beständigen Insulten ausgesetzt und durch die Herzaction in Bewegung gehalten sind. Verminderte Strömungsgeschwindigkeit des Blutes, Wirbelbildungen desselben, stärkere Reibung, an und für sich bestehende Vorsprünge und

[1]) Das Pigment fand ich nie innerhalb der nekrotischen Partien oder auf der Oberfläche der Geschwüre, sondern stets nur in dem erhaltenen zellig infiltrirten oder gewucherten Klappengewebe.

Rauhigkeiten an den Klappen, Reste der Albini'schen Knötchen und vieles Andere, was man zur Erklärung herbeigezogen hat, macht die Ansiedelung der Mikrococcen an besagten Stellen durchaus nicht plausibel, selbst wenn all diese Momente wirklich nachgewiesen wären.

Die Berufung auf die bislang doch gleichfalls noch nicht aufgeklärte Abscheidung weisser Blutkörperchen in Form der weissen Thromben (Zahn) auf dem Endocard macht die Sache nicht klarer. Gerade an den Stellen, an denen die Endocarditis valvularum ihren Lieblingssitz hat, werden weisse Thromben doch nur gefunden, wenn auch Endocarditis sich ausgebildet hat. Sie setzen also eine Vorbereitung des Bodens voraus, auf dem sie kleben bleiben. Und umgekehrt, an den Stellen, an denen weisse Thromben auf dem Endocard sich vorzugsweise bilden, findet man nur ausnahmsweise mikrococcische Ablagerungen. Auch die schon erwähnten aus weissen Blutkörperchen und Fibrin bestehenden weissen Granula an den Stellen der Blutgerinnsel, die als Abdrücke der Ostien des Herzens und ihrer Klappen sich darstellen, haften stets an den Gerinnseln, nie an den Klappen, zeigen also gleichfalls keine Affinität zu den Klappenoberflächen. Freilich sind sie postmortale Erscheinungen.

Mit den bisherigen Erklärungsversuchen stimmt auch nicht überein, dass zuweilen auf den freien Klappenflächen, an denen die vermutheten mechanischen Momente der Circulationsstörung nicht vorauszusetzen sind, mikrococcische Endocarditis sich festsetzt.

Eine andere Anschauung über das Entstehen der endocarditischen Auflagerungen ergab sich mir zuerst nach Untersuchung eines Herzens, das mir nebst den anderen Eingeweiden direct nach der Section einer Patientin von meinem Freunde Dr. Riegel, Oberarzt des Bürgerhospitals in Cöln, zugeschickt wurde.

Die Notizen aus der Krankengeschichte, die mir Riegel freundlichst mittheilte, lasse ich hier folgen:

M. W., 28 Jahre alt, aufgenommen den 17. Februar 1877, gestorben den 25. Februar 1877. Pat. hatte vor 6 Monaten ein normales Wochenbett überstanden. Kurze Zeit nachher soll sie einige Symptome von Verwirrtheit gehabt haben. Die jetzige Krankheit begann vor 4 Wochen mit Fieber, Gelenkschmerzen, Dyspnoe.

Bei der Aufnahme 18. Februar: Schwächliche Musculatur, allgemeiner Hydrops, blasses Colorit; Haut sowohl im Gesicht und Stamm, als insbesondere an den unteren Extremitäten ödematös. Pupillen beiderseits gleich, gut auf Licht reagirend. Zunge stark belegt.

Rechts vorn voller heller Lungenschall bis zur 5., links bis zur 3. Rippe. Athmungsgeräusche verschärft vesiculär. Sehr starkes Oedem in den unteren Partien des Rückens. Hinten beiderseits voller Schall bis oberhalb der 10. Rippe. Athmungsgeräusche wie vorn. — Kräftiger Herzspitzenstoss an normaler Stelle. Dämpfung kaum wesentlich verbreitert. An der Mitralis ein systolisches Geräusch. Die übrigen Töne rein; der 2. Pulmonalton verstärkt. Radialpuls mässig voll, ziemlich schwer unterdrückbar.

Unterleib stark aufgetrieben, Bauchdecken ödematös. Palpation nirgends schmerzhaft. In den unteresten seitlichen Partien gedämpfter Schall, der sich bei Lagewechsel ändert. Leberdämpfung überragt unbedeutend den Rippenbogen. Milzdämpfung ziemlich stark vergrössert.

Harn sauer, 1013, viel Albumen.

19. Februar. Gestern Abend ein 1½stündiger, heute früh ein ½stündiger Schüttelfrost.

20. Febr. Wieder zwei Schüttelfröste, aber weniger intensiv. Am Uterus keine Anomalie.

21. Febr. Fröste wiederholen sich immer noch, aber minder heftig.

22. Febr. Keine Fröste, Temperaturen geringer. Zunehmender Sopor.

25. Febr. Tod unter soporösen Erscheinungen.

Irregularitäten der Herzthätigkeit waren nie vorhanden.

Die Temperaturen füge ich als nichts Besonderes darbietend nicht bei.

In den übersandten Organen fand sich: In beiden Lungen Hyperämie und Oedem, das Gewebe fühlt sich zäh an; bei der mikroskopischen Untersuchung eine beträchtliche Capillarectasie und schon spärliches körniges und diffuses gelbes Pigment in dem interstitiellen Gewebe und in einzelnen Alveolarepithelien.

Die Milz beträchtlich vergrössert, mit weicher Pulpa, enthält einen Taubeneigrossen keilförmigen gelben Infarct in der Mitte, einen kleineren an der Unterfläche der oberen Spitze.

In den Nieren keine starke aber in der ganzen Rinde zerstreute fettige Degeneration der gewundenen Harnkanälchen. Die Papillenspitzen sind trübe und hier liegen in zahlreichen Harnkanälchen Punktbakterien, die aber grösser sind als Mikrococcenkörner. Mit Sicherheit war deshalb nicht festzustellen, ob es embolisch verschleppte Mikroorganismen waren. Unwahrscheinlich war es, weil keine reactive Erscheinungen um solche Harnkanälchen zu erkennen waren.

In der Leber sehr starke diffuse fettige Degeneration mit leichtem Icterus.

Das Herz ist linkerseits nur wenig dilatirt. An der Mitralis sitzt an der hinteren Uebergangsstelle des Aortenzipfels in das kurze Mitralsegel ein fast Kirschgrosser Körper mit nach unten stehenden zapfenförmigen Fortsätzen. An der Insertionsstelle ist er nach der Vorhofsfläche zu noch auf 2 — 3 Mm. mit Klappengewebe überzogen. Desgleichen schlägt sich auch das Klappengewebe über seine Basis an der Ventrikelfläche über ihn hinüber. Man hat den Eindruck, als ob die hintere Hälfte des Aortenzipfels nach ihrem freien Rande zu flach gespalten wäre und aus diesem Spalt der erwähnte Knoten hervorgesprosst wäre. Zu beiden Seiten dieses Höckers setzen sich auf der sog. Schliessungslinie Gruppen kleiner

körniger matt gelbgrauer Knötchen fort und bilden einen nur an einer Stelle unterbrochenen Kranz.

Ueber diesem Kranze liegen einige kleine Körnergruppen auf der Vorhofsfläche des Aortenzipfels und ebenso ein kleines Häufchen auf der musculären Stelle dicht unterhalb des Septum ovale. An einigen Sehnenfäden des hinteren Papillarmuskels und auf dessen Spitze lagern gleichfalls kleine Körner. An der hinteren Aortenklappe ist unterhalb des Nodulus eine ganz kleine körnige Stelle mit matter Verfärbung und Verdickung der Umgebung. Im Uebrigen sind die Aorten-, die Tricuspidal- und Pulmonalklappen normal. Unter dem Endocard des linken Ventrikels sieht man mehrere nur wenig eingesunkene Stellen. Die grösseren 5—8 Mm. lang, 3—4 Mm. breit, parallel dem Muskelverlauf gestellt, die kleineren sind mehr rundlich. Die grösseren haben eine schmale weissliche Peripherie, eine grautransparente Grundfläche und in einigen sind in letzterer central ein oder mehrere gelbliche Stiche oder Punkte zu erkennen, die gleichfalls parallel dem Muskelverlauf liegen. In einem Mohnkorn-grossen Fleckchen fehlte das weisse Centrum, es existirte aber in einem kaum ¼ Stecknadelkopf-grossen, das jedoch keine weisse Peripherie hatte. Die Mehrzahl dieser Heerdchen fand sich an der Hinterfläche des linken Ventrikels. An der Vorderfläche waren von aussen nur zwei zu erkennen.

Aehnliche Heerdchen kamen an der Vorderfläche des rechten Ventrikels zum Vorschein. Die Aehnlichkeit dieser Heerdchen mit den sog. miliaren Abscessen mit centralem Mikrococcenembolus in den Nieren, namentlich in den Markkegeln, springt sofort in die Augen.

Die mikroskopische Untersuchung der endocarditischen Auflagerungen ergab zunächst nun das mehrfach erwähnte Bild: grosse Nester und Wolken von Mikrococcenhaufen in einer feinkörnigen und faserigen Masse, in der nur spärliche Lymphkörperchen liegen; nekrotische, körnige Zerstörung des darunterliegenden Klappengewebes; entzündliche Infiltration in weiterer Entfernung oder auch direct unter dem parasitären Belag.

Um die genaueren Veränderungen des Klappengewebes zu studiren, machte ich feine Flächenschnitte.

An diesen traten nun schon bei schwacher Vergrösserung in den nach dem Mikrococcenbelag zu gerichteten Stellen zahlreiche mattglänzende in's Gelbbräunliche schimmernde Streifchen und gebogene oder gewundene Würstchen hervor, theilweise aus einzelnen Schollen bestehend. Meist nach dem Klappenrande zu, waren diese Streifen gabelig getheilt, oder sie bildeten Schlingen, an einzelnen Stellen ganze Büschel von Schlingen und anastomosirten in reichlicher Weise. Die Substanz dieser Massen war schon durch die bräunliche Farbe und evident bei stärkeren Vergrösserungen als aus Mikrococcen bestehend zu erkennen. Die Form und Verbreitungs-

weise liess keinen Zweifel daran, dass es Gefässe waren und bestätigt wurde dies, nachdem nicht blos die Wandung, sondern im weiteren Verlaufe auch rothe Blutkörperchen in denselben nachzuweisen waren. Ferner aber konnte ich die mikrococcische Thrombose der Blutgefässe sogar verfolgen bis in kleine Arterien, an denen die Klappenzipfel auffallend reich sind. Selbst in einem stärkeren Arterienrohr fand ich einen kleinen Mikrococcenballen mitten unter rothen und wenigen weissen Blutkörperchen.

Dagegen gelang es mir nicht, in kleineren oder grösseren Venen Mikrococcen aufzufinden.

Somit war es unzweifelhaft, dass die Mikrococcen nicht blos in den Blutgefässen lagen, sondern auch, dass sie **embolisch** in dieselben gelangten, denn es ist nicht denkbar, dass sie dem Blutstrom entgegen von dem Klappenrande aus in die Blutgefässe, ja bis in deutliche Arterien eingedrungen sein können. In diesen Fällen mussten sie vielmehr in den kleinen Venen nachweisbar sein.

Wie aber hier nach dem Klappenrande zu eine mikrococcische Embolie statthatte, so war dasselbe auch für diejenigen Heerdchen nachzuweisen, die auf der freien Vorhofsfläche des Aortenzipfels und auf dem Endocard des Vorhofes sich gebildet hatten. Auch unter diesen Mikrococcennestern waren embolisirte Gefässe evident nachzuweisen.

Ausserdem waren aber zerstreut in den oberflächlichen Schichten des Aortenzipfels an Stellen, auf denen erst mikroskopisch kleine Ballen von Mikrococcen zum Vorschein kamen, oder auf denen sie ganz und gar fehlten, noch kurze Strecken von Capillaren mit demselben Material gefüllt.

Nur eine einzige Stelle begegnete mir, an der das Endothel der Klappe zwar erhalten war, aber die früher beschriebene Veränderung erlitten hatte. Und darunter lagen Mikrococcencolonien, die mir nicht in Capillaren eingeschlossen zu sein schienen. Von ihnen aus setzten sich mikrococcisch embolisirte Gefässe in das Klappengewebe fort, das hier reichlich mit Zellen infiltrirt war.

Nach diesen Befunden konnte es nicht mehr zweifelhaft sein, dass eine durch die Coronararterien besorgte vielfältige mikrococcische Embolie in die Mitralklappen vorlag, um so weniger, als an demselben Herzen zahlreiche Heerdchen mit centralem Embolus auch in der Musculatur unter dem Pericard lagen. Dass aber auch die

eigentliche endocarditische Auflagerung durch diese Embolie entstanden war, musste sofort als wenigstens höchst wahrscheinlich betrachtet werden, obgleich noch die Möglichkeit vorlag, dass Partikelchen einer auf andere Weise zu Stande gekommenen Endocarditis, vom Blutstrom fortgerissen, durch die Coronararterien in die bereits erkrankte Klappe getrieben wurden, also eine auf die Ursprungsstelle zurückkehrende Metastase angenommen werden könnte.

Jedenfalls handelt es sich doch wieder um eine Embolie. Bei den kleinsten mikroskopischen Heerdchen auf der Vorhofsfläche des Mitralzipfels ist die Annahme einer Abscheidung aus dem grossen Blutstrom nicht zuzugeben, weil es mehr als ein merkwürdiger Zufall sein müsste, dass gerade die zu diesen Heerdchen führenden Gefässe embolisch verstopft wurden. Für diejenigen Mikrococcenhäufchen aber, über denen noch das Endothel erhalten war, ist nur eine embolische Ablagerung möglich.

Ausschlaggebend für die Auffassung, dass der freie endocarditische Belag sich durch das Hindurch- und Hervortreten der embolisch mikrococcischen Massen auf die freie Klappenfläche gebildet hat, waren eine Reihe von Bildern, die eine andere Auffassung nicht mehr zuliessen.

Die dem Rande bezw. der sogenannten Schliessungslinie am nächsten liegenden, auf weite Strecken oft ganz und gar mit Mikrococcen injicirten Gefässe und Gefässschlingen, reichen mit ihren äussersten Buckeln nicht bis zur Oberfläche. Zwischen ihr und den Gefässen liegt noch eine Gewebsschichte von der ein- bis dreifachen Breite einer Capillare. Die Anordnung dieses Gewebes ist deutlich erkennbar, weil die spindelförmigen Zellen durch feine Körnchen ersetzt sind. Um die Gefässe liegen die Zellen parallel der Axe derselben; auf Querschnitten circulär um das Lumen. Je nachdem nun die Gefässe senkrecht zur Oberfläche oder parallel mit derselben verlaufen oder Bögen bilden, sind auch die Zellen bezw. Körnchenhaufen in mehreren Schichten angeordnet, theils parallel der Oberfläche, theils in Bögen radiär zu ihr aufsteigend, theils Wirtel bildend.

Nun fanden sich schon um die Gefässe an Stelle der Zellen oder deren Körnchenhaufen gleichgestaltete, nur etwas dickere und von hier aus bis zur Oberfläche des Klappengewebes bald reich-

lichere, bald spärlichere, die Stelle der Bindegewebszellen oder besser der Saftkanälchen einnehmende Mikrococcencolonien. An anderen Partien waren zahlreiche zerstreute kleine runde Zoogloeahaufen. An der Oberfläche selbst treten diese aus zahlreichen Stomata heraus. Wie ausgepresste zähe Tropfen, birnförmig, mit dem Stiel im Gewebe noch festsitzend, liegt oft dicht aneinander gedrängt und über einander geschichtet Colonie an Colonie. Solche Stellen sehen aus, wie eine Harnblasenschleimhaut, an der die oberen Epithelien abgestossen und nur noch die unteren keulenförmigen, dicht neben einander mit ihren Fortsätzen im Bindegewebe festsitzen, wenn wir uns an Stelle der Epithelien die Mikrococcencolonien denken.

An manchen Partien liegen die Colonien so dicht aneinander, dass sie auf der Oberfläche wie zu einem Gusse verschmolzen erscheinen. Aber auch hier kann man aus der Stellung der einzelnen Mikrococcenkörnchen die Wirtel erkennen, in denen sie aus dem Gewebe herausgedrungen sind oder herausgepresst wurden.

Sobald die Colonien frei auf der Oberfläche angekommen sind, runden sie sich ab, ballen sich zusammen zu grösseren Klumpen und Wolken und jetzt haben wir das bekannte Bild der körnigen endocarditischen Auflagerungen. Wo dann grössere Massen lagen, war ein starker Zerfall des Gewebes eingetreten. Seitlich aber von grösseren Nestern, an Stellen, an denen nur wenig oder gar keine mikrococcische Massen die Gefässe verlegt haben, ist nicht blos eine starke zellige, eitrige Infiltration des Klappengewebes bis zum freien Rande vorhanden, sondern selbst auf der Oberfläche desselben liegen Eiterkörperchen und feinkörniges oder filziges Material. Es ist klar, dass diese Massen nichts anderes sind, als ein auf die freie Klappenfläche gesetztes Exsudat.

So haben wir aus diesen Beobachtungen zu entnehmen, dass eine durch die Coronararterien in die Gefässe der Klappen eingedrungene mikrococcische Masse, peripherwärts getrieben, durch die Gefässwände hindurch treten und durch präformirte oder vielleicht auch erst in Folge der nekrobiotischen Prozesse geöffneten Bahnen in dichten Haufen auf der Oberfläche der Klappen zum Vorschein kommen um einen Theil der endocarditischen Auflagerungen zu bilden. Ein anderer Theil wird geliefert durch ein auf die Oberfläche in Folge der entzündlichen in der Klappe vor sich gehenden Pro-

zesse austretendes Exsudat. Damit sind weitere aus dem grossen Blutstrom sich abscheidende Thromben nicht ausgeschlossen.

Eine andere Möglichkeit, wie die mikrococcischen Massen auf die Oberfläche gelangen können, ist die, dass nach dem gänzlichen Zerfall einer um einen Mikrococcenembolus liegenden Gewebsstelle letzterer gleichsam freigelegt ist.

Eine sich hier anschliessende Frage ist die, ob die auf den Klappen sitzenden Mikrococcen alle als aus den Gefässen ausgetreten zu betrachten sind, oder ob sie sich entweder noch innerhalb des Klappengewebes oder auf demselben, hier gleichsam an die frische Luft gesetzt, vermehren. Ich muss mich für das Letztere entscheiden, denn es ist gar nicht denkbar, dass die grosse Masse der Mikrococcen auf den Klappen alle nur aus den Gefässen herausgebrochen sein sollen. Dazu wären so reichliche und gleichsam ununterbrochene embolische Nachschübe erforderlich, dass bei der schon bestehenden Verstopfung der Endcapillaren sicherlich eine Ausfüllung selbst makroskopisch sichtbarer Arterien erfolgen müsste und ferner wäre eine beständige kräftige vis a tergo nothwendig, um die embolische Masse vorwärts zu schieben, die, wie wir noch sehen werden, nicht vorhanden ist.

Nach diesen zunächst nur an einem Falle gemachten Beobachtungen betrachtete ich es als Aufgabe, auch andere acute Endocarditiden auf diese Verhältnisse, auf die ich bei früheren Untersuchungen nicht Acht gegeben hatte, zu untersuchen. Dass der eruirte Befund vereinzelt bleiben sollte, war nicht vorauszusetzen, da schon Eberth und Heiberg ähnliche, freilich geringfügiger thrombosirte Gefässe in den Klappen bei Endocarditis beschrieben haben. Beide Beobachter jedoch discutiren die Möglichkeit einer Embolie nicht, sondern erklären die Gefässe oder Spalten für Lymphgefässe. Nach den eigenen Untersuchungen Eberth's [1]) über die Lymphgefässe des Herzens scheinen jedoch die Lymphgefässe der Atrioventricularklappen gar nicht oder höchst spärlich bis zu den sogenannten Schliessungslinien, an denen eben mit Vorliebe die endocarditischen Auflagerungen sitzen, vorzudringen. Beim Kalbe, geben Eberth und Belajeff l. c. an, sei der äusserste Punkt, bis zu welchem noch vereinzelte Lymphröhren verfolgt werden konnten, circa einen

[1]) Dieses Archiv Bd. 37. S. 129.

Centimeter vom Klappenrand entfernt, beim Menschen aber sollen die Lymphgefässe des Herzens noch spärlicher sein als bei Thieren.

Die Untersuchung einer Reihe von acuten oder recurrirenden Endocarditiden, die seit längerer oder kürzerer Zeit der hiesigen Sammlung einverleibt sind, von denen aber nicht ein einziges Präparat vor mehrtägiger Maceration in Wasser oder wie es für mikroskopische Untersuchungen nothwendig ist, frisch genug in Spiritus gelegt wurde, ergab allerdings nur noch bei zwei Präparaten mikrococcische Embolie der Klappengefässe. An einem der beiden Herzen waren Gefässstücke der Mitralis und Aortenklappen, an dem anderen nur die letzteren embolisirt.

Abgesehen davon, dass an nicht zu mikroskopischen Zwecken aufbewahrten Herzen die Mikroorganismen innerhalb des Klappengewebes aufgelöst oder nicht mehr erkenntlich sein können, ist es wohl auch nicht nöthig, dass bei jeder acuten Endocarditis und namentlich nicht auch an jeder Stelle der Auflagerungen Gefässe verstopft sein müssen. Denn einmal können die Gefässe zur Zeit des Todes sich ihres Inhaltes schon entleert haben und das anderemal ist es ja selbstverständlich, dass die auf die Oberfläche der Klappen ausgetretenen Parasiten sich von ihren Austrittsstellen entfernt haben können oder verschoben wurden.

Auf einen Umstand mache ich jedoch besonders aufmerksam, dass nehmlich bei einer ausgiebigen Untersuchung der Musculatur dieser Herzen nur bei ganz wenigen myocarditische Fleckchen vermisst wurden. Auch bei fast allen Eingangs erwähnten Beobachtungen Anderer werden kleinere oder grössere Heerdchen im Myocardium angeführt. Da es nun nach anderweitigen Erfahrungen nicht mehr bezweifelt werden kann, dass solche Heerdchen embolischen Ursprungs sind, selbst wenn zur Zeit kein centraler Embolus mehr nachweisbar ist, so sind auch damit wieder die Arteriae coronariae als ganz besonders für feine Emboli disponirte Gefässe zu betrachten.

Eine eigenthümliche Erscheinung ist es immerhin, dass gerade an den Herzklappen eine so reichliche mikrococcische Embolie stattfindet und dass diese in der Regel an den sogenannten Schliessungslinien meist in ganzer Circumferenz zum Vorschein kommt.

Es ist sehr wahrscheinlich, dass wesentlich anatomische Einrichtungen und mechanische Verhältnisse diese Bevorzugung der

Klappen bedingen werden. In erster Linie kommt hiebei in Betracht, dass die Klappen sehr reich an Blutgefässen, aber sehr arm an Blut sind. Mir sind bei meinen Untersuchungen vor Allem die vielen und starkwandigen arteriellen Gefässchen aufgefallen, die sich dicht vor der sogenannten Schliessungslinie verbreiten und theilweise parallel mit dieser korkzieherförmig gewunden verlaufen. Sie lassen ein Capillarnetz voraussetzen, das noch reichlicher sein dürfte als es sich durch künstliche Injection erkenntlich machen lässt.

Dass in dem reichen Gefässgebiet der Klappen nur sehr wenig Blut circulirt, ist begreiflich. Denn bei den vielen Zerrungen, Faltungen und Druckschwankungen, denen die Klappen ausgesetzt sind, würden die dadurch gesetzten Circulationsstörungen einer richtigen Bewegung des Blutes bei völliger Injection der Gefässe in höchstem Grade hinderlich sein. Das wenige Blut braucht einen grossen Spielraum. Es fehlt aber dann auch die gehörige vis a tergo, um das Blut durch die Capillaren zurück bis in die Venen zu treiben. Es wird bald in diese, bald in jene Capillaren gedrängt, um vielleicht auf vielfachen Umwegen die Endausbreitungen des Gefässgebietes zu erreichen. Werden aber mit dem Blute Partikelchen und, wie anzunehmen ist, leicht anhaftende Partikelchen in die Klappengefässe getrieben, so ist diesen wegen der vielfachen Circulationsschwankungen mehr wie an irgend einer anderen Stelle des Körpers Gelegenheit gegeben, sich festzusetzen, zumal eine Kraft fehlt oder sehr gering ist, um sie durch das Capillargebiet bis in die Venen zu schleudern [1]).

Zu einer Embolisirung der Klappengefässe bedarf es also gar nicht einer überreichlichen Emboliemasse. Sind aber einzelne Klappenstellen durch pathologische, sei es acute, sei es chronische Pro-

[1]) Selbst auf die Gefahr hin, den Vorwurf des zu vielen Hypothetisirens mir zuzuziehen, kann ich doch nicht unterlassen, darauf aufmerksam zu machen, dass auch die Synovialmembranen und intraarticulären Gelenkbänder sich durch grosse Blutarmuth auszeichnen, obgleich ein ziemlich reiches Blutgefässnetz dieselben versorgt. Auch sie sind beständigen Zerrungen und Spannungen ausgesetzt. Es liegen also zum Theil ähnliche anatomische Einrichtungen und mechanische Verhältnisse vor wie bei den Herzklappen. Es ist doch mehr als wahrscheinlich, dass die multiple Gelenkentzündung selbst ein metastatischer, d. h. embolischer Prozess ist, und dann dürften acute Endocarditis und acuter Gelenkrheumatismus als gleichartige Coeffecte eines gemeinschaftlichen Irritans zu betrachten sein.

zesse weniger beweglich geworden, so sind diese auch den Circulationsstörungen weniger ausgesetzt; es findet ein reichlicherer Blutzufluss und mit diesem eine erhöhte Möglichkeit der Zufuhr embolisirenden Materials statt. Dies mag eines der Momente sein, die zur Erklärung der recurrirenden Endocarditis beigezogen zu werden verdienen. Ein anderes beruht jedenfalls auch in der Gefässeinrichtung und dem Gefässreichthum der verdickten Klappenstellen.

Bei einem meiner Versuche, nach der Angabe Luschka's durch die rechte Coronararterie die Klappen zu injiciren, war keine Farbstofflösung in die Gefässe der letzteren eingedrungen. An dem Vereinigungswinkel zwischen der hinteren und rechten Aortenklappe existirte aber eine kleine Verdickung und darüber eine wirkliche verrucöse Excrescenz in der Breite von 5 Millimetern. Diese verdickte Stelle allein war injicirt mit einem reichlichen dichten Gefässnetz. Von allen Klappengefässen waren also gerade nur die zu einer seit längerer Zeit entzündeten Stelle führenden zugänglich.

Dass nun die sogenannten Schliessungslinien der Lieblingssitz der mikrococcischen Emboli sind, erklärt sich leicht aus der Verbreitung der Gefässe. Nehmen wir etwa den Aortenzipfel der Mitralis, so steigen in diesen mehrere bis 5 arterielle Aestchen, wenige Zweige abgebend, steil herab, um sich erst ganz nahe dem sogenannten Schliessungsrande in zahlreiche Arteriolae aufzulösen, von denen mehrere bogenförmig oder parallel dem Rande verlaufen um nach diesem zu ein reichliches Capillarnetz abzugeben, das entsprechend der grösseren Gewebsdicke dieser Klappenpartie vielfältiger ist, als auf dem freien Klappenfeld.

Zu diesen Gefässen des Klappenzipfels gesellen sich noch diejenigen der Sehnenfäden, die aus den Papillarmuskeln hervortretend, ihre Endcapillarausbreitung wiederum an den sogenannten Schliessungslinien haben. Ganz ähnlich ist die Gefässeinrichtung der anderen Klappenzipfel.

Und an den Semilunarklappen concurriren die von dem ganzen Insertionsbogen aus in sie eintretenden Arterien fast alle direct nach den Nodulis Arantii zu [1]).

[1]) Ich verweise in Betreff der Arterienverzweigung in den Herzklappen auf die Abhandlung und die Abbildungen Luchka's über: „Die Blutgefässe der Klappen des menschlichen Herzens" in den Sitzungsber. d. k. Akademie zu Wien. Bd. 36. 1859. S. 367.

Werden nun feine embolische Massen in die Gefässe verschleppt und zwar, wie selbstverständlich, so weit peripher als möglich, so werden sie eben gerade an die sogenannten Schliessungslinien und gegen oder in die Noduli getrieben werden. Viel seltener setzt sich ein feiner Embolus in den Gefässchen der freien Klappenfläche fest.

Da aber in dem Gefässkranz der sogenannten Schliessungslinie auch die Capillaren der Sehnenfädengefässe sich verbreiten, so können in denselben von zwei Seiten aus feine Emboli hineingetrieben werden. Dieselben Arterien, die also dem Herzmuskel Mikrococcen zuführen, bringen diese auch durch die Papillarmuskeln und Sehnenfäden hindurch bis zum Klappenrand. Finden sich doch in der That nicht allzuselten mikrococcisch-embolische Abscesse in den Papillenspitzen. Und die mikrococcischen Beläge der Sehnenfäden sind weniger durch ein Ueberwuchern der auf den freien Klappenrändern sitzenden Mikrococcen zu erklären als durch eine in sie hinein erfolgte Embolie mit einem ähnlichen Durchwuchern an die Oberfläche wie an den Klappenrändern. Thatsächlich kann ich anführen, dass ich in einem Sehnenfaden ein mikrococcisch verstopftes Gefäss mit nekrotisirender Umgebung gefunden habe.

Die so häufigen sehnigen Verdichtungen der Papillenspitzen sind mithin wohl in der grossen Mehrzahl nichts Anderes als Narben früherer embolischer Entzündungen.

Auch die mikrococcischen Auflagerungen in dem Anfangstheil der Aorta, die man etwa gegen meine Annahme einer embolischen Verschleppung anführen wird, erklären sich leicht zu Gunsten unserer Ansicht. Weiter als in dem aufsteigenden Aste des Aortenbogens sind meines Wissens sogenannte acute endarteriitische körnige Auflagerungen analog denen der Klappenränder und fast immer nur in Verbindung mit diesen, nicht beobachtet worden. Die Vasa vasorum des Arcus ascendens stammen aber gleichfalls aus den Coronararterien und wenn sich schon die chronische Arteriitis durch die Vasa vasorum entwickelt, wie ich nachgewiesen habe [1]), so ist die acute mikrococcische Embolie noch viel leichter darauf zurückzuführen. Dass die Mikroorganismen durch die Intima der Aorta

[1]) Koester, Ueber Endarteriitis und Arteriitis. Sitzungsber. d. Niederrhein. Gesellsch. in Bonn 20. December 1875. — Trompetter, Ueber Endarteriitis. Bonner Dissert. 1876.

hindurch bis zur freien Innenfläche gelangen können, hat für mich gar nichts Merkwürdiges mehr, denn wenn Lymphkörperchen, aus den Vasa vasorum ausgetreten, bis in die innersten Schichten der Intima hineingerathen, werden auch Mikrococcen, die sich Bahn zu schaffen wissen, bis dahin durchdringen können.

Wenn nun, wie ich glaube, für einige Fälle die Endocarditis als embolischer Prozess nachgewiesen, für die anderen wenigstens ein solcher wahrscheinlich gemacht ist, so wird auch die Frage, warum linkerseits die Endocarditis so ungemein viel häufiger ist als rechts, eine andere als bisher.

Eine ausreichende Antwort lässt sich allerdings auch mit der neugewonnenen Anschauung nicht geben. Aber das ist nicht mehr nöthig anzunehmen, dass das eine Mal die Mikrococcen von dem aus der Lunge, das andere Mal von dem aus dem Körper zurückströmenden Blute beigeschleppt sein müssen, während in Fällen beiderseitiger Endocarditis man an eine Zufuhr durch beide Blutarten glauben müsste.

Und dasselbe gilt für die myocarditischen Heerdchen, die man selbst bei einer Endocarditis der Tricuspidalis findet, obgleich sie doch sicher von den Coronararterien aus entstanden sind.

Diese letztere Quelle genügt jetzt zur Erklärung der embolischen Endocarditis, ob rechts ob links oder ob beiderseits und in gleicher Weise für die embolische Myocarditis. Mag nun linkerseits durch die grössere Masse der Gefässe eine grössere Gelegenheit für Embolie gegeben, mag die kräftigere Contraction ein mitwirkendes Moment sein oder mögen die Gefässeinrichtungen als Ursache einer höheren Disposition für Embolie zu gelten haben oder noch andere Dinge hier im Spiele sein, genug, wir müssen uns einstweilen noch mit der Thatsache begnügen.

Die mikrococcische Endocarditis aber wird für viele embolische Prozesse nicht mehr schlechtweg als die einzige Quelle der Emboli zu betrachten sein, wenn sie selbst nur ein embolischer Prozess ist, freilich an einer gefährlichen Stelle, von der aus immer wieder neue embolisirende Partikelchen in den Blutstrom gebracht werden können.

XV.

Kleinere Mittheilungen.

1.

Nachträgliche Bemerkungen zur sogenannten Trigeminuskeratitis.

Von Stabsarzt Dr. Senftleben.

Aus dem pathologischen Institut zu Breslau.

Seit der Veröffentlichung meiner Arbeit über die Ursachen und das Wesen der nach Trigeminusdurchschneidung auftretenden Hornhautaffection [1]) sind wieder zwei Bearbeitungen desselben Thema's zu meiner Kenntniss gelangt, in Folge deren ich mich veranlasst sehe, noch einmal auf diesen Gegenstand zurückzukommen. Die eine der genannten Arbeiten [2]), die Inauguraldissertation von Decker würde mich keinesfalls zu einer Entgegnung bewogen haben. Decker kommt wieder auf den Büttner-Meissner'schen Standpunkt von der in Folge Durchschneidung trophischer Fasern verminderten Widerstandsfähigkeit der Cornea zurück, und behauptet bei Wiederholung der von mir angestellten Versuche, besonders bei Benutzung des Pfeifendeckels zur Abwehr grober Traumen, zu entgegengesetzten Resultaten, wie ich, gekommen zu sein. Bei dieser Sachlage muss ich es füglich dem Leser überlassen, sich durch eigene Controllversuche von der Richtigkeit des einen oder des anderen Standpunktes zu überzeugen. Und auch die zweite Arbeit [3]) würde meiner Ansicht nach eine Erwiderung nicht nothwendig gemacht haben, wenn nicht der Referent für Augenheilkunde in den viel gelesenen Schmidt'schen Jahrbüchern im 7. Hefte des laufenden Jahrganges behauptete, dass ich durch die Ergebnisse der beiden genannten Arbeiten ziemlich widerlegt wäre.

In der Feuer'schen Arbeit sind alle meine experimentellen Ergebnisse als richtig anerkannt, und Feuer kommt deshalb im Wesentlichen zu ganz demselben Resultate, wie ich, auch er schliesst die Mitwirkung trophischer Nervenfasern bei dem Zustandekommen der Hornhautaffection vollkommen und bestimmt aus, ebenso wie er die Ergebnisse meiner miskroskopischen Untersuchungen — darin stimmt übrigens auch Decker mit mir überein — durchaus bestätigt.

Nur bezüglich der unmittelbaren Aetiologie vertritt Feuer einen anderen

[1]) Dieses Archiv Bd. 65. 1.
[2]) Contribution à l'étude de la Kératite neuroparalytique par le Dr. Ch. Decker. Genève 1876.
[3]) Untersuchungen über die Ursachen der Keratitis nach Trigeminusdurchschneidung von Dr. N. Feuer. Aus dem LXXIV. Bande der Sitzungsberichte der Königl. Akad. d. Wissenschaften III. Abth. Juli-Heft des Jahrg. 1876.

Standpunkt als ich, er führt die nach Trigeminusdurchschneidung eintretende Nekrose der Hornhaut auf Verdunstung zurück, und behauptet, dass der vor das Auge genähte Pfeifendeckel die Bildung einer Nekrose nicht deswegen verhindere, weil dadurch grobe Traumen abgehalten würden, sondern weil dies ein besonders gutes Mittel zur Verhinderung der Verdunstung sei. Während nehmlich bei vollkommen ungeschütztem Auge die Cornea vertrockene, würde durch den vorgenähten Pfeifendeckel das obere Augenlid häufig über die Cornea gezogen und diese so fortwährend befeuchtet.

Er könne sich zur „Traumatheorie" auch aus dem Grunde nicht bekennen, weil es, seiner Meinung nach, geradezu unmöglich sei, durch Traumen eine stärkere Keratitis, geschweige denn eine der Keratitis neuroparalytica ähnliche Affection zu erregen. Er habe auf die Cornea eines Thieres, bei dem der Trigeminus durchschnitten war, eines Tages von 10—12 Uhr Vormittags und von 3—5 Uhr Nachmittags im Ganzen etwa 70 Mal ein Plättchen aus Hartkautschuk ziemlich kräftig losgeschnellt, ausserdem aber die Cornea mit dem gerifften Ende dieses Plättchens mehrmals gerieben, ohne dass das Thier am nächsten Tage — nachdem nehmlich wieder ein Pfeifendeckel vorgenäht worden war — mehr als eine leichte bläuliche Trübung gezeigt hätte. — Die Leser meiner Arbeit werden sich erinnern, dass ich besonders hervorgehoben habe, wie zur Entstehung der Nekrose wiederholte, grobe Traumen erforderlich seien, und dass die Kaninchen sich dieselben dadurch zuzuziehen pflegten, dass sie das anästhetische Auge bei ihren oft sehr ungestümen Bewegungen sehr häufig und heftig an den Wänden ihres Käfigs rieben; je rauher und unebener diese seien, desto schneller und ausgedehnter entwickele sich die Nekrose. Deshalb wählte ich auch zur willkürlichen Erzeugung der Nekrose Stückchen von Hobelspähnen, die ich in das Auge einnähte, und erhielt dadurch stets sehr ausgedehnte Nekrosen. Jedermann wird nun zugeben, dass in diesem Sinne das Schneppern mit Hartkautschuk, auch wenn es 70 Mal und öfter geschieht, nicht als ein grobes Trauma für die Hornhaut anzusehen ist; eine derartige blosse Erschütterung des Bulbus führt wohl zu Blutungen im Auge, zu Zerreissungen der Netzhaut etc. aber nicht zur Hornhautnekrose. Hätte Feuer, meinen Andeutungen folgend, anstatt die anästhetische Cornea 70 Mal mit Kautschuk zu schneppern, dieselbe 7 Mal mit einem rauhen Holzstückchen gerieben, so hätte er nicht allein viel Zeit erspart, sondern auch sicher jedesmal eine beträchtliche Nekrose der Hornhaut erzielt. Ich habe diesen Versuch nachträglich mehrmals wiederholt und nach der genannten Manipulation einen Pfeifendeckel aufgenäht, — niemals bleibt danach am darauf folgenden Tage die Nekrose aus. —

Feuer sucht nun weiterhin alle diejenigen experimentellen Thatsachen, welche man bisher gegen die Verdunstungstheorie anführte, in seinem Sinne zu erklären, so die Nekrose, welche zu Stande kommt trotz Zunähen der Augenlider und Exstirpation der Thränendrüse, und welche ausbleibt trotz Abtragung der Augenlider, trotz Ausreissung des Facialis etc.

Die Wiederholung seiner hierbei vorgebrachten, zum Theil sehr gesuchten Argumente würde mich zu weit führen. Jeder unbefangene Leser seiner Arbeit wird mir, glaube ich, darin Recht geben, dass dieselben als stichhaltig nicht angesehen werden können, ganz abgesehen davon, dass sich dieselben sämmtlich durch einige

einfache Versuche, die ich sogleich mittheilen will, auf das Bestimmteste widerlegen lassen.

Am bestechendsten erscheint die Angabe Feuer's, dass, wenn er ein operirtes Thier so in eine Lade setzte, dass der Kopf durch einen halbovalen Ausschnitt hervorragte, so dass das Thier den Kopf nicht zurückziehen konnte, die Entwickelung der Nekrose doch nicht ausblieb. Freilich fügt er selbst hinzu, dass nicht bei allen so behandelten Thieren die Nekrose prompt eintrat. In diesen Fällen hilft sich Feuer damit, dass er sagt, diese Thiere hätten bei dem Versuch, den Kopf aus der Lade herauszuziehen, die ganze Kopfhaut so weit verschoben, dass auch das obere Augenlid über die Cornea gleite und die Verdunstung dadurch hintenanhalte.

Schon ehe ich die Feuer'sche Arbeit kannte, hatte ich nach Erscheinen der Decker'schen Dissertation fast genau denselben Versuch gemacht. Ich liess die schmale Wand einer Holzkiste halbiren und aus der Mitte jeder Hälfte ein halbkreisförmiges Stückchen ausschneiden. Durch das Zusammenfügen beider Hälften entsteht ein kleines kreisförmiges Loch, in welches der Hals des Kaninchens hineinkommt, das Kaninchen guckt mit dem Kopfe zur Kiste hinaus. Da den Thieren diese Situation zunächst natürlich sehr unangenehm ist, so suchen sie mit aller Macht den Kopf zurückzuziehen, stemmen zu diesem Zwecke mit den Vorderpfoten gegen die Wand der Kiste an und strecken schliesslich, wenn die Oeffnung gross genug ist, eine oder beide Pfoten neben dem Kopfe heraus. In solchen Fällen wird die Hornhautnekrose natürlich nicht ausbleiben, da die Thiere auf diese Weise die beste Gelegenheit haben, sich die unempfindliche Hornhaut durch die Krallen ihrer Pfoten zu verletzen. Man muss deshalb, um diesen Versuch wirklich beweiskräftig zu machen, die Halsöffnung in der Kistenwand nur sehr klein anfertigen lassen, so klein, dass eben nur gerade die Halswirbelsäule mit den darum gelegenen Weichtheilen knapp umfasst wird.

Gleichzeitig wird dadurch aber auch jegliche Verschiebung der Kopfhaut bei den Versuchen der Thiere, den Kopf zurückzuziehen, — worauf Feuer Gewicht legt — vermieden. — Ich habe in dieser Weise Thiere 14 Tage und länger in einer Kiste sitzen lassen, die Cornea der operirten Seite blieb aber absolut klar, nicht die geringste Trübung stellte sich ein. Sobald ich aber die Thiere danach frei in der Kiste sich bewegen liess, trat sofort in gewöhnlicher Weise Nekrose auf, die schon nach 6 bis 8 Stunden deutlich erkennbar war. In dem langen Zeitraum, während welches sich die Thiere nicht verletzen konnten, blieb die Hornhaut klar, die Nekrose trat aber sofort ein, als die Thiere wieder Gelegenheit fanden, sich Verletzungen zuzuziehen. Mit noch grösserer Sicherheit kann man den an sich schon so unwahrscheinlichen Einwand, dass die Thiere, trotzdem vielleicht durch Zerren des Kopfes ihre Hornhaut zu befeuchten im Stande waren, und dass deshalb die Nekrose ausblieb, dadurch entkräften, dass man die Thiere, statt sie in der beschriebenen Weise in eine Kiste zu setzen, der Art in ein Handtuch einwickelt, dass nur der Kopf frei bleibt; es wird ihnen dadurch vorausgesetzt, dass alle 4 Pfoten ausgestreckt und fest eingewickelt sind, jegliche Bewegung unmöglich gemacht. Lässt man nun ein Thier auf diese Weise so auf der Seite liegen, dass

das Auge der operirten Seite nach oben kommt, so wird doch die Verdunstung sicherlich durch nichts verhindert, und dennoch kommt es niemals zu irgend welcher Nekrose.

Da jedoch Feuer gegen das Ergebniss dieses Versuches — wie er es in seiner Arbeit zur Erklärung einzelner Fälle in seinem Sinne gethan — einwenden könnte, dass durch die Thätigkeit des Retractor bulbi, sowie überhaupt der Augenmuskeln trotzdem die Befeuchtung der Cornea noch möglich gewesen wäre, so habe ich die Thiere curarisirt, und bei künstlicher Athmung bis zu 12 Stunden am Leben erhalten. Um die dabei mitunter etwas reichlicher als normal auftretende Thränensecretion nicht zur Wirkung kommen zu lassen, legte ich in den Conjunctivalsack Streifen von Fliesspapier ein, die alle Thränenflüssigkeit absorbirten, und so jede Befeuchtung der Hornhaut verhinderten. Da die Thiere bei diesem Versuche auf dem Rücken liegen und die Ausführungsgänge der Thränendrüsen unter dem oberen Augenlid einmünden, so gelingt die Fernhaltung der etwa auftretetenden Thränenflüssigkeit mit vollster Sicherheit.

Trotzdem auf diese Weise also alle erdenklichen Möglichkeiten für die Verhinderung der Verdunstung ausgeschlossen sind, so kam es dennoch in keinem der 6 Fälle, welche ich in dieser Weise behandelt habe, auch nur zur geringsten Trübung der Hornhaut. Die kleinen Unebenheiten, welche man bald nach der Operation allerdings nur bei seitlicher Beleuchtung beobachtet, sind nichts als kleine Staub- und Schmutzpartikelchen, welche sich auf der Hornhaut sammeln, sobald nach der Durchschneidung des Trigeminus der Lidschlag sistirt ist. Durch einmaliges Bestreichen der Hornhaut mit dem oberen Augenlide lassen sich diese Unebenheiten jedesmal sofort entfernen.

Hiernach erscheint mir die Verdunstungstheorie nach wie vor unhaltbar; ich glaube vielmehr durch die angeführten Versuche neue Stützen für die von mir verfochtene „Traumatheorie“ beigebracht zu haben.

2.

Weitere statistische und physiologische Mittheilungen zur Lehre von der Menstruation.

Von Dr. Wilhelm Stricker,
pract. Arzte in Frankfurt a. M.

In Folge meiner „Aufforderung zu gemeinsamen statistischen Ermittelungen über die Verhältnisse der Menstruation“ (vergl. Dieses Archiv Bd. 68, S. 295) haben die Herren Dr. Kotelmann in Hamburg und Prof. Dr. Hannover in Kopenhagen die Güte gehabt, mir Literaturnachweise zu geben. Der erstgenannte machte mich auf die Marburger Inauguraldissertation von 1873 aufmerksam: „Ueber die Zeit des Eintritts der Menstruation nach Angabe von 3000 Schwangeren in der Königl. Universitätsentbindungsanstalt zu Marburg“, von Karl Westhoff aus Letmathe, der zweite übersandte mir seine: Communication sur le phénomène de la men-

struation (extrait des Bulletins de l'académie R. de Belgique, 1869. 2me série, Tome 28). Beiden Herren sage ich für ihre Gefälligkeit hier öffentlich meinen Dank.

Ausser den genannten beiden Schriften sind in den nachstehenden Mittheilungen noch benutzt der Fall vorzeitiger Menstruation von Bouchut (Gazette des hôpitaux 21. Nov. 1876) und die bei der ersten Arbeit übersehene Schrift von A. Alexander: Physiologie der Menstruation (Hamburg 1841).

Dagegen sei auf den Fall von O. Wachs und dessen Literaturzusammenstellung (in der Zeitschrift für Geburtshülfe und Gynäkologie 1877. I. 173) hier nur kurz verwiesen, da diese Zeitschrift allgemein zugänglich ist. In dem Falle von Wachs trat die Menstruation bei einem dreijährigen Kinde alle 3—4 Wochen ein und dauerte jedesmal 3—4 Tage. Solche Präcocität hat Westhoff nie beobachtet. Nach seinen Berechnungen war das mittlere Alter des Eintritts der Menstruation 17,373 Jahre, und die frühesten Fälle: bei 3 oder 1 per mille im zehnten Jahre, bei 9 oder 3 per mille im elften Jahre, bei 16 oder einem Mädchen unter 187 im zwölften Jahre, bei 55 oder einem unter 55 Mädchen im dreizehnten Jahre.

Die physiologische Breite erstreckt sich in unseren Klimaten vom 14. bis 20. Jahre, wie folgende Uebersicht zeigt:

Im	14.	Jahre	bei 243,	oder	1 : 16
-	15.	-	- 337	-	1 : 9
-	16.	-	- 422	-	1 : 7
-	17.	-	- 490	-	1 : 6
-	18.	-	- 559	-	1 : 5
-	19.	-	- 295	-	1 : 10
-	20.	-	- 322	-	1 : 9.

Noch die beiden nächsten Jahre zeigen ganz ansehnliche Zahlen, nehmlich das 21. Lebensjahr 132 oder 1 : 23 und das 22. Jahr 63 oder 1 : 48, dann aber fallen die Verhältnisszahlen rasch: das 23. Lebensjahr weist 29 auf oder 1 : 104, das 24. Lebensjahr 20 oder 1 : 50, und die folgenden Jahre weisen nur vereinzelte Fälle auf: das 25. und 28. zwei, das 26. Jahr einen Fall. Vergleichen wir damit die Tabelle für England, welche Roberton (Alexander a. a. O. S. 50) für 450 Personen aufstellt, so finden wir folgende Verhältnisszahlen: Im elften Jahre 1 von 45, im zwölften 1 von 23, im dreizehnten 1 von 8, im vierzehnten 1 von 5, im fünfzehnten 1 von 4, im sechszehnten 1 von 6, im siebenzehnten 1 von 8, im achtzehnten 1 von 17, im neunzehnten 1 von 19, im zwanzigsten 1 von 112, woraus das im Ganzen frühere Eintreten der Menstruation in England, als bei dem Publicum der Entbindungsanstalt in Marburg hervorgeht. Die Meinung ist allgemein verbreitet (vergl. Dieses Archiv Bd. 68, S. 298), dass Individuen mit dunklem Haar früher reif werden, als solche mit blondem. Nach den Aufzeichnungen von Westhoff ist jedoch das Verhältniss gerade umgekehrt, denn 341 Brünette ergaben ein mittleres Alter von 17,229 Jahren, 675 Blondinen ein solches von 17,161. Die Extreme waren bei den Brünetten: mit dem elften Jahre 2, mit dem zwölften 2, mit dem dreizehnten 8, mit dem einundzwanzigsten 12, mit dem zweiundzwanzigsten 7, mit dem dreiundzwanzigsten 4, mit dem vierundzwanzigsten 2; bei den Blondinen: mit dem elften Jahre 3, mit dem zwölften 4, mit dem dreizehnten 13,

mit dem einundzwanzigsten 21, mit dem zweiundzwanzigsten 14, mit dem dreiundzwanzigsten 4, mit dem vierundzwanzigsten und achtundzwanzigsten je eine.

Nach Adelmann (Ztschr. f. Geburtskunde 1840), welcher 507 Individuen beobachtete, trat die Menstruation ein: bei Schwarzhaarigen durchschnittlich im sechzehnten, bei Brünetten im siebenzehnten, bei Blondinen zwischen dem sechzehnten und siebenzehnten Jahr. Das Alter des spätesten Eintrittes der Menstruation war bei Schwarzhaarigen durchschnittlich das achtzehnte, bei Brünetten zwischen 18 und 20, bei Blondinen zwischen 18 und 19 Jahren.

Hinsichtlich der Dauer der Periode hat Westhoff den Mittelwerth von 5 Tagen für 1121 Fälle ermittelt. Die Extreme sind: 1 Tag bei 4, 2 Tage bei 70, 10 Tage bei 1, 14 Tage bei 5 Personen; die meisten Personen (220) waren 8 Tage menstruirt, dann kamen 215 mit 3 Tagen und 101 mit 4 Tagen. Diese Extreme gelten für 710 Fälle, wo die Periode volle Tage dauerte; von den 411 Fällen, wo ihre Dauer Bruchtheile von Tagen in sich schloss, sind noch hinzuzufügen: ½—1 Tag ein Fall, 1—2 Tage 9 Fälle, 8—9 Tage 7, 8—10 Tage 4, 8—14 Tage 2, 9—10 Tage 2 Fälle und 10—12 Tage 1 Fall. Die Mehrzahl unter diesen 411 Fällen nehmen ein: 146 Fälle mit 3—4, 85 mit 4—5, 59 mit 2—3 und 47 mit 5—6 Tagen.

Wir führen noch einige Fälle von Präcocität der Menstruation aus den Quellen an, auf welche uns die Schrift von Alexander aufmerksam gemacht hat (S. 56 ff.). Die Fälle aus dem Württembergischen ärztlichen Correspondenzblatt, welche Alexander citirt von Camerer (1834, No. 11), Plieninger (1834, No. 25), Witz (1835, No. 23) und Müller (1839, No. 4) konnte ich im Original nicht vergleichen. Der Fall von Plieninger ist in Schmidt's Jahrbüchern (V, 41) so mitgetheilt: „Ein dreitägiges Mädchen zeigte Blutabgang aus den Geschlechtstheilen ohne sonstiges Kranksein. Leinwandläppchen mit warmem Oel befeuchtet in die Scheide gebracht, hoben den Zufall und das seitdem achtjährige Kind blieb bisher vollkommen gesund." Es liegt also hier durchaus kein Grund vor, diese einmalige Blutung als Menstruation aufzufassen.

Die Fälle, welche Alexander aus Casper's Wochenschrift mitgetheilt, lauten im Original folgendermaassen. Lieber in Berlin berichtet in Casper's Wochenschrift (1833, No. 7, S. 143): Das jetzt dreijährige Mädchen wurde vor drei Monaten, als sie ihr drittes Lebensjahr noch nicht erreicht hatte, von brennenden Schmerzen im Unterleib, Congestionen gegen den Kopf und grosser Unbehaglichkeit befallen. Dabei war der Unterleib stark aufgetrieben und hart. Nachdem dies einige Tage gedauert, trat eine Leukorrhoe ein und am folgenden Tage bemerkte die Mutter das Hemd und die Lenden mit einigen Tropfen Blutes beschmutzt, achtete aber nicht weiter darauf. Im folgenden Monat um dieselbe Zeit traten dieselben Molimina menstrualia, nur nicht so heftig, ein, und nachdem einen Tag lang Leukorrhoe vorhergegangen, erfolgte der Abgang von einigen Tropfen Blut, ebenso im dritten Monat. Die körperliche und geistige Entwickelung des Kindes ist den Jahren angemessen. Die Pudenda unterscheiden sich in nichts von denen anderer Kinder dieses Alters, Haare auf dem Mons veneris sind nicht vorhanden, aber die Brüste erheben sich merklich und die Drüsen lassen sich in der Grösse kleiner Erbsen fühlen.

Susewind in Braunfels (Casper's Wochenschrift 1838, No. 17, S. 280) sah ein zweijähriges Kind in Werdorf, bei welchem sich schon seit Vollendung des ersten Lebensjahres ein Blutfluss aus den Geschlechtstheilen gezeigt hat, der seitdem alle vier Wochen erschienen ist und etwa zwei Tage jedesmal angehalten hat. Die Genitalien sind ungewöhnlich entwickelt; die starken und hervorragenden grossen Schaamlippen mit krausen, schwärzlichen Haaren besetzt. Die Brüste von der Grösse eines starken Apfels mit grossen rosenrothen Höfen und starken Warzen, kurz: das Kind sieht aus wie ein fünfzehn- bis sechszehnjähriges Mädchen im Kleinen.

Endlich geben wir noch die Mittheilung, welche Bouchut in der Gazette des hôpitaux vom 21. November 1876 machte, indem wir bedauern, dass die Eingangs derselben citirten Fälle nur nach dem Beobachter erwähnt sind, ohne Angabe des Ortes, wo man sie aufgezeichnet finden könnte. Nelly O., geb. zu London am 27. Januar 1872, vierte Tochter einer Familie von sechs Kindern, zeigt alle Erscheinungen einer vorzeitigen Geschlechtsentwickelung. Sie ist jetzt 4 Jahre 2 Monate alt, sehr kräftig und entwickelt für ihr Alter, von regelmässiger Körperbildung, gerundeten Formen; sie wiegt 52 Pfund englisches Gewicht. Schon bei der Geburt des Kindes waren die Eltern überrascht durch die Entwickelung ihrer Brüste, welche die Grösse eines kleinen Apfels zeigten.

Im Alter von 22 Monaten erschienen zuerst ihre Regeln, welche seitdem alle 4 Wochen wiedergekehrt sind. Der Blutfluss dauert jedesmal 4—6 Tage und ist so stark wie bei Erwachsenen. Ein Unwohlsein, dessen Bedeutung das Kind kennt, geht der Erscheinung der Regeln voran. Bei der Untersuchung durch Bouchut's Gewährsmann, den Schiffsarzt Lostalot in Numea, im April 1876, fiel die Grösse der Brüste auf im Verhältniss der geringen Entwickelung des Brustkorbes. Die Brüste waren von der Grösse einer starken Mannesfaust, mit rosenrothem Hofe und einer centralen Hervorragung, in welcher die Warze lag. Vor dem Eintreten der Menstruation schwellen die Brüste an. Der Schaamberg ist mit ziemlich dichtem Flaum bedeckt; die äusseren Geschlechtstheile sind analog den Brüsten entwickelt. Sie ist zurückhaltend von Charakter und nimmt nicht leicht an den Spielen anderer Kinder Theil. — Bouchut wirft die Frage auf, ob man auch hier das Reifen eines Eies bei jeder Menstruation annehmen könne, ohne diese Frage zu beantworten.

3.

Auffälliges Verhalten der Basilararterie.

Mitgetheilt von Dr. Wilhelm Sander,
Docenten an der Universität und zweitem Arzte der städt. Irrenanstalt in Berlin.

Abnormitäten der Basilararterie sind im Ganzen nicht grade häufig. Die im Folgenden beschriebene und recht auffällige fand sich bei einem 54 Jahre alten, an Verwirrtheit und geistiger Schwäche sowie an Lungenschwindsucht leidenden Manne.

Die beiden Wirbelarterien zeichnen sich durch eine recht bedeutende Differenz aus, und zwar ist es in diesem Falle nicht wie gewöhnlich die linke, sondern die rechte, welche kaum die Hälfte des Umfangs der anderen erreicht. Selbst der Verbindungsast zwischen beiden Wirbelarterien, welcher die Art. spin. anter. entstehen lässt, ist breiter als die rechte Wirbelarterie selbst. Die Basilararterie ist bald nach der Vereinigung der beiden Vertebrales kaum breiter als die linke Wirbelarterie und erreicht in der Mitte ihres Verlaufes nach Abgang der Aa. cerebelli inferr. anterr. kaum die Breite von 1 Mm. (Die mittlere Breite ist nach Luschka 4 Mm., nach Anderen noch etwas grösser.) Von der Mitte ab nach vorn zu verbreitert sich das Gefäss sehr schnell, wird da, wo die oberen Kleinhirnarterien abgehen, etwa 4- bis 5mal so breit als vorher und weiter nach vorn noch etwas breiter, indem sie sich in die beiden hinteren Hirnarterien theilt. So weicht das vordere Ende der Arterie wesentlich von der gewöhnlichen Form ab und bildet förmlich eine Art von dreieckiger Cysterne. Die Aa. cerebelli sprr. sowohl, als die beiden Aa. cerebri pstrr. sind zwei verhältnissmässig grosse mehr als 2 Mm. breite Stämmchen, und sind die letzteren, was an der Zeichnung nicht zu sehen, wie häufig aus den mehr als gewöhnlich grossen Aa. communicantes pstrr. hervorgegangen. Wenn auch nicht selten die hintere Hirnarterie einen stärkeren Zufluss von der Carotis als von der Basilaris erhält, so dürfte dies doch selten in so starkem Maasse stattfinden wie im vorliegenden Falle, in welchem ausserdem auch die oberen Kleinhirnarterien und der ganze vordere Theil der Basilaris mit zahlreichen kleineren Arterienzweigchen (zur Brücke und zur Subst. perfor. med.) offenbar dem Stromgebiete der Carotis angehören.

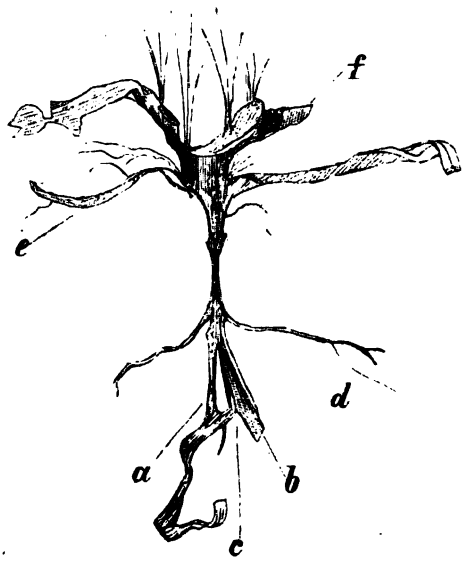

Auf der Zeichnung ist die rechte Vertebralis und die Basilaris in ihrer Mitte noch zu breit. Die feineren Striche geben die zahlreichen kleineren Aestchen am oberen Ende der Basilaris nur andeutend wieder. a A. vertebr. dextr. b A. vertebr. sinistr. c A. spin. ant. d A. cerebelli inf. ant. e A. cerebell. sp. f A. cerebri post.

4.

Eine mittlere Hinterhauptsgrube.

Von Dr. Wilhelm Sander in Berlin.

In den letzten Jahren ist von Lombroso und Pio Foà auf das Vorkommen einer mittleren Hinterhauptsgrube aufmerksam gemacht und auf einen Zusammenhang derselben mit Geistesstörung und mit Neigung zu Verbrechen, speciell zu geschlechtlichen Excessen hingewiesen worden. Im Hinblick auf diese Vorgänger gestatte ich mir, eine Mittheilung über eine derartige Abnormität zu machen.

Bei einem 40 Jahre alten, an paralytischer Geistesstörung verstorbenen Manne war die Crista occip. intern. nicht einfach vorhanden, sondern theilte sich gleich von der Protuberant. occip. intern. aus in zwei divergirende Schenkel, welche nach dem Foram. magn. herunterzogen. Sie waren von Dicke und Höhe der einfachen Crista zwar nicht ganz gleich, blieben aber auch nicht weit hinter ihr zurück. Die dadurch entstandene dreiseitige Grube zwischen den beiden seitlichen Hinterhauptsgruben hatte eine Länge von 23 Mm. und eine grösste Breite (am Foram. magn.) von 17 Mm. In ihrer Mitte hatte sie eine von der Eminent. cruciat. nach unten hinziehende, allmählich sich verlierende flache und unebene Leiste zur Anheftung der Falx cerebelli. In diesem Falle war das ganze Kleinhirn voluminöser als gewöhnlich, namentlich die Tonsillen bedeutend entwickelt und der Wurm etwas breiter als sonst. Nichtsdestoweniger möchte sich eine Beziehung dieser Bildungsanomalie zu der Psychose kaum statuiren lassen. Die paralytische Geistesstörung beruht auf anatomischen Veränderungen des Gehirns, bei welchen die ursprüngliche Anlage den anderen ätiologischen Momenten gegenüber sehr in den Hintergrund tritt. In der That ist das betr. Individuum bis zu seiner Erkrankung (etwa 4 Jahre vor dem Tode) ein ruhiger und solider Arbeiter gewesen, ohne jede verbrecherische Anlage, ohne alle Extravaganzen, speciell auch in sexueller Hinsicht. Eher könnte man, obgleich mir in dieser Beziehung Nichts bekannt ist, möglicher Weise an eine Raçeneigenthümlichkeit denken, und ich erwähne daher, dass der Mann aus Böhmen nach Berlin gezogen und wahrscheinlich czechischer Abkunft war. Der Schädel zeigte sonst nichts Eigenthümliches, nur dass das Siebbein tief lag, so dass sich am Stirnlappen des Gehirns deutliche Siebbeinschnäbel gebildet hatten. —

Bei demselben Manne fand sich noch eine andere Eigenthümlichkeit im Baue der Medulla oblongata. Beide Pyramiden, vor Allem aber die linke, zeigten eine Eintheilung der Marksubstanz in kleinere Felder durch schmale Züge, welche im frischen Zustande auf dem weissen Grunde der durchschnittenen Längsfasern grau erschienen, nach der Erhärtung in doppelt chromsaurem Kali aber gelb auf dem olivengrünen Grunde sich markirten. Im frischen Zustande konnte das Verhalten Veranlassung zu der Annahme geben, dass graue Substanz in abnormer Weise in die linke Pyramide eingesprengt sei. Namentlich auf einem Querschnitte erschien links ein Bild, welches bei einem bogenförmig geschwungenen Verlaufe jener Züge ungemein dem der daneben gelegenen Olive glich und sich wesentlich von dem der rechten Pyramide unterschied.

Jene Annahme konnte durch die mikroskopische Untersuchung der scheinbar grauen Substanz leicht widerlegt werden, da sich nur Nervenfasern fanden. Eine genauere Betrachtung ergab, dass es sich um Bündel der Bogenfasern handelte, welche sich von dem äusseren Umfange der Medulla abtrennten und statt um den unteren Rand der Pyramide herum quer durch dieselbe zur Raphe verliefen. Zur Erklärung dieses sonst nicht beobachteten Verlaufes dient vielleicht, dass die Gruppen von Ganglienzellen, welche als Nuclei arciformes zusammengefasst werden, auf der linken Seite sich nicht an der gewöhnlichen Stelle befanden, sondern verhältnissmässig weit oben neben der Raphe."

5.

Tabelle über alle in Rostock im Jahre 1877 geschlachteten und auf Trichinen untersuchten Schweine.

Vom Universitäts-Mechanicus A. Petri in Rostock.

1877.	Im Schlachthaus.	Von Privaten.	Zusammen.	Trichinische Schweine.
Januar	726	207	933	
Februar	586	135	721	
März	577	47	624	
April	644	8	652	
Mai	498	6	504	
Juni	397	0	397	
Juli	390	2	392	1
August	459	1	461	
September	529	4	533	
October	687	13	700	
November	695	63	758	
December	668	219	887	1
Summa	6856	705	7562	2

am häufigsten vorkommenden Verwachsungen und Verschmelzungen dieser Art anzuführen, bei welchen von einer Erklärung durch Spaltung vernünftiger Weise gar nicht die Rede sein kann.

Für das Verständniss dieser Verwachsungen zweier bereits plastisch gebildeter Organe und ihrer einheitlichen Verschmelzung zu einem von zwei verschiedenen Organanlagen zusammengesetzten einfachen Gebilde sind die verschiedenen Verhältnisse, unter welchen sich Cyklopie entwickeln kann, besonders lehrreich.

Die erste Anlage der Augen wird bei den Säugethieren und Vögeln beobachtet nachdem die ursprüngliche einfache Hirnblase durch 2 Einschnürungen in 3 Abtheilungen: die vordere, mittlere und hintere Hirnblase getheilt worden ist. Auf jeder Seite der vorderen dieser 3 Hirnblasen entwickelt sich dann eine primitive Augenblase, und die diesen beiden primitiven Augenblasen gegenüberliegende Partie des Hornblatts tritt dann bekanntlich durch Einstülpung mit ihnen so in Verbindung, das sowohl das Medullarblatt als das Hornblatt an der weiteren Entwickelung des Auges theilnehmen. Während die beiden primitiven Augenblasen durch Abschnürung der seitlich von der vorderen Hirnblase ausgestülpten Partien mit einem Stiel versehen werden, welcher als die erste Andeutung des N. opticus bezeichnet werden kann, theilt sich die vordere Hirnblase vor den Stielen der Augenblasen weiter in eine vordere und hintere Abtheilung und während sich an der Basis der vorderen dieser beiden Abtheilungen unten 2 Bulbi olfactorii, oben die Corpora striata und die Hemisphären des Grosshirns entwickeln, bleiben die Stiele der Augenblasen mit der hinteren der beiden genannten Abtheilungen in Verbindung, indem auch die Thalami nervorum opticorum und der dritte Hirnventrikel von dieser hinteren Abtheilung entwickelt wird. Während diese Veränderung vor sich geht, werden die noch hohlen Stiele der beiden Augenblasen einander an der Basis des Schädels genähert und sie verwachsen dann so mit einander, dass ihre um diese Zeit noch vorhandenen, später aber verschwindenden beiderseitigen Höhlen mit einander in Communication treten. Dieses letztgenannte Verhalten hat einstmals Huschke zu der Annahme verleitet, dass die beiden Augen von einer ursprünglich gemeinschaftlichen einfachen Anlage entstanden sein sollten. Dieser Irrthum ist aber vorlängst, zuerst durch E. v. Baer und später von vielen neueren Verfassern und Beob-

achtern widerlegt worden, und es ist in der That so leicht die ganze erste Entwickelung der Augen Schritt für Schritt zu beobachten, dass es einigermaassen schwer zu begreifen ist, dass einzelne neuere Verfasser noch heute der alten Meinung Huschke's huldigen und kühn behaupten, dass beide Augen aus einer ursprünglich einfachen Anlage entstehen. Sie beweisen hierdurch in der That nur, dass sie den neueren Fortschritten in der Erkenntniss der Entwickelungsgeschichte nicht gefolgt sind und dass sie sich mit derselben nicht selbst befasst haben. Wenn solche Verfasser bald die ursprüngliche einfache Hirnblase, bald die vorderste der 3 demnächst gebildeten Hirnblasen als die einfache Uranlage beider Augen aufgefasst haben, so haben sie einerseits übersehen, dass sich ausser den primitiven Augenblasen auch noch viele andere Dinge aus der einen wie aus der anderen der bezeichneten Hirnblasen entwickeln, und andererseits scheinen sie vergessen zu haben, dass von einer anatomisch bestimmbaren Organanlage doch überhaupt nicht die Rede sein kann, bevor sie irgendwie als solche sichtbar geworden ist.

An einer einfachen Kopfanlage kann nun aber ein cyklopisches Auge entweder dadurch zu Stande kommen, dass die zwischen den beiden ursprünglichen Augenanlagen unter normalen Verhältnissen sich entwickelnden Theile zu Grunde gegangen sind, oder auch dadurch, dass die Augenanlagen bei Vorhandensein anderweitiger Defecte durch die benachbarten Gebilde verschoben worden sind und durch die Verschiebung mit einander in Berührung gebracht worden sind. Die ursprünglich getrennten Augenanlagen kommen dadurch nebeneinander zu liegen und können dann in einer frühen Entwickelungsperiode mit einander verwachsen und mehr oder weniger vollständig mit einander verschmelzen, indem die gegen einander anwachsenden Hälften beiderseits einander in ihrem Wachsthum so beeinträchtigen, dass sie ganz verschwinden können und dass ein scheinbar einfaches Auge entsteht, welches aus den beiden von einander abgewandten seitlichen Hälften zusammengesetzt ist. Am häufigsten kommt die Cyklopie an einem einfachen Kopfe dadurch zu Stande, dass die Anlage des Os ethmoideum nicht zur Entwickelung kommt und dass die Stirnlappen nicht zwischen die Augenanlagen hinabwachsen, während die Oberkieferlappen unter den Augen hin einander entgegenwachsen und in der Mittellinie mit ein-

ander ohne Betheiligung der Stirnlappen so verwachsen, dass sie den Raum zwischen der Mundöffnung und den einander unmittelbar berührenden und mit einander verwachsenden oder verschmelzenden Augen ausfüllen. In den beiden im 1. Abschnitt dieser Abhandlung besprochenen Fällen, dem von Otto und dem aus der Sammlung aus der pathologisch-anatomischen Anstalt zu Greifswald, wo der Unterkiefer fehlte und wo die Stirnlappen im Verein mit den Oberkieferlappen eine wirkliche Nase gebildet hatten, waren die Augen dahingegen nach unten hin verschoben worden, und sie waren hier mit einander zu einem cyklopischen Auge verwachsen. Der Defect, welcher hier die Annäherung der beiden Augen veranlasst hat, muss weiter nach hinten zu vorhanden gewesen sein und dieses hat wahrscheinlich bewirkt, dass die Spitzen der beiden Oberkieferfortsätze oberhalb der Augen hervorgewachsen sind, anstatt gewöhnlich unterhalb derselben. Der Defect des Unterkiefers allein kann die Verschiebung und Annäherung der Augen in der Gaumengegend jedoch nicht veranlasst haben; das ersieht man aus der anderen oben besprochenen Missbildung, bei welcher (bei Mangel des Unterkiefers und bei Vorhandensein einer freilich nur sehr kleinen Mundöffnung) die Augen ihren normalen Platz behauptet haben. Eine genauere vergleichend-anatomische und besonders osteologische Untersuchung dieser beiden Exemplare wird ohne Zweifel über den Defect, der die Dislocation, Annäherung und nachfolgende Verwachsung der Augen veranlasst hat, näheren Aufschluss geben können. Eine solche Untersuchung ist aber offenbar nicht ohne theilweise Zerstörung des Objects ausführbar, weshalb ich, da ich dieselben nicht selbst besitze, sondern nur geliehen habe, auf eine solche Untersuchung verzichten muss.

Von ganz besonderem Interesse sind nun aber die verschiedenen Entstehungsweisen cyklopischer Augen bei Doppelmissbildungen. Es kann nehmlich ein cyklopisches Auge entweder, wie bei der oben besprochenen Doppelmissbildung der Katze, durch Verwachsung und Verschmelzung des rechten Auges des rechts gelegenen Kopfes mit dem links gelegenen Auge des links gelegenen Kopfes entstehen, wenn man für die Bestimmung des links und des rechts gelegenen Kopfes diejenige Seite der Doppelmissbildung, an welcher sich die Nabelinsertion befindet, als die Bauchseite und die entgegengesetzte als die Rückenseite bezeichnet. Oder es kann ein cyklopisches Auge

in der Weise wie bei dem zuletzt besprochenen Doppelkalb dadurch zu Stande kommen, dass das links gelegene Auge des rechts gelegenen Kopfes mit dem rechts gelegenen Auge des links gelegenen Kopfes (also die in der Medianlinie zwischen zwei verwachsenen von einander divergirenden Gesichtern einander genäherten Augen) mit einander verwachsen und mehr oder weniger vollständig verschmelzen.

Die ganzen Köpfe können bei Doppelmissbildungen in folgender Weise mit einander verwachsen sein: 1) Wie bei dem zuletzt beschriebenen Doppelkalb, durch seitliche Verwachsung mit Bildung zweier divergirender Gesichter, während ein einfacher nur mit zwei seitlich gestellten Ohren versehener Hinterkopf vorhanden ist (Janus divergens), mit Annäherung und cyklopischer Verwachsung oder Verschmelzung der beiden der Medianlinie genäherten Augen. Oder es können 2) die Köpfe mit den Gesichtern so verwachsen, wie bei der zuerst beschriebenen Doppelkatze, wo von den Gesichtern Nichts oder nur etwa ein durch die Verwachsung für beide gemeinschaftlich gewordenes Auge übrig geblieben ist (Janus inversus). Oder es kann 3) auf der einen Seite ein gemeinschaftliches Gesicht entstehen, welches halb dem einen und halb dem anderen Truncus angehört, und dessen Bildung vollkommen regelmässig sein kann (Janus lateralis), während auf der anderen Seite entweder auch ein solches vollständiges Gesicht vorhanden sein kann (Janus lateralis duplex), oder auch kann das Gesicht hier bei der Verwachsung zu Grunde gegangen sein (Janus lateralis simplex), so dass sich, ausser den beiden, dem zur Entwickelung gekommenen gemeinschaftlichen Gesichte entsprechenden Ohren, noch im Nacken zwei dem zu Grunde gegangenen Gesichte angehörige Ohren befinden, von denen das eine dem einen, das andere dem anderen Truncus angehört (Janus lateralis simplex quadriauritus), oder es können auch diese beiden Ohren verschwunden sein, so dass auf der einen Seite ein gemeinschaftliches Hinterhaupt entstanden ist, welches halb dem einen und halb dem anderen Individ angehört, während auf der anderen Seite ein gemeinschaftliches Gesicht vorhanden ist (Janus lateralis simplex biauritus). Alle diese Formen habe ich in mehreren Exemplaren gesehen. Endlich scheinen vorliegenden Abbildungen zufolge auch noch solche Verwachsungen der Köpfe vorzukommen, bei welchen die Nacken zweier verschie-

dener Individuen so verwachsen zu sein scheinen, dass eine Doppelmissbildung entstanden ist, welche zwei nach entgegengesetzten Richtungen sehende Gesichter hat, von denen das eine ganz dem einen, das andere ganz dem anderen Individuum angehört (Janus verus). Eine Abbildung, welcher eine solche Auffassung des Zeichners zu Grunde zu liegen scheint, findet sich z. B. bei Gurlt: „Ueber thierische Missbildungen“ 1877. Tab. XVIII. Fig. 102. Die daneben stehenden Abbildungen des Schädels u. s. w. zeigen aber, dass diese Auffassung in diesem Falle durch die anatomische Untersuchung widerlegt wird und dass die in der Abbildung als Janus verus erscheinende Doppelmissbildung in der That ein Janus lateralis duplex ist. Vorläufig erscheint mir demnach das Vorkommen einer solchen, dem mythologischen Januskopfe entsprechenden Doppelmissbildung, bei der wirklich die Nacken beider Individuen mit einander verwachsen sind, problematisch zu sein. Alle diese verschiedenen Arten von Janusbildung oder Syncephalie lassen sich sehr leicht durch Verwachsung, aber nicht durch Spaltung erklären. Hierbei sind noch zwei Umstände zu berücksichtigen, welche für die Richtigkeit der Erklärung durch Verwachsung zeugen. Erstens ist nehmlich der Umstand zu berücksichtigen, dass das Gesicht ja auch bei der normalen Entwickelung durch Verwachsung zweier ursprünglich ganz getrennter Hälften entsteht, zwischen welche sich die von oben hinab wachsenden Stirnlappen gleichsam hineinschieben; dass eine vollständige Spaltung zweier Gesichter (jedes in zwei Hälften) eintreten kann, und dass die so gebildeten Gesichtshälften dann in ungewöhnlicher Weise so verwachsen können, dass die eine Hälfte des Gesichts des einen Individs mit der anderen Hälfte des Gesichts des anderen Individs verbunden wird, erscheint uns daher gar nicht sehr auffallend. Zweitens ist es bemerkenswerth a) dass das gemeinschaftliche Gesicht bei Janus lateralis simplex, wie es scheint, immer der durch die Nabelinsertion bezeichneten Bauchseite, niemals der Rückenseite desselben zugewandt ist, ferner b) dass auch bei Janus inversus der dem Gesicht entsprechende Zwischenraum zwischen den Ohren an der Bauchseite der Doppelmissbildung immer grösser ist als an der Rückenseite und endlich c) dass beide Gesichter bei Janus divergens immer der Bauchseite, niemals der Rückenseite der Doppelmissbildung zugewandt sind. —

Auch bei solchen Doppelmissbildungen, bei welchen die Schei-

tel mit einander verbunden sind (Vertigopagi), findet man sowohl solche, bei welchen die Gesichter nach derselben Seite gerichtet sind, als auch solche, bei welchen die Gesichter nach entgegengesetzten Seiten sehen oder einen Winkel von etwa 90° mit einander bilden. Auch diese Verschiedenheiten des Vorkommens widersprechen offenbar der Annahme einer Entstehung derselben durch Spaltung. Wo in der Natur eine Verdoppelung durch Quertheilung (oder hinten erfolgende Knospenbildung) vorkommt (wie z. B. bei der Nais), da haben beide Organismen eine solche Stellung zu einander, dass der vordere Theil des zweiten (jüngeren) mit dem hinteren Theile des ersten (älteren) verbunden ist und zwar so, dass die Bauchseite und die Rückenseite beider einander entsprechen. Gerade diese Form der Doppelheit findet man aber niemals bei den Doppelmissbildungen.

In entsprechender Weise wie die Köpfe in verschiedenen Stellungen mit einander verwachsen können, so verwachsen bei Doppelmissbildungen auch die Wände des Thorax, welche ja durch seitliches Hervorwachsen der Rippen und gewöhnlich durch Bildung eines Sternums an dem Orte, wo die Enden der Rippen zusammenstossen. Hier gilt es als Regel, dass diejenigen Rippenseiten, welche in der Richtung der Bauchseite der Doppelmissbildung[1]) hingewachsen sind, weit grösser und vollständiger sind als diejenigen, welche in der Richtung der Rückenseite der Doppelmissbildung einander entgegengewachsen sind. Bei derjenigen Stellung, bei welcher die Gesichter zweier vollständig doppelter Wirbelsäulen einander zugewandt sind, können zwei mehr oder weniger vollständig getrennte Brustkörbe vorhanden sein, deren jeder mit seinem eigenen je einem der Individuen entsprechenden Sternum versehen ist, oder es können 2 gemeinschaftliche Sterna, ein vorderes (oder unteres) grösseres und ein kleines hinteres (oder oberes) vorhanden sein, welche mit den zugehörigen Rippen einen gemeinschaftlichen Thorax einschliessen, oder es kann ein einziges gemeinschaftliches vorderes (oder unteres) Sternum vorhanden sein, während das hintere (oder obere) Sternum fehlt. Hierbei kommen alle möglichen Uebergangsformen zwischen diesen Hauptformen vor. Besonders bemerkens-

[1]) Bauchseite einer Doppelmissbildung nenne ich immer diejenige, an welcher die Nabelinsertion derselben befindlich ist.

werth sind dabei die Verschiedenheiten des Verhaltens der Rippen, welche die hintere gemeinschaftliche Wand der Doppelmissbildung constituiren. Dieselben können nehmlich entweder an der Rückenseite fast ebenso stark entwickelt sein als an der Bauchseite und sie können, wie an dieser, mit einem grossen gemeinschaftlichen Sternum versehen sein. Das kommt nur dann vor, wenn zwei im Brusttheile völlig von einander getrennte Wirbelsäulen verhältnissmässig weit von einander entfernt sind und einander so gegenüberstehen, dass die Queraxen beider Körper mit einander fast parallel sind oder nach der Rückenseite der Doppelmissbildung hin unter einem ziemlich spitzen Winkel convergiren. Oder aber es können die an der Rückenseite der Doppelmissbildung entwickelten und einander entgegenwachsenden Rippen ohne Bildung eines Sternums mit einander so verwachsen, dass gemeinschaftliche Rippen, deren Länge entweder beträchtlich oder sehr gering sein kann, je nachdem die Entfernung der beiden Wirbelsäulen von einander grösser oder geringer war. In dem oben besprochenen Schafskelett der Gurlt'schen Sammlung (No. 5400) befindet sich eine Reihe ganz kurzer Rippenstücke, welche die beiderseitigen Wirbelsäulen wie durch eine Brücke mit einander so verbinden, dass es bei flüchtiger Betrachtung von hinten fast aussieht als ob 3 Wirbelsäulen neben einander liegen. Diese Verwachsungsweise der Rippen an der Rückenseite ohne Bildung eines Sternums setzt voraus, dass die Queraxen beider Körper mit einem sehr stumpfen, 180° sich annähernden Winkel nach der Rückenseite hin convergiren. Endlich können aber auch die an der Rückenseite der Doppelmissbildung entwickelten Rippen neben einander nach der Bauchseite hin so vorwachsen, dass ihre Aussenflächen einander zugewandt sind und sie können sich in der Tiefe, im Innern des gemeinschaftlichen Thorax zu einem Sternum verbinden, wie in der oben besprochenen Doppelmissbildung vom Schaf in der landwirthschaftlichen Hochschule zu Kopenhagen (Bendz II. C. 1. c. 5). In solchen Fällen können die Processus spinosi der beiden Wirbelsäulen einander sehr genähert sein, die Körper müssen dann aber so zu einander gestellt sein, dass ihre Queraxen nach der Bauchseite hin convergiren und zugleich so, dass sie mit den Rückenseiten einander mehr oder weniger zugekehrt sind. Dann aber sind die Rippen und das Sternum der Rückenseite der Doppelmissbildung immer mehr oder

weniger verkümmert, weil sie sich begreiflicher Weise gegenseitig im Wachsthum genirt und beeinträchtigt haben.

Auch die Becken doppelt vorhandener Hinterkörper können je nach den verschiedenen Axendrehungen der mit einander verwachsenden Individuen in sehr verschiedener Weise so mit einander verwachsen, dass eine einfache oder doppelte gemeinschaftliche Symphysis ossium pubis (in ähnlicher Weise wie bei der Verwachsung der Brustkörbe ein gemeinschaftliches Sternum) entstehen kann. Am regelmässigsten und daher am leichtesten verständlich ist die Bildung eines gemeinschaftlichen Beckens mit zwei gemeinschaftlichen Symphysen bei den Ischiopagen, z. B. in dem von Levy [1]) beschriebenen, im Museum der hiesigen Entbindungsanstalt vorhandenen Exemplar (Martha und Maria). Die Anal- und Genitalöffnungen liegen dann seitlich, den beiden seitlichen Symphysen entsprechend, und sie sind, wie diese, beiden Individuen gemeinsam; indem eine transverselle Kloake vorhanden ist, in welche die beiden Darmkanäle so wie die Harn- und Geschlechtswege einmünden. Aber auch bei anderen Axenstellungen und Axendrehungen kann eine Verwachsung der beiden Becken mit einer für beide gemeinschaftlichen Symphysenbildung erfolgen, wie z. B. in den von D'Alton und Braune beschriebenen Fällen (einer Tripodie beim Menschen und einer Doppelmissbildung vom Schaf, welche beide bereits oben besprochen sind. Die verschiedenen Möglichkeiten dieser Verwachsungen des Beckens und der dabei erfolgenden Symphysenbildungen u. s. w. sind übrigens noch lange nicht hinreichend erforscht und sie können daher nicht hier in der Kürze weiter erörtert werden.

Dahingegen ist es leichter das mannichfache Vorkommen der Verwachsungen der Extremitäten und ihren Antheil an der Entstehung der Doppelmissbildungen einigermaassen zu überblicken. Verschmelzung zweier vorderer sowohl als zweier hinterer Extremitäten erfolgt nehmlich immer nur an der Rückenseite der Doppelmissbildungen, bei seitlicher oder fast seitlicher Verwachsung, wobei die Queraxen beider Körper entweder eine gerade Linie bilden oder unter einem stum-

[1]) C. E. Levy, Beskrivelse af et Par ved Underkroppen sammenhängende levende födte Tvillingsöstre. Med 3 lithogr. Tavler. Kjöbenhavn 1857. 4°.

pfen nach vorn oder hinten gewandten Winkel zusammenstossen. Wenn der nach vorn offene (also mit der Spitze nach hinten gewandte) Winkel, den die Queraxen der Körper mit einander bilden, kleiner wird und sich einem spitzen Winkel oder einer Parallelstellung nähert, so kommen alle 4 vordere oder resp. hintere Extremitäten, sowohl diejenigen der Rückenseite als auch diejenigen der Bauchseite der Doppelmissbildung zur Entwickelung, besonders wenn die beiden Wirbelsäulen einander nicht allzu nahe liegen. Wenn dahingegen der Winkel, den die Queraxen der Körper mit einander bilden, mit der Spitze nach vorn (also mit der Oeffnung nach hinten) gerichtet ist, so dass die beiden Individuen einander mehr den Rücken zukehren, so verkümmern die betreffenden Anlagen der der Rückenseite der Doppelmissbildung entsprechenden Extremitäten durch den von beiden Seiten her wirkenden Druck, besonders wenn die den Anlagen der betreffenden Extremitäten entsprechenden Partien der beiden Wirbelsäulen einander sehr genähert sind und es entstehen alsdann Defecte der betreffenden Extremitäten, welche übrigens auch (wie bei den einfachen Missbildungen) durch locale Erkrankung (fötale parenchymatöse Entzündung) der Anlagen der Extremitäten entstehen können.

In Verbindung mit der Verwachsung oder der Verkümmerung der betreffenden vorderen Extremitäten beobachtet man oft eine mehr oder weniger bedeutende Dislocation derselben (wie bei dem besprochenen Doppelkalbe und bei mehreren der in Veranlassung desselben besprochenen Doppelmissbildungen). Dieses steht zu erwarten, wenn die Anlagen der Wirbelsäulen oder Axen einen Winkel mit einander bilden. Bei V oder Y förmiger Anlage kann man eine Dislocation nach vorn, bei Λ oder ⅄ förmiger Anlage dahingegen eine Dislocation nach hinten erwarten. —

Die verschiedene Weise, in welcher die Gehirne bei Doppelmissbildungen mit einander verwachsen, ist im Ganzen bisher noch sehr wenig untersucht worden; es kann aber schon nach dem, was in dieser Beziehung, namentlich in der neuen Arbeit von Gurlt vorliegt, nicht bezweifelt werden, dass auch hier Verwachsung und Verschmelzung sowie durch den gegenseitigen Wachsthumsdruck bewirkte Atrophie und Vernichtung der einander berührenden mittleren Partien vielfach noch nach bereits erfolgter Entwickelung der Hirnblasen zu Stande kommen kann. Dr. Levison ist mit einer

Untersuchung der hierauf bezüglichen Verhältnisse beschäftigt. Auch die verschiedene Weise, in welcher die Eingeweide der Brust- und der Bauchhöhle mit einander verwachsen und verschmelzen, ist nur bei einer verhältnissmässig sehr geringen Anzahl einiger der am häufigsten vorkommenden Doppelmissbildungen näher untersucht worden, namentlich bei Sternopagen und bei gewissen sogenannten parasitischen Doppelmissbildungen, bei welchen der eine der Componenten verkümmert ist. Hierbei haben sich aber schon sehr merkwürdige Verhältnisse namentlich mit Rücksicht auf partielle Vereinfachung und partielle Doppelheit des Darmkanals, sowie mit Rücksicht auf die Verwachsung der Lebern und der Herzen ergeben, welche ganz offenbar nur unter der Voraussetzung erklärlich sind, dass die Verwachsungen und die dadurch bedingten merkwürdigen Formveränderungen zu der Zeit erfolgten, da die allererste Anlage des Darmkanals bereits gegeben war und da der ganz kurze Vorderdarm und der noch kürzere Hinterdarm im gemeinschaftlichen Ductus omphalo-entericus zusammenstiessen. Unter dieser Voraussetzung ist es leicht verständlich, dass bei übrigens vollkommener Doppelheit ein mittlerer, bei Entwickelung mit dem einfachen Ductus omphalo-entericus verbundener Theil des Darmrohrs einfach werden kann, während die übrigen, dem Mund und After näheren Theile des Darmrohrs sich aus der doppelten Anlage auch doppelt entwickeln. Eine aufmerksame Betrachtung aller der zuletzt besprochenen Formen der Doppelmissbildungen scheint es also unzweifelhaft zu machen, dass die besprochenen Verschmelzungen erst in derjenigen Periode erfolgen, wo der Embryo sich bereits von der Ebene der Keimscheibe oder der Keimblase so abgehoben hat, dass eine Drehung um die Längenaxe möglich wird. Diese Drehungen und ihre Verschiedenheiten sind dann leicht erklärlich, theils durch die Spannungen und Zerrungen, welche bei der Amnion- und Nabelbildung entstehen können, welche aber auch bei der Entwickelung der Allantois, des Herzens und der grossen Gefässstämme, welche sich vom Embryo zu den Eihäuten hin erstrecken, und endlich auch durch pathologische Adhäsionen veranlasst werden können, theils aber endlich auch geradezu durch das Gegeneinander-Wachsen und Verwachsen der concurrirenden doppelten Embryonalanlagen.

Für die Erklärung der Entstehung der Doppelmissbildungen

glaube ich also das Hauptgewicht 1) auf die ursprüngliche Gestaltung und Bildung der Primitivstreifen und 2) auf die nach Entstehung des Primitivstreifens und der Primitivrinne während und kurz nach der Entwickelung des Amnion erfolgenden Verwachsungen legen zu müssen, welche in der ersten Zeit der Bildung und plastischen Gestaltung der betreffenden Organe zur Beobachtung kommen.

Ich habe schon oben bemerkt, dass eine Vereinfachung der Nomenclatur und der Eintheilung der Doppelmissbildungen sehr wünschenswerth erscheint. An die Entstehungsweise derselben anknüpfend, möchte ich nun vorschlagen, alle Doppelmissbildungen in 2 grosse Abtheilungen zu bringen: I. Duplicitas perfecta und II. Duplicitas parasitica. Jede dieser beiden Abtheilungen möchte ich dann zunächst nach dem supponirten ursprünglichen Verhalten der Primitivstreifenanlagen in folgende Klassen eintheilen: 1) Duplicitas paralella, 2) Duplicitas capite opposita (s. Vertigopagus), 3) Duplicitas sursum convergens, 4) Duplicitas sursum simplex, 5) Duplicitas nate opposita (s. Ischiopagus), 6) Duplicitas deorsum convergens, 7) Duplicitas deorsum simplex, 8) Duplicitas sursum et deorum convergens (s. Mesodidymus), 9) Duplicitas cruciata (α vera, β spuria, γ und δ sursum et deorum dichotomica vera et spuria). Als Princip für die Unterabtheilungen dieser Klassen könnte man ferner folgende Ordnungen aufstellen: a) Duplicitas lateralis recta, b) Duplicitas fronte opposita, c) Duplicitas fronte conversa, d) Duplicitas retroversa und e) Duplicitas fronte diversa. Diese Eintheilung wird durch folgendes Schema versinnlicht:

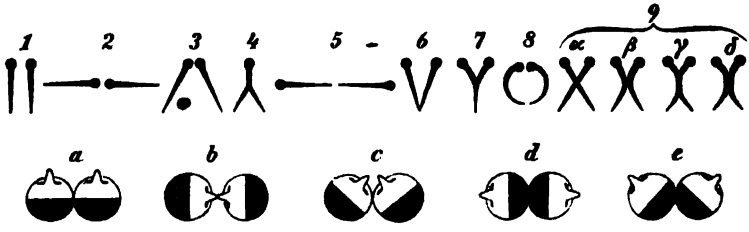

Bei dieser Nomenclatur bin ich von der menschlichen Anatomie ausgegangen, wo der Kopf sich oben, der Hinterkörper unten

befindet. Es könnte freilich wohl fraglich sein, ob diese Nomenclatur nicht für die Thiere verändert werden sollte, in Uebereinstimmung mit der in der Anatomie der Menschen und der Thiere üblichen Bezeichnungsweise, indem der Kopf bei den Thieren ja vorn, nicht oben liegt u. s. w. Aber mit Rücksicht darauf, dass die in der menschlichen Anatomie übliche Bezeichnungsweise mit derjenigen übereinstimmt, in welcher sich die Zeichnungen dem Leser präsentiren (nach der üblichen Bezeichnungsweise, nach welcher man von oben und unten auf der Seite oder dem Blatt spricht), so scheint es mir doch, dass es am natürlichsten und einfachsten sein würde die angeführte Nomenclatur, falls sie Beifall finden sollte, auch für die Thiere beizubehalten.

Ueberdies muss man jedoch für das Verständniss der Entstehung der Doppelmissbildungen auch noch stets C) alle diejenigen ursächlichen Momente berücksichtigen, welche bei der normalen Entwickelung der Formen des Embryo und seiner Organe bestimmend sind, und ebensowenig darf man diejenigen Verhältnisse ausser Acht lassen, welche für die Entstehung der einfachen Missbildungen maassgebend sind, weil auch sie auf die Entwickelung der Doppelmissbildungen einen grossen Einfluss ausüben.

C. Die elementären mechanischen Verhältnisse, welche sowohl bei der normalen als bei der pathologischen Entwickelung im Allgemeinen die Formentwickelung und die Formverschiedenheiten bedingen, und der Einfluss, den Atrophie und Entzündung der fötalen Gewebe auf dieselben und dadurch auf die Entstehung der Missbildungen im Allgemeinen und besonders auch auf die Entstehung der Doppelmissbildungen ausüben.

Die elementären mechanischen Verhältnisse, welche sowohl bei der normalen als bei der pathologischen Entwickelung ganz im Allgemeinen die Formentwickelung und die Formverschiedenheiten bedingen, sind a) die Verschiedenheiten der Intensität und b) der Richtung des Wachsthums der verschiedenen Zellen und Zellengruppen, und andererseits c) die Verschiedenheiten der Stärke des Zusammenhanges zwischen den verschiedenen Zellen und Zellengruppen. Durch Verschiedenheit der Intensität des Flächenwachsthums verschiedener Partien blattartiger Zellencomplexe entstehen die mannichfachen Faltungen, durch welche die Form des Körpers sowohl als die Bildung des Amnions, des Medullarrohrs, des Darmkanals

u. s. w. normaler Weise entsteht. Durch begrenztes Wachsthum in der auf den blattartigen Grundgebilden senkrechten Richtung entstehen verdickte und prominente Gebilde, welche theils wie die Extremitäten frei hervorragen, theils zwischen anderen zu Röhren und Höhlen umgestalteten Gebilden eingeschoben sind, wie das Herz und das Rückenmark. Durch einen auf einzelne Stellen blattartiger Gebilde beschränkten Mangel an Wachsthum entsteht Perforation (z. B. im Bluthof bei der ersten Anlage des von den Gefässen desselben gebildeten Netzes) oder Spaltbildung. Dabei lässt sich der Einfluss von Druck und Spannung auf das locale Wachsthum sehr oft deutlich nachweisen. Das locale Wachsthum wird durch jeden Druck beeinträchtigt, und diese Wirkung wird begreiflicher Weise während des fötalen Lebens viel grösser als bei weiter entwickelten Organismen. Unter den vielfachen Ursachen, welche einen localen Druck hervorbringen können, kommt hier besonders derjenige Druck in Betracht, welcher durch das Zusammentreffen zweier in entgegengesetzter Richtung wachsender Theile zu Stande kommt. Durch solchen Wachsthumsdruck kann Atrophie der gegen einander anwachsenden Theile erfolgen. Wenn bisher frei hervorragende und von einander getrennte Zellengruppen oder Organanlagen mit einander in Berührung kommen und gegen einander anwachsen, so erfolgt in sehr vielen Fällen in frühen Entwickelungsperioden normal eine feste Verwachsung, indem zwischen den einander berührenden Zellen eine Verklebung und ein früher nicht bestehender festerer Zusammenhang eintritt. Diese Art der Verwachsung, die man als homologe Agglutination bezeichnen kann, erfolgt z. B. normal zwischen den Rändern der beiderseitigen Visceralbögen, wenn sie in der Mittellinie zusammentreffen, sowie zwischen den Rippenrändern bei der Sternumbildung. Durch Lockerung des Zusammenhanges der im Inneren von Zellensträngen befindlichen Zellenmassen und bei gleichzeitiger Vermehrung des Zusammenhanges der äusseren Zellenschichten solcher Stränge bilden sich Röhren, welche durch Zufluss von Blut zu Gefässstämmen, beim Durchtritt von Secreten zu Ausführungsgängen werden.

Diese elementären mechanischen Vorgänge, deren Bedeutung für die normale Entwickelung His neuerdings in so eingehender und schlagender Weise dargelegt hat, müssen sich natürlich auch,

nur in mehr oder weniger veränderter und modificirter Weise, in einer erkrankten Embryonalanlage geltend machen und ich habe auf diesem Gebiete schon früher die wesentliche Bedeutung dieser mechanischen Verhältnisse der Wachsthumsvorgänge in meinen Untersuchungen über die Entstehung der Missbildungen zunächst in den Eiern der Vögel (1860) nachzuweisen gesucht.

Den vorliegenden Beobachtungen und Versuchen zu Folge unterliegt es gewiss keinem Zweifel, dass die einfachen Missbildungen aus einer ursprünglich im Wesentlichen normalen aber bei der Entwickelung erkrankten Keimanlage hervorgehen können, während die Doppelmissbildungen jedenfalls immer eine ursprüngliche abnorme Beschaffenheit der Keimanlage voraussetzen. Damit darf man jedoch nicht in Abrede stellen, dass auch ursprünglich vorhandene Verschiedenheiten solcher Eier (oder Keimanlagen), aus welchen einfache Missbildungen hervorgehen, einige Eier mehr, andere weniger zur Erkrankung disponiren können, ebenso wie unter einer Anzahl relativ gesunder Menschen, welche alle in gleicher Weise einer schädlichen Einwirkung ausgesetzt werden, einige in dieser, andere in jener Weise erkranken, während wiederum andere, welche eines kräftigen Widerstandes fähig sind, dabei gesund bleiben können. Das geht in der That sowohl aus den von mir und d'Arreste an Vogeleiern, als auch aus den von Lereboullet an Fischeiern angestellten Beobachtungen hervor. Ja es darf selbst nicht die Möglichkeit in Abrede gestellt werden, dass es vielleicht auch Fälle geben könnte, in welchen bereits das Resultat des Furchungsprozesses bei der ersten Anlage der Keimblätter und des Primitivstreifens, sei es durch Störung des Prozesses (vielleicht aus Mangel an Material) mangelhaft ausgefallen sein könnte, so dass die Keimanlage schon ursprünglich mangelhaft gewesen wäre. Man könnte sich z. B. vorstellen, dass einzelne Zellen oder Zellengruppen, welche normal vorhanden sein sollten und aus welchen sich gewisse Organe oder Organtheile hätten entwickeln sollen, nicht gebildet worden wären, oder dass dieselben von vorn herein so atrophisch gewesen sein könnten, dass sie sich nicht in normaler Weise vermehren und entwickeln konnten, oder dass ihnen, trotz ursprünglich normaler Beschaffenheit der Anlage, das nöthige Material für die Vermehrung und weitere Entwickelung gefehlt hätte. Das Alles lässt sich denken, aber nicht beweisen, während die Möglichkeit der

Entstehung aller einfachen Missbildungen aus einer ursprünglich normalen Keimanlage vollkommen unzweifelhaft ist und jetzt auch wohl eigentlich von Niemandem ernstlich bezweifelt wird. Die Versuche an Vogeleiern sind bezüglich dieser Frage ohne Zweifel weit entscheidender als diejenigen an Fischeiern. Man kann in der That bis zu einem gewissen Grade willkürlich verschiedene Arten einfacher Missbildungen hervorbringen, wenn man die krankmachende Ursache (z. B. Abkühlung) in verschiedenen Entwickelungsperioden auf den Embryo einwirken lässt. Dabei ist man freilich nicht im Stande, die Störung willkürlich auf dieses oder jenes Organ zu localisiren, aber man kann sicher sein, dass diejenigen Organe, welche gerade zur Zeit der Störung in der ersten und stärksten Entwickelung begriffen sind, ganz vorzugsweise befallen werden, und dass dahingegen diejenigen, die bereits in der Entwickelung weiter vorgeschritten sind, theils der Störung besser widerstehen, theils aber auch, selbst wenn sie erkranken, keinem so bedeutenden Bildungsfehler verfallen.

Ausser den bereits besprochenen elementären mechanischen Vorgängen, welche auch bei der normalen Entwickelung der Formen des Embryo und seiner Organe wesentlich bestimmend sind, kommen bei der Entstehung der einfachen Missbildungen noch die Wirkungen der localen Ernährungsstörungen in Betracht, die man als embryonale Entzündung bezeichnen kann. Dieselbe kann von einer primären Veränderung der Zellen ausgehen, und dieses ist unzweifelhaft dann der Fall, wenn im betreffenden Theil oder auf dem betreffenden Entwickelungsstadium überhaupt noch keine Gefässe vorhanden sind. Eine solche Entzündung kann man als embryonale parenchymatöse Entzündung bezeichnen. Oder der Impuls zur Veränderung der Zellen und Gewebe kann primär von einer Störung oder Veränderung der Kreislaufsverhältnisse ausgehen und secundär eine Veränderung der Parenchymzellen bewirken und in solchem Falle kann man die Entzündung als eine embryonale vasculäre Entzündung bezeichnen. In beiden Fällen aber sind es wesentlich zwei Folgen der embryonalen Entzündung, welche zunächst für die Entstehung der einfachen Missbildungen in Betracht kommen, nehmlich 1) die abortive Atrophie und 2) die heterologe Agglutination. Auf den frühesten Entwickelungsstufen repräsentirt ja eine jede Zelle einen Embryonal-

theil, welcher später aus ebenso vielen Millionen oder Milliarden von Zellen besteht, und die Zerstörung einzelner Zellen einer Embryonalanlage auf einem sehr frühen Stadium durch embryonale Entzündung muss also einen verhältnissmässig sehr grossen Defect, eine abortive Atrophie bedingen, indem dadurch Alles das hinwegfällt, was sich normaler Weise aus den zerstörten Zellen hätte entwickeln sollen. Dabei entsteht aber nicht nur einfach ein Defect, sondern es kommen durch denselben oft auch sonst von einander getrennte homologe Theile mit einander in Berührung, und diese normal von einander geschiedenen homologen Theile können dann durch homologe Agglutination mit einander ebenso verwachsen, wie dieses so oft bei der normalen Entwickelung normal zusammengehöriger Theile vorkommt. Dieses geschieht z. B., wie wir gesehen haben, bei Bildung der gewöhnlichen Form der Cyklopie. Die in Folge einer Entzündung oder Nekrose erfolgte Zerstörung von Zellen kann begreiflicher Weise bei einem bereits entwickelten oder nur noch langsam wachsenden Organismus bei Weitem nicht so grosse Folgen haben, weil hier der Defect späterhin nicht oder nur wenig grösser werden kann, als er es von Anfang an war. — Unter heterologer Agglutination verstehe ich solche abnorme Verklebung und Verwachsung heterologer Theile, welche bei der embryonalen Entzündung ebenso wohl als durch die bei vollständig entwickelten Individuen auftretende gewöhnliche adhäsive Entzündung erfolgen kann. Durch solche embryonale adhäsive Entzündung können aber in Folge der Adhärenzen secundär Missbildungen durch die Spannung und den Druck erfolgen, welche die wachsenden Theile in Folge derselben erfahren können, wie ich es z. B. in solchen Fällen nachgewiesen habe, wo eine Spaltung des Herzens oder Entwickelung zweier von einander ganz getrennter Herzhälften in Folge einer Verwachsung des Scheitels mit der an der Amnionbildung betheiligten Kopfkappe erfolgt war.

Dass diese für die Entstehung der einfachen Missbildungen und jene für die Entwickelung der normalen Formen des Embryo und seiner Organe bedeutungsvollen Verhältnisse auch für die Entstehung der Doppelmissbildungen in Betracht kommen müssen, das scheint keiner näheren Erörterung zu bedürfen.

D. Ueber die Hypothesen, durch welche man versucht hat, den Ursprung der Doppelmissbildungen auf die der Anlage der Primitivstreifen vorausgehende Entwickelung zurückzuführen.

Wenn man nun die 4 oben genannten, nun näher besprochenen Momente, welche unzweifelhaft an der Entstehung der Doppelmissbildungen sehr wesentlichen Antheil haben, gehörig berücksichtigt, so wird man kaum Veranlassung haben weitere Gründe und Ursachen derselben in einem noch früheren, der Entstehung des Primitivstreifens vorausgehenden Stadium zu suchen. Wenn man die Entstehung der Doppelmissbildungen auf dieses Stadium zurückzuführen gesucht hat, so scheint man mir über die Grenzen der Beobachtung hinausgegangen zu sein und das Bereich der naturwissenschaftlichen Speculationen betreten zu haben.

Dieses gilt von der von B. Schulze[1]) aufgestellten Hypothese, der zufolge die Entstehung der Doppelmissbildungen davon abhängen sollte, dass das Ei ursprünglich 2 Keimbläschen enthalten haben sollte. Hierüber weiss man nichts und es ist kaum einzusehen wie man Etwas darüber erfahren könnte.

Ebensowenig giebt die Erfahrung Anhaltspunkte für die bereits oben berührte, von Meckel aufgestellte und von Reichert zuerst angegriffene[2]) und dann vertheidigte[3]) paradoxe Vorstellung, wonach gewisse Doppelmissbildungen durch eine vollständige und selbständige Entwickelung der beiden Körperhälften entstehen sollten, indem jede Körperhälfte als eine ursprünglich vollständige Anlage eines ganzen Individuums aufgefasst wird. Reichert meint nun (ebenso wie seiner Zeit Meckel), dass bei der Entwickelung eines normalen Wirbelthieres jedesmal 2 ursprünglich getrennte und für sich vollständige Keimanlagen zu einem einfachen Körper verschmelzen, indem die beiden einander berührenden Hälften normaler Weise zu Grunde gehen sollten und zwar schon in der allerersten der Beobachtung entzogenen Entwickelungsperiode, bereits vor der

[1]) B. Schulze, Ueber normale Duplicität der Axenorgane. Dieses Archiv Bd. VII. (1854.)

[2]) Reichert, „Die monogene Fortpflanzung".

[3]) Reichert, Anatomische Beschreibung zweier sehr frühzeitiger Doppelembryonen von Vögeln. — Zur Erläuterung der Entstehung von Doppelmissbildungen. Archiv f. Anat. u. Physiol. 1864. S. 744—766.

Entstehung der Anlage des Primitivstreifens. Diese Vorstellung findet offenbar keine Stütze in den oben erwähnten Beobachtungen von Lereboullet, denen zufolge sich aus einer abnormer Weise ursprünglich doppelten Primitivstreifenanlage unter gewissen Umständen ein einzelnes Individ entwickeln kann, indem die einander berührenden Hälften während der späteren, nach Entstehung des Primitivstreifens wahrnehmbaren Entwickelung verschwinden. —

Ebensowenig wie diese Hypothesen beruht die von Reichert für gewisse andere Formen angenommene und von Dönitz [1]), Dittmer [2]) und von Ahlfeldt [3]) für alle Doppelmissbildungen acceptirte Spaltungstheorie auf einer erfahrungsmässigen Grundlage. Sie stellen sich nehmlich vor, dass eine ursprünglich einfache Keimanlage durch irgend eine hypothetische, mechanische oder dynamische Kraft gespalten werden sollte, welche nach dem Einen kurz vor der Bildung des Primitivstreifens wirksam sein sollte, nach dem Zweiten aber während der Entstehung des Primitivstreifens, wohingegen der Dritte, den oben angeführten directen Beobachtungen und Erfahrungen zuwider, sich vorgestellt hat, dass eine solche hypothetische Kraft den schon fertig gebildeten Primitivstreifen spalten und dadurch Doppelmissbildungen hervorbringen sollte.

Ueber eine Doppelheit, die man sich vor Entstehung des Primitivstreifens in der Masse der Furchungskugeln verborgen vorstellen kann, weiss ich nichts, und es kann, wie mir scheint, Niemand über eine solche Doppelheit oder über ihren Ursprung etwas wissen. Die Gründe, welche die modernen Vertheidiger der Spaltungstheorie als Stützen für die Annahme anführen, der zufolge die ursprüngliche Embryonalanlage einmal, vor der Bildung des Primitivstreifens einfach gewesen sein sollte, scheinen mir gar nichts zu beweisen. Der neueste Vertheidiger dieser Meinung, Herr v. Ahlfeldt, meint freilich, dass die Form „des Fruchthofes“ bei den in Vogeleiern entwickelten noch sehr jungen Doppelmissbildungen, von welchen er selbst einige beobachtet hat, sich nur durch Annahme

[1]) Dönitz, Reichert's Archiv f. Anat. u. Physiol. 1866.

[2]) Dittmer, Zur Lehre von den Doppelmissbildungen. Inaugural-Dissertation 1874. (Reichert's Archiv 1875.)

[3]) Von Ahlfeldt, Beitrag zur Lehre von den Zwillingen. Archiv für Gynäkologie Bd. 9, 2. Hft. 1876 (u. Bd. 7, 2. Hft.).

einer ursprünglich einfachen Anlage erklären lasse. Aber das was er „Fruchthof“ nennt und als solchen abbildet, ist nichts Anderes als der helle Hof (Area pellucida), welcher zwischen dem Bluthof und dem Embryo liegt, und dessen äussere Begrenzung während der Entwickelung wesentlich von der ziemlich variabeln Ausbreitung des inneren Randes der Bluthofanlage um die Peripherie der eigentlichen Embryonalanlage herum abhängt und dessen spätere Veränderungen (z. B. bei der Entstehung der gewöhnlichen Bisquitform derselben) namentlich von der Entwickelung der grossen Gefässstämme abhängt, welche den Kreislauf zwischen dem Bluthofe und dem Embryo vermitteln. — Herr v. Ahlfeldt hat demnächst, wie vor ihm viele andere Verfasser, ein sehr grosses Gewicht auf die gewöhnlich sehr grosse Aehnlichkeit der beiden Componenten der Doppelmissbildungen gelegt und daraus geschlossen, dass sie beide durch Spaltung eines ursprünglich einfachen, im Ei vorhanden gewesenen Keims hervorgegangen seien. Das ist aber keine erlaubte Schlussfolgerung, denn eine oft noch weit mehr auffallende Aehnlichkeit kommt ja auch bei getrennten Zwillingen vor. Herr v. Ahlfeldt selbst hat eine grosse Zahl solcher höchst auffallender, oft aber doch gewiss sehr übertriebener Aehnlichkeiten, welche völlig getrennte Zwillinge darboten, gesammelt und mitgetheilt. Er hat aber gar keinen Beweis dafür beigebracht, dass solche einander sehr ähnliche Zwillinge immer in einem gemeinschaftlichen Ei entstanden seien. Das würde ja aber, selbst wenn es bewiesen wäre, doch noch nichts für die Spaltungstheorie beweisen, wenn man nicht zugleich beweisen könnte, dass auch solche getrennte Zwillinge aus einer im gemeinschaftlichen Ei ursprünglich vorhanden gewesenen einfachen Keimanlage entstanden seien. Das muss Herr v. Ahlfeldt wohl annehmen, aber eine solche Annahme ist doch wirklich nur eine ganz willkürliche und unerwiesene Supposition. Dazu kommt noch hinzu, dass es immerhin bestritten und zweifelhaft ist, ob die Uebereinstimmung des Geschlechts der beiden Hinterkörper einer Doppelmissbildung wirklich ganz ausnahmslos ist. Die Färbung der Haut und der Haare ist freilich in den meisten Fällen für die beiden Componenten einer Doppelmissbildung fast oder ganz gleich, und bisweilen ist die Aehnlichkeit der Zeichnung bei buntscheckigen Individuen höchst merkwürdig. Das war z. B. der Fall mit den beiden Katzen, welche die in unserer Fig. 3 u. 4 Taf. I.

abgebildete Doppelmissbildung zusammensetzten, indem beide Kätzchen, bei übrigens weisser Behaarung, grauschwarz gefärbte Schwänze hatten und indem sie beide an beiden Seiten des Kopfes und des Halses eine bei beiden fast ganz gleichgeformte, schwarzbehaarte Stelle hatten, welche bei beiden auf der rechten Seite grösser war als auf der linken. Diese Uebereinstimmung der beiden Individuen einer Doppelmissbildung bezüglich der Farbe der Behaarung ist aber doch auch nicht ganz ausnahmslos, wie sie es jedenfalls sein müsste, wenn man geneigt sein sollte sie als eine Art Beweis für die Einheit der ursprünglichen Keimanlage zu benutzen. Ich habe z. B. in der Meckel'schen Sammlung in Halle eine Doppelmissbildung gesehen, bei welcher die Behaarung der beiden Individuen verschieden gefärbt war. — Unter solchen Verhältnissen scheint es mir eine vollkommen müssige Arbeit zu sein, über die Ursachen zu speculiren, welche eine Spaltung eines so ganz problematischen und ganz hypothetischen, so zu sagen antiprimordialen einfachen Keims bewirkt haben könnte — ob die Spaltung durch eine räthselhafte Kraft bewirkt worden sei, welche eine Drehung der durch Längenspaltung gebildeten Hälften um einen im vorderen, mittleren oder hinteren Theil der Längenaxe oder ganz draussen in der Peripherie gelegenen Punkt zu Stande gebracht worden sei, oder ob die hypothetische Spaltung des antiprimordialen einfachen Keims durch einen Druck von oben bewirkt sei, welcher leichter vorn als hinten eine Spaltung sollte bewirken können, weil die ursprüngliche Keimanlage vorn breiter sei als hinten u. s. w. Der in der That sehr merkwürdige Umstand, dass auch beim Menschen, den Säugethieren und den Vögeln, ganz vorzüglich aber bei den Fischen Doppelheit des Kopfes viel häufiger vorkommt als die des Hinterkörpers, würde vielleicht eine ganz andere Erklärung finden, wenn die neuerdings von His im Haiei [1]) beobachtete Entwickelung des Embryo aus einer ursprünglich ringförmigen Keimanlage, aus welcher der Kopf in die Mitte hineinsprosst und bei welcher der Körper sich aus zwei ursprünglich von einander getrennten Hälften aufbaut, eine allgemeinere Gültigkeit haben sollte. Aber hierin würde ich doch ebensowenig eine Bestätigung der wirk-

[1]) His, Ueber die Bildung der Haifischembryonen. Zeitschr. f. Anatomie und Entwickelungsgeschichte. Bd. 2. S. 108.

ich barocken Vorstellung Meckel's und Reichert's von einer normalen Zusammensetzung einfacher Individuen aus 2 vollständig doppelten Individualanlagen erblicken können, wie im Vorkommen von vorn und hinten doppelten, in der Mitte einfachen Missbildungen oder in den Beobachtungen Malm's [1]) über das Vorkommen eines Hodens auf der einen und eines Eierstocks auf der anderen Seite eines Fisches. Vorläufig scheint es mir rathsam zu sein, für die Erklärung der Entstehung der Doppelmissbildungen von den unbekannten Vorgängen abzusehen, welche der Entwickelung des Primitivstreifens vorausgehen, und dahingegen diejenigen Vorgänge näher in's Auge zu fassen und zu verfolgen, welche Gegenstand wirklicher Untersuchungen und Beobachtungen sein können.

III. Ueber den Antheil der Spaltung und Knospenbildung an den bei Missbildungen vorkommenden Verdoppelungen und über die überzählige Bildung einzelner Theile und Organe.

Wenn ich meine, dass diejenigen Spaltungstheorien, welche das Hauptgewicht auf ein hypothetisches Geschehen legen, das sich der Beobachtung entzieht, und welches in die antiprimordiale Entwickelungsperiode zurückverlegt wird, so will ich damit doch nicht behaupten, dass Spaltung und Verdoppelung anfangs einfacher Organanlagen bei der Entwickelung überhaupt gar nicht vorkommen und an der Entstehung sogenannter Doppelmissbildungen gar keinen Antheil haben sollte. Das wäre eine unberechtigte Behauptung. Denn bei der Entwickelung des normalen Fötus sowohl als bei der Entwickelung der einfachen Missbildungen kommt in der That sowohl Verwachsung und Verschmelzung ursprünglich doppelt vorhandener Gebilde als auch Spaltung und Verdoppelung ursprünglich einfacher Gebilde und Anlagen vielfach vor. Während z. B. die Visceralbögen, Stirnlappen und Oberkieferlappen bei der normalen Entwickelung des Angesichts, die beiden Augen bei der pathologischen Cyklopenbildung, die beiden Beine bei der pathologischen Sirenenbildung mit einander verwachsen und verschmelzen,

[1]) Forhandlinger ved de skandinaviske Naturforskeres 11. Möde 1873. p. 392 und in Kongl. Vetenskaps Akad. Förhandlingar 1876. No. 5. Uebrigens ist dieses Vorkommen schon früher von Haller, von Ecker (1857) in Ichthyologische Beiträge und auch von Halberama beobachtet worden.

und während die neuen Beobachtungen von His am Haiei es selbst wahrscheinlich machen, dass die allerersten Keimanlagen der beiden Körperhälften ursprünglich getrennt sind und erst im Verlauf der Bildung des Primitivstreifens mit einander verwachsen, beobachtet man dahingegen auch vielfach im Verlauf der Entwickelung eintretende Spaltung und dadurch bewirkte wirkliche oder scheinbare Verdoppelung ursprünglich einfacher Organanlagen. In dieser Weise spaltet sich bekanntlich das ursprünglich einfache Rohr des Bulbus Aortae nach vorhergehender Abplattung und lineärer Verwachsung in der Mitte des abgeplatteten Rohrs, die ursprünglich einfache Hirnblase bildet durch Spaltung die beiden Hemisphären, ja das Herz eines einfachen Embryo kann, wie bereits oben (S. 305) erwähnt wurde, durch pathologische Adhäsion und Spannung in zwei Hälften getheilt werden, deren jede das Aussehen eines selbständigen Herzens darbietet. Verwachsung und Verschmelzung ursprünglich getrennter Organanlagen zu einem einfachen Organ und Spaltung einer ursprünglich einfachen Organanlage zu einem doppelten Gebilde schliessen einander also keineswegs aus und es besteht zwischen der Verwachsungs- und Spaltungstheorie offenbar kein solcher principieller Gegensatz, dass der Nachweis des Vorkommens des einen Vorganges in einigen Fällen, das Vorkommen des anderen in anderen Fällen ausschliessen sollte. Bei Berücksichtigung des oben Angeführten kommt man aber zu dem Resultat, dass die Verdoppelung durch eine während der Entwickelung eintretende Spaltung einer ursprünglich einfachen Keimanlage für die Erklärung der Entstehung der Doppelmissbildungen doch nur in ganz untergeordneter Weise, für gewisse auf einzelne Organe bezügliche Verdoppelungen in Betracht kommen kann.

Aber bei Berücksichtigung der normalen Entwickelung findet man auch, dass eine Vermehrung anfangs einfacher Organanlagen durch Knospen- oder Sprossbildung als ein freilich auf gewisse Organe beschränkter Vorgang doch wirklich vorkommt. Die Lungen, die Leber und viele andere drüsenartige Gebilde oder wirkliche Drüsen entwickeln sich ja bekanntlich mittels wirklicher Sprossenbildung, indem aus einer einfachen bläschenartigen Ausstülpung oder Anlage gewöhnlich 2 neue Sprossen oder Knospen bilden, die wiederum neue Sprossen schiessen, und die baumartige Bildung und der lappige Bau eines solchen Organs kann auf diese Spross- oder

Knospenbildung zurückgeführt werden. Auch die Bildung der bleibenden Zähne aus den Zahnsäcken der Milchzähne kann als eine Knospen- oder Sprossenbildung aufgefasst werden, und die Haaranlagen scheinen sich während der fötalen Entwickelung auf eine der Bildung der bleibenden Zähne analoge Weise zu vermehren. Es kann, wie wir bald sehen werden, selbst die Frage aufgeworfen werden, ob nicht die Entwickelung der Finger und Zehen aus der anfangs rundlappigen Anlage der Hände und Füsse und die Bildung der ganzen Extremitäten überhaupt als eine Art Sprossbildung aufzufassen ist. — Der Gedanke an die Möglichkeit der Betheiligung einer Sprossenbildung an der Entstehung gewisser Verdoppelungen einzelner Theile und Organe darf also nicht ohne Weiteres aus der Betrachtung ganz ausgeschlossen werden, obgleich man erkennt, dass das Terrain, für welches eine solche Art der Verdoppelung möglicher Weise in Betracht kommen könnte, jedenfalls sehr beschränkt ist.

Die Gruppen von Doppelmissbildungen, für deren Erklärung man vielleicht theils an eine Verdoppelung durch eine im Verlauf der Entwickelung der einzelnen Organe entstehende Spaltung einer ursprünglich einfachen Anlage, theils an eine Verdoppelung oder Vermehrung durch Sprossen- oder Knospenbildung denken könnte, ist im Allgemeinen diejenige, welche z. B. Förster unter der Bezeichnung „überzählige Bildung einzelner Glieder und Organe“ zusammengefasst hat. Bei näherer Untersuchung findet man freilich, dass man unter dieser Rubrik sehr verschiedenartige Dinge zusammengebracht hat, die man auseinander zu halten und für sich zu untersuchen hat, deren Begründung aber in vielen Fällen sehr schwierig oder vielleicht gar unmöglich sein kann.

Erstlich sind diejenigen Fälle auszuschliessen, wo das Vorkommen eines grösseren oder complicirten Körpertheils an einer ganz fremdartigen Körperstelle, ausser Verbindung mit einem gleichartigen Körpertheile und zugleich die gleichzeitige Gegenwart mehrerer anderer doppelter Körpertheile darauf hinweist, dass ursprünglich zwei ganz oder zum Theil getrennte Wirbelsäulen oder Axenanlagen vorhanden gewesen sind, von welchen die eine bis auf einen einzelnen, zu stärkerer Entwickelung gelangten Theil verkümmert ist. Zu dieser Klasse, welche als Duplicitas parasitica oder als parasitische Missbildungen bezeichnet wurde, gehören unzweifelhaft die

meisten Fälle, wo eine oder zwei hintere Extremitäten in der Sacralgegend vorkommen. Diese bei Vögeln (namentlich Hühnern) verhältnissmässig häufige Missbildung habe ich mehrfach selbst untersucht oder durch meine Schüler untersuchen lassen [1]), und es wurde dabei immer gefunden, dass mehrere Theile eines zweiten verkümmerten Embryo vorhanden waren, als man bei oberflächlicher Betrachtung vermuthet hatte, z. B. eine rudimentäre Wirbelsäule, rudimentäre Flügel, 4 Blinddärme anstatt zweier an einem sonst einfachen Darm u. s. w. Auf der hiesigen landwirthschaftlichen Hochschule befinden sich ein Paar interessante Specima dieser Art bei Thieren, welche am Leben erhalten und ganz ausgewachsen waren, nehmlich bei einem Huhn und bei einer Kuh. Letztere war 4 Jahre alt geworden (Bendz 1867). Es war das überflüssige Bein nur mit einem Os femoris versehen, während die Füsse desselben doppelt waren. Es ist aber nur das Skelet dieser beiden Thiere vorhanden, und man kann daher nicht wissen, wie viele sonstige Spuren des verkümmerten Individs ursprünglich vorhanden gewesen sein mögen. In der unter meiner Aufsicht befindlichen Sammlung befindet sich ein Skelet von einem Widder, an welchem eine überflüssige vordere Extremität im Nacken, vor den Schulterblättern durch ligamentöse Stränge angeheftet ist. Ein analoges Exemplar vom Schaf befindet sich auf der hiesigen landwirthschaftlichen Hochschule (bezeichnet Bendz 16./5: 62 II. D. 2 No. 4 Elend.). Kopf und Wirbelsäule sind vollkommen einfach und normal, sowie auch die 4 normalen Extremitäten wohlgebildet und in gewöhnlicher Weise inserirt sind; es befinden sich aber vor dem linken Schulterblatte 2 kleinere und atrophische aber übrigens wohlgebildete vordere Extremitäten, welche an einem unregelmässig gebildeten Knochen angeheftet sind. Auch dieses Exemplar ist skelettirt und es ist daher nachträglich unmöglich zu erfahren, ob in den Weichtheilen weitere Spuren eines anderen Individs vorhanden gewesen sind. In S. et D. Regnault's: Les écarts de la nature ou recueil des principales monstruosités, Paris 1775 Fol., findet man auf Taf. 38 die Abbildung von einem Schaf (aus dem „Cabinet du Roi de France), das mit 2 überflüssigen vorderen Extremitäten versehen ist, welche aber nicht im Nacken, sondern am vorderen Theil

[1]) H. F. Müller, Descriptio anatomica pulli gallinacei extremitatibus superfluis praedati. Diss. inaug. Kiliae 1859.

der Brust sitzen. Dieselben sind etwas deform, der eine mit drei Klauen versehen, und offenbar kleiner als die beiden anderen normalen Vorderextremitäten. Das Thier soll mehrere Jahre gelebt haben. Beim Menschen ist nach Förster kein zweifelloser Fall von überzähliger Bildung zweier oder einer oberen Extremität bekannt geworden und auch die Verdoppelung der hinteren Extremitäten ist beim Menschen offenbar viel seltener als bei manchen Thieren beobachtet worden. In allen diesen Fällen ist es meines Erachtens nicht zu bezweifeln, dass es sich um wirkliche Doppelmissbildungen handelt, bei welchen ursprünglich eine ganz oder theilweise verdoppelte Axenanlage vorhanden gewesen ist, von welcher das eine Exemplar im Verlaufe der Entwickelung verkümmert ist.

Zweitens sind aber auch diejenigen Fälle auszuschliessen, bei welchen es sich nicht um wirkliche Verdoppelung sondern um Spaltung in 2 Hälften eines Organs handelt. Eine solche nur scheinbare Verdoppelung dürfte anzunehmen sein bei den meisten, vielleicht sogar bei allen Fällen von überzähligen Muskeln, bei Verdoppelung der Gefässstämme und selbst des Herzens, bei den Fällen von scheinbarer Verdoppelung drüsiger Organe und ihrer Ausführungsgänge und bei den Verdoppelungen der in der Mittellinie des Körpers gelegenen normal einfachen Gebilde, als Zunge, Uvula, Harnblase, Penis, Clitoris, Scrotum u. s. w. und selbst bei Verdoppelung einzelner Theile des Darmkanals als vom Oesophagus, Magen und Duodenum.

Oellacher hat neulich (Ber. d. naturw. Vereins in Insbruck, 5. Jahrg.) sogar einen Fall scheinbarer Multiplicität des Rückenmarks bei einem übrigens einfachen Embryo beschrieben, welcher in einem Hühnerei nach 4tägiger Bebrütung gefunden wurde. Er erkennt aber selbst, dass es sich hier nur um eine Spaltung eines Theils eines einzelnen Organs in mehrere Stücke handelt, welche in ihrer Gesammtheit das Rückenmark vorstellen. Da diese Beobachtung nur an feinen Querschnitten gemacht werden konnte, kann man bei Betrachtung dieser Abbildung kaum den Verdacht abweisen, ob nicht die Präparation an der beobachteten Theilung einigen Antheil gehabt haben könnte?

Viel räthselhafter erscheinen die höchst seltenen Fälle, wo die Zahl der Augen vermehrt erschien. Im genannten Werke von S. et D. Regnault (Les écarts de la nature) findet man auf der Taf. 36

die Abbildung und kurze Beschreibung eines Ochsen mit 5 Augen und 3 Nasenlöchern, anscheinend ohne irgend eine andere Missbildung. Die Beschreibung lautet: „Boeuf a cinq yeux et trois narines. Cet animal a vécu malgré sa difformité jusqu'a ce que le couteau fatal ait terminé ses jours dans une boucherie de Paris en 1775, il avait deux yeux placés sur la même ligne du coté gauche; du coté droit il avait aussi deux yeux placés sur la même ligne et un troisième oeil placé au dessus des deux autres. La narine droite était double et paraissait en former deux. Les autres parties étaient bien conformées. Dieser Fall hat insofern auf eine gewisse Glaubwürdigkeit Anspruch, als er in demselben Jahre in Paris ,vorgekommen ist, in welchem das Werk, worin er beschrieben und abgebildet ist, in Paris erschien. Wenn man aber berücksichtigt, wie die in diesem Werke gelieferten Abbildungen zum Theil auf wirklich lächerliche Weise der Phantasie des Künstlers gemäss ausgeschmückt und zum Theil in ganz unnatürlicher und unmöglicher Weise aufgestellt sind, ist man gewiss berechtigt zu bezweifeln, ob die Augen wirklich genau so ausgesehen haben wie sie abgebildet sind, und ob das Ganze sich nicht vielleicht auf eine Abnormität in der Bildung der Augenlider beschränkt hat. Ein von Förster erwähnter Fall von linksseitiger Verdoppelung der Stirnbeine mit Bildung zweier Augenhöhlen, doppelter Augenbrauen und doppelter Augenlider ohne gleichzeitige Verdoppelung des Bulbus aus der pathologischen Sammlung zu Würzburg (Förster Taf. VIII, Fig. 9—12) scheint sich zunächst an diesen Fall anzuschliessen. Eine von Regnault im genannten Werke (les écarts de la nature etc.) auf Taf. 30 abgebildete Figur ist nicht nach der Natur, sondern nach einer spanischen Originalzeichnung wiedergegeben und es liegt in diesem Falle besonders nahe zu vermuthen, dass der Künstler sich erlaubt hat, dieselbe durch erhebliche Verschiebung der 3 vorhandenen Augen, deren mittleres mit 2 Pupillen versehen ist, zu verbessern. Diesen Fall, in welchem übrigens keine andere Doppelmissbildung verbunden zu sein schien, bin ich daher sehr geneigt einigermaassen mit den zahlreichen von Aldrovandi abgebildeten fabelhaften Ungeheuern zusammen zu stellen und anzunehmen, dass eine Diprosopie (Janiceps divergens P.) demselben als factische Grundlage gedient haben mag. Diese räthselhaften Fälle, in welchen die Zahl der Augen vermehrt erschien, müssen

also vorläufig, bis genauere Untersuchungen über dieselben vorliegen, hier ausser Acht gelassen werden. Eine ganz eigenthümliche Stellung scheinen mir diejenigen Fälle einzunehmen, in welchen überzählige Finger oder Zehen vorhanden sind oder wo ein grösserer Theil einer Extremität, z. B. ein Vorderarm oder ein Vorderbein, am gewöhnlichen Platze und an einfacher Insertionsstelle verdoppelt ist. Ich bin früher geneigt gewesen diese Fälle durch eine Spaltung der ursprünglichen Anlage der Hand, des Fusses oder eines grösseren Theils der betreffenden Extremität zu erklären, indem ich mir vorstellte, dass z. B. durch entzündliche Erkrankung einer solchen Anlage feste Stränge gebildet sein könnten, welche eine Spaltung bewirkt hätten. Ich muss aber nun erkennen, dass diese Erklärung einigen Fällen gegenüber, die ich neuerdings zu beobachten Gelegenheit gehabt habe, nicht anwendbar ist. Neuerdings wurde mir durch den practischen Arzt Herrn Hygum ein todtes neugebornes Kind zugestellt, das an allen vier Extremitäten mit überzähligen Fingern und Zehen versehen war. Das Kind war zu früh geboren. Es wog nur 1,795 Grm.; vom Scheitel bis zum Rectum maass es 28 Cm., vom Rectum bis zu den Fersen nur 11 Cm. Die Vorderbeine waren sehr verkürzt und, jederseits einen nach aussen convexen Bogen bildend, so stark gekrümmt, dass die Fusssohlen vollständig einander zugewandt waren (Tab. 1 Fig. 12 u. 13) und auf einander passten. Das Kind war weiblichen Geschlechts. Ausser den Missbildungen der Extremitäten war auch eine Hasenscharte zugegen. Im Uebrigen waren keine Deformitäten bemerkbar. Bei näherer Betrachtung der Hände und Füsse ergab sich Folgendes (Taf. I Fig. 10—13): An der rechten Hand (Fig. 11) war der Daumen sehr breit, schien zwei neben einander von gemeinschaftlicher Haut umgebene Phalangenknorpel zu enthalten und es war auch eine Andeutung eines zweiten Nagels vorhanden. Der Zeigefinger dieser Hand zeigte an der dem Daumen zugewandten Seite eine hervorragende Stelle am ersten (mit dem Metacarpus verbundenen) Phalanx, vielleicht als Andeutung einer Verdoppelung dieses Fingers. Der Mittelfinger dieser Hand war frei, einfach und normal entwickelt. Darauf folgten aber 2 mit einander der ganzen Länge nach verwachsene Finger, die ich als verdoppelten Ringfinger auffasse. An der Rückenseite war zwischen beiden eine Furche vorhanden, welche die Nägel beider Finger von einander trennte;

an der Handfläche aber ging die Haut ohne Andeutung einer Theilung vom einen Finger auf den anderen über. Darauf folgten 2 andere mit einander ganz verwachsene Finger, die ich als verdoppelten fünften (kleinen) Finger auffasse. Nur der eine dieser Finger, nehmlich der dem vorhergehenden (dem Ringfinger) genäherte, war mit einem Nagel versehen. Die Grenze zwischen diesen beiden kleinen Fingern war nur an der Rückenseite, nicht an der Beugefläche, durch eine Längenfurche angedeutet. Neben dem äussersten dieser Finger fand sich, an der Ulnarseite desselben, in der Höhe des Capitulum des letzten Os metacarpi, noch ein Knötchen, das einen Finger anzudeuten schien. Zählt man alle diese unentwickelten Andeutungen von Fingern mit, so steigt die Zahl der Finger an dieser Hand auf 10, während man bei oberflächlicher Betrachtung nur 6 zählt, indem nur diese Anzahl mit Nägeln versehen ist. — Die linke Hand (Fig. 10) zeigt am Daumen eine Deviation der Nagelphalanx, wodurch dieselbe sich von den anderen Fingern derselben Hand etwas entfernt. Der Zeigefinger ist an der dem Daumen zugewandten Seite unten in der Nähe des Capitulum metacarpi mit einem Knoten versehen, der die Spur noch eines Fingers zu sein scheint. Ausser Daumen und Zeigefinger sind an dieser Hand noch 5 vollkommen entwickelte, von einander getrennte und mit Nägeln versehene Finger vorhanden. An dieser Hand sind also 7 vollkommene und mit Nägeln versehene Finger und 2 Andeutungen von Fingern (im Ganzen also 9 Finger) vorhanden. An beiden Füssen (Fig. 12 u. 13) ist eine doppelte grosse Zehe vorhanden. Die eine, und zwar die bei weitem grösste derselben, ist so einwärts gerichtet, dass sie mit den übrigen Zehen einen rechten Winkel bildet. Die kleinere der beiden grossen Zehen liegt mit den übrigen Zehen in einer Reihe, aber etwas über die folgende Zehe hinweg nach aussen gebogen, und zwar am rechten Fusse mehr als am linken. — Ueber diesen Fall habe ich noch folgende Aufschlüsse erhalten:

Das Kind wurde am 18. August 1876 geboren. Die Menge des Fruchtwassers war sehr gross. Die Mutter hatte am 14. Januar die letzte Menstruation und sie fühlte am 1. Juni zum ersten Mal die Bewegungen des Kindes. Sie hatte früher einmal geboren (am 31. October 1875) und zwar Zwillinge, welche beide ebenfalls mit überflüssigen Fingern und Zehen an allen Extremitäten versehen und auch beide mit Hasenscharte und Gaumenspalte behaftet waren. Sowohl nach Aussage der Eltern als der Hebamme waren sie beide ganz in derselben Weise missgestaltet

wie das hier näher beschriebene Kind. Die Eltern hatten mit Rücksicht hierauf schon vor der Geburt dieses Kindes befürchtet, dass es mit denselben Missbildungen behaftet werden würde wie die beiden früheren Zwillingskinder. Auch bei der Geburt dieser war die Menge des Fruchtwassers sehr gross gewesen. Es wird noch bemerkt, dass die Schwester des Mannes zweimal Missgeburten zur Welt gebracht habe, jedoch ohne nähere Angabe, in welcher Weise dieselben missgestaltet gewesen seien.

In der Literatur habe ich wohl ähnliche Fälle gefunden, wo die Zahl der Finger und Zehen gleichzeitig an mehreren Extremitäten vermehrt war, jedoch keinen der so auffallend gewesen wäre wie dieser. In der Literatur sind auch mehrere merkwürdige Beispiele der Erblichkeit verschiedener einfacher Missbildungen verzeichnet, namentlich aber gerade Missbildungen der Hände und Füsse. So hat Dr. Struther im Edingb. New Philos. Journal 1863 das Geschlechtsregister einer Familie mitgetheilt, bei welcher es unzweifelhaft zu sein scheint, dass das Vorkommen überzähliger Finger erblich war. An diesen Fall schliesst sich eine Beobachtung, welche Herr Dr. med. Hirschsprung mir mitgetheilt hat, in welcher Polydactylie in einer Familie erblich war, wie dieses aus folgender Stammtafel hervorgeht, in welcher diejenigen Mitglieder, deren Finger normal waren, mit (÷) bezeichnet sind:

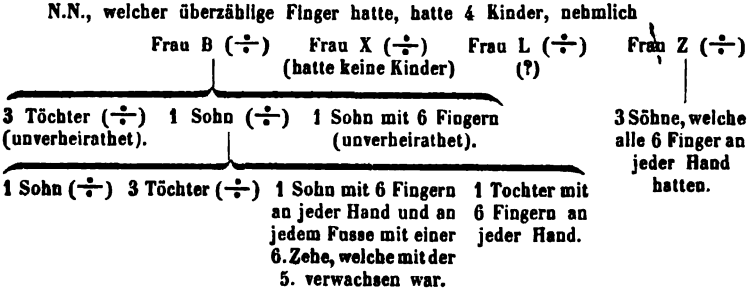

Diese Fälle können gewiss nicht durch die Annahme erklärt werden, dass die Vermehrung der Anzahl der Finger und Zehen eigentlich nur scheinbar gewesen wäre, und dass sie von einer Spaltung herrührte, wie ich früher vermuthete, indem ich nur solche Fälle vor Augen hatte, wo 2 mehr oder weniger unvollkommene Finger oder Zehen den Platz eines Fingers oder einer Zehe einnahmen. Solche Fälle, wie die letztgenannten, scheinen vielmehr dafür zu sprechen, dass die Entwickelung der Finger, der Zehen

und der Extremitäten überhaupt mit der Knospenbildung analog ist, welche ja bei der Entwickelung vieler Drüsen vorkommt. Eine solche Knospenbildung kommt ja in der Natur sehr oft und auf mannichfache Weise vor, und man beobachtet bei derselben ja nicht selten eine Vermehrung der typischen Anzahl. In gewisser Beziehung könnte man mit der vermehrten Anzahl der Finger und Zehen und mit der weit seltneren Verdoppelung eines Vorderarms oder Vorderbeins [1]) die Vermehrung der Wirbel analog finden, welche neuerdings wiederholt als Thierähnlichkeit besprochen worden ist, insofern man zunächst eine Vermehrung der Anzahl der Wirbel im Os coccygis und eine dadurch gegebene Verlängerung der Wirbelsäule zu einem Schwanze vor Augen hatte. Hierbei darf man doch nicht die Art und Weise ausser Acht lassen, in der die Wirbel durch Verwachsung zweier Hälften (einer vorderen und einer hinteren) entstehen, welche bei der Entwickelung durch Theilung der Urwirbel zu Stande kommen, so dass ursprünglich etwa doppelt so viele Stücke gebildet werden als später Wirbel vorhanden sind.

Schliesslich kann ich nicht umhin noch kurz die Frage über den Ursprung der sogenannten „verirrten Zähne“ und der dermoiden Cysten zu berühren.

Dr. Krabbe [2]) hat neulich eine grosse Zahl von Fällen gesammelt, wo bei Pferden in der Nähe des Ohrs ein Zahn oder auch 2 oder mehrere Zähne in einem oft mit einer Fistelöffnung versehenen Sacke gefunden wurden. Er bemerkt, dass diese Zähne wohl einige Aehnlichkeit mit Backenzähnen hatten, aber doch nicht gerade mit den normalen Backenzähnen des Pferdes, und dass sie vielleicht eher als Massen von Zahnsubstanz, denn als eine bestimmte Art von Zähnen bezeichnet werden konnten. Er macht auch darauf aufmerksam, dass nicht selten an derselben Stelle ganz ähnliche Säcke ohne Zähne gefunden werden, bisweilen einer bei jedem Ohr desselben Pferdes. In der Sammlung der hiesigen landwirthschaftlichen Hochschule hat er selbst 4 hieher gehörige Fälle gefunden und in der Literatur hat er 56 ähnliche Fälle gesammelt. Da diese Bildungen so häufig sind und im Ganzen in so gleich-

[1]) Ein sehr merkwürdiges Exemplar dieser Art bei einem Frosche sah ich in der Gurlt'schen Sammlung. Von Säugethieren finden sich ein Paar hiehergehörige Fälle in der Sammlung der hiesigen landwirthschaftlichen Hochschule.

[2]) Tidsskrift for Veterinärer. 2den Räkke. II. 1872.

artiger Weise am Ohr des Pferdes vorkommen, muss man ihm gewiss Recht geben, wenn er meint, dass man bezüglich dieser speciellen Fälle geneigt sein muss, sich an eine einzige Erklärung zu halten. Wenn man den Ort des Vorkommens dieser Bildungen berücksichtigt und dabei bedenkt, dass ganz ähnliche Säcke genau an derselben Stelle und zwar auf beiden Seiten vorkommen, so muss man auch mit ihm einig sein, wenn er geneigt, ist einen solchen Sack als den Rest einer unvollkommen geschlossenen Halsspalte anzusehen. Wenn man endlich in Betracht zieht, dass die betreffenden Pferde in den Fällen, welche in dieser Beziehung näher untersucht worden sind, die normale Anzahl von Zähnen in ihren Kiefern hatten, so muss man ihm auch Recht geben, wenn er meint, dass die Bezeichnung „verirrte Backenzähne“ nicht richtig sein kann, insofern hier offenbar nicht ein vollständiger und normaler Backenzahn eines Pferdes oder der ganze Keim eines solchen normalen Backenzahns in einer frühen Entwickelungsperiode seinen Platz verändert haben kann. Nach allen den vorliegenden Daten ist es mir hier am wahrscheinlichsten, dass eine Zellenpartie, welche ursprünglich einem der hinteren Backenzähne angehörte, durch einen localen Krankheitsprozess (welcher muthmaasslich zugleich eine unvollkommene Schliessung einer Halsspalte und dadurch die Sackbildung veranlasst haben kann) auf einem frühen Stadium der Entwickelung der Zähne von ihrem ursprünglichen Platze losgerissen und dahin transplantirt worden ist, wo die Zahnmasse in dem in der Nähe des Ohrs (als Rest der Halsspalte) gebildeten Sacke zur Entwickelung gekommen ist. — Es ist wohl nicht zu leugnen, dass diese von Krabbe besprochenen speciellen Fälle mit einigen anderen sogenannten „dermoiden Cysten“, welche weit von den Kiefern entfernt vorkommen, insofern analog sind, als es auch bei ihnen wahrscheinlich ist, dass sie von der Transplantation einer specifischen Gewebskeimpartie herrühren, welche ursprünglich demselben Individ angehört hat, und auch insofern als es auch wahrscheinlich ist, dass eine solche Transplantation wohl davon abhängt, dass ursprünglich eine Verbindung bestand zwischen der abnormen Stelle, an welcher solche Haar- oder Zahnmassen gefunden wurden, und derjenigen Stelle, an welcher der Gewebekeim derselben sich ursprünglich befand. In letzterer Beziehung hat Krabbe hervor-

gehoben, dass Lücke darauf aufmerksam gemacht hat, dass dermoide Cysten vorzugsweise gerade an solchen Orten vorkommen, wo das äussere Keimblatt während der frühesten Perioden des Embryonallebens Einstülpungen bilden. Es wird angeführt, dass die Eierstöcke vom oberen Keimblatte gebildet werden (oder dass dieses wenigstens zu ihrer Bildung beiträgt) und dass das Vorkommen von Cysten am Halse, welche Lücke gerade an der Stelle gefunden hat, wo das Zungenbein mit dem Schläfenbein verbunden ist, wahrscheinlich mit einer unvollkommenen Schliessung der Halsspalten in Verbindung gebracht werden kann.

Aus allem Diesem folgt aber nicht, dass alle diejenigen Fälle, die man als „dermoide Cysten" zusammengestellt hat, und namentlich das Vorkommen eines oder mehrerer Zähne oder grösserer oder kleinerer Haarpartien an ganz fremdartigen Stellen, immer von der Transplantation eines Theils eines ursprünglich demselben Individ angehörigen Gewebskeims abhängen sollte, und dass die Vorstellung ganz zu verwerfen sei, der zufolge man gemeint hat, es könnten die Zähne oder Haare ein Rest eines anderen Fötus (eines Bruders oder einer Schwester) sein, welcher übrigens ganz zu Grunde gegangen sein könnte. Dass dieses wirklich vorkommen kann, das wird durch einen sehr interessanten von Krabbe selbst angeführten Fall bewiesen, welcher sich in der Sammlung der landwirthschaftlichen Hochschule zu Kopenhagen befindet. Es ist der Kopf eines Schafes, an welchem man am linken Ohr einen kleinen überzähligen mit zwei Schneidezähnen versehenen Unterkiefer erkennt. Ein ganz ähnlicher Fall ist in dem neuen Werke Gurlt's[1]) unter dem Namen Monocranus dignathus beschrieben, und er führt überhaupt 11 solche Fälle an, alle bei Schafen. Ich bin mit Krabbe ganz einverstanden, dass diese Fälle als „Foetus in foetu" aufzufassen sind.

Wenn man auf die zahlreichen Fälle sogenannter parasitischer Missbildungen Rücksicht nimmt, wo ein verhältnissmässig sehr kleiner Rest eines Bruders oder einer Schwester übrig geblieben und als Geschwulst in den vollkommen entwickelten Organismus aufgenommen ist, und wenn man solche Fälle von Acardiacis und

[1]) Ueber thierische Missgeburten. S. 38—39. Fig. 86—88.

[2]) Noch ein hieher gehöriger Fall, bei einem Lamme, ist von Rosciszewski in diesem Archiv Bd. 59 S. 540 beschrieben.

Amorphis berücksichtigt, welche oben besprochen worden sind, so ist es weder unglaublich noch unwahrscheinlich oder sehr auffallend, dass auch ein Stück Haut oder so unwesentliche Organe, wie einige Zähne oder Zahnmassen, welche kaum als bestimmte Zähne bezeichnet werden können, oder auch wohl nur ein einziger Zahn oder eine einzige Zahnmasse bisweilen der einzige Rest eines Embryo sein könnte, dessen übrige Theile vollständig zu Grunde gegangen sein könnten. Der sehr auffallende Umstand, dass die zuletzt besprochene Form, welche unzweifelhaft auf den Ursprung von einem anderen Individ hindeutet, so oft und so ausschliesslich beim Schaf gefunden ist, scheint gewiss zur Vorsicht aufzufordern bei der Entscheidung der Frage über den Ursprung der noch häufiger und in ebenso eigenthümlicher Weise vorkommenden Säcke beim Pferde in der Nähe des Ohrs mit oder ohne Zähne, und die man wohl geneigt sein muss der Transplantation oder Dislocation eines Theils eines Zahnkeims zuzuschreiben, welcher ursprünglich demselben Individ angehörte. Diese Aufforderung zur Vorsicht wird um so dringender, wenn man sieht, dass von einem solchen kleinen Unterkiefer mit einem Zahn oder mit zwei Zähnen gewöhnlich ein Kanal ausgeht, welcher in den Schlund des grossen und übrigens normal entwickelten Thiers einmündet. Denn es wird hierdurch klar, dass der kleine Unterkiefer seiner Zeit in eine Halsspalte eingepflanzt worden ist und dass diese hiedurch offen gehalten worden ist, in ganz ähnlicher Weise, wie ja jene Säcke in der Nähe des Ohrs beim Pferde als Ueberbleibsel der Halsspalten aufgefasst werden müssen. Der Unterschied und die Uebereinstimmung dieses Vorkommens beim Pferde auf der einen und beim Schaf auf der anderen Seite leitet den Gedanken auf den Umstand hin, dass beim Schaf ja gewiss viel öfter als beim Pferde während des fötalen Lebens Gelegenheit gegeben ist zur Transplantation einer von einem anderen Individ stammenden Zahnkeimpartie in eine Halsspalte [1]). Bei näherer Erwägung wird man jedoch gewiss fin-

[1]) Heusinger hat neulich in einer Abhandlung (Die Halskiemenfisteln der Menschen und Thiere in Deutsche Zeitschr. f. Thiermedicin u. vergl. Pathologie Bd. 2 (1876) einen Fall besprochen, wo Renner beim Ochsen einen Sack mit „einem kleinen Fötus“ zwischen dem Schlund und der Luftröhre an einer Stelle vorfand, welche einer Halsspalte entspricht, und wo Renner beim Ochsen öfter Cysten gefunden hat, welche Haare enthielten.

den, dass der Unterschied der zuerst genannten Fälle beim Pferde und der später beim Schaf vorkommenden keinesweges sehr gross ist. Denn in beiden Fällen handelt es sich ja ohne Zweifel um Transplantation einer specifischen Gewebspartie während des fötalen Lebens, und wir wissen jetzt ja aus dem Vorhergehenden, dass Theile oder Partien eines Individs während der Entwickelung unter abnormen Verhältnissen dislocirt oder transplantirt werden können und zwar sowohl an einen anderen Ort des Körpers desselben Individs als auch in ein anderes Individ hinein. Der von Lebert hervorgehobene Umstand, dass z. B. die in den Ovarien, Testikeln u. s. w. vorkommenden Cysten in einzelnen Fällen 100, ja bis 200 Zähne (oder wohl richtiger gesagt kleine Zahnmassen) enthalten, und welcher als Beweis gegen die Erklärung dieser Cysten als „Foetus in foetu" geltend gemacht ist, verlangt offenbar noch eine besondere Erklärung, und dieses Verhalten ist ja durchaus nicht weniger auffallend unter der Voraussetzung, dass die dermoide Cyste einer Einstülpung oder Transplantation von Partien eines Gewebskeims, welcher ursprünglich demselben Individ angehörte, als unter der anderen Annahme, dass die transplantirte Gewebskeimpartie ursprünglich einem anderen übrigens zu Grunde gegangenen Individ angehört hätte. Wenn man meint, dass die oft sehr deformen kleinen Massen von Zahnsubstanz als wirkliche Zähne zu betrachten sind, obgleich man sie nicht auf eine bestimmte Zahnform zurückführen kann, so ist man in beiden Fällen genöthigt anzunehmen, dass die Zahl der Zähne während der Entwickelung durch eine Art Knospenbildung zugenommen hat, eine Annahme, welche gerade mit Rücksicht auf Haare und Zähne keine besondere Schwierigkeit darbietet, wenn man die Art und

Es ist nicht angegeben, wo sich diese Mittheilung von Renner findet. Dieser Fall ist ja gewiss analog mit den genannten Fällen beim Schaf. — Ein Umstand, welcher mit Rücksicht auf das häufige Vorkommen jener Säcke mit Zähnen oder mit Zahnsubstanz in der Nähe des Ohres bei Pferden erinnert zu werden verdient, ist übrigens, dass man gerade bei diesem Thier bisweilen eine ganz colossale pathologische Entwickelung von Zahnsubstanz vorfindet, welche, von einem oder mehreren Backenzähnen ausgehend, sehr grosse, aus conglomerirter Zahnsubstanz zusammengesetzte Geschwülste veranlassen kann. Mehrere solche Fälle finden sich auf der hiesigen landwirthschaftlichen Hochschule und einer dieser Fälle ist von Hannover in Bibl. f. Läger 1868 beschrieben worden.

Weise berücksichtigt, in welcher die Zahnsäcke der bleibenden Zähne aus dem Kanal hervorsprossen, welcher die Zahnsäcke der Milchzähne mit der Zahnfurche verbindet, und wenn es scheint, dass die secundären Haarsäcke in entsprechender Weise durch eine Art Knospenbildung aus den zuerst gebildeten Haarsäcken entwickelt werden. — Die besprochene Weise, in welcher die Zahnsubstanz luxuriiren und conglomerirte Zahngeschwülste bilden kann, scheint hier übrigens auch berücksichtigt werden zu müssen. Auch hier scheint man also, wie so oft, darin gefehlt zu haben, dass man auf einseitige Weise eine einzelne, für einige Fälle gültige Erklärung bevorzugt hat und über ein Entweder—Oder disputirt hat in Fällen wo mehrere Möglichkeiten vorhanden waren, von welchen die eine durchaus nicht die andere ausschliesst.

Die unter den pathologischen Anatomen noch ziemlich verbreitete Meinung, es könnten sich von einem nicht specifischen Gewebe unter Umständen alle möglichen Gewebe entwickeln, streitet so sehr gegen die Aufschlüsse und Erfahrungen, welche die normale Entwickelungsgeschichte sowohl, als die oben mitgetheilten Beobachtungen über die von Anfang an specifische Natur der Gewebskeime ergeben hat, dass man sehr zuverlässige Beweise für eine dieser letzteren Auffassung widersprechende Annahme verlangen muss. Solche Beweise vermag ich aber nicht in den Beobachtungen zu erkennen, bei welchen man, bei theilweiser oder successiver Exstirpation gewisser Geschwülste, nach und nach verschiedene Gewebe vorgefunden hat. Denn solche Fälle scheinen sehr gut durch die Annahme erklärlich zu sein, dass Theile von Gewebskeimen dieser Gewebe, welche entweder demselben oder einem anderen Individ angehört haben, während des fötalen Lebens an einen Ort transplantirt worden seien, wo sie unter Verhältnisse gekommen sind, welche ihre Entwickelung in ähnlicher Weise verhindert oder verzögert haben, wie es mit denjenigen Geweben der Fall war, welche bei dem oben besprochenen Acardiacus amorphus gefunden wurden, und dass sie demnächst, unter veränderten Ernährungsverhältnissen, unter günstigere Bedingungen gelangt sein könnten, unter welchen sie sich auf eine üppigere Weise entwickelt und vermehrt haben könnten.

XVIII.

Zur klinischen Charakteristik der Poliomyelitis anterior.

Von Dr. M. Rosenthal,
a. ö. Professor für Nervenkrankheiten an der Wiener Universität.

Wie es im Reiche der Naturwissenschaften als eine Errungenschaft gilt, wenn neu aufgetauchte Erscheinungen durch bereits bekannte Gesetze ihre Commentirung finden, ebenso wird es in der Medicin als Gewinn anzusehen sein, wenn neu erschlossene Krankheitsbilder nicht zur Vermehrung der von der Natur gehäuften Räthsel beitragen, sondern wenn sie in bestimmte anatomisch-klinische Kategorien einzureihen sind. Die Richtigkeit dieser Anschauung hat sich auch bei der in neuester Zeit gewürdigten Poliomyelitis anterior bewährt. Die bisher herrschende irrige Ansicht, dass die infantile Spinallähmung eine dem Kindesalter eigene Krankheitsform sei, wurde in den letzteren Jahren durch genauere Beobachtungen widerlegt, welche congruente Krankheitsbilder auch an Erwachsenen ergaben.

Die von Duchenne[1]), Bernhardt[2]), Frey[3]), Erb[4]) und Goltdammer[5]) entworfenen Krankheitsschilderungen lieferten den Beweis, dass die in reiferen Lebensaltern vorkommenden Fälle bezüglich der Acuität ihrer Entwickelung, der rasch diffundirenden Muskelatrophie mit Verlust der elektrischen Contractilität, der Integrität der Empfindung und der Sphincterenthätigkeiten, sowie bezüglich der allmählichen Erholung der Motilität bei noch vorhandenem Ausfalle der elektrischen Reizerscheinungen, sowohl unter einander, als auch mit dem Bilde der spinalen Kinderlähmung in den meisten und wichtigsten Zügen übereinstimmen. Auch die neueren

[1]) Electrisat. localisée. 3. édit. 1873. p. 439 u. ff.
[2]) Arch. f. Psychiatr. IV. Bd. 1873 und I. Bd. 1877.
[3]) Berl. klin. Wochenschr. No. 1—3 und 44—45. 1874.
[4]) Arch. f. Psych. V. Bd. 1875.
[5]) Berl. klin. Wochenschr. No. 26. 1876.

histologischen Untersuchungen des Rückenmarkes von Webber[1]), Cornil und Lépine[2]) bestätigten das nahe verwandtschaftliche Verhältniss der beiden Krankheitsformen, durch Erbringen des Nachweises von dem gleichen Vorkommen der Pigmentatrophie in den Zellen der grauen Vordersäulen, ebenso der Sclerose der Vorderwurzeln, nebst den bekannten degenerativen Vorgängen in den Muskeln.

Abweichend von den bisher geschilderten Typen der Myelitis antica adultorum gestaltet sich die Erkrankung, wenn dieselbe vorzugsweise an den oberen Extremitäten ihren Sitz aufschlägt. Die von Gull[3]) als cervicale Paraplegie bezeichnete Paralyse beider Arme ist sodann durch Zellenatrophie in den Vorderhörnern des Halsmarkes bedingt, welche den Wurzelfasern der oberen Gliedmaassen zum Ursprunge dienen. Bei dem Mangel an Untersuchungen über experimentelle Läsionen des cervicalen Vordermarkes dürfte es gerechtfertigt sein, wenn ich über das Ergebniss eigener Versuche das Wichtigste in Nachfolgendem mittheile, um an die gewonnenen Resultate die entsprechenden klinischen Beobachtungen von Poliomyelitis anterior anzuknüpfen.

Wenn man an Winterfröschen, nach Abkneipen der ersten Wirbel am obersten Theile der Halsanschwellung ein Stück Rückenmark nach vorne und von einer Seite bis zur anderen abträgt, so zeigt das Thier nebst Schiefstellung des Kopfes Lähmung beider Vorderbeine, die beim Springen nach einwärts geschlagen, und gegen mechanische sowie elektrische Reizung merklich weniger empfindlich sind. Nach 8—10 Tagen tritt Besserung in der Beweglichkeit der Zehen auf. Die mikroskopische Untersuchung des gehärteten Rückenmarkes ergab Einlagerung eines hyalinen Exsudates zwischen den Nervenröhren, zahlreiche Eiterkörperchen in der grauen Substanz, sowie stellenweise um den Centralkanal gruppirt. Auch an Kaninchen kann in angegebener Weise das vordere Halsmark verletzt, und nebst Dyspnoe Hyperästhesie und Lähmung beider Vorderbeine, oder auch einer Hinterextremität erzeugt werden.

Dem Vordermarke des Halstheiles lässt sich an Kaninchen von

[1]) Transact. of americ. Neurol. assoc. 1875. I. p. 55.
[2]) Gaz. médic. de Paris. No. 11. 1875.
[3]) Guy's Hospit. Reports. IV. 1858.

der vorderen, oder von der hinteren Fläche der Wirbelsäule aus operativ beikommen. Bei der In- oder Excision des Rückenmarkes von vorne her bereitet die Abtragung der massigen Wirbelkörper grosse Schwierigkeiten, und ist dies Verfahren nicht minder mühsam, als wegen der profusen Blutungen gefährlich. Auf nur einseitig gelungene Durchschneidung des Halsmarkes erfolgt Hemiplegie der betreffenden Körperseite, erst auf Durchtrennung des Markes bis in die beiden Seitenstränge kömmt Lähmung beider Vorderbeine, häufig auch Parese der einen Hinterpfote zu Stande. Die Lähmung der Vorderglieder ist zumeist keine vollständige, es sind vorzugsweise die Strecker ergriffen, die Beuger in geringerem Grade. Zumeist wird das operirte Thier sofort von heftiger Dyspnoe ergriffen, mit bald nachfolgenden partiellen tetanischen Krämpfen der Extremitäten und terminalen epileptiformen Zuckungen. Der Tod tritt innerhalb 24—36 Stunden ein. Bei der Section findet sich ein ausgebreitetes intrameningeales, der Operationsstelle entsprechend häufig auch intramedulläres Extravasat.

Bei der minder schwierigen, auch minder bedenklichen Operation von der Hinterfläche der Wirbelsäule aus, wird nach Abtragung der Fortsätze der obersten Halswirbel, seitlich am Rückenmarke eine kautschukene Aneurysmennadel eingeführt, unter Schonung der lateralen Venengeflechte das Mark vorsichtig abgehoben, und mittelst eines feinen, am besten wohl nach der Fläche gekrümmten Messerchens die In- oder Excision vorgenommen. Nebst den erwähnten unvollständigen Lähmungen der vorderen, oder auch einer hinteren Extremität, ist auch das Reflexvermögen häufig alterirt. Auf elektrische Reizung des einen blossgelegten Ischiadicus tritt Zuckung beider Hinterbeine ein, während die Vorderglieder ruhig bleiben; auf Reizung des Medianus geräth blos die entsprechende Extremität in Contraction. Bei der Section findet sich am Halstheile ein den Querdurchmesser des Markes einnehmender Bluterguss, der nur schmale Streifen der Substanz freilässt, sich an tieferen Schnitten mehr auf die grauen Säulen einschränkt, und zuletzt nur punktförmig nach hinten anzutreffen ist.

Uebereinstimmend mit obigen Angaben des Experimentes lautet die Zeugenschaft der klinischen Beobachtungen. So können myelitische Herderkrankungen bei absteigender Verbreitung vom Cervicaltheile aus Lähmungen der oberen, erst weiterhin auch der un-

teren Gliedmassen erzeugen. Bei Caries (Budd)[1]), Luxationen oder Brüchen (Michaud)[2]) der obersten Wirbel können anfangs isolirte Lähmungen der oberen Extremitäten auftreten. Myelitische Vorgänge, die im Halstheile nach den vorderen grauen Marksäulen diffundiren, haben doppelseitige Paralysen und Atrophien der Arme zur Folge. In einem jüngst von Raymond[3]) berichteten Falle (nach Durchkältung entstandene, in 12 Tagen tödtlich verlaufene centrale Myelitis, mit Lähmung und Abmagerung beider Arme), fand sich theilweise Zerstörung der Vorderhornzellen im Halstheile, die Bindegewebszüge und Gefässwände mit Kernen besäet. Auch bei der nach übereinstimmenden neueren Untersuchungen in Myelitis der grauen Vordersäulen begründeten progressiven Muskelatrophie kömmt es, wenn die aufwärts schreitenden entzündlichen Vorgänge Erscheinungen von Bulbärparalyse erzeugen, zur Diplegie der Arme. Die in gleicher Höhe vor sich gehende Entartung der vorderen grauen Hörner kann ferner bei der spinalen Kinderlähmung, wie ich[4]) an einem Falle dargethan habe, Paraplegie der oberen Extremitäten in ihrem Gefolge haben.

In ganz ähnlicher Weise gestaltet sich der Entwicklungsgang der Poliomyelitis anterior, wenn die fettig-pigmentöse Entartung der Vorderhornzellen vorzugsweise im Halstheile Platz greift. In dem von Cornil und Lépine[5]) geschilderten Falle (Lähmung der Beine, nach 2 Jahren auch der Arme, mit Atrophie und Abnahme oder Verlust der elektrischen Erregbarkeit), waren die grossen Ganglienzellen der Vordersäulen in der Hals- und Lendenanschwellung verschwunden oder sehr atrophisch; die graue Substanz sclerosirt, ebenso die vorderen Wurzeln, die Gefässe in ihren Wandungen beträchtlich verdickt.

An die obigen Daten des Experimentes und der geweblichen Untersuchungen anknüpfend, will ich nun die Schilderung 5 eigener Beobachtungsfälle von Poliomyelitis anterior folgen lassen. Die beiden ersten Fälle sind wegen ihres abweichend typischen Verlaufes in Form von Cervical-Paraplegie, sowie wegen ihres günstigen Aus-

[1]) Med. chir. Transact. 1839. T. 22. p. 141.
[2]) Sur la méningite et la myélite dans le mal vertébral. 1871. p. 58.
[3]) Progrès médical. No. 17. 1875.
[4]) Klinik der Nervenkrankheiten. II. Aufl. 1875. S. 413—414.
[5]) Loco cit.

gänges von Interesse. Im dritten und vierten Falle boten die durch Trauma verschuldete Entwicklung von transversaler Myelitis, bezieh. die gekreuzte Form der Lähmung und deren Complicationen, im fünften Falle die Paralyse aller Gliedmaassen und deren Erholung bemerkenswerthe klinische Eigenthümlichkeiten dar.

1. Beobachtung. Nach bald gewichener Paraparese der Beine zurückgebliebene Paraplegie der oberen Gliedmaassen, charakteristisches Verhalten der gelähmten und atrophischen Arme gegen Elektricität, allmählicher Uebergang in Besserung, Heilung nach 3 Jahren.

Ein 50jähriger Kaufmann aus Mähren wurde im Januar 1873 nach einer heftigen Erkältung von Fieber und Diarrhoe befallen, bei deren Ablauf auffällige Schwäche der Beine und stärkere Lähmung beider Arme zum Vorschein kamen. Ein halbes Jahr später fand ich gelegentlich der Aufnahme des Kranken in die Wasserheilanstalt des Herrn Dr. Friedmann in Vöslau nachfolgendes Krankheitsbild:

Ein mittelgrosses, mässig genährtes Individuum, das bei Untersuchung der Brust- und Bauchorgane nichts Abnormes darbietet. Doch sofort fallen die hochgradigen Störungen der Motilität auf. Der Gang ist noch matt und schlottrig, nach etwa ½stündigem Gehen tritt Ermüdung ein. Die beiden unteren Gliedmaassen sind beträchtlich abgemagert, der Umfang des Oberschenkels (10 Cm. oberhalb der Kniescheibe) beträgt rechts 32, links 35 Cm., um die Wadenmitte 26 und 28 Cm. Die active Beweglichkeit ist besonders in den Hüft- und Kniegelenken noch beeinträchtigt, mehr rechterseits, die Bewegungen in den Sprunggelenken gehen besser vor sich. Die Musculatur der Ober- und Unterschenkel weist bedeutende Herabsetzung der directen sowie indirecten faradischen und galvanischen Erregbarkeit nach, als quantitative Verminderung derselben, ohne qualitative Aenderung. Die Sensibilität sowie die Sphincteren verhalten sich normal. An den oberen Extremitäten treten die Lähmung und Atrophie ungleich frappanter hervor; auch hier ist die rechte Seite mehr ergriffen als die linke. Die rechte Oberarmmitte misst im Umfange 19, die linke 24 Cm., dieselbe Gegend an den Vorderarmen 22 und 25½ Cm. Die stark abgemagerten Arme hängen schlaff zu beiden Seiten des Stammes herab, beide Hände sind in der Adductionsstellung flectirt; die Finger eingeschlagen, die Daumenballen, besonders rechts, abgezehrt, die Opposition, Abziehung und Beugung nur andeutungsweise auszuführen, der 1. Interosseus beiderseits sehr atrophisch. Die Streckseite ist an beiden Vorderarmen im unteren Drittel, und namentlich nach der Ulnarseite hin stark abgeflacht, blos das linke Handgelenk kann noch activ bis zur Horizontallinie erhoben werden. Die Streckfähigkeit der Oberarme ist eine sehr geringe, minder erschwert ist die willkürliche Beugung in den Ellbogengelenken, die Verkürzung des Supinator long. ist eine fühlbare. Die Schultern sind beiderseits sehr abgemagert, eckig-flach, die linke steht etwas höher, die Scapula ist mehr nach auf- und auswärts gerückt, auch stärker hervorstehend. Die Bewegungen in den Schultergelenken sind sehr beschränkt, die Erhebung der Oberarme bis zur Horizontalen unmöglich, die Vor-

und Rückwärtsbewegungen sehr gering. Patient schleudert den Arm (mittelst des Serratus antic. maj.) nach vorne.

Die faradomusculäre Contractilität ist (selbst bei Deckung beider Rollen) an den Vorderarmen in den Fingerstreckern erloschen, ebenso im Extensor carpi ulnaris, der entsprechende Radialis und lange Daumenabzieher reagiren noch schwach. Die galvanische Muskelreaction (bei 20 Siem. El.) noch als träge mit vorwiegender ASZ vorhanden. Die faradische und galvanische Reizung des Radialisstammes löst rechts blos im Supinator und Extens. carpi radial. deutliche, im Abduct. pollic. long. nur schwache Contractionen aus. Linkerseits hat die Reizung auch merkliche Anspannung der Fingerstrecker zur Folge. Die Erregbarkeit der Nv. mediani und ulnares ist zu beiden Seiten, besonders auffällig rechts, beträchtlich herabgesetzt.

Auf Combination der hydriatischen Methode (feuchte Abreibungen, später feuchte Einpackungen, mit nachfolgendem abgeschrecktem Halbbade) und Elektrotherapie (stabile galv. Ströme am Halstheile und labile zu den Radialnerven) besserte sich der Zustand des Pat. im Laufe des Sommers von 1873. Die Motilität der Beine erstarkte mit der merklich zunehmenden Ernährung derselben, auch der linke Arm wurde beweglicher und freier. Das elektrische Verhalten war sich gleich geblieben. Im Verlaufe des nächsten Winters schritt die Besserung langsam, doch stetig fort. Als sich Pat. im Beginne des Sommers von 1874 neuerdings zur Kur meldete, konnte er bereits bedeutende Strecken zu Fuss zurücklegen, auch konnten die Hände besser dorsalflectirt und zum Selbstankleiden verwendet werden; die Bewegungen in den Schulter- und Ellbogengelenken zeigten von noch auffälliger Behinderung. Die Therapie wurde in oben erwähnter Weise fortgesetzt, weiterhin durch die Einwirkung von örtlichen Brausen verstärkt. Als der Sommer zur Neige ging, begann Pat. wieder mit der rechten Hand zu schreiben. Durch starke Ströme liess sich ein Wiedererwachen der Erregbarkeit der Nv. radiales darthun, auf intensivere faradische Reizung antworteten die gemeinschaftlichen Fingerstrecker mit schwachen Zuckungen, die Einzelstrecker der Finger, sowie die Daumenmuskeln, verhielten sich noch stumm. Wie ich von einem im Jahre 1875 behandelten Landsmanne unseres früheren Patienten erfuhr, ist Letzterer von der erlangten Gebrauchsfähigkeit seiner Hände vollkommen befriedigt.

Das geschilderte Krankheitsbild bietet mehrfache Eigenthümlichkeiten dar. Die nach Fieberbewegungen entstandene Parese der Beine bildete sich bald zurück, während die offenbar durch entzündliche Veränderungen der cervicalen grauen Vordersäulen bedingte Lähmung und Atrophie der Arme sich hartnäckiger behaupteten. Sowohl am rechten paralytischen, als auch am linken zum Theile noch activ beweglichen Vorderarme waren die Strecker zum grössten Theile faradisch unerregbar, die galvanische Reaction zeigte qualitative Veränderung. Die Reizung der Nv. radiales liess besonders rechts den partiellen Ausfall der Muskelfunctionen erkennen,

während der Supinator nebst einigen Genossen sich als kaum, oder nur wenig ergriffen erwiesen. Auch die Erregbarkeit der übrigen Armnerven war beeinträchtigt. Die weiterhin stetig fortschreitende Besserung gab sich durch allmähliche Wiederkehr der Motilität der Ober- und Vorderarme, sowie auch der sich langsam erholenden Nerven- und Muskelerregbarkeit kund. Nach 3 Jahren war nahezu vollständige Heilung eingetreten. In einem ähnlichen Falle von C. Weiss [1]), aus der Clientèle des Herrn Doc. Dr. O. Berger, war gleichfalls die nach einem Fieber aufgetretene Schwäche der Beine nur vorübergehend, die nach 12 Tagen entstandene Lähmung der Arme (mit Entartungsreaction und Vorwiegen der Anodenwirkung) brauchte 4 Jahre zu ihrer fast gänzlichen Heilung. In beiden angeführten Fällen war es demnach die Paraplegie der oberen Gliedmaassen, welche die klinischen Merkmale der chronisch verlaufenden Poliomyelitis anterior darbot; die Lähmungen waren umschrieben wie bei der experimentellen Läsion des vorderen Halsmarkes. In beiden Fällen war der Entwicklungsgang der Erscheinungen ein analoger, und half die Erholung der Motilität der Arme, bei verspäteter Wiederkehr der elektrischen Normalreaction, die Genesung anbahnen.

2. Beobachtung. Bei einem 40jährigen Oeconomen waren im September 1876 nach Durchnässung des Körpers bei starkem Winde, Fieberbewegungen mit gastrischen Störungen aufgetreten, die (nach Angabe des Arztes) 8 Tage lang dauerten, und nach ihrer Rückbildung eine Parese der mässig abgemagerten Beine hinterliessen. Erst nach 4 Wochen war eine deutliche Erkräftigung und Völlerwerden beider Schenkel wahrzunehmen, und konnte Pat. wieder 20 Minuten lange herumgehen. Um diese Zeit fing der rechte, bald darauf auch der linke Arm schwächer und magerer zu werden an und büssten nach weiteren 4 Wochen vollends ihre Gebrauchsfähigkeit ein.

Als Pat. nach zweimonatlicher Krankheitsdauer sich mir vorstellte, fand ich an dem mittelgrossen, ziemlich robusten Manne beide Unterextremitäten wohlgenährt, deren Beweglichkeit und elektrische Erregbarkeit nahezu normal. Auch die beiden Schultern und Oberarme recht fleischig und frei beweglich, dagegen beide Vorderarme auffällig abgemagert, cylindrisch, mit stark herabhängenden Handgelenken, Beugestellung der Finger und Atrophie der zwei ersten Interossei sowie der Daumenballen; nur der linke Carpus kann ein wenig erhoben werden. Die Sensibilität allenthalben normal, die Haut- und Sehnenreflexe fehlend, die Sphincteren intact. Beide Radialnerven sind unerregbar, an den Extensoren der Vorderarme, der Carpi und an den Interosseis deutliche Entartungsreaction, mit Ueberwiegen der AnSZ

[1]) Inaugural-Dissert. Breslau 1875.

erweislich. Auf den Gebrauch von Jodkalium und die bald darauf vorgenommene galvanische Durchströmung der Halswirbelsäule und der Vorderarme, erfolgte nach 6 Wochen die Wiederkehr der activen Bewegungen des linken Handgelenkes. Weiterhin zeigte sich im Laufe der damit combinirten hydriatischen Behandlung (wie im 1. Falle) nach 2 Monaten eine Erholung der Extensores carpi radiales, wodurch das Schreiben wieder ermöglicht wurde. Nach 5monatlicher Behandlung konnte auch das rechte Handgelenk wieder aufgestellt werden, nur die Streckung der Finger machte noch Schwierigkeiten; auch die Ernährung der Vorderarme hatte merklich gewonnen. Die galvanische Erregbarkeit hatte beträchtlich ab-, die faradische kaum noch zugenommen. Der Reconvalescent wurde um diese Zeit von seinen Verhältnissen nach der Heimath abberufen.

Auch dieser 2. Fall von poliomyelitischer Cervicalparaplegie war in nahezu vollständige Heilung übergegangen. Die unter Fieber entstandenen Paresen und Abmagerung der Beine wichen bald, auch die Atrophie und umschriebene Lähmung der Vorderarme zeigten einen günstigen Verlauf. Die Paralyse muss sich verschieden gestalten, je nachdem die Zellenatrophie in den grauen Vordersäulen des Halsmarkes die unteren oder oberen Wurzelfasern des Armgeflechtes in Mitleidenschaft zieht. In diesem 2. Falle war bereits nach zwei Monaten vom fieberhaften Entstehen der Affection deutliche Entartungsreaction zu constatiren. Die Erhöhung der galvanischen Erregbarkeit war in beiden angeführten Fällen, im Gegensatze zu den peripheren Lähmungen, eine ganz geringe, auch ist sie nur von kurzer Dauer, und kömmt es bald hiebei zu Verminderung der Erregbarkeit. Mit der wiederkehrenden Motilität bessert sich auch die Muskelernährung, während die Nerven- und Muskelreizbarkeit sich sehr spät und langsam erholen. Der von mancher Seite für Bleilähmung gehaltene 2. Fall war durch die elektrische Exploration allein nicht aufzuklären, da Entartungsreaction auch bei saturninen Paralysen von Erb und E. Remak nachgewiesen wurden, und wie ich letzterem Beobachter bestätigen kann, auch Atrophie und Lähmung der Interossei sowie der Daumenballen durch Blei erzeugt werden können. In unserem 2. Falle mussten daher die Anamnese, das Fehlen von Kolik, Obstipation, Zahnbeleg, Cachexie, sowie der febrile Beginn, die rasch aufsteigende Form der Lähmungen und Atrophien, sowie deren baldige theilweise Rückbildung die Exclusion fördern helfen.

3. Beobachtung. Febrile Entwickelung von Paraplegie der oberen Extremitäten, nach 6 Monaten Hinzutreten von Lähmung der

Beine, baldige Besserung derselben; charakteristisches Verhalten der gelähmten und atrophischen Gliedmaassen gegen Elektricität. Nach einem Sturze auf den Rücken Auftreten von diffuser interstitieller Myelitis.

Dieser mit Herrn Hofr. Prof. Duchek beobachtete und behandelte Fall betraf einen 49jährigen Mann aus Dalmatien, der im Mai 1875 nach Vorausgehen von Schauer und Hitze eine Erlahmung des rechten Daumens, Zeige- und Mittelfingers, bald darauf auch der übrigen zwei Finger bemerkte; nach einigen Tagen wurden in derselben Reihenfolge auch die Finger der linken Hand unbeweglich. Die beiden unbrauchbaren Arme magerten rasch ab, während die Beine in den darauf folgenden Sommermonaten beim Gehen noch gut aushielten und nur zeitweiliges Zittern nach starker Ermüdung darboten. Erst ein halbes Jahr später, nach plötzlich aufgetretenen Fieberbewegungen im Monate November, wurden auch die Beine von rasch zunehmender Schwäche und Abmagerung befallen. Auf Gebrauch von kühleren Thermen trat Besserung in der Beweglichkeit der unteren Extremitäten ein, die oberen waren dagegen lahmer und magerer geworden.

Bei der Anfangs März 1876 übernommenen Behandlung fand ich an dem sonst robusten, in seinen inneren Organen gesunden Manne, beide obere Extremitäten in hohem Grade abgemagert und unbeweglich. Rechterseits ist Unmöglichkeit die Schulter zu bewegen, und nur schwaches Beugungsvermögen im Ellbogengelenke bei erloschener Extensionsfähigkeit zu constatiren; die Hand ist angelaufen, auffällig livid gefärbt und kühl, in den gebeugten Fingern stets geöffnet und kann nicht geschlossen werden, der Daumenballen ist stark atrophisch. Der Umfang an der Mitte des Oberarmes beträgt 24 Cm., in derselben Gegend des Vorderarms 21 Cm. Die Farado-Contractilität ist am Extens. digit. commun., an den Einzelstreckern der Finger, ebenso am Thenar und an den Interosseis vollständig erloschen; der Supinator sowie die Extensores carpi reagiren noch deutlich. Die galvanische Erregbarkeit des Plexus brachialis ist sehr herabgesetzt, bei 40 Siem. El. nur schwache KSZ. Der N. radialis zeigt erst bei 30 El. deutliche Reaction, bei 35 El. erfolgen auf KS schwache Contractionen des Extens. dig. com., dagegen starke von Seite des Supinator und der Carpusstrecker. Auch am Medianus bewirkt ein Strom von 30 El. nur mässige KSZ, am Ulnaris bei 25 El. Bei directer Muskelreizung (gleichgültig ob mittelst Ka. oder An.) ruft ein Strom von 35 El. nur schwache Zuckungen des Extens. dig. com. und carpi rad. hervor, die jedoch bei metallischer Wendung von der Ka. zur An. beträchtlich stark ausfallen, der Supinator und Extens. carpi ulnaris reagiren auf 25 El. = 20° Nadelausschlag ganz gut.

Linkerseits kann der Arm bis zur Horizontalen erhoben, doch nur wenig nach hinten gestreckt werden, die Beugung im Ellbogengelenke geht wohl besser als rechts aber langsam von Statten, auch kann die Hand besser supinirt, dagegen nur wenig pronirt werden, am Daumen ist leichte Beugung und Streckung, doch keine Abduction ausführbar. Die faradische Reizung ergiebt bei einem Rollenabstand von 6 Cm. schwache Contraction des Extens. dig. com., ungleich kräftiger von Seite des Supinator und der Carpusstrecker, am Thenar nur Andeutung von Contraction, der 3. und 4. Interosseus zeigen deutliche Zuckungen. Die galva-

nische Reizung ergiebt schon bei 30 El. am Armgeflechte KSZ, dieselbe tritt am N. radialis bei gleichem Stromreiz auf, am Medianus und Ulnaris bei 28—25 El. Ein Strom von 20 El. erzeugt bei directer Einwirkung starke KSZ von Seite des Extens. dig. com. und der Extensores carpi, ebenso des Abductor pollic., der faradisch unerregbar ist. Der Umfang des linken Armes beträgt in der Oberarmmitte 26 Cm., in der Vorderarmmitte 22½ Cm.

An den minder atrophischen, in ihren Bewegungen blos matteren unteren Extremitäten ist die faradische Erregbarkeit der Muskeln herabgesetzt, doch allenthalben nachzuweisen. Die galvanische Erregbarkeit zeigt quantitative Verminderung, ohne qualitative Aenderung. Die Sehnenreflexe, insbesondere rechts von der Patellarsehne aus, gesteigert, die Hautreflexerregbarkeit verhält sich normal. Die Sensibilität ist an den oberen sowie an den unteren Gliedmaassen intact, ebenso die Sphincterenthätigkeit. Nach sechswöchentlicher elektrischer Behandlung (galvanische Durchströmung des Halstheiles nebst peripherer Anregung der Nerven) und beim Gebrauche von steigenden Dosen des Nitras argenti konnte Pat. bereits eine Stunde lang herumgehen, der linke Arm konnte über die Horizontallinie erhoben, der rechte leichter im Ellbogen gebeugt werden. Um diese Zeit musste Pat. nach Triest verreisen, wo Herr Dr. di Alimonda mit Erfolg die Galvanisation fortsetzte. Ende April glitt Pat. beim Besteigen eines Wagens aus, fiel auf den Rücken und musste nach bald abgelaufener Bewusstlosigkeit durch 12 Tage, wegen sehr heftiger Schmerzen im Kreuze und an den unteren Gliedmaassen das Bett hüten. Beim Verlassen desselben waren die Beine nur mit Mühe zu bewegen, bald darauf wurde auch der linke Arm stärker gelähmt. Bei der nach 2 Monaten vorgenommenen Untersuchung fand ich hochgradige Paralyse der oberen sowie auch der unteren Extremitäten, das Gehen war nur bei Unterstützung des Kranken durch wenige Minuten möglich, die Beweglichkeit der Arme und Hände nur andeutungsweise vorhanden. Die Musculatur der Beine atrophisch und schlaff, erst bei sehr hohen Stromstärken (30—35 El.) Entartungsreaction darbietend, die Erregbarkeit der Nv. peronei und tibiales sehr herabgesetzt. An beiden Radialnerven die farad. und galvan. Reaction erloschen, links ist an den Vorderarmmuskeln noch Entartungsreaction nachweisbar, rechts selbst bei sehr starkem Stromreiz nur noch minimale Erregbarkeit. Die Sensibilität ist allenthalben beträchtlich herabgesetzt. Die durch 3 Monate fortgesetzte hydriatische und elektrische Behandlung vermochten nicht den weiteren Verfall der Motilität aufzuhalten; Pat. konnte nur mit Mühe nach Hause befördert werden.

In diesem Falle war, wie bei der Eingangs geschilderten experimentellen Läsion des vorderen Halsmarkes, die Poliomyelitis anterior unter dem Bilde einer cervicalen Paraplegie aufgetreten. Erst nach einem halben Jahre gesellten sich Lähmungen an den unteren Extremitäten hinzu, die im Laufe der nächsten Wochen eine ungleich raschere und bessere Erholung zeigten, als die oberen Gliedmaassen. Die unter Fieberbewegungen zu Stande gekommene Paralyse und Atrophie der letzteren, die livide Färbung der kühleren

Endglieder, das Verschontbleiben der Sensibilität, sowie das eigenthümliche elektrische Verhalten entsprachen genau dem Symptomenbilde der spinalen Kinderlähmung, die, wie bereits oben erwähnt wurde, mit Lähmungen der Arme debütiren kann. Je nach dem Intensitätsgrade der im Bereiche der verschiedenen Armnerven diffundirenden Lähmungen und Atrophien war in unserem 2. Falle anfangs die Entartungsreaction, insbesondere rechterseits, vorhanden, und war der Verfall der Erregbarkeit vom Plexus durch die Nervenstämme, bis in die entsprechenden Muskeln zu verfolgen. An den minder geschwundenen und paretischen Beinen war blos quantitative Herabsetzung der elektrischen Reaction erweislich. Erst durch den späteren Fall auf den Rücken wurden die Chancen der Besserung vernichtet, und kam es nach abgelaufenen Reizerscheinungen zur hochgradigen Paralyse der unteren, bald auch der oberen Gliedmaassen, unter Abnahme der Sensibilität und rapidem Verfalle der elektrischen Erregbarkeit. Die anfangs umschriebene entzündliche Läsion im vorderen (grauen) Halsmarke wurde offenbar, in Folge der heftigen traumatischen Einwirkung auf das Rückenmark, zu einer interstitiellen, transversalen Myelitis angefacht.

4. Beobachtung. Gekreuzte Form der Lähmung mit daselbst überwiegendem Verfall der Erregbarkeit, im weiteren Verlauf Complication mit psychischen Symptomen und mit Erscheinungen von aufsteigender Landry'scher Paralyse.

Eine 45jährige Dame, die Ende 1874 ihren einzigen Sohn verlor, und nach Angabe der Angehörigen Monate lang nicht zu trösten war, wurde im Sommer des nächstfolgenden Jahres von Schmerzen und zunehmender Schwäche, nebst Abmagerung des linken Armes, nach wenigen Wochen auch des rechten Beines ergriffen, die übrigen Gliedmaassen waren beweglich und frei von Schmerzen geblieben. Erst gegen Ende 1875 machten sich auch daselbst Paresen bemerklich.

Als ich um diese Zeit zur Patientin geholt wurde, fielen mir sofort bei der Untersuchung die stärkere Lähmung und Atrophie der linken oberen und rechten unteren Extremität auf. Der linke Arm konnte nicht mehr erhoben, auch nicht gestreckt, nur schwach gebeugt und in den Fingern bewegt werden, die Druckkraft der Hand eine sehr geringe. An der rechten Unterextremität im Hüftgelenke keine, im Kniegelenke nur schwache, im Fuss- und in den Zehengelenken dagegen noch kräftigere active Bewegungen auszuführen, beim Gehen wird das Bein schleifend nachgeschleppt. Die Empfindung ist an den gelähmten Gliedmaassen unversehrt, die Reflexerregbarkeit, besonders von der rechten Patellarsehne aus, merklich gesteigert (im Vergleiche mit dem anderen Beine). Die rechte obere und linke untere Extremität sind fleischiger, ihre Excursionsfähigkeit sowie die Widerstandskraft der Arm- und Schenkelmuskeln sind merklich herabgesetzt.

Da die Kranke bereits in elektrischer Behandlung stand, konnte ich das elektrische Verhalten der gelähmten Glieder mittelst der vorgefundenen Apparate sofort prüfen. Am linken Arme ist die faradische Contractilität der Schultermuskeln, der Ober- und Vorderarmstrecker selbst bei starkem Strom eine auffällig geringe; rechterseits sind kräftige Zuckungen auszulösen. Am linken N. radialis bei einem (bereits schmerzhaften) Strome von 35 Siem. El. keine Erhebung des Carpus, nur schwache Contraction der Fingerstrecker wahrzunehmen, rechts deutliche KSZ bei 25 El.; der linke Extens. dig. com. reagirt bei 30 El. auf die K. und Anodenreizung gleich schwach, der rechte deutlich bei 20 El. Am rechten N. peron. erst bei 25 El. KSZ, links bei 15 El. Am rechten Tibialis ant., am Peron. sowie am Quadriceps Entartungsreaction bei wenig erhöhter galvanischer Erregbarkeit vorhanden; links blos Herabsetzung der beiden Stromreactionen.

Im Laufe der nächsten Monate traten zu wiederholten Malen psychische Reizsymptome auf. Die Kranke verfiel in hochgradige Aufregung, wurde auffällig weinerlich, und war von einer die Umgebung quälenden Unruhe und Unbeständigkeit. Nach ein oder zwei Tagen verlor sich diese psychische Verstimmung wieder. Inzwischen stellten sich von Zeit zu Zeit Athmungsbeschwerden mit starkem Oppressionsgefühl ein, unter Beschleunigung der Inspirationen; die Untersuchung der Brustorgane ergab nichts Abnormes. Als ich etwa ein halbes Jahr später Patientin wiedersah, fielen mir die undeutlicher gewordene Sprache und der mattere Klang der Stimme auf; auch zeigte sich ein Uebergreifen der Atrophie und Lähmung auf die anfangs minder afficirte rechte obere und linke untere Extremität. Späteren Berichten zufolge trat Zunahme der Paralysen ein, und kann Patientin nur bei Unterstützung von zwei Personen wenige Schritte machen.

Im vorliegenden Falle trat die Poliomyelitis anterior unverkennbar in Form von wechselständiger Spinallähmung auf. Das Ergriffensein der oberen Extremität an der einen, der unteren an der anderen Seite ist bei myelitischen Heerden innerhalb der Pyramiden anzutreffen, wo die Nervenzüge der oberen Gliedmaassen vor, die der unteren nach eingegangener Kreuzung von der Läsion ereilt wurden. In einem analogen Falle von Leyden [1]), der eine spinale Kinderlähmung, mit Atrophie und Lähmung des linken Armes und rechten Beines betraf, fand sich Sclerose im linken Seitenstrange des Halsmarkes und des rechten Seitenstranges des Lendentheiles. Das Bild der gekreuzten atrophischen Lähmung, mit der charakteristischen Reaction der ergriffenen Nerven und Muskeln, war über ein Jahr lang in ungetrübter Deutlichkeit vorhanden. Erst späterhin diffundirten die myelitischen Vorgänge auch über die Centren der entgegengesetzt gestellten Extremitäten, und kam es bei

[1]) Arch. f. Psychiatr. Bd. VI. 1876. S. 284.

Aufwärtsschreiten des Prozesses nach oben im Rückenmarke zu hyperämischer Reizung corticaler Hirngebiete und einzelner medullärer Herde, wodurch die intercurrirenden psychischen Symptome, sowie die einige Aehnlichkeit mit der Landry'schen Paralyse bietenden Erscheinungen bedingt gewesen sein mochten. Einen in mancher Beziehung ähnlichen Fall von acuter Spinallähmung der Erwachsenen hat Friedrich Schultze in diesem Archiv [1]) mitgetheilt.

5. Beobachtung. Entwicklung von Poliomyelitis anterior unter dem Bilde von acut aufsteigender Paralyse, eigenthümliches Verhalten der Sensibilität, nach einem Jahre beginnende Erholung der Motilität, nach zwei Jahren nahezu vollständige Herstellung.

Der zum Schlusse dieser klinischen Beobachtungen noch anzuführende Fall betraf einen gegen Ende December 1872 auf die II. medic. Abtheilung des hiesigen allgemeinen Krankenhauses aufgenommenen 31jährigen Handelsagenten, welcher angeblich früher niemals krank gewesen, und sich erst vor 14 Tagen einer heftigen Durchkältung ausgesetzt hatte. Bereits am Tage nachher wurde Pat. von Fieberhitze und reissenden Schmerzen in den Beinen befallen, die nach etwa 24 Stunden abnahmen und eine Erlahmung der unteren Gliedmaassen hinterliessen. Am 2. Tage darauf wurde der linke Arm unbeweglich, am 3. Tage auch der rechte. Der für acut aufsteigende Paralyse gehaltene Fall kam, bei gänzlichem Darniederliegen der Beweglichkeit des Kranken, wegen Mangel an hinreichender Pflege, eine Woche später zur Aufnahme in's Spital.

Die Untersuchung des kräftig gebauten und wohlgenährten Patienten liess an den inneren Organen nichts Abnormes nachweisen, doch fielen sofort die Lähmung und Abmagerung der Gliedmaassen, insbesondere der unteren auf. Letztere verharren unter der Bettdecke in gebeugter und zumeist gekreuzter Stellung, die Muskeln fühlen sich allenthalben weich und schlaff an. In den Unterschenkeln ist beiderseits jede Beweglichkeit verloren gegangen, die Oberschenkel können nur unter sichtlicher Mühe ein wenig gestreckt, dagegen leichter vom Kranken gebeugt werden. Die linke obere Extremität ist in der Schulter auffällig abgemagert und nur andeutungsweise beweglich, der stets gebeugte Arm nur einer sehr geringen activen Streckung fähig, die im Carpus herabgehende adducirte Hand unbeweglich. Der rechte nicht minder atrophische Arm kann noch besser activ gestreckt, im Schultergelenke etwas nach vorne erhoben, die Hand im Carpus schwach nach auf- und abwärts bewegt werden. Der Oberschenkel hat rechts um die Mitte einen Umfang von 46, links von 45 Cm., die Waden von 28 und 26 Cm., die Oberarmmitte beträgt 21½ und 20 Cm., die Vorderarmmitte 20 und 19 Cm. Patient liegt stets auf dem Rücken, kann sich nicht von selbst aufsetzen.

Die Sensibilität verhält sich an den oberen Extremitäten normal. An den unteren zeigt das Contactgefühl keine merkliche Abweichung, das Fassen einer

[1]) im 68. Bande 1876.

Hautfalte ist jedoch, besonders an der hinteren Schenkelfläche und an den schlaffen Waden, für den Kranken sehr empfindlich, ebenso der Druck auf die daselbst befindlichen Muskeln. Ein aufgesetztes Eisstück erzeugt an den linksseitigen Gliedmaassen, ebenso am Rücken blos das Gefühl der Berührung, heisses Wasser wird beim Auftropfen als lau bezeichnet, erst am Nacken äussert sich das Temperaturgefühl in normaler Weise. Die Hautreflexerregbarkeit von den Fusssohlen aus gesteigert.

Die elektrische Untersuchung ergiebt an den unteren Extremitäten beträchtliche Herabsetzung sowohl der directen als indirecten Erregbarkeit. Bei fast über einander geschobenen Rollen reagiren die Unterschenkelmuskeln nur matt, die Quadricipites besser, die Nn. peronei zeigen KSZ bei 20—22 El. Die Nn. tibiales erst bei 35, die Oberschenkelstrecker bei 24 El. An der linken Oberextremität ist die faradische Erregbarkeit der Schulter- und Oberarmmuskeln schon für mittelstarke Ströme vorhanden, der gemeinschaftliche sowie die einzelnen Fingerstrecker jedoch unerregbar, der Supinator und die Extensores carpi reagiren ziemlich gut; rechts bei einem Rollenabstande von 5 Cm. deutliche Contraction des Extens. dig. com., die noch activ wenn auch beschränkt beweglichen Daumenabzieher und M. indicator haben ihre faradische Reizbarkeit eingebüsst. Die galvanische Reizung des N. radialis (30 El.) löst links blos im Supinator und in den Carpusstreckern deutliche Contractionen aus, rechterseits bewirkt die Reizung auch merkliche Zusammenziehung der Fingerstrecker. Von den Rückenmuskeln reagiren die breiten besser als die langen auf den faradischen Strom.

Unter dem mehrwöchentlichen Gebrauche von Jodkalium und der gleichzeitigen Galvanisation am Rücken und an den Nervenstämmen erholte sich zusehends die linke Oberextremität, so dass nach 3 Monaten (vom Spitaleintritte) sich die faradische, sowie auch die active Verkürzungsfähigkeit der Fingerstrecker wieder herstellten. Mit dem Beginne der Sommersaison liess sich Pat. aus dem Spitale zu einer Verwandten auf's Land, in der Umgebung von Wien, transportiren, wo bei der Unmöglichkeit die Elektricität anzuwenden, auf mein Anrathen abgeschreckte Halbbäder mit kühleren Begiessungen der Wirbelsäule, und 2—3mal wöchentlich subcutane Injectionen von Strychnin (0,001—0,005) in Gebrauch gezogen wurden. Im October 1873 konnte Pat. beide Hände ganz gut gebrauchen, auch die Bewegungen der Beine gingen im Bette ziemlich gut von Statten, das Stehen und Gehen konnte nur bei Unterstützung zu beiden Seiten versucht werden. Im Februar 1874 vermochte Pat. mit Hülfe eines Stockes im Zimmer herumzugehen; Anfangs Mai, als ich Pat. zuletzt auf dem Lande sah, konnte derselbe bereits 20—30 Min. lang sich frei im Hofraume bewegen; auch die Einzelbewegungen der wohlgenährten Gliedmaassen wurden mit Kraft ausgeführt.

Wenn wir auch bei den vorgeführten Fällen nicht in der Lage sind, den anatomischen Beweis für die entsprechende Spinalerkrankung beizubringen, da drei Fälle in Genesung übergingen, und die beiden anderen sich vor Abschluss des Leidens der Beobachtung entzogen, so ist doch aus der Analyse der typischen Krankheitsbilder

mit befriedigender Sicherheit zu entnehmen, dass wir die neuestens näher gewürdigte Poliomyelitis anterior in ihren verschiedenen Formen vor uns hatten. Die mit Fieber eröffnende Acuität der Entwicklung, die rasche Ausbreitung der Lähmungen und Muskelatrophien, das Sinken der elektrischen Nerven- und Muskelreizbarkeit, bis zur späteren Ausbildung der Entartungsreaction in ihren verschiedenen Stadien, die zumeist verschonte Sensibilität und Sphincterenthätigkeit, der Mangel an trophischen Störungen der Haut (Decubitus), sowie die weitere allmähliche, oder nur theilweise Erholung der Motilität, mit langsamer Rückbildung der elektrischen Reactionsanomalien, dies sind die wichtigsten, gemeinschaftlichen Züge in den vorgeführten klinischen Bildern der Myelitis antica adultorum, welche das nahe verwandtschaftliche Verhältniss dieser Formen mit der spinalen Kinderlähmung, sowie mit anderen atrophischen Lähmungen der Erwachsenen bekunden.

Nebst den klinischen Typen sind es die Eingangs erörterten histologischen Befunde, welche die Identität der entzündlichen Vorgänge und Verbildungen in den grauen Vordersäulen des Rückenmarkes, bei den acut entstehenden und chronisch verlaufenden Formen der Spinallähmung von Erwachsenen und Kindern darthuen. Nach den jüngsten Befunden von Leyden [1]) bei der infantilen Paralyse zu schliessen, dürften verschiedenartige entzündliche Prozesse und analoge kleine Herderkrankungen, wie sie der spinalen Kinderlähmung zukommen, auch im Rückenmarke von Erwachsenen anzutreffen sein, die bezüglich ihrer acuten Entwickelung sowie ihres Sitzes in den Zellengruppen der Vorderhörner unter einander übereinstimmen.

Während jedoch die überaus zarte Mosaik der Nervenzellen des kindlichen Organismus sich bei grösserer Ausdehnung der entzündlichen Vorgänge nur schwer erholt, und die vasculöse Reizung der an Capillaren reicheren grauen Substanz in der Regel zu baldiger Verbildung eines Theiles der Ganglienzellen, zu secundären Wucherungen in den entsprechenden Wurzeln und Marksträngen führt, sind nach dem Zeugnisse der Erfahrung die Nervenzellen der grauen Vordersäulen bei Erwachsenen von grösserer Widerstandsfähigkeit, und können selbst in- und extensive Lähmungen der Gliedmaassen, wie Fall 1. 2. und 5. lehren, in Genesung übergehen.

[1]) Arch. f. Psychiatr. Bd. VI. 1876.

Andererseits ist aus unserer 3. Beobachtung zu ersehen, dass bei anfangs umschriebenen, rückbildungsfähigen Läsionen der Vorderhornzellen, von aussen einwirkende Schädlichkeiten (Trauma, Durchkältung) eine rasch diffundirende interstitielle Entzündung der Marksubstanz erzeugen; der örtliche Herd somit gleichsam zu einem weit ausgreifenden und verheerenden Brande angefacht werden kann.

Die Analyse der Krankheitserscheinungen der vorgeführten Fälle ergiebt mehrfache Eigenthümlichkeiten und Abweichungen, die sich im Verlaufe der poliomyelitischen Vorgänge entwickeln können. Im Bereiche der Motilität ist die ungleichartige Gestaltung der Lähmungen hervorzuheben. Im 2. Falle, ebenso im späteren Verlaufe der 1. Beobachtung war, wie bei der experimentellen Läsion des vorderen Halsmarkes, die Poliomyelitis oder Tephromyelitis anterior (nach Charcot) unter dem Bilde einer cervicalen Paraplegie durch längere Zeit vorhanden. Die eine Oberextremität war, wie beim verletzten Thiere, mehr paralytisch als die andere, ebenso die Strecker und deren Nerven mehr ergriffen als die Beuger. Im 4. Falle war eine gekreuzte atrophische Spinallähmung vorherrschend, mit Ergriffensein der einen oberen und entgegengesetzten unteren Gliedmasse. Im 5. Falle bot die in wenigen Tagen von den unteren Extremitäten rasch nach den oberen übergreifende Lähmung das Bild einer acut aufsteigenden Paralyse dar. Die eintretende und stetig fortschreitende Besserung gab sich durch allmähliche Herstellung der activen Bewegungen der Arme und Hände kund, während die elektrische Erregbarkeit derselben noch keine, oder nur geringe Erholung zeigte. Die Leitungsbahn für den centrifugalen Willensreiz war demnach früher frei geworden, als die Erregbarkeit, die Reizaufnahmsfähigkeit der Nervenbahnen, bezieh. der intramusculären Nervenfaser und Muskelsubstanz, wegen noch nicht ausgeglichener örtlicher Veränderungen.

Die elektrische Untersuchung liess bei den verschiedenen Formen und Graden der poliomyelitischen Lähmung wesentliche Unterschiede erkennen. Bei geringerer Lähmung und Abmagerung der Gliedmaassen war blos Herabsetzung der directen sowie indirecten faradischen Reizbarkeit erweislich; die galvanische zeigte quantitative Verminderung, ohne qualitative Aenderung. Bei weiter vorgeschrittenen Stadien der Entartung war die Erregbarkeit des

Armgeflechtes (3. Fall), insbesondere aber der Nv. radiales sehr gesunken, mit partiellem Ausfalle der Muskelcontractionen, bei zumeist erhaltener Function des Supinator und einzelner Strecker. Die Faradocontractilität war (im 1. und 5. Falle) selbst an den zum Theile noch activen Fingerstreckern erloschen, die galvanische Reaction als träge, mit vorwiegender AnSZ vorhanden. Die Reizbarkeit der übrigen Armnerven wies blos Herabsetzung auf. In gleicher Weise war bei hochgradigen Paralysen und Atrophien der Beine die Erregbarkeit der Nerven derselben unter die Norm gesunken, in den Muskeln Entartungsreaction vorfindlich, mit deutlicher, bei den meisten Formen (2. 3. und 4. Fall) nur geringer Erhöhung der galvanischen Reaction. Bei um sich greifender Myelitis (3. Fall) trat völliges Erlöschen der Erregbarkeit der Nv. radiales ein, bei tiefgesunkener oder nur noch minimal vorhandener Muskelcontractilität. Bei den in Genesung übergehenden Fällen machte sich zuerst wieder die Wirksamkeit des Willensreizes geltend, erst später kehrte auch langsam die elektrische Reizbarkeit der Nerven, bald auch der Muskeln zurück.

Im Bereiche der Sensibilität waren in den meisten Fällen keine merklichen Beeinträchtigungen nachzuweisen. Doch fand sich in einem Falle von Erb [1]) Abstumpfung der Empfindung, in unserem 4. Falle waren im Gebiete des Ischiadicus Haut- und Muskelhyperästhesie, ebenso Abänderungen des Temperaturgefühles zu constatiren. In derartigen Fällen greifen wohl die entzündlichen Vorgänge, obgleich nur in geringerem Grade, auch nach der hinteren Axe der Medulla über, auf die hinteren Wurzeln und grauen Säulen. Als Analogon hiefür mag die Hirn-Rückenmarksclerose angeführt werden, bei welcher sensible Störungen gleichfalls nur selten vorkommen; doch wurden letztere in einem Falle von Hirsch [2]), sowie in einer von mir [3]) mitgetheilten Beobachtung gefunden. Bei meinem Kranken war querüber greifende Sclerose der Hinterstränge und degenerative Atrophie der Ganglienzellen der Hinterhörner erweislich. Noch sei hier erwähnt, dass in unserem 5. Falle die Hautreflexerregbarkeit (von der Fusssohle aus) gesteigert, bei dem Kranken unserer 3. Beobachtung der Patellarsehnenreflex merklich erhöht war.

[1]) Loco citato.

[2]) Deutsche Klinik No. 33—38. 1870.

[3]) Klinik der Nervenkrankheiten, 2. Aufl. 1875. S. 152.

Als weitere Complicationen waren in unserem 4. Falle öfter wiederkehrende psychische Reizsymptome, zeitweilige Athmungsbeschwerden mit starkem Oppressionsgefühl, sowie Erschwerung der Sprache und mätterer Klang der Stimme vorhanden. Erscheinungen, wie sie der Landry'schen Paralyse eigen sind, und die auch in unserem Falle auf ein Aufwärtsschreiten des Prozesses über den Halstheil des Rückenmarkes, und auf Reizung von bulbären sowie corticalen Hirngebieten deuten. Dyspnoisches Athmen wurde von mir auch an den im vorderen Halsmarke verletzten Thieren beobachtet. Schliesslich sei noch der vasomotorischen Störungen gedacht, die bei unserem 3. Kranken in Form von Temperaturerniedrigung und livider Verfärbung der leicht geschwollenen oberen Gliedmaassen aufgetreten waren. Bei der spinalen Kinderlähmung sind ähnliche Erscheinungen bekanntlich nicht selten zu beobachten.

Die diagnostische Entscheidung des klinischen Charakters der vorgeführten Formen von Poliomyelitis war aus der eingehenderen Würdigung der Krankheitserscheinungen unschwer zu treffen. Die chronische Form der diffusen sclerosirenden Myelitis, sowie die Hinterstrang-Sclerose (Tabes) mit ihrem Gefolge von spinalen Symptomen, Verfall der Empfindungen, Coordinationsanomalien, Lähmungen der Hirnnerven, vegetativen Functionsstörungen u. dgl. waren bald auszuschliessen; auch ist deren elektrisches Verhalten ein differentes. Von der progressiven Muskelatrophie, der so manche Form von Poliomyelitis anterior ähnlich sieht, unterscheidet sich letztere Affection durch das initiale Fieber, das bisweilen mit Hirnsymptomen auftritt, durch die rasche Ausbreitung des Muskelschwundes, durch das Fehlen von Fibrillenzucken, durch die zumeist von den unteren Extremitäten nach den oberen aufsteigende Lähmung, durch die baldige Besserung der einen Extremitäten bei noch lange verharrender Paralyse der anderen, sowie durch den allmählichen Ausgleich der in- und extensiven motorischen Störungen, bei sehr verspäteter Rückkehr der elektrischen Reaction. Die Sclérose latérale amyotrophique von Charcot kennzeichnet sich der Poliomyelitis anterior gegenüber, durch die charakteristischen Muskelspannungen und spastischen Verbildungen an den Gliedmaassen, durch die unversehrte elektrische Erregbarkeit der Nerven und atrophischen Muskeln, durch das Fehlen des fieber-

haften Beginnes, sowie durch die terminale Complication mit Bulbärsymptomen.

Die richtige Erkenntniss der Poliomyelitis anterior ist insofern von besonderem practischem Werthe, als sie uns zu einem günstigeren Urtheile über gewisse myelitische Vorgänge verhilft, die nach Obigem in Genesung übergehen können. Ich glaube, dass so manche von ehrlichen Beobachtern geschilderte Heilungsfälle von chronischer Myelitis in die Rubrik der Poliomyelitis anterior gehört haben dürften.

Die Prognose der Myelitis antica adultorum ist, wie aus obigen Beobachtungen erhellt, für einen Theil der Fälle nicht ungünstig zu nennen; das statistische Verhältniss wird sich erst später aus einer reicheren, sorgfältigen Casuistik ergeben. Nach den in Früherem geschilderten Fällen zu schliessen ist, bei rasch weichender Parese der unteren Extremitäten, auch eine völlige Rückbildung der brachialen Diplegie möglich. Bei jüngeren, früher gesunden und sonst wohl erhaltenen Individuen sind selbst über alle Gliedmaassen verbreitete Lähmungen noch der Heilung zugänglich, wie dies unser 5. Fall bezeugt. Ungünstig ist dagegen der Verlauf jener Formen von Poliomyelitis anterior, in welchen zur Paraplegie der Arme sich weiterhin Paralyse des einen und anderen Beines hinzugesellt, und die elektrische Reaction sich stetig verschlechtert. Auch die Complication mit Erkrankungen von bulbären oder cerebralen Nerven verdüstert die Prognose. Doch selbst bei günstigerem Ausgange ist erst nach Jahren Wiederherstellung aller Functionen zu gewärtigen, wie die angeführten Beispiele lehren.

Die Therapie wird bei den in Rede stehenden Formen von poliomyelitischer Lähmung auf Förderung der Aufsaugung, sowie auf Bethätigung der Circulation und Innervation in den von Paralyse ergriffenen Theilen ihr Augenmerk zu richten haben. Anfangs werden mässige Gaben von Jodkalium, laue Bäder und laue Thermen angezeigt sein. Auch Cauterisation längs der Wirbelsäule soll nach Lemoine [1]) baldigen Nachlass der Beschwerden bewirken.

Im weiteren Verlaufe sah ich von hydriatischen Kuren (bei vorsichtiger Abstumpfung des Kältereizes) gute Erfolge. Anfangs sind abgeschreckte Halbbäder mit kühleren Rückenberieselungen, später deren Combination mit feuchten Einpackungen oder Abreibungen, sowie mit Brause auf den Rücken und die gelähmten Glied-

[1]) Lyon médic. No. 15. 1876.

maassen zu empfehlen. Bei der elektrischen Behandlung werden stabile absteigende galvanische Ströme durch den Hals- und Brusttheil an der Wirbelsäule durchgeleitet, und labile von den Wurzeln und Geflechten zu den Nervenstämmen der von Paralyse betroffenen Extremitäten. Bei hartnäckigen Lähmungen und Muskelatrophien kann die alternirende Behandlung der Nerven mittelst galvanischer, und der Muskeln mittelst inducirter Ströme von Nutzen sein. In unserem 5. Falle wirkten subcutane Injectionen von Strychnin günstig auf den Verlauf der Lähmungen ein. Jede der genannten Therapien wird auf das Bestreben der Natur, bei gewissen Formen die Störungen auszugleichen, unterstützend und fördernd wirken, wenn sie mit Umsicht und Ausdauer methodisch durch lange Zeit, während der Sommermonate in Land- oder Gebirgsluft, fortgesetzt wird. Bei rasch verfallenden und sich in erwähnter Weise complicirenden Formen der Poliomyelitis anterior erweist sich jede Therapie als ohnmächtig.

XIX.

Ueber Nierendefecte.

Von Dr. Otto Beumer,
Assistenten am pathologischen Institut zu Greifswald.

Am 2. Juli 1875 wurde auf die hiesige chirurgische Klinik ein Kranker von 31 Jahren aufgenommen, der beim Obstpflücken von einem Apfelbaum und zwar so unglücklich auf den Kopf gefallen war, dass er sich in Folge dieses Sturzes neben bedeutenden subcutanen Blutergüssen des Rückens eine erhebliche Verletzung der Halswirbelsäule und zwar wahrscheinlich eine Fractur des 5. Halswirbels zugezogen hatte. Schon wenige Tage nach der Aufnahme in das Krankenhaus, am 8. Juli Abends 9¾ Uhr starb der Kranke.

Die Section wurde von mir am 10. Juli Vormittags 11 Uhr ausgeführt (1875. Sect. No. 67). Dieselbe ergab eine Abreissung der Zwischenwirbelbandscheibe zwischen 6. und 7. Halswirbel mit geringer Dislocation des rechtsseitigen Gelenkfortsatzes des 6. Halswirbels. Die Abrissstelle verlief zwischen der dem 6. Halswirbel noch anhaftenden Zwischenwirbelbandscheibe und der oberen Fläche des Körpers des 7. Halswirbels, von der hinteren Hälfte dieser Fläche hingen einige Knochenfragmente der Bandscheibe an. Das Rückenmark war dieser Stelle entsprechend in einer Ausdehnung von 3 Cm. eingesunken, erweicht und auf dem Durchschnitt in einen röthlichen Brei verwandelt.

UNIVERSITY OF CALIFORNIA

Mit Umgehung aller übrigen Befunde wende ich mich dem hier in Betracht kommenden Nierendefect zu.

Die rechte Niere liegt neben der Wirbelsäule zur Seite des 1. bis 4. Lendenwirbels, besitzt eine stark ausgebildete Fettkapsel und ist stark vergrössert, die Länge beträgt 15, die Breite 7½, die Dicke 4 Cm. Die Kapsel ist etwas dicker als normal, leicht abziehbar, nur an einigen Stellen der Oberfläche fester adhärirend. Auf der Vorderfläche durchbohren die Kapsel 2 Gefässe, die von einem Zweig der Arteria renalis abgehen. Die Oberfläche der Niere ist rothbraun, glatt, die Venensterne treten deutlich hervor und sind stark mit Blut gefüllt. Auf dem Durchschnitt hat die Corticalsubstanz durchschnittlich eine Breite von 1½ Cm., eine bräunlich rothe Farbe und ist überall deutlich von der Medullarsubstanz abgegrenzt. Die aufsteigenden Gefässe und die Glomeruli treten durch ihren Blutgehalt deutlich hervor. Die Zone der gewundenen Kanälchen ist bräunlich-roth, die der geraden etwas heller, mehr graugelb. Die Pyramiden zeigen an der Basis durch starke Füllung der Gefässe eine blaurothe Farbe, die gegen die Papillen abnimmt, letztere haben eine hellgelbe Farbe. Die Pyramiden, deren auf dem Durchschnitt 7 sichtbar sind, besitzen von der Papille bis zur Basis eine Höhe von 2—3 Cm., ihre grösste Breite an der Basis schwankt zwischen 1½—2½ Cm. Bei Druck entleeren sich einige Tropfen trüber Flüssigkeit. Von Nierenpapillen sind 7 vorhanden. 4 Papillen sind einfache, während die 3 übrigen aus der Verschmelzung von 2 oder 3 Papillen hervorgegangen zu sein scheinen; 2 dieser verschmolzenen sind aus der Vereinigung von je 2 Papillen hervorgegangen, da ein schmaler Kamm die Verbindungslinie darstellt. Das Nierenbecken hat eine Längenausdehnung von 8½ Cm. und eine Breite, von den Papillen bis zum Beginn des Ureters gerechnet, von 4 Cm.; seine Schleimhaut ist glatt, von weissröthlicher Farbe, mit wenigen bis stecknadelknopfgrossen Ecchymosen. Der einfache, 36 Cm. lange Ureter hat eine verschiedene Weite, indem die untere Hälfte beinahe doppelt so stark, als die obere ist, letztere misst plattgedrückt ⅔ Cm., erstere nicht ganz 1½ Cm. Seine Wandung ist durch starke Entwickelung der Muscularis im engen wie im weiten Theil verdickt, die Schleimhaut völlig glatt und normal; die Ausmündungsöffnung liegt am oberen Ende des rechten Schenkels des Trigonum vesicae. — Die Arteria renalis dextra entspringt 1 Cm. unterhalb der Art. coeliaca als einfacher Stamm. An der Ursprungsstelle hat dieselbe einen Durchmesser von 9 Mm., 1 Cm. entfernt davon theilt sie sich in 2 Aeste, einen oberen und einen unteren; der erstere ist vorzugsweise für die vordere, der letztere für die hintere Hälfte der Niere bestimmt. Der obere Ast giebt vor seinem Eintritt in den Hilus 3 starke Zweige ab, von denen einer direct in das obere Drittel der Niere eindringt, während die beiden anderen sich in den Hilus begeben und nach Abgabe von 2 Art. suprarenales in mehrere Aeste zerfallen. Der untere Hauptstamm geht ungetheilt in den Hilus und giebt vorher die Art. spermatica dextra ab. Die Vena renalis mündet als einfacher Stamm von 8 Mm. Durchmesser an normaler Stelle in die Vena cava inferior.

Die rechte Nebenniere ist langausgezogen, 5½ Cm. lang, 1½ Cm. breit, sehr dünn, platt, die Rinden- und Marksubstanz sind deutlich von einander unterscheidbar, die erstere gelb, fest, die letztere braun, weich. Die Arterien, zwei kleine Stämmchen stammen, wie früher erwähnt, aus dem oberen Ast des Renalis;

die Venen aus mehreren kleinen Aestchen bestehend verlassen die Nebenniere am unteren Rand und vereinigen sich mit anderen kleinen Venenstämmchen des umliegenden Zellgewebes.

Die linke Niere, der Ureter und die zugehörigen Gefässe fehlen vollständig, dagegen ist die linke Nebenniere vorhanden und zwar an der normalen und gleichen Stelle wie die rechte. Sie ist dicker, als die rechte, von ovaler Gestalt, Länge 4, Breite 3½ Cm., auf dem Durchschnitt bietet sie dasselbe Bild, nur sind Mark- und Rindensubstanz etwas stärker. Die Arterien, ebenfalls zwei Stämmchen, entspringen direct aus der Aorta, ½ Cm. oberhalb der Art. coeliaca, während die venösen Gefässe in einen einzigen fast rabenfederkieldicken Stamm sich vereinigen, der von der hinteren Fläche in der Nähe des unteren Randes ausgehend, sich nach abwärts wendet um nach Vereinigung mit anderen Venen des benachbarten Zellgewebes und einem Verlauf von 2½ Cm. Länge in die Vena cava inferior einzumünden.

Die Harnblase ist contrahirt, enthält 4 Esslöffel eines leicht getrübten, röthlichen Urins. Ihre Wandungen sind an der rechten und linken Seite von gleicher Stärke. Die Schleimhaut ist überall glatt, weissröthlich, ohne Veränderung; der rechte Schenkel des Trigonum vesicae mit der spaltförmigen Oeffnung des rechten Ureters ist deutlich ausgesprochen, während der linke Schenkel desselben sowie die Einmündungsöffnung des linken Ureters vollständig fehlt, von beiden fehlt auch jegliche Andeutung, die Schleimhaut dieser Stelle zeigt genau dasselbe normale Verhalten, wie in den übrigen Theilen der Blase.

Das rechte Samenbläschen ist an normaler Stelle vorhanden, vergrössert, seine Länge beträgt nach Abpräpariren vom umgebenden Bindegewebe 7 Cm., seine Breite 3½ Cm. Das linke Samenbläschen ist leider bei der Präparation halb durchschnitten, jedoch ist an der vorhandenen vorderen Hälfte die bedeutend geringere Entwickelung desselben im Gegensatz zu dem rechten deutlich zu erkennen. In beiden Samenbläschen befindet sich eine zähe, graudurchscheinende Flüssigkeit, die reichliche Spermatozoiden, fettig degenerirte Epithelien, Fett- und Eiweisskörnchen enthält. Die Vasa deferentia verhalten sich ebenfalls verschieden. Das rechte ist in seiner oberen, zum Samenbläschen gelegenen Hälfte stärker entwickelt, als das linke, gegen den Hoden hin verliert sich jedoch dieser Unterschied, so dass dieselben am Kopf des Nebenhodens von ganz gleicher Stärke sind.

Beide Hoden sind von gewöhnlicher Grösse, rechterseits findet sich eine leichte Hydrocele; das Hodenparenchym auf dem Durchschnitt ist beiderseits normal.

Neben dem vollständigen Mangel der Art. renalis sinistra lässt sich auch an der Aorta eine Hemmungsbildung erkennen, indem dieselbe sowohl am Bogen, als auch an dem Brust- und Bauchtheil eine auffallende Enge zeigt. Die Messungen, die ich an dem nicht aufgeschnittenen, plattgedrückten Gefässrohr vorgenommen, haben folgende Maasse ergeben:

1. Arcus aortae (incl. Wandungen):
   a) dicht vor dem Abgang des Truncus brachio-cephalicus 32 Mm. Durchmesser,
   b) dicht hinter dem Abgang der Art. subclavia sinistra 24 Mm. Durchmesser.
2. Aorta thoracica:
   a) in ihrem Beginn 24 Mm. Durchmesser,

b) an ihrem Ende 21 Mm. Durchmesser.

3. Aorta abdominalis:
   a) dicht über dem Abgang der Art. coeliaca 21 Mm. Durchmesser,
   b) dicht hinter dem Abgang der Art. renalis dextra 19 Mm. Durchmesser,
   c) dicht über der Theilungsstelle 17 Mm. Durchmesser.
4. Iliaca comm. dextra wie sinistra 12 Mm. Durchmesser. Die Aortenwand zeigt überall eine normale Dicke und auch ihre Innenhaut bietet nichts Abnormes.

Das Herz hat an der Hemmungsbildung keinen Theil genommen, dasselbe ist in Bezug auf Grösse und Wanddicke in jeder Hinsicht dem Alter und dem Ernährungszustand des Individuums entsprechend entwickelt. Die Wanddicke des linken Ventrikels beträgt an der Basis 12 Mm. und an der Spitze 8 Mm. Auch der übrige robust gebaute und gut genährte Körper ist von dem Nierendefect in keiner Weise in seiner Ausbildung beeinflüsst worden.

Mikroskopisches Verhalten: die mikroskopische Untersuchung erfolgte an der in Müller'scher Flüssigkeit und dann in Alkohol erhärteten Niere unter Zusatz von Glycerin. In gleicher, Weise sind die später zu erwähnenden Nieren behandelt worden wodurch für die feinere Untersuchung annähernd völlig gleiche Objecte gewonnen wurden. Bei der Untersuchung hatte ich vorzugsweise die Frage im Auge „Wodurch ist die Vergrösserung der rechten Niere hervorgerufen, haben die einzelnen Bestandtheile der Rinden- und Marksubstanz sich einfach vergrössert, oder hat die Zahl der histologischen Elemente zugenommen, oder ist beides eingetreten, handelt es sich mit einem Wort nach Virchow's Terminologie[1]) um eine einfache Hypertrophie oder um eine Hyperplasie der Niere?" Es ist diese Frage schon früher vielfach erörtert worden, so von Rosenstein[2]): „Ueber complementäre Hypertrophie der Niere" und von Perl[3]): „Anatomische Studien über compensatorische Nierenhypertrophie". Rosenstein ist der Frage experimentell durch Exstirpation einer Niere beim Hunde und Kaninchen näher getreten (die Lebensdauer der Thiere nach der Operation betrug bis zu 102 Tagen) und auf Grund dieser Versuche zu folgendem Schlusse gelangt: „Bei der complementären Hypertrophie einer Niere in Folge erworbenen Defectes der anderen findet keine Vergrösserung der Glomeruli und der gewundenen Rindenkanälchen statt. Die Hypertrophie ist überwiegend eine Zunahme des Gewichts

[1]) Cellularpathologie 1871. S. 365.
[2]) Dieses Archiv Bd. 53. S. 141.
[3]) Dieses Archiv Bd. 56. S. 305.

und beruht ausser auf dem vermehrten Gehalt des Organes an Blut-, Lymph- und Harnbestandtheilen auf der durch die gesteigerte Ernährung bewirkten grösseren Dichtigkeit der einzelnen Elemente nur zu einem sehr geringen Theil wohl auf wirklicher Vergrösserung von Epithelien und Zwischengewebe." Perl gelangte auf einem anderen Wege zu anderen Schlüssen. Er hat 9 Fälle von einseitiger Nierenvergrösserung beim Menschen untersucht, davon war in 8 Fällen die Vergrösserung der einen Niere hervorgerufen durch einseitige Hydronephrose, in einem Falle durch denselben Prozess verbunden mit Granularatrophie. Die Resultate, zu denen P. bei der Untersuchung dieser Fälle gelangte, fasst er in folgenden drei Sätzen zusammen: 1) „Die compensatorische Vergrösserung der Niere ist eine wahre Hypertrophie. 2) Von dieser wahren Hypertrophie werden die verschiedenen Formelemente des Organes in verschiedener Art betroffen, so zwar, dass die für die Secretion wichtigsten, also gewundene Kanäle und deren Epithelien, am meisten, die geraden Kanäle und ihre Epithelien gar nicht, die Malpighi'schen Körperchen nicht nachweisbar an Grösse zunehmen. 3) Wahrscheinlich ist mit dieser wahren Hypertrophie eine Neubildung von Drüsengewebe und Blutgefässen verbunden." Beide Forscher sind also in Bezug auf das Verhalten der gewundenen Harnkanälchen zu ganz entgegengesetzten Resultaten gelangt; während R. keine Vergrösserung derselben nachweisen konnte, fand P. dieselbe in einer sehr in die Augen fallenden Weise. Nach P. beträgt die Durchschnittsgrösse der gewundenen Kanälchen normaler Nieren 49—51 μ., die Länge ihres Epithels 19, die Breite 17 μ. Bei den 9 compensatorisch vergrösserten dagegen fand er als Durchschnittsgrösse der gewundenen Kanälchen 92 μ., während das Epithel 25 μ. lang und 22 μ. breit war. — In neuerer Zeit hat Gudden „Ueber die Exstirpation der einen Niere und der Testikel beim neugebornen Kaninchen" [1]) zur Entscheidung der Frage gleichfalls ähnliche Versuche angestellt, ist dabei aber wieder zu anderen Ergebnissen gelangt, indem er eine Vergrösserung der Gefässknäuel gefunden hat. Er sagt: „Es stimmen also die unabhängig von einander gefundenen Zahlen in durchaus befriedigender Weise und die Alternative löst sich, was die Glomeruli betrifft, dahin, dass die

[1]) Dieses Archiv Bd. 66. S. 55.

Vergrösserung der hypertrophischen Niere nicht auf eine Vermehrung, sondern auf eine Vergrösserung ihrer Bestandtheile zurückzuführen ist.“ In Beziehung auf die Harnkanälchen ist G. zu keinem bestimmten Resultat gekommen, da diese Frage nach seiner Ansicht wegen der zu sehr wechselnden Durchschnittsgrösse derselben durch einfache Messung nicht entschieden werden kann. Die genannten Beobachter machen nun die Resultate ihrer Arbeiten nur für solche Fälle geltend, wo die compensatorische Vergrösserung der einen Niere in Folge eines erworbenen Defectes der anderen zur Ausbildung gekommen ist. Da es sich nun in meinem Falle um einen angeborenen einseitigen Nierendefect handelt, so kam es zunächst darauf an durch eine genügende Zahl sorgfältigst ausgeführter Messungen eine Uebereinstimmung oder eine Abweichung in diesem Punkte zu constatiren, indem nur auf diese Weise exacte Anhaltspunkte für die Beurtheilung des Gesammtbefundes gewonnen werden können. Demgemäss habe ich eine grosse Zahl von Messungen der Glomeruli, der gewundenen und schleifenförmigen Harnkanälchen vorgenommen, wozu, wie schon erwähnt, Glycerinpräparate benutzt wurden, die zuvor in erhärtenden Flüssigkeiten von gleicher Concentration gelegen hatten. Da bekanntlich die Grösse der Glomeruli an verschiedenen Stellen der Rinde im Normalzustand Differenzen zeigte, so wurde die Rinde in 3 Abschnitte getheilt und die hierbei gewonnenen weiterhin näher angeführten Maasse genau auseinander gehalten und zwar in eine Zone a, die dem unter der Nierenkapsel gelegenen, in eine Zone b, die dem dicht über den Pyramiden gelegenen und in eine Zone c, die dem zwischen den Pyramiden gelegenen Abschnitt der Rinde (Bertin'sche Säulen) entspricht. Aus jedem dieser Abschnitte ist eine grössere Zahl von Präparaten angefertigt und an den am meisten gelungenen die Grösse von je 30 Gefässknäueln bestimmt worden; die Bestimmung der Durchschnittsgrösse erfolgte aus dem Grössenverhältniss von 90 Glomeruli. Um gegenüber der verschiedenartigen Gestalt der Glomeruli, die bald mehr rund, bald mehr oder minder oval ist, möglichst gleiche Maasse zu erhalten, habe ich immer den grössten Durchmesser derselben genommen. Es fand sich nun, dass die Grösse der Glomeruli ungemein starken Schwankungen unterworfen ist, indem das Minimalmaass 0,1679 μ., das Maximalmaass 0,2698 μ. betrug, Verhältnisse, die denen von P. an-

gegebenen ungefähr gleichen. Dieser fand als Minimum 145 μ., als Maximum 225 μ. Das Plus an meinen Maassen, welches am Minimalmaass 0,022 und am Maximalmaass 0,024 μ. gegenüber den Perl'schen Maassen beträgt, mag vielleicht daher kommen, dass ich stets den grössten Durchmesser der Gefässknäuel mitsammt der Kapseldicke zu Grunde gelegt habe, oder aber, es mögen die Malpighi'schen Körperchen in meinem Falle von Haus aus etwas grösser sein, als bei ursprünglich beiderseits vorhandenen Nieren. Auch die von mir gewonnenen Grössenverhältnisse der Glomeruli von normalen Nieren annähernd gleichaltriger Personen, wozu ich die Fälle II. und III. benutzte, bleiben ebenso wie die Perl'schen Maasse etwas hinter denen des Falles I. zurück, wie aus folgenden 2 Tabellen ersichtlich ist.

Fall II. 23jähriges Mädchen, gestorben an Ileocöcaltyphus,

Fall III. 20jähriges Mädchen, gestorben an chronisch-katarrhalischer, theilweise käsiger Infiltration der Lungen.

Tabelle I.

	Durchschnittsgrösse aus je 30 Messungen der einzelnen Zonen:			Durchschnittsgrösse aus den nebenstehenden 3 Mittelzahlen:
	Zone a.	Zone b.	Zone c.	
Fall I.	0,2060	0,2256	0,2009	0,2108 μ.,
Fall II.	0,1877	0,1917	0,1817	0,1868 -
Fall III.	0,1930	0,1992	0,1943	0,1943 -

Tabelle II.

	Minimal- und Maximalgrösse der Glomeruli aus 90 Messungen im		Durchschnittsgrösse berechnet aus Minimal- und Maximalgrösse:
	Minimum.	Maximum.	
Fall I.	0,1679	0,2698	0,2188 μ.,
Fall II.	0,1580	0,2345	0,1962 -
Fall III.	0,1514	0,2411	0,1962 -

Es weist die Tabelle I. in allen drei Fällen in der Zone b, also in dem dicht über den Pyramiden gelegenen Abschnitt der Rindensubstanz die grösste Mittelzahl für die Glomeruli nach, ein Ergebniss, welches schon von Bowman, Gerlach, Kölliker und Anderen hervorgehoben ist. Ebenso bleiben nach Tabelle I. die gesammten Grössen des Falles II. und III. etwas hinter denen des Falles I. zurück. Dasselbe Verhältniss zeigt auch Tabelle II., denn Minimum und Maximum und die aus diesen berechnete Durchschnittsgrösse des Falles I. ist grösser, als im Fall II. und III. Mit völliger Sicherheit kann man aber, wie ich glaube, wohl kaum aus diesen Mittelzahlen auf das genaue Grössenverhältniss der Glo-

meruli des Falles I. zu denen anderer Nieren schliessen, da ja die Durchmesser der Glomeruli schon in derselben Niere allzugrossen Schwankungen unterworfen sind. Ausserdem ist zu berücksichtigen, dass die drei von mir untersuchten Fälle in Bezug auf die Ernährung, das Geschlecht und das Alter Verschiedenheiten bieten, denn Fall I. betrifft einen sehr kräftigen, grossen gesunden Mann im 31. Lebensjahre, der Fall II. und III. hingegen schwächliche, durch Krankheit heruntergekommene Mädchen im Alter von 23 und 20 Jahren, Umstände, die wohl geeignet sein könnten, die geringe Vergrösserung der Gefässknäuel des Falles I. zu erklären.

Ungleich wichtiger als die Grössenverhältnisse der Glomeruli müssen die der gewundenen Kanälchen erscheinen. Wie erwähnt gehen die Ansichten auch in diesem Punkte sehr auseinander, da R. bei dem erworbenen Defect der einen Niere durchaus keine Vergrösserung an denselben wahrnehmen konnte, während Valentin und P. eine messbare Zunahme ihrer Breite beobachtet haben und G. dieselben in ihrer Grösse sehr variabel fand. Was zunächst das Durchschnittsmaass der gewundenen Harnkanälchen normaler Nieren betrifft, so bin ich in gewisser Beziehung zu demselben Durchschnittsmaass gelangt, wie P. Fall II. ergab als Mittel 0,0507 μ. Dieses Maass ist aber nur für einen bestimmten Abschnitt der gewundenen Kanälchen zutreffend, nehmlich für ihren Endabschnitt, da, wo sie in die schleifenförmigen Kanäle übergehen, wo ihr Verlauf weniger gewunden, ihr Epithel nicht mehr so dicht, von hellerer Beschaffenheit und ihr Lumen enger ist. Einen grösseren Durchmesser erhält man, wenn man die Kanälchen gleich nach ihrem Beginn dicht hinter den Malpighi'schen Körperchen der Messung unterwirft. In Fall I. und II. ist diese doppelte Messung angestellt und das Durchschnittsmaass ebenfalls aus je 90 gewundenen Harnkanälchen gewonnen, im Fall III. ist nur ein Punkt, der letzterwähnte gemessen worden. Es ergab sich für diese Stelle im

Fall I.	Fall II.	Fall III.
0,0627 μ.,	0,0604 μ.,	0,0628 μ.

die Messung an diesem Punkte ist der vielfachen Krümmung der Kanälchen halber mit Schwierigkeiten verbunden, während das Auffinden dieses Abschnitts wegen der vielfachen Krümmung des Kanals, wegen der grösseren Weite und der dichteren und dunkleren Beschaffenheit des Epithels erleichtert wird. Sämmtliche Maasse

der gewundenen, schleifenförmigen und geraden Harnkanälchen sind an Längsschnitten genommen worden, da nur an solchen mit Genauigkeit der Punkt, an welchem die Messung stattfinden soll, bestimmt werden kann; am Querschnitt des Harnkanälchens lässt sich nicht erkennen, ob derselbe am Anfang oder in der Mitte des Kanälchens sich befindet, oder beim schleifenförmigen, ob man den auf- oder absteigenden Schenkel desselben vor sich hat. Aus dieser genauen Bestimmung des resp. Abschnitts erklärt sich wohl die sehr geringe Differenz in den angeführten Mittelzahlen der drei Fälle. Auch die Minimal- und Maximalzahlen sind wenig unterschiedlich, dieselben betragen in

Fall I.	Fall II.	Fall III.
0,0495 μ.,	0,0495 μ.,	0,0561 μ.
0,0798 μ.,	0,0765 μ.,	0,0765 μ.

Aus der Vergleichung der Durchschnitts-, der Minimal- und Maximalzahlen, die in den drei Fällen durch Messung von 270 Harnkanälchen erhalten worden sind, erhellt, dass eine Differenz zwischen dem Falle I. und den Fällen II. und III. nicht besteht, „dass mithin eine Verbreiterung der gewundenen Harnkanälchen alsbald nach ihrem Beginn bei der durch angebornen Defect vergrösserten Niere nicht vorhanden ist.“

Derselbe Satz gilt auch für den Endabschnitt der gewundenen Kanälchen für den sich folgende Maasse ergeben haben

	Fall I.	Fall II.
Durchschnittsgrösse	0,0520 μ.,	0,0507 μ.
Minimalgrösse	0,0429 -	0,0429 -
Maximalgrösse	0,0699 -	0,0660 -

Aus den gesammten Messungen, die an 450 Punkten vorgenommen sind, geht hervor, „dass die gewundenen Kanälchen an keiner Stelle in der durch angebornen Defect vergrösserten Niere eine Verbreiterung erfahren haben.“

Nach Gewinnung dieses Satzes schien es mir nicht erforderlich die Epithelien dieser Kanäle der Messung zu unterwerfen. Desgleichen ist die Breite der Züge des interstitiellen Gewebes nicht gemessen worden. Eine Vermehrung und grössere Derbheit dieses Gewebes, wie R. beobachtet zu haben glaubt, habe ich an demselben nirgends entdecken können.

Wie die gewundenen Harnkanälchen, so bieten auch die schlei-

fenförmigen wenig Abweichungen in ihrem Caliber dar. Grosse Abstände, wie sie die Minimal- und Maximalzahlen zeigen, sind hier wie dort selten. Bei der geringen Schwankung in der Weite derselben sowie im Hinblick auf die Uebereinstimmung in den Angaben der bisherigen Untersucher, von denen keiner über eine Verbreiterung der schleifenförmigen Kanäle berichtet, habe ich in meinen Fällen nur je 50 Messungen vorgenommen. Es ergab sich

	im Fall I.	Fall II.	Fall III.
als Durchschnittsgrösse	0,0370 μ.,	0,0383 μ.,	0,0366 μ.
als Minimalgrösse	0,0297 -	0,0268 -	0,0268 -
als Maximalgrösse	0,0462 -	0,0495 -	0,0462 -

Demnach hat auch eine Verbreiterung der schleifenförmigen Kanäle in Fall I. nicht stattgefunden. Die Durchschnittsgrösse der Henle'schen Kanäle giebt P. auf 25 μ. an; ich habe dieselben grösser gefunden. Es mag dieses darin begründet sein, dass ich jedesmal bemüht gewesen bin den absteigenden Schenkel des Henle'schen Kanälchens zu messen, da ich von der Ansicht ausging, dass bei Verbreiterung der gewundenen Kanäle der diesen zunächst liegende Abschnitt des schleifenförmigen Kanales, der absteigende Schenkel auch eher und mehr erweitert sein möchte, als der entfernter liegende aufsteigende.

Die geraden Harnkanälchen besitzen in ihrem Anfangstheil ungefähr die gleiche Weite, wie die Henle'schen Kanäle, je mehr aber nach abwärts um so weiter wird ihr Lumen, so dass sich die Schwankungen in der Weite in den verschiedenen Abschnitten der Pyramide vorfinden, während die Differenz in dem gleichen Abschnitt keine beträchtliche ist. Ich begnügte mich mit 90 Messungen gerader Kanäle des III. Falles, da ja auch hierüber bei den früheren Untersuchern Uebereinstimmung vorhanden ist. Die Pyramide ist gleichfalls in 3 Abschnitte getheilt und zwar in das obere, mittlere und untere Drittel. Es ergab sich

	für das obere Drittel,	mittlere,	untere
als Durchschnittsgrösse	0,0385 μ.,	0,0478 μ.,	0,0594 μ.
als Minimalgrösse	0,0297 -	0,033 -	0,033 -
als Maximalgrösse	0,0462 -	0,0660 -	0,0765 -

P. fand als Durchschnittsmaasse der geraden Harnkanälchen mit Ausschluss der unmittelbar über den Papillen liegenden 45—85 μ.

Die angeführten Messungen haben für unseren Fall, was die

durch angeborenen Defect compensatorische Vergrösserung der rechten Niere betrifft, ergeben: „dass eine Vergrösserung weder der Glomeruli, noch der gewundenen, noch der schleifenförmigen, noch der geraden Harnkanälchen, nachzuweisen war — die geringe Vergrösserung der Gefässknäuel kann aus den früher genannten Gründen wohl kaum in Betracht kommen — dass demnach bei fehlender Hypertrophie die Vergrösserung der Niere wesentlich beruhen muss auf einer vermehrten Anbildung, einer Hyperplasie der sämmtlichen die Niere zusammensetzenden Gewebe."

Um über das physiologische Wachsthum der normalen Niere näheren Aufschluss zu erhalten, untersuchte P. eine grosse Zahl Nieren von Kindern im Alter von 1 Tag bis zu mehreren Jahren. Die Resultate waren auffallenderweise für die gewundenen Kanäle nahezu dieselben wie bei Erwachsenen, denn die Breite der Kanäle betrug

im Mittel,	das Minimum,	das Maximum
48 μ.,	38 μ.,	58 μ.

Desgleichen fand er für die übrigen Formbestandtheile mit Ausnahme der Malpighi'schen Körperchen die gleiche Uebereinstimmung in den Mittelzahlen für alle Lebensalter. Hieraus schliesst P., „dass die meisten für die Function wichtigen Formelemente der Niere bei ihrem physiologischen Wachsthum an Dimensionen nicht zunehmen, dass das physiologische Wachsthum also im Wesentlichen nach dem Typus der Hyperplasie vor sich geht". Ich habe diese Untersuchungen in den folgenden drei Fällen wiederholt:

Fall IV. 38 Tage altes Mädchen gestorben an allgemeiner Atrophie, Enteritis, beginnender Sclerose des Gehirns, insbesondere des Thalamus opticus und des Corpus striatum (Syphilis?). Nieren normal.

Fall V. 13 Monate altes Mädchen gestorben an acuter katarrhalischer Pneumonie nach Masern. Nieren normal.

Fall VI. 2¼ Jahre alter Knabe gestorben an acuter katarrhalischer Pneumonie nach Masern. Nieren normal.

Die Maasse der Gefässknäuel und der gewundenen Harnkanälchen sind der Raumersparniss halber nur vom Fall IV. genauer angegeben. So fand ich für Fall IV. als Durchschnittsgrösse der gewundenen Harnkanälchen in demselbn Abschnitt wie in den Fällen I—III, 0,0373 μ.; fast den gleichen Durchmesser besitzen die gewundenen Kanäle bei den beiden anderen Kindern, nur bei dem

Falle VI., dem 2½jährigen Knaben fand ich als Durchschnittsgrösse 0,0396 μ. Diese Zahlen bleiben fast um die Hälfte zurück hinter den angegebenen Maassen bei erwachsenen Personen. Die Minimal- und Maximalgrösse im Fall IV. betrug 0,033 und 0,0462 μ. In Bezug auf die Glomeruli stimmen meine Messungen mit denen von P. überein. Es beträgt die

Durchschnittsgrösse, die Minimal- und Maximalgrösse
0,1026 μ., 0,0660 μ., 0,1283 μ.

Nach diesen Ergebnissen muss ich schliessen, dass die einzelnen Formelemente der Niere bei ihrem Wachsthum in ihren Durchmesser zunehmen, dass demnach die physiologische Vergrösserung der Niere ebenfalls nach dem Typus der Hypertrophie vor sich geht. Daneben erscheint als wahrscheinlich eine Neubildung von Drüsengewebe, Blutgefässen u. s. w. „so dass das normale Wachsthum der Niere durch Vergrösserung der Harnkanälchen und der Epithelien, als auch durch Vermehrung derselben und der übrigen die Niere zusammensetzenden Gewebe erfolgt".

Fall I. 31jähriger Mann. Tod durch traumatische Myelitis. Linkseitiger Nierendefect.

Niere rechts bedeutend vergrössert; Organ gesund.

1. Glomeruli.

a. Aeusserste Zone der Corticalsubstanz.

52, 68, 54, 55, 73, 65, 68, 64, 59, 59, 68, 68, 61, 62, 66, 59, 72, 62, 69, 60, 58, 69, 60, 69, 68, 62, 59, 55, 54, 56.

Durchschnittsgrösse = 62½ = **0,2060** μ.

b. Corticalzone dicht über den Pyramiden.

77, 61, 63, 67, 64, 71, 64, 71, 75, 76, 63, 64, 72, 82, 81, 68, 66, 63, 72, 67, 79, 73, 61, 65, 61, 68, 65, 70, 67, 59.

Durchschnittsgrösse = 68½ = **0,2256** μ.

c. Corticalzone zwischen den Pyramiden.

58, 58, 68, 57, 60, 54, 63, 59, 60, 56, 69, 51, 61, 66, 68, 59, 55, 60, 62, 62, 70, 70, 51, 66, 66, 57, 58, 60, 60, 62.

Durchschnittsgrösse = 60⅓ = 61 = **0,2009** μ.

Durchschnittsgrösse aus sämmtlichen Glomeruli = 64 = 0,2108 μ.

Minimal- und Maximalmaass = 0,1679 — 0,2698 μ.

2. Gewundene Harnkanälchen, alsbald nach ihrem Beginn.

a. Aeusserste Zone der Corticalsubstanz.

16, 15, 17, 18, 17, 17, 18, 20, 17, 22, 19, 21, 21, 20, 16, 17, 20, 16, 18, 17, 21, 21, 22, 18, 20, 16, 24, 19, 17, 20.

Durchschnittsgrösse = 18½ = **0,0616** μ.

b. Corticalzone dicht über den Pyramiden.

19, 20, 20, 19, 21, 17, 19, 23, 19, 21, 19, 23, 19, 17, 17, 20, 19, 20, 18, 19, 19, 19, 18, 21, 20, 20, 20, 18, 19, 21.

Durchschnittsgrösse = $19\frac{1}{2}$ = **0,0643** μ.

c. Corticalzone zwischen den Pyramiden.

20, 16, 18, 19, 23, 17, 18, 18, 18, 18, 19, 20, 19, 20, 21, 19, 24, 16, 18, 19, 17, 19, 18, 16, 21, 18, 18, 19, 20, 19.

Durchschnittsgrösse = $18\frac{1}{2}$ = **0,0620** μ.

Durchschnittsgrösse aus sämmtlichen gewundenen Kanälchen = 19 = 0,0627 μ.

Minimal- und Maximalmaass = 0,0495 — 0,0798 μ.

3. Gewundene Harnkanälchen an ihrem Ende.

a. Aeusserste Zone der Corticalsubstanz.

17, 16, 14, 15, 17, 16, 15, 16, 14, 14, 15, 16, 17, 15, 16, 17, 14, 15, 15, 15, 16, 16, 16, 14, 13, 15, 16, 15, 16, 15.

Durchschnittsgrösse = $15\frac{1}{2}$ = **0,0506** μ.

b. Corticalzone dicht über den Pyramiden.

16, 16, 14, 17, 18, 16, 19, 21, 18, 16, 16, 15, 17, 17, 14, 18, 17, 17, 14, 15, 18, 17, 16, 16, 17, 17, 18, 16, 16, 18.

Durchschnittsgrösse = $16\frac{3}{4}$ = **0,0550** μ.

c. Corticalzone zwischen den Pyramiden.

17, 14, 16, 13, 15, 14, 15, 17, 15, 14, 15, 18, 13, 17, 15, 15, 14, 15, 16, 15, 16, 15, 15, 16, 14, 13, 17, 16, 18, 15.

Durchschnittsgrösse = $15\frac{1}{2}$ = **0,0506** μ.

Durchschnittsgrösse aus sämmtlichen gewundenen Kanälchen = $15\frac{8}{10}$ = 0,0520 μ.

Minimal- und Maximalmaass = 0,0429 — 0,0699 μ.

4. Schleifenförmige Harnkanälchen.

11, 12, 10, 11, 13, 12, 12, 10, 10, 10, 12, 13, 11, 12, 13, 12, 11, 10, 10, 11, 11, 13, 10, 11, 12, 11, 11, 10, 11, 13, 14, 10, 11, 11, 10, 10, 9, 11, 10, 11, 10, 13, 14, 10, 10, 12, 11, 10, 11, 14.

Durchschnittsgrösse aus 50 schleifenförmigen Kanälchen = $11\frac{3}{10}$ = 0,037 μ.

Minimal- und Maximalmaass = 0,0297 — 0,0462 μ.

Fall II. 23jähriges Mädchen. Tod an Ileo-Colotyphus. Beide Nieren gesund — 1876. Sect. 10. —

1. Glomerull.

a. Aeusserste Zone der Corticalsubstanz.

59, 54, 53, 59, 64, 51, 63, 55, 53, 56, 52, 58, 56, 57, 56, 62, 59, 59, 60, 53, 59, 56, 59, 60, 67, 57, 58, 55, 56, 50.

Durchschnittsgrösse = 57 = **0,1877** μ.

b. Cortikalzone dicht über den Pyramiden.

55, 62, 58, 59, 62, 50, 70, 62, 54, 57, 56, 55, 61, 59, 57, 55, 54, 54, 68, 57, 71, 52, 57, 52, 57, 60, 51, 65, 52, 62.

Durchschnittsgrösse = $58\frac{11}{10}$ = **0,1917** μ.

c. Corticalzone zwischen den Pyramiden.

56, 49, 54, 57, 48, 48, 60, 59, 58, 63, 51. 50, 54, 55, 63, 60, 53, 52, 60, 50, 53, 54, 54, 51, 53, 54, 57, 63, 61, 56.

Durchschnittsgrösse = $55\frac{3}{16}$ = **0,1817** μ.

Durchschnittsgrösse aus sämmtlichen Glomeruli = $56\frac{9}{16}$ = 0,1868 μ.

Minimal- und Maximalmaass = 0,1580 — 0,2345 μ.

2. Gewundene Harnkanälchen, alsbald nach ihrem Beginn.

a. Aeusserste Zone der Corticalsubstanz.

18, 19, 18, 20, 16, 20, 17, 18, 18, 18, 21, 22, 15, 19, 18, 17, 21, 18, 17, 15, 18, 18, 19, 16, 20, 22, 19, 15, 17, 19.

Durchschnittsgrösse = $18\frac{3}{16}$ = **0,0604** μ.

b. Corticalzone dicht über den Pyramiden.

22, 18, 19, 20, 17, 19, 18, 19, 18, 18, 16, 16, 19, 19, 18, 19, 17, 19, 20, 18, 19, 17, 16, 20, 21, 17, 18, 16, 19, 19.

Durchschnittsgrösse = $18\frac{1}{16}$ = **0,0597** μ.

c. Corticalzone zwischen den Pyramiden.

23, 19, 18, 17, 20, 16, 16, 17, 19, 20, 18, 18, 19, 16, 18, 21, 18, 20, 19, 19, 19, 18, 20, 18, 19, 17, 16, 20, 18, 19.

Durchschnittsgrösse = $18\frac{5}{16}$ = **0,0610** μ.

Durchschnittsgrösse aus sämmtlichen gewundenen Kanälchen = $18\frac{3}{16}$ = 0,0604 μ.

Minimal- und Maximalmaass = 0,0495 — 0,0765.

3. Gewundene Harnkanälchen an ihrem Ende.

a. Aeusserste Zone der Corticalsubstanz.

15, 13, 17, 15, 14, 15, 14, 15, 16, 16, 16, 14, 15, 15, 16, 16, 20, 15, 18, 17, 14, 15, 13, 14, 16, 16, 15, 16, 16, 15.

Durchschnittsgrösse = $15\frac{4}{16}$ = **0,0507** μ.

b. Corticalzone dicht über den Pyramiden.

16, 15, 15, 15, 16, 15, 17, 13, 14, 14, 15, 16, 17, 16, 17, 15, 16, 16, 17, 16, 14, 15, 16, 15, 15, 16, 15, 15, 14, 16.

Durchschnittsgrösse = $15\frac{4}{16}$ = **0,0507** μ.

c. Corticalzone zwischen den Pyramiden.

16, 17, 16, 14, 15, 14, 16, 16, 16, 15, 14, 15, 17, 18, 16, 16, 15, 15, 16, 15, 13, 14, 15, 16, 15, 15, 17, 15, 16, 13.

Durchschnittsgrösse = $15\frac{4}{16}$ = **0,0507** μ.

Durchschnittsgrösse aus sämmtlichen gewundenen Kanälchen = $15\frac{4}{16}$ = 0,0507 μ.

Minimal- und Maximalmaass = 0,0429 — 0,0660 μ.

4. Schleifenförmige Kanälchen.

11, 11, 13, 10, 15, 15, 10, 13, 13, 10, 10, 12, 10, 15, 13, 13, 9, 11, 12, 15, 11, 10, 10, 11, 9, 9, 14, 15, 9, 13, 13, 12, 13, 11, 11, 14, 12, 9, 8, 9, 10, 10, 11, 11, 11, 11, 14, 12, 15, 13.

Durchschnittsgrösse aus 50 schleifenförmigen Harnkanälchen = $11\frac{5}{16}$ = **0,0383** μ.

Minimal- und Maximalmaass = 0,0268 — 0,0495 μ.

Fall III. 20jähriges Mädchen. Tod an chronisch katarrhalischer Pneumonie. Normale Nieren. — 1876. Sect. 18. —

1. Glomeruli.

a. Aeusserste Zone der Corticalsubstanz.

68, 55, 57, 58, 58, 50, 60, 62, 58, 65, 66, 62, 46, 57, 60, 63, 50, 64, 62, 51, 52, 64, 50, 56, 61, 59, 64, 66, 51, 59.

Durchschnittsgrösse = $58\frac{4}{16}$ = **0,1930** μ.

b. Corticalzone dicht über den Pyramiden.

58, 51, 64, 59, 65, 65, 64, 58, 57, 63, 73, 55, 63, 60, 60, 59, 60, 57, 55, 64, 60, 61, 60, 58, 65, 66, 57, 62, 54, 61.

Durchschnittsgrösse = $64\frac{4}{16}$ = **0,1992** μ.

c. Corticalzone zwischen den Pyramiden.

55, 56, 51, 60, 58, 59, 63, 61, 62, 59, 60, 54, 59, 52, 53, 54, 56, 65, 67, 51, 49, 51, 58, 66, 53, 59, 58, 65, 58, 58.

Durchschnittsgrösse = 59 = **0,1943** μ.

Durchschnittsgrösse aus sämmtlichen Glomeruli = 59 = 0,1943 μ.

Minimal- und Maximalmaass = 0,1514 — 0,2411 μ.

2. Gewundene Harnkanälchen, alsbald nach ihrem Beginn.

a. Aeusserste Zone der Corticalsubstanz.

22, 21, 19, 17, 17, 19, 19, 20, 17, 22, 17, 19, 20, 18, 18, 19, 20, 19, 18, 17, 19, 17, 20, 19, 18, 19, 18, 19, 23, 20.

Durchschnittsgrösse = 19 = **0,0627** μ.

b. Corticalzone dicht über den Pyramiden.

22, 20, 19, 17, 20, 18, 17, 18, 23, 21, 19, 18, 19, 18, 21, 17, 21, 20, 19, 19, 19, 17, 19, 17, 17, 21, 19, 20, 19, 20.

Durchschnittsgrösse = $19\frac{1}{16}$ = **0,0630** μ.

c. Corticalzone zwischen den Pyramiden.

18, 17, 19, 18, 20, 18, 21, 17, 20, 19, 21, 20, 18, 18, 19, 19, 18, 19, 17, 19, 16, 18, 17, 18, 22, 21, 20, 17, 18, 18.

Durchschnittsgrösse = $18\frac{4}{16}$ = **0,0613** μ.

Durchschnittsgrösse aus sämmtlichen gewundenen Kanälchen = $19\frac{1}{3}\frac{1}{6}$ = 0,628 μ.

Minimal- und Maximalmaass = 0,0561 — 0,0765 μ.

3. Schleifenförmige Harnkanälchen.

14, 14, 12, 10, 10, 12, 14, 12, 10, 11, 13, 13, 13, 8, 11, 10, 11, 12, 11, 10, 10, 10, 10, 11, 14, 10, 13, 11, 11, 9, 11, 12, 12, 11, 14, 9, 10, 11, 8, 8, 13, 13, 12, 12, 10, 12, 11, 8, 8, 10.

Durchschnittsgrösse aus 50 schleifenförmigen Kanälchen = $11\frac{1}{16}$ = **0,0366** μ.

Minimal- und Maximalmaass = 0,0268 — 0,0462 μ.

4. Gerade Harnkanälchen der Pyramiden.

a. Von der Basis der Pyramiden.

12, 12, 12, 11, 13, 13, 12, 12, 9, 13, 10, 12, 11, 9, 12, 13, 11, 11, 14, 12, 11, 12, 11, 11, 10, 11, 12, 11, 13, 12.

Durchschnittsgrösse = $11\frac{3}{4}$ = **0,0385** μ.

Minimal- und Maximalmaass = 0,0297 — 0,0462 μ.

b. Aus dem mittleren Drittel.

17, 20, 14, 14, 17, 13, 12, 14, 15, 15, 17, 12, 14, 10, 16, 20, 12, 15, 14, 10, 16, 11, 14, 12, 17, 15, 16, 12, 14, 14.

Durchschnittsgrösse = $14\frac{4}{10}$ = **0,0478** μ.

Minimal- und Maximalmaass = 0,033 — 0,0660 μ.

c. Aus dem Drittel über der Papille.

20, 18, 20, 15, 20, 15, 16, 15, 21, 19, 22, 20, 23, 10, 20, 19, 20, 15, 19, 17, 19, 16, 21, 12, 9, 16, 15, 12, 19, 22.

Durchschnittsgrösse = 18 = **0,0594** μ.

Minimal- und Maximalmaass = 0,033 — 0,0765 μ.

Fall IV. 38 Tage altes Mädchen. Tod in Folge von mangelhafter Allgemeinentwickelung, Enteritis, beginnender Sclerose des Gehirns, besonders des Corpus striatum und des Thalamus opticus — Syphilis — Normale Nieren. — 1876. Sect. 20. —

1. Glomeruli.

a. Aeusserste Zone der Corticalsubstanz.

33, 27, 29, 24, 32, 30, 32, 35, 34, 26, 35, 35, 34, 30, 30, 29, 34, 28, 29, 30, 28, 32, 36, 35, 38, 31, 32, 29, 34, 20.

Durchschnittsgrösse = $31\frac{1}{3}$ = **0,1020** μ.

b. Corticalsubstanz dicht über den Pyramiden.

35, 36, 31, 29, 28, 36, 30, 34, 32, 30, 26, 34, 26, 35, 32, 32, 27, 36, 30, 33, 30, 34, 31, 32, 31, 30, 29, 31, 30, 33.

Durchschnittsgrösse = $31\frac{1}{3}$ = **0,1032** μ.

c. Corticalzone zwischen den Pyramiden.

32, 31, 31, 32, 26, 29, 30, 36, 30, 27, 31, 31, 31, 34, 39, 31, 31, 30, 29, 30, 25, 34, 33, 34, 32, 31, 25, 34, 34, 33.

Durchschnittsgrösse = $31\frac{6}{3}$ = **0,1025** μ.

Durchschnittsgrösse aus sämmtlichen Glomeruli = $31\frac{7}{3}$ = **0,1026** μ.

Minimal- und Maximalmaass = 0,0660 — 0,1283 μ.

2. Gewundene Harnkanälchen, alsbald nach ihrem Beginn.

a. Aeusserste Zone der Corticalsubstanz.

10, 11, 11, 11, 10, 11, 11, 13, 11, 13, 11, 11, 10, 11, 11, 11, 11, 10, 11, 14, 12, 10, 14, 10, 10, 13, 11, 12, 11, 10.

Durchschnittsgrösse = $11\frac{6}{3}$ = **0,0369** μ.

b. Corticalzone dicht über den Pyramiden.

13, 10, 13, 12, 10, 11, 12, 11, 11, 12, 11, 11, 11, 11, 12, 12, 12, 10, 10, 11, 12, 11, 13, 11, 11, 12, 10, 11, 12, 11.

Durchschnittsgrösse = $11\frac{7}{3}$ = **0,0372** μ.

c. Corticalzone zwischen den Pyramiden.

11, 12, 11, 11, 11, 10, 13, 12, 14, 10, 13, 11, 13, 10, 13, 10, 10, 13, 10, 12, 13, 10, 11, 10, 11, 11, 11, 12, 12, 14.

Durchschnittsgrösse = $11\frac{1}{3}$ = **0,0378** μ.

Durchschnittsgrösse aus sämmtlichen gewundenen Harnkanälchen = $11\frac{1}{3}$ = 0,0373 μ.

Minimal- und Maximalmaass = 0,033 — 0,0462 μ.

Einseitige Nierendefecte, wieder Eingangs beschriebene Fall, gehören nicht zu den grossen Seltenheiten. Nachfolgend habe ich eine Zusammenstellung von 48 derartigen Fällen gegeben, die der grössten Zahl nach den letzten 25 Jahren angehören. Viele derselben zeigten ein sehr verschiedenes Verhalten der Nierengefässe, des Ureters, der Nebennieren, mehr oder minder hochgradige Hemmungsbildung im übrigen Abschnitt des Harn- und Geschlechtsapparates, bei keiner fand ich eine so ausgesprochene Hemmungsbildung der Aorta, wie in dem von mir beobachteten Fall; insofern steht derselbe vereinzelt da.

Unter den 48 Fällen fehlte die Niere vollständig 44mal. In 4 Fällen (29, 38, 42, 47) war dieselbe rudimentär vorhanden. Fall 29: 52jähriger Mann, die rechte Niere nur als rudimentäres Gebilde in der Höhe des 3. Lendenwirbels liegend; Fall 38: 60jähriger Mann, rechte Niere zur Grösse einer Wallnuss geschrumpft, Gewebe fest; Fall 42: 8jähriges Mädchen, rechte Niere nur als derber, solider Körper vorhanden, bei genauer Untersuchung ist deutliche Scheidung in Mark- und Rindensubstanz wahrnehmbar; Fall 47: Linke Niere 4 Cm. lang, 1½ breit, besteht meist aus Bindegewebe, wenig Nierensubstanz. Bei allen 4 Fällen tritt die Frage auf: Ist das fehlerhafte Verhalten der Niere angeboren oder ist es erworben. In 2 Fällen kann man sich mit Sicherheit für „angeboren“ entscheiden, No. 29 und 42. In No. 29 findet sich nehmlich auf derselben Seite ein rudimentärer Ureter, eine obliterirte Renalarterie, sowie neben wohlgebildeten männlichen Geschlechtsorganen eine rechtsseitige Vaginalhälfte und ein rechtsseitiger Uterus; in No. 42 liefert denselben Beweis einmal die anomale Lage des Nierenrudiments, rechts vom Mastdarm an der Vereinigungsstelle zwischen Kreuz- und Darmbein, sowie zweitens die auf derselben Seite vorhandene Hemmungsbildung des Uterus, Uterus unicornis sinister, das rechte Horn rudimentär. In Fall 38 aber handelt es sich wohl mit Sicherheit um einen erworbenen Fehler. Derselbe betrifft einen 60jährigen Mann, der an linksseitiger Nephritis calculosa verstorben, rechts ist die Niere bis zur Wallnussgrösse geschrumpft, der Ureter zu einem sehnigen Strang geschwunden. Unbestimmt ist Fall 47. Der Beobachter desselben, Hertz, deutet denselben als hervorgerufen durch die Obliteration der Renalarterie, dieselbe war 1½ Mm. breit, plattgedrückt, das Lumen überall für

eine Stecknadelspitze durchgängig, das spärlich vorhandene Nierenparenchym mit amyloider Degeneration der Malpighi'schen Knäuel und der Gefässe. Da in allen 4 Fällen der Defect kein vollständiger ist, so sind sie für eine Reihe von zu beantwortenden Fragen nicht zu verwerthen, während wir dieselben für Fragen, wie die nach der Leistungsfähigkeit der vorhandenen Niere, in unsere Betrachtung ziehen können.

Ferner ergiebt sich aus der Tabelle, dass der Defect einer Niere auf der rechten, wie auf der linken Seite gleich häufig vorzukommen scheint. Von den 44 Fällen sind 21 mit rechtsseitigem, 22 mit linksseitigem Nierenmangel; im Fall 17 ist die Körperseite nicht angegeben.

Dem Geschlecht nach fand sich der Defect bei 26 männlichen und 13 weiblichen Individuen; in 5 Fällen (2, 5, 15, 18, 31) ist darüber nichts verzeichnet. Ein Schluss für das Ueberwiegen des männlichen Geschlechts darf, wie ich glaube, aus diesem Verhältniss kaum gemacht werden, da einerseits die Zahl der gesammelten Fälle zu gering ist, andererseits es eine bekannte Thatsache ist, dass männliche Leichen in grösserer Zahl zur Section gelangen, als weibliche. Bei dem männlichen Geschlecht war der Mangel einer Niere 16mal auf der linken, 9mal auf der rechten, so dass also hier die linke Seite 7mal mehr befallen war, während beim weiblichen Geschlecht der Defect 9mal auf der rechten und nur 4mal auf der linken Seite vorkam. Nicht bestimmbar in dieser Hinsicht sind 6 Fälle (2, 5, 15, 17, 18, 31).

Ueber den Gefässapparat berichten die meisten Beobachter, dass derselbe vollständig gefehlt habe, in mehreren ist über sein Verhalten nichts angegeben. In einem Falle No. 33 war bei völligem Fehlen der Niere von der Arteria renalis ein Rudiment vorhanden, indem ein ganz kleines Gefässchen an dieser Stelle in das benachbarte Zellgewebe verlief. — Bei dem functionsunfähigen Nierenrudiment des Falles 29 war eine völlig obliterirte Renalarterie vorhanden; bei dem vielleicht in ganz geringem Grade functionirenden Nierenrest des Falles 47 war eine 1½ Mm. breite Renalarterie vorhanden, deren Lumen überall für eine Stecknadelspitze durchgängig war. —

Aehnlich wie die Gefässe, verhält sich der Ureter. In der Mehrzahl der Fälle fehlte derselbe vollständig, in einigen wird seiner

keine Erwähnung gethan, in anderen (8, 12, 46) war er nur theilweise vorhanden und zwar in dem der Blase zu gelegenen Abschnitt. No. 8: der Ureter reicht von der Blase nach aufwärts bis zum 2. Lendenwirbel, hier blind endigend; das Lumen lässt sich bis zum blinden Ende verfolgen. Nr. 12: der Ureter in seinem der Blase zu gelegenen Ende vorhanden, weiter als der linke, endigend auf der Theilung der Aorta. No. 46: An der äusseren Oberfläche der hinteren Blasenwand entsprechend der durch eine Schleimhautvertiefung angedeuteten linken Uretermündung befindet sich eine mit kleinen Ausbuchtungen versehene, übrigens vollständig geschlossene, eigrosse Cyste, von derem oberen Theil ein blind endigender hohler Strang nach aufwärts verlief; letzterer mit der Cyste communicirend reichte nach oben bis einige Finger breit unter der linken Nierengegend und verlor sich hier im subperitonäalen Zellgewebe. Im Fall 25 ist der ebenfalls in seinem unteren Abschnitt vorhandene linksseitige Ureter dadurch bemerkenswerth, dass sich der rechtsseitige Ureter mit ihm vereinigt: der „rechtsseitige" Ureter verlief von der Niere in Windungen hinter dem unteren Ende des Colon zur „linken" Seite der Blase und war an seiner Einmündungsstelle in die vom Harn ausgedehnte Blase etwas verengt. Diese Deutung von dem Zusammenschmelzen des unteren Abschnitts des linken mit dem oberen Abschnitt des rechten Ureter wird von dem Beobachter des Falles, Foerster, gegeben. In einem Falle No. 26 war der Ureter vollständig erhalten, aber nur auf 3 Zoll durchgängig. In einem einzigen Falle No. 17 fanden sich an der vorhandenen Niere zwei Ureteren. No. 29 weist neben einem rechtsseitigen Nierenrudiment auch einen 8 Mm. dicken, hohlen Ureter auf, der an der Linea innominata 1 Cm. breit mit dem oberen Theil des Müller'schen Ganges verschmilzt.

In der Harnblase fehlte in einigen Fällen ein Schenkel des Trigonum vesicae oder die Harnleiterfalte derjenigen Seite, auf der die Niere und der Ureter fehlten.

Die Nebenniere auf der defecten Körperseite ist in einer grossen Anzahl der Fälle vorhanden gewesen; bei mehreren wird sie gar nicht erwähnt, in zwei Fällen (25, 26) erschien dieselbe vergrössert. In 5 Fällen (11, 24, 30, 33 und 45) fehlte die Nebenniere vollständig. Foerster — die Missbildungen des Menschen S. 125 — behauptet von dem gleichzeitigen Fehlen der Nebenniere:

„Die Nebenniere derjenigen Seite des Körpers, an welcher die Niere fehlt, ist stets vorhanden, wenn nicht anderweitige, grössere Defecte des Rumpfes auch ihren Defect mit sich brachten.“ Es widersprechen dem die erwähnten 5 Fälle, da bei fehlender Niere und Nebenniere, Gefässen und Ureter die übrigen Organe vollständig normal waren, nur Fall 45 (30jährige Dienstmagd) zeigt zugleich einen Uterus bicornis und Atresia ani, der Mastdarm mündete in die Vagina zwischen den Carunculae myrtiformes.

Häufiger als der Mangel der Nebennieren finden sich Entwickelungshemmungen im Bereich der Geschlechtsorgane derselben Seite, die ich in 13 Fällen verzeichnet fand und zwar 5mal bei männlichen, 8mal bei weiblichen Individuen; demnach ist also in mehr als einem Viertel der Fälle die Bildungshemmung auch auf den Geschlechtsapparat übergegangen. Von den 5 Fällen bei männlichen Individuen ist die Störung am geringfügigsten in Fall 48; hier war bei linksseitigem Nierenmangel auch das linke Samenbläschen mangelhaft entwickelt, während das rechte stärker hervortritt, das Vas deferens links war in seinem oberen Theil ebenfalls nicht bis zur normalen Stärke ausgebildet. In Fall 12 fehlt bei rechtsseitigem Nierendefect das rechte Samenbläschen. In Fall 4 fehlt die linke Niere, die linke Samenblase und das Vas deferens, der linke Hode und Nebenhoden sind verkleinert. In Fall 14 fehlen bei linksseitigem Nierenmangel vollständig der linke Hoden und das Vas deferens. No. 29 betrifft den interessanten Fall von Eppinger, wo bei sehr rudimentärem Vorhandensein der rechten Niere und des rechten Ureter bei normal ausgebildeten männlichen Geschlechtstheilen sich rechterseits eine 38 Mm. lange Vaginalhälfte und ein 25 Mm. langes Uterushorn vorfindet.

Beim weiblichen Geschlecht sind die Entwickelungshemmungen der Geschlechtsorgane häufiger und bedeutender. Die beigegebene Uebersicht der Fälle weist überhaupt nur 13 weibliche Personen auf und von diesen zeigen 8 in mehr oder minder starkem Maasse Bildungsfehler der Geschlechtsorgane. Vorzugsweise ist der Uterus der befallene Theil, in einzelnen Fällen neben ihm noch die Vagina, das Ovarium, kurz die ganze Seite der Generationsorgane, auf der die Niere fehlt. Fall 35: Fehlen der rechten Niere bei einer 24jährigen, unentwickelten Frau — Uterus bicornis, dem rechten Horn fehlt die Vaginalportion, die rechte Uterushälfte ist überhaupt schwächer entwickelt. Jede Uterus-

hälfte besitzt zwar ihre Tuba und ihr Ovarium, auf der rechten Seite aber sind diese auf die Hinterfläche ihres Uterus geheftet. Die Ovarien sind klein mit kaum wahrnehmbaren Follikeln. Fall 36: (15jähriges Mädchen) Fehlen der rechten Niere, Uterus bicornis. Die beiden zarten, schlanken Hälften verbinden sich am Cervix und senden von hier ein Septum in die Vagina. Die rechte Vagina zeigt eine glatte Schleimhaut, ist enger und endet ungefähr in der Mitte der rechten Scheidenhälfte blind, während die linke normal ist, bis zur Schamspalte läuft und hier durch ein einfaches Hymen abgeschlossen ist. Fall 37 ist ähnlich: 24jährige verheirathete Frau mit Mangel der rechten Niere — Uterus bicornis, Vagina duplex; während die rechte normal entwickelt ist, zeigt die linke sich sehr eng, endigt aber normal in der Vulva. Fall 39: (39jährige, verheirathete Frau, die 3mal geboren hat). Die rechte Niere fehlt — Uterus duplex cum vagina simplici, der stärkere Uterus aber war der linke. Im Fall 41: (49jährige, ledige Person) ist bei Mangel der linken Niere das linke Uterushorn nur zu sehr geringgradiger Entwickelung gelangt, Uterus unicornis dexter. Ebenso in Fall 42, der ein 8jähriges Mädchen mit einem Rudiment der rechten Niere betrifft. Auch hier Uterus unicornis sinister, das rechte Horn stellt einen derben, rundlichen Muskelfaserstrang dar und ist an seiner unteren Hälfte mit der wahrscheinlichen, an der Synchondrosis sacroiliaca dextra liegenden, rechten Niere verwachsen. Dasselbe Bild Fall 43: 10jähriges Mädchen, bei rechtsseitigem Nierendefect Uterus unicornis sinister. Statt des rechten Uterushorns findet sich ein 13 Lin. langes, schmächtiges Muskelband, das allmählich in das Lig. teres und ovarii dextr. abgeht. Collum uteri dextr. rudimentär mit dem Collum uteri sinist. verschmolzen. Rechterseits fehlt auch die Tube, am äussersten Ende des Eierstocks aber sind franzenartige Bildungen. Fall 45: (30jährige Dienstmagd) gleicht den ersten 4 Fällen: Mangel der rechten Niere, Uterus bicornis (ob das rechte Horn schwächer entwickelt gewesen ist nicht angegeben). Atresia ani, der Mastdarm mündet in die Vagina zwischen den Carunculae myrtiformes.

Die vorhandene Niere ist 26mal vollkommen gesund befunden worden (in einigen Fällen ist über den Zustand derselben nichts ausgesagt), ein Zeichen, dass die eine Niere im Stande ist die Function der fehlenden zu übernehmen, Jahrzehnte lang, ohne dass dem Organ durch die vermehrte Arbeit Schaden erwachsen ist. Gesund ist die Niere befunden worden:

bei einem todtgeborenen Knaben 1mal
bei Personen im Alter von 1—10 Jahren 6 -
- 10—20 - 2 -
- 20—30 - 2 -
- 30—40 - 6 -
- 40—50 - 4 -
- 60—70 - 1 -
in unbestimmtem Alter 4 -

In allen Fällen war das Organ grösser, schwerer als normal mit entsprechend stärker ausgebildetem Gefässapparat und Harnleiter.

Erkrankungen der Niere sind von 48 Fällen 22mal verzeichnet, ein deutliches Zeichen, dass die verdoppelte Function eine erhöhte Erkrankungsgefahr mit sich führt und zwar

im Alter von 1—10 Jahren 2 Fälle
- 10—20 - 3 -
- 20—30 - 4 -
- 30—40 - 2 -
- 40—50 - 3 -
- 50—60 - 3 -
- 70—80 - 1 -
in unbestimmtem Alter 4 -

Der grösste Theil dieser 22 Patienten ist vorzugsweise der Nierenaffection erlegen, nur in 6 Fällen werden neben dieser noch andere Leiden genannt: Krebs der Harnblase und des Rectums (19), Scarlatina mit Diphtherie (27), Tuberculose der Lungen (30) u. s. w. Die Erkrankungsform der Niere war vorzugsweise die chronische Entzündung. Nach allem diesem kann die Erkrankung der einseitig vorhandenen Niere nur auf kurze Zeit ertragen werden, wie denn auch die Krankenjournale nachweisen, dass häufig vollständige Leerheit der Blase, absolute Anurie vorhanden gewesen, dass die schädlichen Folgen der unterbrochenen Urinsecretion in weit höherem Maasse und in viel kürzerer Zeit aufgetreten und so der tödtliche Ausgang ungemein rasch erfolgt sei.

Schliesslich ist noch erwähnenswerth das häufige Vorkommen von Concrementen und Steinen im Nierenbecken und Ureter. Es ist dieses bei nicht weniger als 10 Fällen beobachtet worden. Wie gefahrvoll aber gerade die Nephritis calculosa für einen solchen Patienten ist, das zeigen die Fälle 15, 18, 21, 22, 23, bei denen angeführt ist, dass ein Stein die Mündung des Ureters verstopft habe und der Tod rasch durch Nierenkolik und Harnretention eingetreten sei.

Uebersicht der gesammelten 48 Fälle von einseitigem Nierendefect.

No.	Alter, Geschlecht, Todesursache.	Fehlende Niere, Gefässe, Ureter.	Verhalten der zugehörigen Nebenniere.	Verhalten der vorhandenen Niere.	Verhalten der übrigen Harn- und Geschlechtsorgane.	Beobachter, Zeitschrift.
1.	43jähr. Mann, Tod an einer Nierenaffection, Hypertrophie d. Herzens.	R. N. und Ureter.	R. Nebenniere vorhanden.	L. N. um die Hälfte vergrössert, graue Ablagerung in der Corticalis, Albuminurie, allgemeiner Hydrops.		Peacock, Cannstatt's Jahresbericht 1853.
2.		R. N. nebst Gefässen und Ureter.		L. N. sehr gross, normal.		Labé, Ibidem 1854.
3.	40jähr. Mann. Tod an Lungenentzündung.	L. N., Gefässe, Ureter.	L. Nebenniere vorhanden.	R. N. normal.	In der Harnblase fehlt der l. Schenkel des Trigonum und die l. Harnleiterfalte; der l. Hoden grösstentheils verödet, der l. Samengang obliterirt, Samenblase verkümmert.	Gruber, Ibidem 1860.
4.	35jähr. Mann.	L. N., Gefässe, Ureter.	L. Nebenniere vorhanden.	R. N. normal.	L. Hoden und Nebenhoden verkleinert, l. Samenblase und Samengang fehlten ganz.	- -
5.		R. N., Ureter.				- -
6.	Mann. Tod an Typhus.	R. N., Ureter, Gefässe.	R. Nebenniere vorhanden, normal.	L. N. normal, vergrössert, 7½ Unzen schwer.		S. Rootes, Ibidem 1866.
7.	49jähr. Mann.	L. N., Ureter.		R. N. normal, vergrössert, 7½ Unzen schwer.		Bruce, Ibidem 1867.
8.	10 Wochen altes Mädchen.	L. N. und Gefässe. Ureter vorhanden, reicht von d. Blase bis zum II. Lendenwirbel, blind endigend. Das Lu-	L. Nebenniere vorhanden.	R. N. und Nebenniere normal.		Paulicki, Ibidem 1869.

		men lässt sich bis zum blinden Ende verfolgen.				
9.	37jähr. Mann.	R. N., Gefässe und Ureter.	R. Nebenniere normal.	L. N. doppelt so gross, als normal, Ureter mit normaler Weite, Wassersucht oder mangelhafte Urinabscheidung waren nicht vorhanden.	In der Harnblase ist nur eine Oeffnung für den l. Ureter, an Stelle des r. zeigt sich nichts Besonderes.	- -
10.	5 Wochen alter Knabe.	L. N. und Ureter.				W. Müller, Ibidem 1869.
11.	38jähr. Mann. Tod an Lungentuberculose.	L. N.	L. Nebenniere fehlt.	R. N. etwas vergrössert, normal.	Normal.	Duckworth, Ibidem 1870.
12.	62jähr. Mann.	R. N. und Gefässe. Ureter in seinem der Blase zu gelegenen Ende vorhanden, weiter als der l. endend auf der Theilung der Aorta.	R. Nebenniere vorhand. Diese u. d. Ureter erhalten viele arterielle Zweiglein aus einem aus der Aorta entspringenden Stämmchen. Vena suprarenalis mündet in die Cava.	L. N. ungewöhnlich gross.	Das r. Samenbläschen fehlt, Vas deferens normal.	Zaaijer, Ibidem 1873.
13.	7Tage alter Knabe. Tod an Inanition, Wolfsrachen, vielleicht auch noch Nierenentzündg.	L. N. und Ureter.		R. N. voluminöser, schwerer, hyperämisch, stark aufgelockerte Corticalsubstanz. Ureter von normaler Weite.	In der Blase fehlt das Orificium des l. Ureter. Hoden und andere Organe normal.	Desir-Rayer, Original nicht zugänglich. Der Fall ist angeführt von Mosler, Archiv der Heilkunde 1863.
14.	Mann in den mittleren Jahren, Tod an Nierenaffection.	L. N. und Ureter.		Chronische Entzündung der r. Niere, Stein im Nierenbecken.	L. Hoden und Vas deferens fehlen.	Claudius Farral, Ebenso wie der vorigen.

No.	Alter, Geschlecht, Todesursache.	Fehlende Niere, Gefässe, Ureter.	Verhalten der zugehörigen Nebenniere.	Verhalten der vorhandenen Niere.	Verhalten der übrigen Harn- und Geschlechtsorgane.	Beobachter, Zeitschrift.
15.		L. N.		Vollständige Verstopfung des Ureters rechts durch einen Stein.		Everard Home, Ebenso.
16.	15jähr. Mädchen. Tod durch Ischurie, Dyspnoe, Hydrothorax r., Lungenabscess.	R. N.		L. N. hypertrophisch mit unregelmässiger Oberfläche.		Bonet, Ebenso.
17.	60jähr. Mann. Tod an Nierenkolik.			Andere N. voluminöser, mit 2 Ureteren, enthielt zahlreiche Steine.		Portal, Ebenso.
18.	Tod durch Nierenkolik, Anurie.	R. N. und Ureter.		In der l. Niere ein Stein von Taubeneigrösse, welcher die Mündung des Ureters verschloss.		Sylvaticus, Ebenso.
19.	50jähr. Mann. Tod durch Erschöpfg.	R. N.		Entzündung der l. Niere.	Krebs der Harnblase und des Rectums.	Tulpius, Ebenso.
20.	Frau.	R. N., Ureter.		L. Nierenbecken sehr erweitert, desgleichen der Ureter, in dem letzteren befanden sich 2 dicke Steine.		Ebenda.
21.	Mann. Tod durch Urinretention, Nierenkolik.	L. N., Ureter.		R. N. theilweise zerstört, Nierenbecken und Ureter erweitert, letzterer enthielt einen hühnereigrossen Stein nebst 2 kleineren.		M. Guigneux, Ebenso.
22.	48jähr. Mann. Tod durch Urinretention, Nierenkolik.	L. N., Ureter.		R. N. um das Fünffache ausgedehnt, hypertrophisch, ein dritter Stein verschloss die obere Mündung des Ureters, 2 lagen im Nierenbecken.		Julia Fontenelle, Archives générales T. II. Ebenso.
23.	31jähr. Mann. Tod durch Urinretent.	R. N., Ureter.		Zellgewebe verdickt, Oberfläche der l. Niere uneben, Nierensub-	R. Hoden um ¼ voluminöser als der l.	Rayer, Ebenso.

				stanz viel derber, geschrumpft, Nierenbecken erweitert. Am Anfang des Ureters ist ein dicker Stein eingekeilt, mehrere im Nierenbecken.		
24.	18jähr. Schneider. Tod durch Urämie, herbeigeführt durch angeborne Phimose u. deren Folgezuständen in den Harnwegen.	L. N., Ureter, Gefässe.	L. Nebenniere fehlt.	R. N. bedeutend vergrössert, das Innere eine ulceröse Höhle mit zahlreichen Ausbuchtungen, Harnleiter dünndarmdick aufgetrieben.	Auch keine Spur eines Orificiums an der Einmündungsstelle in die Blase.	Mosler, Archiv der Heilkunde 1863.
25.	Todtgeborner Knabe, aus dem 7.—8. Monat.	L. N.	L. Nebenniere erschien vergrössert.	R. N. etwas vergrössert; der erweiterte Ureter verlief hinter dem unteren Ende des Colon zur linken Seite der Blase und war an seiner Einmündungsstelle etwas verengt.		Foerster, Prager Vierteljahrschr. Bd. 61.
26.	28jähr. Dienstmagd. Tod durch Urämie.	R. N. vollständig geschwunden, der Ureter nur auf 3 Zoll durchgängig.		L. N. bedeutend vergrössert, an der Peripherie mit älteren Narben besetzt, Kelche und Pyramiden etwas geschwunden. Eine das Mesocolon an der Milzflexur vorwölbende Geschwulst ergab sich als das vom Harn sehr ausgedehnte Nierenbecken, von dessen Hilus der Ureter bandförmig gestreckt und collabirt herablief. Die Ein- und Ausmündungsstelle desselben war für die Sonde durchgängig.		Jaksch, Ebendort Bd. 66.
27.	8jähr. Mädchen. Tod an Scarlatina und Diphtherie.	L. N., Ureter.	Nebenniere vorvorhanden.	R. N. vergrössert, sehr bluthaltig, enthielt in der Cortical. einen bohnengrossen Abscess mit eingedicktem eitrigen Inhalt, glatten Wandungen.		Steiner und Neurentter, Ebendort Bd. 105.

No.	Alter, Geschlecht, Todesursache.	Fehlende Niere, Gefässe, Ureter.	Verhalten der zugehörigen Nebenniere.	Verhalten der vorhandenen Niere.	Verhalten der übrigen Harn- und Geschlechtsorgane.	Beobachter, Zeitschrift.
28.	26jähr. Mann. Tod durch Nephritis suppurat.	R. N.	R. Nebenniere etwas vergrössert.	L. N. colossal vergrössert, Nierenbecken erweitert, Nierenkanäle desgl. Rinde von einer Menge von Abscessen durchsetzt, an einzeln. Stellen die Kapseln durch die Abscesse durchbrochen. Lineare und punktförm. Abscesse i. d. Pyramid.	L. Ureter durch die Niere völlig comprimirt, mündete an der gewöhnlichen Stelle in die Blase. Auf der rechten Seite war keine Andeutung einer solchen Mündung. Nebenniere unverändert.	Hackenberg, Ebendort Bd. 116.
29.	52jähr. Mann. Tod unter apoplectiformen Erscheinungen.	R. N. als rudimentäres Gebilde in der Höhe d. 3. Lendenwirbels liegend. Rudimentärer Ureter, 7 Mm. unter d. Linea innominata hört d. Lumen auf, Vereinigung mit d. oberen Theil des Müller'schen Ganges. Art. ren. dext. obliterirt.	Nebenniere normal.	L. N. um das Dreifache vergrössert, Nephritis interstitialis acuta.	Pseudo-hermaphrodismus masculinus internus. Rechtsseitige Vaginalhälfte 38 Mm. l., rechtsseitiges Uterushorn 25 Mm. l. neben normalen männlichen Geschlechtstheilen vorhanden. In der Harnblase fehlt die Mündung des r. Ureter.	Eppinger, Ebendort Bd. 1.
30.	8jähr. Knabe. Tod an Tuberculose der Lungen.	L. N., Ureter.	Nebenniere fehlt.	R. N. vergrössert, Parenchym sehr dicht, Corticalis grauröthlich, trocken, speckig, Tubularschicht blassroth. Die Erkrankung der N. war schon intra vitam erkannt.		Steiner und Neurentter, Ebendort Bd. 105.
31.	3 Tage altes Kind.	L. N.			Missbildung des Mastdarms.	Schneider, Schmidt'sche Jahrbücher 7.
32.	Schneider. Tod durch Ertrinken.	L. N., Ureter, Gefässe.		R. N. vergrössert, gesund, auch Blutgefässe und Ureter.		Heuber, Ibid. Supplemtbd. 2.

33.	44jähr. Frau. Tod durch Phthisis pulmonum et laryngis.	R. N. Von der Art. nur ein Rudiment vorhanden, indem ein ganz kleines Zweiglein in das benachbarte Zellgewebe verlief.	R. Nebenniere fehlt.	L. N. bedeutend vergrössert, ebenso der Ureter, normal.	Normal.	Cless, Ibidem 31.
34.	74jähr. Mann. Tod an Blasenentzündung.	R. N.		L. N. zweimal grösser als normal, mit vielem Gries im Nierenbecken.	In der Harnblase sind 6 Steine.	Schneider, Ibidem, Supplementbd. 3.
35.	24jähr. unentwickelte Frau. Tod durch Dilatation d. Herzens, Brust- u. Bauchwassersucht, Oedem der unteren Extremitäten.	R. N.		L. N. um die Hälfte verkleinert, Ureter erweitert.	Uterus bicornis, l. Hälfte scheinbar weniger stark entwickelt, links ist die Port. vagin. in geringem Grade entwickelt, rechts gar nicht. Die r. Uterushälfte erscheint stärker durch das retendirte Uterussecret und Menstrualblut. Jede Hälfte hat ihre Tube und ihr Ovarium, rechts aber sind diese Organe auf die Hinterfläche ihres Uterus angeheftet. Beide Ovarien sind sehr klein, plattrundlich, dicht u. zeigen a. d. Oberfläche kaum wahrnehmb. hirsekorngrosse Follikel.	Rokitanski, Ibidem 104.
36.	15jähr. Mädchen. Tod an Phthisis.	R. N.		L. N. ist grösser.	Uterus bicornis. Beide Hälften schlank, sehr zart, treten in der Gegend der Orificia interna durch eine Commissur zusammen. Von dieser geht ein Septum in die Vagina. L. Scheide weiter als die r., Schleimhaut der ersteren stark gerunzelt, ihre Mündung in der Schamspalte durch ein einfaches Hymen geschlossen. R. Vagina enger, Schleimhaut glatt, endet	Rokitanski, Ibidem.

No.	Alter, Geschlecht, Todesursache.	Fehlende Niere, Gefässe, Ureter.	Verhalten der zugehörigen Nebenniere.	Verhalten der vorhandenen Niere.	Verhalten der übrigen Harn- und Geschlechtsorgane.	Beobachter, Zeitschrift.
					ungefähr in der Mitte der Scheidenlänge blind. Jede Uterushälfte hat eine Tube und ein Ovarium, letztere glatt, ohne Narben.	
37.	24jähr., verheirathete, maniakalische Frau.	L. N.			Uterus bicornis. Die beiden Canales cervices münden jeder frei in die Vagina. R. Vagina vollständig entwickelt, l. sehr eng, aber nicht blind endigend.	Rokitanski, Ibidem.
38.	60jähr. Mann. Tod durch absolute Urinverhaltung bei völliger Leerheit d. Blase. Nephritis calculosa.	R.N.wallnussgross geschrumpft, Gewebe fest, Ureter zu einem sehnigen Strang geschwunden.		L. N. um das Doppelte vergrösert, geröthet, entzündet, erweicht, mit reichlichem Harngries. Der Ureter normal weit, enthielt Harngries.		Debaut, Ibidem 113.
39.	39½jähr. Frau, hat 3 Kinder geboren. Tod an Peritonitis.	R. N.		L. N. gesund.	Uterus duplex c. vagin. simpl. Der stärkere Uterus lag links. Jeder Uterus hatte nur ein Ovarium, eine Tube und ein Ligam. latum.	Wiege, Ibidem 114.
40.	18jähr. Mann. Tod an Pleuropneumonia dupl.	R. N.		L. N. normal.	Normal.	Swayne, Ibidem 115.
41.	49jähr. ledige Person.	L. N., Ureter.			Uterus unicornis dexter. Das l. Horn ist sehr verkümmert. In der Blase ist keine Einmündungsstelle für den l. Ureter.	Rosenburger, Ibidem 119.
42.	8jähr. Mädchen.	R. N. nur als derber, solider Körper vorhanden, rechts	Nebenniere vorhanden.	L. N. und Nebenniere normal.	Uterus unicorn. sin. Das rechte Horn stellt einen derben, rundlichen Muskelfasersrang dar und	Rosenburger, Ibidem 119.

		vom Mastdarm gelegen. Mark und Rinde unterscheidbar.			ist an seiner unteren Hälfte mit der wahrscheinlichen r. Niere verwachsen.	
43.	10jähr. Mädchen.	R. N.			Uterus unicorn. sin. Vom Collum uteri dext. ist nur ein Rudiment vorhanden, welches mit dem l. verschmolzen ist. Statt des r. Uterushorns findet sich ein 13 Mm. langes, schmächtiges Muskelband, das allmählich in das Lig. teres u. ovarii dext. abgeht. Tube rechts fehlt, doch finden sich am äussersten Ende des rechten Eierstocks franzenartige Bildungen.	Rosenburger, Ibidem 119.
44.	20jähr. Seemann. Echinococcen der Leber.	L. N., Ureter.		R. N. vergrössert, wog 8 Unzen, Oberfläche etwas uneben, graugelb, Rinde atrophisch, ausser zwischen den Pyramiden, hier im Umfange vermehrt, gelb, die Pyramiden zum Theil verdrängt.		Storch, Ibidem 122.
45.	30jähr. Magd. Tod an Tumor cerebri (Sarcom).	R. N.	Nebenniere fehlt.	L. N. bedeutend grösser, normal. Hilus gross mit 3 Arterien, 1 Vene. Ureter ungewöhnlich weit.	Atresia ani, der Mastdarm mündet in die Vagina zwischen den Caruculae myrtiformes. Uterus bicornis.	Scheiber, Oest. med. Jahrbücher 1875. Heft 2.
46.	31jähr. Mann. Tod durch Herzaffection.	L. N., Gefässe.		R. N. vergrössert, aber gesund.	In der Harnblase ist links die Uretermündung durch eine faltige Schleimhautvertiefung angedeutet. Dieser Stelle entsprechend befand sich an der äusseren Oberfläche eine mit kleinen Ausbuchtungen versehene, eigrosse Cyste, von derem oberen Theil ein blind endigender hohler Strang aufwärts verlief. Letzterer mit der Cavität	Meschede, Dieses Archiv Bd. 33.

No.	Alter, Geschlecht, Todesursache.	Fehlende Niere, Gefässe, Ureter.	Verhalten der zugehörigen Nebenniere.	Verhalten der vorhandenen Niere.	Verhalten der übrigen Harn- und Geschlechtsorgane.	Beobachter, Zeitschrift.
					der Cyste communicirend reichte nach oben bis einige Finger breit unter der l. Nierengegend und verlor sich hier im subperitonäalen Zellgewebe. Die Cyste enthielt eine grünlich-bräunl. Flüssigkeit.	
47.	29jähr. Mann. Tod an käsiger Pneumonie, Nierenaffection.	L. N. 4 Cm. l., 1½ br., besteht meist aus Bindegewebe, sehr wenig Nierensubstz. Die Knäuel u. Gefässe zeigen amyloide Degeneration. Ureter sehr eng, ohne gänzlich obliterirt zu sein. Art. 1½ Mm. plattgedrückt, das Lumen überall für eine Stecknadelspitze durchgäng.	L. Nebenniere normal gross, normale Art. suprarenalis.	Fettige Degeneration der Epithelien der gewundenen Harnkanälchen, trübe Schwellung in den Harnkanälchen der Rinde. Amyloide Degeneration der Knäuel und Gefässe.		Hertz, Dieses Archiv Bd. 46.
48.	31jähr. Mann. Tod durch traumatische Myelitis.	L. N., Ureter, Gefässe.	Nebenniere normal.	R. N. bedeutend vergrössert, normal.	In der Blase fehlt der l. Schenkel des Trigonum, ebenso die Einmündungsstelle für den Ureter. L. Samenbläschen mangelhaft entwickelt, rechts vergrössert, das l. Vas deferens in seinem oberen Theile ebenfalls nicht bis zur normalen Stärke entwickelt. Enge Aorta.	Eigene Beobachtung.

XX.

Zur Pathologie des Lungenödems.

Von Dr. W. H. Welch aus New York.

(Aus dem pathologischen Institut in Breslau.)

Obwohl das Lungenödem der häufigste pathologische Befund am Sectionstische ist, so ist es doch niemals der Gegenstand einer experimentellen Untersuchungsreihe gewesen, und seit Laennec's Beschreibungen [1]) ist unseren Kenntnissen über diesen häufigen und wichtigen pathologischen Zustand überhaupt Weniges hinzugefügt worden. Seit der Zeit, in welcher ein Verhältniss zwischen erhöhtem Blutdruck in den Capillaren und vermehrter Ausscheidung aus denselben vermuthet worden ist, hat man angenommen, dass das Hauptmoment beim Zustandekommen von Lungenödem in einer gesteigerten Spannung der Lungencapillaren zu suchen sei. Da aber die Betrachtungen, welche dieses Moment zu würdigen versucht haben, zum grössten Theile ohne Berücksichtigung der Eigenthümlichkeiten des Lungenkreislaufs oder unter irrthümlichen Voraussetzungen über denselben gemacht worden sind, so habe ich nach dem Vorschlag des Herrn Prof. Cohnheim eine Reihe von Versuchen an Kaninchen und Hunden im Breslauer pathologischen Institute angestellt, welche den Zweck hatten mit Rücksicht auf die neueren Forschungen über den Pulmonalkreislauf unsere Kenntnisse von den Ursachen des Lungenödems zu erweitern. Meinem hochverehrten Lehrer spreche ich hiermit für seine freundliche und thätige Hülfe meinen herzlichsten Dank aus.

Nach der gangbaren Anschauung ist das Lungenödem die Folge entweder einer Hydrämie oder einer Hyperämie, arterieller oder venöser.

Was das hydrämische Oedem betrifft, so haben die Versuche von Cohnheim und Lichtheim [2]) ergeben, dass das Lungenödem

[1]) Laennec, De l'auscultation médiate. T. II. Paris 1819.

[2]) Dieses Archiv Bd. 69. S. 106.

nach Infundirung grosser Mengen von Kochsalzlösung zwar bei Kaninchen kein seltenes Ereigniss ist, doch nicht constant eintritt, und bei Hunden selten beobachtet wird. Daraus dürfen wir schliessen, die hydrämische Plethora allein, obwohl ein begünstigendes Moment, ist nicht im Stande Lungenödem zu erzeugen, sondern das Zustandekommen desselben erfordert noch einen zweiten Factor. Ueber diesen letzteren werden wir später zu handeln haben.

In den systematischen Lehrbüchern der Medicin werden Lungenhyperämie und Lungenödem gewöhnlich in demselben Ca[redacted] und ungetrennt behandelt. Darnach kann jede Hyperämie, [redacted] ihre Natur und ihre Ursachen welche sie wollen, wenn sie hochgradig genug ist, Lungenödem zur Folge haben. Des Näheren glaube ich die gegenwärtigen Anschauungen am richtigsten darzulegen, wenn ich die Ansichten über Hyperämie und Oedem der Lunge wiedergebe, welche in dem Lehrbuch von Niemeyer[1]) und dem Handbuch der Medicin von v. Ziemssen[2]) enthalten sind.

Die Hyperämie der Lunge wird in Fluxion und in Blutstockung oder passive Hyperämie getheilt.

Als Ursachen einer Fluxion werden von Niemeyer angeführt:

1) gesteigerte Herzaction,
2) directe Reize, wie Einathmen heisser oder mit reizenden Substanzen vermischter Luft,
3) collaterale Hyperämie,
4) Verdünnung der Luft in den Alveolen (verengerte Glottis).

Diesen Ursachen fügt Hertz hinzu:

5) Wirkung des kalten Trunks bei erhitztem Körper und Abkühlung der Körperperipherie,
6) entzündliche Zustände.

Als Ursachen einer Blutstockung werden erwähnt:

1) Störung des Abflusses des Blutes aus den Pulmonalvenen, namentlich Stenose und Insufficienz der Mitralis (seltener Klappenaffectionen der Aorta),
2) jede geschwächte Herzaction.

Bevor wir erwägen, inwieweit diese verschiedenen Momente

[1]) Niemeyer, Lehrb. d. spec. Path. u. Therap. Bd. 1. Berlin 1874.
[2]) Hertz, Anämie, Hyperämie und Oedem der Lungen. v. Ziemssen's Handb. der spec. Path. u. Therap. Bd. 5. Leipzig 1874.

fähig sind, Lungenödem zu verursachen, werde ich zuerst an die folgenden wohlbekannten Charaktere, welche dasselbe darbietet, erinnern. Gewöhnlich tritt das Lungenödem plötzlich auf und kann fast ebenso rasch verschwinden, wie es entstanden ist; es ergreift beide Lungen; es erscheint bei den verschiedenartigsten Krankheiten und ist ein constanter Begleiter von keiner; es tritt oftmals bei der Agonie auf, eine Begleiterscheinung eher als eine Ursache des Todes; die mikroskopische Untersuchung einer ödematösen Lunge zeigt die hochgradigste Füllung der Capillaren und zahlreiche ausgetretene rothe Blutkörperchen. Von dem acut auftretenden allgemeinen Lungenödem, wovon hier ausschliesslich die Rede ist, muss dagegen das seröse Transsudat unterschieden werden, welches sich häufig in der Nähe entzündeter Lungentheile befindet und gewöhnlich als ein collaterales Oedem bezeichnet wird.

Wenden wir uns also zunächst zu einer Kritik der verschiedenen, oben angegebenen Ursachen des Lungenödems!

1. Gesteigerte Herzaction. Wenn wir aus den Verhältnissen im grossen Kreislauf einen Schluss auf den Lungenkreislauf ziehen dürfen, dann ist es von vornherein sehr unwahrscheinlich, dass vermehrte Blutzufuhr (Fluxion) zu einer Lunge, welche sich nicht in entzündlichem Zustande befindet, und aus deren Venen der Abfluss nicht gehindert ist, zu Oedem führen sollte. Zu anderen Körpertheilen kann der arterielle Zufluss beträchtlich vermehrt werden, zum Beispiel durch Erweiterung der zuführenden Arterien oder durch Verengerung oder Verlegung anderer Gefässgebiete, ohne dass eine vermehrte Abscheidung aus den Capillaren folgt[1]). Es soll aber nach Henle[2]), Niemeyer, Hertz u. A. ein besonderer Grund existiren, aus welchem bei gesteigerter Herzaction das Blut sich in den Lungen häufen soll. Dieser von vielen Seiten behauptete Grund ist der, dass die Lungencapillaren weniger resistent gegen vermehrten Blutdruck seien, als die Capillaren anderer Organe. Dass in dieser Beziehung ein absoluter Unterschied existirt, ist kaum zu leugnen, aber Druck und Widerstände im Pulmonalkreislauf sind um Vieles geringer als im Aortensystem, und es ist kein Grund anzunehmen, dass im Verhältnisse zu diesem Drucke und zu diesen Widerständen die Lungencapillaren weniger resistent sind, als andere

[1]) Emminghaus, Arbeiten aus d. phys. Anstalt zu Leipzig. 1873. S. 68.
[2]) Handbuch d. rationellen Pathologie. Bd. II. S. 421. Braunschweig 1847.

Capillaren. In diesem Gebiete aber, auf welchem uns die meisten Factoren unbekannt sind, ist es gefährlich zu speculiren und glücklicherweise können wir auch ohne alle Speculationen auskommen. Bei jeder compensirten hochgradigen Mitralstenose muss der Druck in der Pulmonalarterie höher sein, als ihn ein nicht hypertrophisches Herz in einer Lunge, in der keine Hindernisse für den Abfluss des Blutes existiren, zu Stande bringen kann, und doch giebt es in diesem Stadium keine Anzeichen, dass die „Resistenz der Capillaren" überwunden ist. Dass hier keine allmählich sich entwickelnde Vermehrung der Widerstandsfähigkeit der Capillaren in Betracht zu ziehen ist, beweist der Umstand, dass nach einem künstlich angelegten Aorten- oder Mitralisfehler der Blutdruck in der Arteria carotis sich nicht ändert [1]). Die Versuche von Lichtheim [2]) über Unterbindung einer Lungenarterie sowohl, wie die Versuche über Unterbindung der Lungenvenen, welche unten berichtet werden sollen, deuten eher auf eine relativ grössere als auf eine relativ kleinere Resistenz der Lungencapillaren im Vergleich mit denen anderer Organe hin. Weder physiologische noch pathologische Beobachtungen sprechen dafür, dass erhöhte Herzkraft allein, ohne Hinzutreten anderer Momente, in den Lungen leichter als in den übrigen Körpertheilen Oedem erzeugen könne.

2. Directe Reize. Diese können, insofern sie nicht durch Störung der Athmungsvorgänge oder durch ihre Wirkung auf andere Organe tödten, als Entzündungserreger für die Luftwege und die Lungen betrachtet werden [3]). Lassar [4]) beobachtete Lungenödem als eine inconstante Begleiterscheinung des Todes in Erstickungsfällen, welche ausnahmsweise der Einathmung von Säuredämpfen folgen. Die Seltenheit, mit welcher Lungenödem nach der Einwirkung von directen Reizen auf die Lunge erscheint, macht es wahrscheinlich, dass es nicht der unmittelbare Effect des Reizes sei, sondern denselben Ursprung hat, wie dasjenige Oedem, welches bei den verschiedensten Todesarten entsteht, und für welches ich unten versuchen werde, eine Erklärung zu geben.

[1]) Cohnheim, Vorlesungen über allgemeine Pathologie. S. 38. Berlin 1877.

[2]) Lichtheim, Die Störungen des Lungenkreislaufs und ihr Einfluss auf den Blutdruck. Breslau 1876.

[3]) B. Heidenhain, Dieses Archiv Bd. 70. S. 441.

[4]) Zeitschrift für phys. Chemie. Bd. I. Hft. 3.

3. Collaterale Hyperämie. Gerade bei der Lunge hat das sogenannte collaterale Oedem eine grosse Rolle gespielt. Wenn die Circulation in einem Lungenlappen oder einer ganzen Lunge gehemmt wird, dann entwickelt sich in den freien Theilen eine compensatorische Hyperämie, welche der gangbaren Anschauung zufolge zum Oedem führen kann. Als die Folge solcher collateralen Fluxion fasst Virchow [1]) das Lungenödem auf, welches er durch Injection von Oel in die Venen erzeugte. Die Versuche von Lichtheim [2]) haben uns schon gelehrt, dass, wenn Aeste der Lungenarterie bis zu drei Viertel der Arterienbahn verlegt werden, der Druck in der Arteria carotis keine wesentliche Veränderung erleidet, und der Druck in den offen gebliebenen Arterien der Lunge eine gewisse Steigerung zeigt, welche im Verhältnisse zu dem normalen niedrigen Werthe desselben steht. Als Folge aber dieser selten in so hohem Grade beim Menschen zu beobachtenden collateralen Hyperämie hat er niemals Lungenödem gesehen, und auch ich war nicht im Stande ein collaterales Oedem zu erzeugen. Dass in den Fällen, in welchen ein allgemeines acutes Oedem nach embolischer Verstopfung einer Lungenarterie entsteht, dieses auf anderen Momenten als der collateralen Hyperämie beruht, beweisen die eben erwähnten Versuche und auch die Inconstanz seines Auftretens unter diesen Umständen. Der häufige Befund von Lungenembolien, welche ohne jegliche symptomatische oder anatomische Folgeerscheinung entstanden sind, ist jedem erfahrenen Pathologen bekannt.

Wenn aber das sogenannte collaterale Oedem sich nicht auf die compensatorische Hyperämie zurückführen lässt, woher kommt es sonst? Mit jenem Namen werden zwei verschiedene Zustände bezeichnet, einmal das allgemeine acut auftretende Oedem, welches bei Krankheiten entsteht, die eine Hemmung der Circulation in einem Theile der Lunge verursachen, für's zweite die locale seröse Durchfeuchtung des Lungengewebes in der Nähe von entzündlichen Heerden, Neubildungen u. s. w. Der erstere Zustand, glaube ich, ist denselben noch zu besprechenden Ursachen zuzuschreiben, wie das allgemeine Lungenödem überhaupt, der letztere dagegen als ein entzündliches Oedem aufzufassen. Schwer in Ein-

[1]) Spec. Path. u. Therap. Bd. I. S. 191. Erlangen 1854.
[2]) Op. cit.

klang zu bringen mit der Hypothese, dass das locale collaterale Oedem die Folge blos einer compensatorischen Blutdrucksteigerung sei, ist der Umstand, dass die Verbreitung desselben oftmals in keinem Verhältnisse zu der Grösse der Gefässverengerung steht. Einerseits sieht man häufig um kleine lobuläre Pneumonien, kleine embolische Infarcte u. s. w. eine verhältnissmässig grosse ödematöse Zone, andererseits kann man dieselbe gänzlich vermissen bei Krankheiten, welche grosse Abschnitte des Lungenparenchyms für die Circulation unwegsam machen. Wenn einmal eine entzündliche Gefässveränderung existirt, dann kann bekanntlich vermehrte Blutzufuhr zu gesteigerter Transsudation in dem betreffenden Theile führen[1]), und deshalb dürfen wir nicht einer collateralen Hyperämie jeden Einfluss absprechen, das Hauptmoment aber ist die vorhergehende Gefässwandveränderung[2]).

4. Verdünnung der Luft in den Alveolen. Vor 30 Jahren stellte Mendelssohn[3]) eine merkwürdige Theorie auf, nach welcher das Wesen der Lungenhyperämie überhaupt in einer Luftverdünnung in gewissen Lungenpartien zu suchen sei. Er ging von der falschen Hypothese aus, dass die Veränderungen der Lunge nach Vagusdurchschneidung auf einer Verdünnung der Luft in den Alveolen beruhen. „Diese Luft verhält sich zur Schleimhaut der Lunge wie die unter einem trockenen Schröpfkopf“[4]). Die Versuche von O. Frey[5]) in Betreff der Verengerung der Trachea sprechen nicht dafür, dass eine bedeutende Lungenhyperämie durch Hindernisse, welche den Eintritt der Luft in die Luftwege beeinträchtigen, entstehe. Eine Verengerung der Glottis als eine Ursache des Lungenödems zu betrachten, entbehrt jedenfalls der experimentellen und der klinischen Grundlage.

5. Wirkung des kalten Trunks und Erkältung des Körpers, oder allgemeiner ausgedrückt, Widerstände im grossen

[1]) Gianuzzi, Berichte d. königl. sächsischen Gesellschaft der Wissenschaften, 1866. Cohnheim u. Lichtheim, l. c. S. 139.

[2]) Cohnheim, Vorles. über allg. Pathologie. S. 261, 416, 419.

[3]) Mendelssohn, Der Mechanismus der Respiration und Circulation, oder das explicirte Wesen der Lungenhyperämie. Berlin 1845.

[4]) Arch. f. phys. Heilk. 1845. S. 277.

[5]) Die pathologischen Lungenveränderungen nach Lähmung der Nervi vagi. Leipzig 1877.

Kreislaufe im Allgemeinen. Eine Erklärung für die Entstehung der Lungenhyperämie in Folge der Wirkung der Kälte auf den Magen oder auf die Hautoberfläche hat man in der Thatsache zu finden geglaubt, dass nach Verengerung ausgedehnter Gefässgebiete (Bauch-eingeweide, Haut) der Blutdruck in anderen Theilen des Aortensystems steigt [1]). Die Versuche von Lichtheim aber haben nachgewiesen, dass die Spannung im kleinen Kreislauf in hohem Grade von Druckveränderungen des grossen Kreislaufs unabhängig ist. In Uebereinstimmung damit finde ich, dass beim Hunde der Pulmonaldruck ohne wesentliche Veränderung bleibt, wenn den einzigen offenen Weg für das Blut aus dem linken Ventrikel in den Körperkreislauf die eine Arteria carotis oder die eine Subclavia bildet. Der Druck in der Carotis kann in Folge von Hindernissen in der Circulation zu mehr als dem Doppelten seiner normalen Höhe gebracht werden, ohne dass der Pulmonaldruck steigt. In Hinblick auf diese Thatsache dürfen wir nicht eine Lungenhyperämie in Folge von Erkältung unmittelbar von einer collateralen Blutdrucksteigerung herleiten. Die Erkältung für eine Ursache von Hydrops pulmonum zu halten, entbehrt übrigens der klinischen Berechtigung, und in den seltenen Fällen, in welchen ein Zusammenhang vorhanden zu sein scheint, sind sicher andere Momente im Spiele.

6. Entzündliche Zustände. Das locale collaterale Lungenödem hat Cohnheim schon mit Recht als ein entzündliches angesprochen. Wirft man nun die Frage auf, ob es ein primäres, idiopathisches, entzündliches Lungenödem giebt, so liegt kein Grund vor, ein allgemeines Lungenödem entzündlicher Natur anzunehmen. Das erste Stadium freilich der Vaguspneumonie und das der croupösen Pneumonie haben eine grosse Verwandtschaft mit localem Lungenödem [2]). Wenn wir aber in diesen Fällen von einem entzündlichen Lungenödem sprechen dürfen, so ist damit nur gemeint, dass in Folge einer entzündlichen Veränderung der Gefässwände ein Zustand entsteht, welcher die grösste Aehnlichkeit mit dem Zustande der Lungen bei gewöhnlichem Lungenödem besitzt. Dass aber das Stauungs- und das entzündliche Oedem nicht zu identificiren sind, beweisen, von allem Andern abgesehen, die Untersuchungen von

[1]) Hermann und Ganz, Pflüger's Archiv für Phys. 1870. S. 8.

[2]) Friedländer, Untersuchungen über die Lungenentzündungen. Berlin 1873. Unverricht, Studien über die Lungenentzündung. Inaug.-Diss. Breslau 1877.

Lassar[1]) über die Beschaffenheit der Lymphe bei der Entzündung.

Blutstockung. Je skeptischer uns unsere Erfahrungen über das Zustandekommen von Wassersucht im grossen Kreislaufe hinsichtlich der Möglichkeit der Entstehung des Lungenödems durch fluxionäre Hyperämie machen, mit desto grösserer Sicherheit werden wir von der Blutstauung oder venösen Hyperämie einen derartigen Effect erwarten. Weder die anatomische Structur noch die physiologischen Eigenschaften der Lungencapillaren, so weit sie uns bekannt, geben uns Grund anzunehmen, dass sie nicht, wie andere Capillaren, eine beträchtliche Behinderung des Venenabflusses mit seröser Ausschwitzung beantworten.

Als Ursachen der Blutstockung in der Lunge werden angeführt: Störung des Abflusses des Blutes aus den Pulmonalvenen und geschwächte Herzaction.

1. Störung des Abflusses aus den Lungenvenen. Als ein typisches Paradigma von behindertem Abflusse aus den Lungenvenen können wir beispielsweise eine Mitralstenose betrachten. Wie allgemein bekannt, kann eine beträchtliche Verengerung des Mitralorificium eine Zeit lang existiren ohne nennenswerthe Störungen von Seiten des Gefässsystems. Dieser Zustand wird das Stadium der Compensation genannt. Während desselben strömt durch jeden Querschnitt der gesammten Gefässbahn dieselbe Menge Blut in der Zeiteinheit wie unter normalen Verhältnissen. Es fliesst deshalb in der Zeiteinheit von den Lungenvenen durch das verengerte Orificium dieselbe Menge Blut in das linke Herz wie vorher durch das normal weite Ostium. Wegen der vermehrten Widerstände muss der rechte Ventrikel mit grösserer Kraft arbeiten. In Folge des erschwerten Abflusses und der vermehrten Geschwindigkeit, welche das rechte Herz der ausgetriebenen Blutmasse ertheilt, muss der Seitendruck in allen Theilen des Pulmonalgefässsystems steigen. Dass unter diesen Umständen Lungenödem niemals eintritt, führt v. Dusch zu der Bemerkung[2]): „Dass das Lungenödem nicht oder doch nicht vorzugsweise durch die Drucksteigerung in den Lungenvenen hervorgebracht wird, geht daraus hervor, dass in den Fällen höchster Drucksteigerung bei genügender Compensation ein relativ

[1]) Dieses Archiv. Bd. 69. S. 516.

[2]) Lehrbuch der Herzkrankheiten. S. 96. Leipzig 1868.

günstiger Zustand für den Kranken hergestellt wird.“ Ist v. Dusch berechtigt anzunehmen, dass der Druck in den Lungenvenen am grössten in dem Stadium der Compensation ist? Die Beantwortung dieser Frage ist mit grossen Schwierigkeiten verbunden. v. Dusch geht von der Voraussetzung aus, dass die Menge Blut, welche ein Ventrikel in der Zeiteinheit empfängt, allein von dem Drucke in den unmittelbar vor demselben gelegenen Venen abhängt, und, da diese Blutmenge am grössten während der Compensation ist, so schliesst er, dass der Venendruck dann am höchsten sein muss. Die Geschwindigkeit aber, mit welcher das Blut aus den Venen in den entsprechenden Vorhof einfliesst, hängt nicht allein von dem Drucke ab, sondern von einer Kraft, welche der Summe der Widerstandshöhe (Seitendruck) und der Geschwindigkeitshöhe in den betreffenden Venen gleicht. In den Körperarterien ist der Werth der Geschwindigkeitshöhe im Vergleich mit der Widerstandshöhe so klein, dass er bei Druckmessungen vernachlässigt wird, aber in den Venen, wo die Widerstände so gering sind, ist derselbe für die Fortbewegung des Blutes nicht ausser Acht zu lassen. Im Stadium der gestörten Compensation ist die bewegende Kraft des rechten Ventrikels vermindert; dem entsprechend ist die Spannung in der Lungenarterie geringer geworden, aber die Gesammtmenge Blut, welche die Lungen enthalten, kann unverändert bleiben oder sogar vermehrt werden. Entsprechend der verminderten Spannung in den Arterien der Lunge vertheilt sich das Blut anders; die Lungenvenen enthalten mehr, die Arterien weniger als vorher. Jetzt gilt es die schwierige Frage zu erörtern, ob diese Vermehrung des Inhalts der Lungenvenen eine Drucksteigerung in denselben zu Stande bringt. Setzen wir die Geschwindigkeitshöhe in den Lungenvenen = G, die Widerstandshöhe = W, so haben wir die bewegende Kraft in denselben K = W + G. Sollte die Summe W + G den Werth erreichen, welchen sie während des Compensationsstadiums hat, so würde bei gleichbleibenden Widerständen der linke Ventrikel die normale Menge Blut erhalten, und, vorausgesetzt dass seine Kraft unbeeinträchtigt ist, fortbewegen. Deshalb kann der Seitendruck W im höchsten Falle um eine Grösse steigen, welche G während der Compensationsperiode gleichkommt. Der Werth von G ist uns unbekannt. Volkmann [1]) berechnet den Werth der Geschwindig-

[1]) Die Hämodynamik. S. 214. Leipzig 1850.

keitshöhe im Anfange der Aorta zu 8,2 Mm. auf die Höhe einer Blutsäule bezogen. Selbst wenn wir annehmen, dass der Gesammtquerschnitt der Lungenvenen nur die Hälfte dessen der Aorta ist, so wird doch die Grösse von G weniger als 1½ Mm. Quecksilber betragen. Setzen wir ferner voraus, dass die Geschwindigkeitshöhe während des Compensationsstadiums um das Mehrfache gesteigert sei, so wird doch immer der Werth von G so klein bleiben, dass die Maximalgrenze einer vermuthlichen Druckerhöhung bei gestörter Compensation zu niedrig ausfallen muss, um — im Hinblick auf die unten zu berichtenden Versuche über Pulmonaldruck beim Zustandekommen von Lungenödem — die Entstehung desselben bei ungenügender Compensation den mechanischen Hindernissen und der wegen verminderter Kraft des rechten Ventrikels geänderten Vertheilung des Blutes allein zuschreiben zu dürfen.

Jedenfalls steht so viel fest, dass ein beträchtliches Hinderniss für den Abfluss des Blutes aus den Lungenvenen existiren kann, ohne dass dadurch, so lange dieses Hinderniss durch vermehrte Arbeit des rechten Ventrikels ausgeglichen wird, die Entstehung von Lungenödem herbeigeführt wird.

Wir kommen zu der letzten der oben angeführten Ursachen des Lungenödems.

2. Geschwächte Herzaction[1]). Dieses Moment scheint der Schwerpunkt der Sache zu sein. Die anderen angeblichen Ursachen haben sich nicht als causae efficientes erwiesen und könnten im besten Falle nur von beschränkter Bedeutung sein im Vergleiche mit diesem anscheinend allgemein wirksamen Factor. Selbst in den Fällen, wo andere Veränderungen im Spiele sind, hat man sich doch auf Herzschwäche als einen mitwirkenden Factor berufen, weil in der That in der Mehrzahl der Fälle von allgemeinem Lungenödem die Thätigkeit des Herzens herabgesetzt ist. Wenn wir aber annehmen, dass eine allgemeine Herzschwäche wirklich Lungenödem herbeizuführen vermag, so ist das entstehende Oedem nicht die Folge einer Drucksteigerung in den Capillaren und Venen,

[1]) Was ich hier über Herzschwäche zu sagen habe, bezieht sich ausschliesslich auf die gewöhnliche Auffassung dieses Zustandes, scil. eine gleichzeitige und gleichmässige Schwächung beider Herzhälften. Eine Schwächung, bei welcher die Kraft des einen Ventrikels verhältnissmässig weniger herabgesetzt wird, als die des anderen, lasse ich vorläufig ausser Betracht.

mit anderen Worten kein Stauungsödem. Es ist unmöglich, dass durch Herzschwäche der Druck in den Lungenvenen die Höhe erreichen soll, welche bei unverminderter Herzkraft in den Lungenarterien herrscht. Da aber nach Unterbindung der Venen der einen Lunge, diese Venen wie blinde Anhängsel der entsprechenden Arterie zu betrachten sind, so muss der Druck in diesen derselbe sein, wie in der Arterie (oder annähernd derselbe, indem keine wesentliche Erleichterung seitens der Bronchialvenen stattfindet, wie, von anatomischen Gründen abgesehen, das Auftreten von vollständiger, hämorrhagischer Infarcirung der betreffenden Lunge beweist) und doch entsteht unter diesen Umständen niemals Oedem [1]). Da in dem analogen Falle im Körperkreislauf, wo sämmtliche von einer Extremität abführenden Venen zugebunden werden, Oedem entsteht, so müssen wir den Lungencapillaren im Verhältnisse zum Drucke im Pulmonalkreislauf eine grössere relative Impermeabilität zurechnen, als den Capillaren anderer Organe.

Ist aber die Folge der Herzschwäche Lungenödem? Die nothwendige Folge ist es unbedingt nicht. Eine Syncope kann noch so lange dauern und führt niemals zum Hydrops pulmonum. Durch Vagusreizung können wir die bewegende Kraft des Herzens vernichten, so dass die Spannung in den Gefässen der des ruhenden Blutes gleich wird und es entstehen nicht die geringsten Zeichen eines Lungenödems. In den allerseltensten Fällen überhaupt ist der Tod die Folge eines plötzlichen Erlöschens der Herzkraft; diese sinkt vielmehr allmählich von ihrer normalen Grösse bis auf Null, und doch sterben nicht alle Menschen an Lungenödem. Aber, erwidert man, wenn Lungenödem eintreten soll, muss die Herzschwäche lange dauern! Als eine derartige in der That nicht seltene Folge der Herzschwäche, welche Tage und Wochen lang, besonders bei cachectischen und fieberhaften Krankheiten, gedauert hat, wird das sogenannte hypostatische Oedem vielseitig aufgefasst. Ein Hauptmerkmal aber des allgemeinen Lungenödems ist eben sein acutes Auftreten, welches für eine plötzlich eintretende Ursache spricht, und in vielen Fällen ist dem Lungenödem keine langdauernde Herzschwäche vorhergegangen. Die Beobachtung am Menschen berechtigt uns deshalb zu dem Schlusse, dass eine Ernie-

[1]) Cohnheim, Op. cit. S. 419.

drigung der Herzkraft an und für sich kein Oedem erzeugt, das Experiment wird uns lehren, dass eine Schwächung des rechten Ventrikels in gewissem Sinne sogar ein ungünstiges Moment für das Zustandekommen von Lungenödem ist.

Ich habe im Vorhergehenden die gangbaren Anschauungen über die Ursachen von Lungenödem einer Kritik unterzogen, und wir kommen nunmehr zu dem Schlusse, dass keine uns eine genügende Erklärung darbietet. Obwohl die meisten der oben erwähnten Bedingungen auf falschen theoretischen Voraussetzungen begründet worden sind, bin ich denselben doch so wenig wie möglich von theoretischen Gesichtspunkten und so viel wie möglich von Seiten der Beobachtung und des Versuches entgegengetreten. Sollen wir nun aber von allen mechanischen Momenten absehen und die Ursachen des allgemeinen Lungenödems in anderen Bedingungen suchen? Es scheint allerdings, als ob nach unseren bisherigen Betrachtungen dem Lungenödem eine ganz aparte Stellung im Vergleich mit den Wassersuchten anderer Körpertheile einzuräumen sei. Bei dieser Lage der Sache können wir nur durch das Experiment einer Lösung des complicirten Problems etwas näher zu treten hoffen.

Die erste zu beantwortende Frage ist: Giebt es überhaupt ein Stauungsödem in der Lunge? Denn eigentlich haben wir bis jetzt keinen Grund gefunden, die Existenz desselben beim Menschen anzunehmen.

Eine Stauung in der Lunge können wir zu Stande bringen durch Hindernisse in den Lungenvenen, in dem linken Vorhofe, in dem linken Ventrikel und in der Aorta.

Die Versuche wurden an Kaninchen und an Hunden gemacht. Hunde bieten den Vortheil, dass an ihnen der Druck in der Pulmonalarterie leicht zu messen ist. Bei Kaninchen entsteht andererseits Lungenödem leichter als bei Hunden. Bei beiden Thieren giebt die Aorta zuerst den Truncus anonymus ab, von welchem die linke Carotis, die rechte Subclavia und die rechte Carotis ihren Ursprung zu nehmen pflegen. Der zweite Hauptast der Aorta ist die linke Subclavia.

Wenn man einem Kaninchen den Aortenbogen zwischen dem Truncus anonymus und der linken Subclavia unterbindet, so wird das Thier an den hinteren und der linken vorderen Extremität

gelähmt und leidet wegen Lähmung des Zwerchfells und der Musculi intercostales an starker Dyspnoe. Nach ½—1 Stunde stirbt es, ohne dass besondere Veränderungen an den Lungen zu bemerken sind. Mit Hülfe der künstlichen Athmung, welche in fast allen diesen Versuchen benutzt wurde, lebt das Thier länger, jedoch gleichfalls ohne dass die Lungen nach dem Tode etwas Bemerkenswerthes darbieten. Wenn gleichzeitig die eine Carotis communis durch eine endständige Manometercanüle verlegt wird, so steigt der Druck in derselben um 50 bis 100 pCt. über seine normale Höhe. In diesem Falle, wo blos die andere Carotis und die rechte Subclavia offen sind, habe ich gewöhnlich kein Lungenödem nach dem Tode gefunden; gelegentlich jedoch, besonders bei jungen Kaninchen, erfolgt ein mässiges Oedem. Erst wenn der Aortenbogen zwischen Truncus anonymus und linke Subclavia und zwei Aeste des Truncus anonymus geschlossen werden, d. h. wenn die einzige Abflussröhre aus der Aorta (die Kranzarterien ausgenommen) die eine Carotis oder die rechte Subclavia bildet, entsteht ganz regelmässig Lungenödem. Das Thier wird gleich nach der Unterbindung unruhig, in 1—2 Minuten bekommt es Krämpfe und stirbt unter den bekannten Erstickungserscheinungen. Wenn man, wie C. Friedländer [1]) schon gethan hat, die Aorta zwischen dem Herzen und dem Truncus anonymus zuklemmt oder unterbindet, so stirbt das Thier nach einigen Secunden mit heftigen Krämpfen, und die Untersuchung der Lungen gleich nach dem Tode zeigt starkes Oedem. Die Lungen werden grösser und blutreicher als normal gefunden, und aus der Trachea und den Bronchien fliesst eine schaumige, wässrige Flüssigkeit von gelblichem oder gelblich-röthlichem Farbenton aus. Wenn man die Trachea zuerst öffnet, ohne die Lungen zu berühren, findet man nicht selten gar keine seröse Flüssigkeit in derselben; doch genügt, wenn Oedem vorhanden ist, ein leichter Druck auf die Lungen, um das seröse Transsudat herauszupressen.

Die Unterbindung der oben genannten Arterien bietet keine Schwierigkeiten. Der Hautschnitt, welcher vorher gemacht worden ist, um die Trachealcanüle einzusetzen, wird in der Mittellinie bis zu 3—4 Cm. unterhalb des oberen Sternalrandes verlängert. Ob-

[1]) Op. cit.

wohl es möglich ist, die Aorta und die Aeste des Truncus anonymus mit gekrümmten Haken von oberhalb des Sternums her zu erreichen, wird doch die Operation um Vieles erleichtert, wenn man die Crista an dem oberen Theile des Sternums abschneidet und das Sternum in der Ausdehnung von 1—2 Cm. mit starker Scheere spaltet. Dies geht ohne Blutung vor sich, wenn der Schnitt in der Mittellinie geführt wird. Will man die Aorta dicht am Herzen unterbinden, so muss man das Sternum weiter spalten und den oberen Theil des Herzbeutels eröffnen. Mit einiger Sorgfalt kann man sehr gut das Brustbein bis zum Ansatz des Zwerchfells in der Mittellinie spalten, ohne dass eine von beiden Pleurahöhlen geöffnet wird. Nachdem die im vorderen Mediastinum gelegene Drüsen- und Fettmasse, welche den Aortenbogen und seine Aeste bedeckt, mittelst Pincetten zerrissen worden ist, liegen diese frei zu Tage.

Versuche, welche den Zweck hatten zu untersuchen, um wie viel es nöthig sei die aufsteigende Aorta zu verengern, um Oedem zu erzeugen, ergaben, dass das Lumen der Aorta fast zu Verschluss verengert werden muss, ehe Lungenödem eintritt.

Bei diesen Versuchen machte ich die interessante Beobachtung, dass bei Kaninchen Verengerung des aufsteigenden Aortenbogens bis zu einem gewissen Grade eine Drucksteigerung jenseits (peripher) der verengten Stelle bewirkt. Um die Arterie, ohne Zerrung der anliegenden Gebilde, zu verengen, wurde ein Graefe'sches Ligaturstäbchen benutzt, welches Verkleinerung des Gefässlumens in jedem beliebigen Grade bis zur vollständigen Verschliessung erlaubt. Als ein Beispiel für das interessante Verhalten des Carotisdruckes nach Verengerung der aufsteigenden Aorta, führe ich das Folgende aus einem Versuchsprotokoll an.

Versuch 1. Grosses Kaninchen. Tracheotomie. Künstliche Athmung. Quecksilbermanometer in Verbindung mit rechter Carotis. Druck schwankt zwischen 100 und 115 Mm. Brustbein in der Mittellinie gespalten, Aortenbogen freigelegt, Herzbeutel geöffnet. Starker Faden um die Aorta zwischen Herz und Truncus anonymus gelegt und an dem Graefe'schen Ligaturstäbchen befestigt. Durch Zuschraubung wird die Aorta allmählich verengert, wodurch der Druck in der Carotis von 100 bis zu 140 Mm. steigt. Bei weiterer Verengerung bleibt der Druck einige Zeit auf dieser Höhe und dann, nachdem die Verkleinerung des Gefässquerschnitts einen gewissen Grad überschritten hat, fängt er an allmählich zu sinken. Eine Wiederholung des Versuches giebt dasselbe Resultat. Gewöhnlich aber nach Wiedereröffnung des Gefässlumens steigt der Druck etwas über seinen früheren Werth (auf

130—140) und sinkt dann wieder bis zu einem Punkte zwischen 100—115. Als der Faden noch fester zugeschnürt wird, so dass das Gefässlumen fast ganz verschlossen ist, bekommt das Thier Krämpfe; der Knoten um die Aorta wird gleich losgemacht, so dass die Arterie ihre normale Weite wieder erhält. Während der Erstickungskrämpfe steigt der Druck bis zu 180 und zeigt die bekannten rhythmischen Schwankungen. Nach den Krämpfen ist das Thier bewegungslos und unerregbar, athmet nicht selbständig, Druck 120. Jetzt bei jeder Verengerung der Aorta sinkt der Druck pari passu in der Carotis, und obwohl das Thier sich etwas erholt, so dass es selbständig athmet und die Hornhaut etwas erregbar wird, bringt doch eine Aortenverengerung nicht mehr eine Drucksteigerung in der Carotis zu Stande. Das Thier wird getödtet durch Einspritzung von Curare in die Vena jugularis ext., um eine plötzliche Herzlähmung während mässiger Verengerung der Aorta zu erzeugen. Die Obduction ergiebt kein Lungenödem.

Diese Drucksteigerung nach Verengerung der Strombahn aus dem linken Ventrikel ist wahrscheinlich derselben Natur wie diejenige, welche S. Mayer[1]) nach Unterbindung der Hirnarterien beobachtet hat, und einer Reizung der vasomotorischen Centren durch Hirnanämie zuzuschreiben. Man könnte auch an eine Reizung des linken Ventrikels denken, durch welche derselbe zu grösserer Arbeit erregt wird, als um die vermehrten Widerstände zu überwinden nöthig sei. Dafür spricht vielleicht der Umstand, dass nach Herstellung der normalen Gefässweite der Druck über seine normale Höhe steigt (in einem Falle von 100 bis zu 160). Es ist von Interesse zu bemerken, dass in dem obigen Versuche, nachdem die allgemeine Erregbarkeit vernichtet worden, die Drucksteigerung ausblieb, welches Verhalten vielleicht einer gleichzeitigen Unerregbarkeit der vasomotorischen Centren zugeschrieben werden kann. Bei verschiedenen Kaninchen fällt die Druckerhöhung sehr ungleichmässig aus; bei Hunden habe ich sie überhaupt nicht beobachtet.

Was lehren diese Versuche über die Entstehung von Lungenödem? Sollen wir annehmen, dass ein Widerstand für den Abfluss des Blutes aus der Aorta, welcher den Carotisdruck um das Zweifache erhöht, keine Stauung in der Lunge verursacht, oder dass die Stauung nicht ausreicht, um Oedem zu Stande zu bringen? Diese Fragen sind zu beantworten nur durch Messung des Pulmonaldruckes während Verschliessung der Aorta oder ihrer Aeste. Zu diesem Zwecke wurden Versuche an Hunden angestellt.

[1]) Wiener Sitzungsberichte. LXXIII. Abth. III. S. 85.

Lichtheim hat gefunden, dass nach Unterbindung der Brustaorta dicht über dem Zwerchfell bei undurchschnittenem Halsmarke der Druck in der Lungenarterie unverändert bleibt, während der Carotisdruck bekanntlich bedeutend steigt. Meine Versuche haben seine Resultate nicht nur bestätigt, sondern sogar ergeben, dass der Druck in beiden Arteriensystemen in noch höherem Grade von einander unabhängig ist, als aus jenen Versuchen hervorgeht.

Das Verfahren bei Messung des Lungenarteriendruckes war im Wesentlichen dasselbe, welches Lichtheim benutzte, auf dessen Beschreibung ich verweise [1]). Ich legte aber das Fenster in der linken Thoraxhälfte höher als er, nehmlich zwischen erster und vierter oder zweiter und fünfter Rippe, weil von einem solchen Fenster sowohl die Aorta in ihrer ganzen Länge bis zum Zwerchfell wie deren Aeste ohne grosse Schwierigkeit zugänglich sind. Man kann von derselben Thoraxöffnung, welche für Druckmessung in dem zum unteren Lappen gehenden Aste der linken Lungenarterie dient, den Truncus anonymus oder seine drei Aeste, die linke Subclavia und den Aortenbogen an irgend einer beliebigen Stelle zuklemmen oder unterbinden. Wenn man diese Gefässe ohne Oeffnung einer Pleurahöhle erreichen will, dann ist dasselbe Verfahren wie bei Kaninchen anwendbar, i. e. Spaltung des Brustbeins in der Mittellinie. Wegen der grösseren Tiefe des vorderen Mediastinums bei Hunden ist es empfehlenswerth, nach Eröffnung des Thorax in der Mittellinie die Arteriae mammariae gleich zu unterbinden, weil sie bei Blosslegung der grossen Arterienstämme leicht verletzt werden können. Mit Ausnahme einiger Controlversuche waren sämmtliche Versuche an curarisirten Hunden angestellt, die durch künstliche Athmung am Leben erhalten wurden. Bei allen Versuchen wurden die Arterien nach dem Tode von dem linken Ventrikel oder Anfangstheile der Aorta aus mit einer Aufschwemmung von chromsaurem Blei ausgespritzt. Dieses Verfahren ist unbedingt nöthig, erstens um zu beweisen, dass die Arterien an den Unterbindungsstellen fest verschlossen sind und zweitens um festzustellen, ob andere Wege, als man glaubt, offen geblieben sind. Die Aorta besonders muss sehr fest zugebunden werden. In seltenen Fällen nimmt die rechte Subclavia von dem Aortenbogen selbst, hinter der linken Subclavia, ihren Ursprung.

[1]) Op. cit. S. 26.

Obwohl Lichtheim nachgewiesen hatte, dass Oeffnung einer Pleurahöhle keinen Einfluss auf den Pulmonal- oder Carotisdruck ausübt, machte ich doch zuerst die Versuche ohne Pneumothorax, aber die Ergebnisse waren dieselben wie bei offenem Thorax.

Um die Grenze zu finden, bei welcher die Hindernisse für den Ausfluss des Blutes aus dem linken Ventrikel hinreichend gross sind, um Lungenödem zu Folge zu haben, wurden zuerst die Aorta peripher von der linken Subclavia, dann gleichzeitig die linke Subclavia selbst und endlich die Aeste des Truncus anonymus unterbunden. In einer nicht unbedeutenden Anzahl von Versuchen ist es mir nicht gelungen Lungenödem bei Hunden zu erzielen, ehe jeder Ausfluss aus dem Aortenbogen abgeschlossen worden war. Entweder muss der Aortenbogen zwischen dem Herzen und der Ursprungsstelle des Truncus anonymus, oder gleichzeitig alle vorher abgegebenen Aeste verschlossen werden.

Versuch 2. Mittelgrosser, curarisirter Hund. Arterien, ohne Verletzung der Pleura, in der folgenden Reihe verlegt. Endständige Hg.-Manometercanüle in linker Carotis communis, Unterbindung der linken Subclavia nahe an ihrem Ursprung, der Aorta dicht jenseits der letzteren, der rechten Carotis communis und der rechten Subclavia dicht peripher von der Art. vertebralis. Der Carotisdruck steigt von 80 bis zu 220 Mm. Die Pulse sind von Zeit zu Zeit durch Traube'sche Wellen unterbrochen. Erst nach einer Stunde ist der Carotisdruck bis ungefähr Null gesunken. Die Section ergiebt kein Lungenödem. Einspritzung mit chromsaurem Blei zeigt, dass die Art. vertebralis dextra der einzige offene Weg für das Blut aus der Aorta gewesen ist.

Versuch 3. Mittelgrosser, curarisirter Hund mit Hg.-Manometer in Verbindung mit linker Carotis und mit dem unteren Aste der linken Lungenarterie. Carotisdruck 80—90. Lungenarteriendruck 18 Mm. Unterbindung der linken Subclavia nahe an ihrer Ursprungsstelle. Druck in beiden Arterien unverändert. Unterbindung der Aorta dicht jenseits der linken Subclavia. Carotisdruck steigt von 80 bis zu 160 Mm. Lungenarteriendruck bleibt unverändert. (Vago-sympathici durchschnitten um die grossen Druckschwankungen zu beseitigen.) Unterbindung des Truncus anonymus dicht an seiner Ursprungsstelle. Der Druck in der Lungenarterie steigt von 18 Mm. bis zu 60 Mm. Hg. Nach 5 Minuten sinkt er allmählich zu 16 Mm. Section ergiebt starke Stauung und Oedem beider Lungen.

In diesem Falle erreichte der Pulmonalisdruck nach Unterbindung der Aorta und seiner Aeste eine Höhe, welche ungefähr das $3\frac{1}{2}$fache seines ursprünglichen Werthes beträgt. Nach Unterbindung der Aorta allein dicht peripher von der Art. subclavia sinistra entsteht entweder keine Veränderung in dem Drucke der Lungenarterie,

oder er steigt im höchsten Falle 4—5 Mm. Quecksilber. Diese kleinen Druckveränderungen werden natürlich am besten an einem Sodamanometer studirt. In einem Versuche, in welchem die einzig offen gebliebene Arterie die rechte Subclavia war, stieg der Pulmonalisdruck von 180 (seiner ursprünglichen Höhe) bis zu 230 Mm. Soda (blos 4 Mm. Hg.). In einem anderen Versuche, in welchem mit Ausnahme der linken Subclavia jeder Abfluss aus dem Aortenbogen verschlossen worden war, stieg der Pulmonaldruck von 170 Mm. Soda bis zu 230 Mm. (35½ pCt.), während der mit einem endständigen Manometer gemessene Druck in der Carotis von 60 bis zu 230 Mm. Quecksilber (300 pCt.) gestiegen war.

Diese erstaunliche Immunität des Pulmonalkreislaufs gegen Druckveränderungen im Körperkreislauf giebt uns die Antwort auf die oben aufgeworfene Frage. Das Ausbleiben von Lungenödem bei solchen Hindernissen, welche den Carotidendruck zwei- bis vierfach erhöhen können, ist kein Beweis, dass eine Stauung in der Lunge kein Oedem zu Folge hat, da solche colossale Widerstände existiren können, ohne dass eine irgend beträchtliche Steigerung des Druckes im kleinen Kreislauf statthat; es beweist im besten Falle blos, was wir schon von der Beobachtung am Menschen wussten, dass ein gewisser Grad von Lungenstauung vorhanden sein kann, ohne Oedem herbeizuführen. Lungenödem entsteht bei Kaninchen, wenn die eine Carotis oder die eine Subclavia die einzige Ausflussröhre bildet, und bei Hunden, wenn der Abfluss noch mehr erschwert wird, und erst bei solcher Einengung der Gefässbahnen erleidet der Pulmonaldruck eine bedeutende Steigerung!

Das Ergebniss der Versuche betreffs Unterbindung der grossen Arterienstämme ist also, dass durch dieselbe Lungenödem und zwar ein Stauungsödem erzeugt werden kann, dass aber eine bedeutende Stauung in der Lunge in Folge von Widerständen im grossen Kreislaufe erst dann entstebt, wenn diese eine Höhe erreicht haben, von welcher beim Menschen kaum die Rede sein kann.

Diese Stauung ist, wie jede Stauung, dadurch bedingt, dass mehr Flüssigkeit zufliesst als abfliessen kann. Die Kräfte, welche das Blut noch in's rechte Herz treiben, nachdem die bewegende Kraft des linken Ventrikels zum grössten Theile oder gänzlich auf-

gehoben worden ist, sind die höhere arterielle Spannung, der Gefässtonus und möglicherweise eine saugende Wirkung des rechten Ventrikels. Dass der Gefässtonus von Einfluss bei diesem Vorgange ist, beweisen die Versuche von Goltz [1]), und die Beobachtung von Bezold und Gscheidlen [2]), welche fanden, dass nach Absperrung des Blutabflusses aus dem linken Ventrikel der venöse und der arterielle Druck sich langsamer ausgleichen, wenn der Gefässtonus durch Durchschneidung des Halsmarkes herabgesetzt wird. Als ich bei einem Hunde die Aorta dicht hinter der linken Subclavia zuklemmte, sank der Druck gleichzeitig in der Arteria femoralis (von 100 bis zu 20 Hg.) und in der Vena femoralis (von 30 bis zu 15 Soda), während er sowohl in der Vena jugularis externa (von 5 bis zu 25 Soda), wie in der Carotis communis (von 100 bis zu 150) stieg. Dagegen nach Zuklemmung der Aorta zwischen linkem Ventrikel und Truncus anonymus stieg der Druck in der Vena jugularis und der Vena femoralis (in der ersteren von 0—5 bis zu 50 Soda, in der letzteren nicht genau messbar wegen ungenügender Länge der Manometerröhre). Ob bei Zuklemmung hinter der linken Subclavia die Vermehrung des Zuflusses zum Herzen durch die obere Hohlvene die Verminderung desselben durch die untere Hohlvene deckt, muss ich dahingestellt lassen, dafür aber spricht die Unveränderlichkeit des Pulmonaldruckes. Bei Verschluss der Aorta ascendens andererseits ist die Drucksteigerung in den Körpervenen am wahrscheinlichsten der Stauung im kleinen Kreislauf zuzuschreiben.

Von besonderem Interesse wäre es zu constatiren, in welcher Weise das Zustandekommen von Lungenödem bei Unterbindung der Arterien durch die Herzkraft beeinflusst sei. In Anblick der geläufigen Anschauungen über die Bedeutung von Herzschwäche als eine Ursache von Lungenödem, könnte man vielleicht geneigt sein zu glauben, dass eine Verminderung der Herzkraft die Entstehung von Lungenödem bei diesen Experimenten begünstigt hätte [3]). An-

[1]) Dieses Archiv Bd. 28, S. 428. 1864.

[2]) Untersuchungen aus dem physiol. Laboratorium in Würzburg. 1867. Hft. 2.

[3]) Wie es kaum nöthig zu betonen ist, wird hier nur von einer allgemeinen Herzschwäche geredet; eine auf den linken Ventrikel beschränkte Schwächung würde selbstverständlich die Entstehung von Lungenödem im gegebenen Falle erleichtern.

dererseits wäre aber zu erwägen, ob nicht vielmehr eine grosse Schwäche des rechten Ventrikels ein Hinderniss für das Zustandekommen derjenigen Drucksteigerung in der Lunge sein muss, welche für die Entstehung von Oedem nöthig ist. Oefter als erwünscht war die Gelegenheit vorhanden, die Probe auf diese Ueberlegung zu machen. Bei Hunden, denen entweder zu viel Curare eingespritzt war, oder bei welchen die Operation mit offener Pleurahöhle lange gedauert hatte, wurde oftmals die Herzkraft so niedrig (oder, wie von einigen Beobachtungen wahrscheinlicher ist, der rechte Ventrikel so unerregbar), dass Unterbindung des Aortenbogens und aller seiner Aeste kein Oedem mehr erzeugte. Dem entsprechend stieg der Druck in der Pulmonalarterie weniger als in den Fällen, wo Oedem eintritt.

Versuch 4. Bei einem tief curarisirten kleinen Hunde war 2 Stunden nach Anfang der Operation der Carotisdruck bis zu 30 Mm. Hg. gesunken, als die Arterien in der folgenden Reihe unterbunden wurden: Truncus anonymus zwischen linker Carotis und rechter Subclavia, linke Subclavia vor Abgabe eines Astes, und die Aorta dicht hinter der linken Subclavia. Da eine Manometercanüle in der linken Carotis steckt, so ist der grosse Kreislauf jetzt vollkommen unterbrochen. Die linke Carotis zeigt zuerst hohen Druck mit colossalen Schwankungen. Durch die Systole wird der Druck bis zu 340 Mm. Hg. getrieben, während der langdauernden Diastole sinkt er auf 40 Mm. Dabei ist ein ausgesprochener Pulsus bigeminus vorhanden. Nach diesen grossen Schwankungen tritt eine Periode ein von hohem Drucke, schnellem Pulse und kleinen Schwankungen (Mitteldruck 250—260 Mm.). Diese zwei Arten von Perioden alterniren in je 10 Minuten. Nach einer halben Stunde, während welcher die künstliche Athmung erhalten worden ist, ist der Druck bis auf 50 Mm. gesunken.

Nach Unterbindung der Arterien bleibt der Pulmonaldruck anderthalb Minuten unverändert, dann fängt er an zu steigen und im Laufe von 3—4 Minuten erreicht er eine Höhe von 35 Mm. Hg., von welcher er bald wieder auf 18 Mm. sinkt. Es entstand kein Oedem.

Obwohl ein Druck von 35 Mm. Hg. in der Pulmonalarterie nach den Messungen von Lichtheim und von mir immerhin ein hoher genannt werden muss, ist er doch nicht zu vergleichen mit dem Drucke, welcher in den Versuchen zu Stande kam, wo das Herz bei der Gefässunterbindung kräftig war und Lungenödem entstand (cfr. Vers. 3). Das Ausbleiben von Lungenödem in diesen Fällen, wo die sonstigen Bedingungen vorhanden sind, ist kaum anders zu erklären als dadurch, dass die Kraft des rechten Ventrikels zu gering ist, um die nöthige Blutmasse in die Lungen hin-

einzuschaffen. Es kann auch sein, dass die Stromkraft und der Gefässtonus gleichzeitig so herabgesetzt sind, dass keine genügende Blutmasse in die Venen und in's rechte Herz hineinfliesst. Ich möchte aber bezweifeln, dass eine für die Entstehung von Lungenödem hinreichende Blutmasse nicht zur Verfügung des rechten Ventrikels stehe, da in einem ähnlichen Versuche, in welchem der Druck in der Arteria pulmonalis durch die Unterbindung wenig beeinflusst war, der Druck in der Vena jugularis von 0—10 bis zu 60 Mm. Soda stieg.

In gleichem Sinne spricht ein Versuch an einem Kaninchen, bei welchem gleich nach Unterbindung der Aorta zwischen Truncus anonymus und linker Subclavia und des Truncus anonymus zwischen linker und rechter Carotis der Carotisdruck von 100 Mm. bis zu 40 Mm. Hg. sank, anstatt, wie gewöhnlich, um das Zwei- bis Dreifache zu steigen. Dieser ist der einzige Fall aus zahlreichen Versuchen, bei welchem die Unterbindung der Aorta und ihrer Aeste an einem Kaninchen nicht starkes Lungenödem hervorrief, und wir haben den besten Beweis durch das Verhalten des Carotisdrucks, dass die plötzliche Unterbrechung des Blutstroms eine Herzlähmung bewirkte. Hier war ein hoher Druck vorhanden, als die Arterien unterbunden wurden, so dass wir das Ausbleiben von Lungenödem in diesem Falle ausschliesslich der geschwächten Kraft des rechten Ventrikels zuschreiben müssen, während die Stromkraft und der Gefässtonus zur Zeit der Unterbindung normal waren. Uebrigens sei hier erwähnt, dass dies der einzige Fall war, wo eine plötzliche Herzlähmung die Folge der Unterbindung der Aorta war.

Das Verhalten des Herzens nach Unterbrechung des Kreislaufs durch Verschliessung der grossen Arterien ist nicht ohne Interesse. Es fährt nehmlich bei erhaltener künstlicher Athmung oftmals eine Zeit lang fort mit hohem Drucke zu pulsiren. Nachdem der grosse Kreislauf zum Stillstand gebracht worden ist, kann man mit einer endständigen Manometercanüle in der linken Carotis und einem Sodamanometer in einem Aste der Arteria pulmonalis den Druck in diesen Gefässen messen, während das Herz die vor ihm stehende Blutsäule noch kräftig hin und her treibt. Die Arterien werden wie in Versuch 4 zugebunden. Wie aus diesem Versuch ersichtlich ist, bleibt der Druck eine Zeit lang hoch; bei Hunden kann er sogar noch eine halbe bis eine Stunde eine beträchtliche Höhe behaup-

ten. Um sicher zu sein, dass aller Blutzufluss ausgeschlossen sei, habe ich nach einiger Zeit die beiden Hohlvenen unterbunden, ohne das Versuchsresultat dadurch zu verändern. Der Puls zeigt die oft erwähnten, grossen, rhythmischen, periodischen Schwankungen, der Druck sinkt sehr allmählich und nicht ganz regelmässig, sondern erhebt sich von Zeit zu Zeit.

Eine interessante Frage ist, ob unter diesen Verhältnissen der Coronarkreislauf noch existirt. Als Beweise für seine Existenz erwähne ich das Folgende. Ich habe mehrmals beobachtet, dass, wenn die künstliche Athmung unterbrochen wird, nach 3—4 Minuten der Druck anfängt zu sinken und zwar rascher sinkt als bei Fortsetzung derselben. Nach Herstellung der künstlichen Athmung steigt er wieder, aber diese Steigerung fängt nicht gleich nach Beginn der Athmung an. In einem Versuche an einem Hunde, nachdem der Carotisdruck von 170 bis zu 80 bei sistenter künstlicher Respiration gesunken war, hat er seine frühere Höhe nach Herstellung der künstlichen Athmung wieder erreicht. Bei einem Kaninchen, an dem der grosse Kreislauf unterbrochen war, habe ich beobachtet, dass nach Einstellung der künstlichen Athmung das Blut im Vorhofe und den Coronararterien allmählich dunkel wurde, und dass die Athmung die rothe Farbe wieder hervorrief. Man könnte vielleicht glauben, dass das Missverhältniss zwischen der Blutmenge und dem Gefässrauminhalt unter diesen Umständen so gross sei, dass der Blutdruck überhaupt nicht auf Null sinken würde, das ist aber nicht der Fall.

Ein Säugethierherz, welches so mächtig unter dem Reize des hohen Blutdrucks für eine halbe bis eine Stunde pulsirt, bei welchem die Kraft der Systole durch Druckmesser ermittelt werden kann, bei welchem centrales Nervensystem und Gefässtonus ausser Wirkung gesetzt sind, und bei dem der Coronarkreislauf noch existirt, wäre kein unwürdiger Gegenstand für weitere Untersuchungen. Die Dauer und die einzelnen Phasen des Phänomens sind variabel, aber die Bedingungen derselben habe ich nicht weiter verfolgt. Hunde sind am besten für die Beobachtung derselben geeignet. Bei Kaninchen scheint es am vortheilhaftesten, die Gefässe in der folgenden Reihe zu unterbinden, die Aorta zwischen Truncus anonymus und linker Subclavia, die untere Hohlvene im Thorax, der Truncus anonymus dicht peripher von linker Subclavia (Hg.-Mano-

meter in linker Subclavia). Wenn man bei einem Kaninchen die aufsteigende Aorta zubindet, pulsirt der linke Ventrikel gewöhnlich nicht lange fort und das Herz steht weit mit Blut ausgedehnt still. Nicht selten habe ich kleine Blutungen unter dem Visceralblatt des Pericards nach Unterbindung der Aorta beobachtet.

Da wir bisher nur die Erzeugung von Lungenödem durch Strombindernisse im grossen Kreislauf besprochen haben, so bleibt noch übrig, die Entstehung desselben in Folge von vermehrten Widerständen im kleinen Kreislauf selbst und im linken Abschnitte des Herzens zu betrachten.

Um die Lungenvenen zu unterbinden macht man ein Fenster im Thorax, wie für Druckmessung an der Lungenarterie. Beim Kaninchen sind gewöhnlich zwei Venenäste, beim Hunde drei der linken Lunge, deren Unterbindung keine sonderliche Schwierigkeit bietet. Beim Kaninchen ist es rathsam, ohne künstliche Athmung zu operiren, da die Lunge dann zusammengefallen ist, aber man muss sich in Acht nehmen, bei der Umlegung eines Fadens um den unteren Venenast, nicht die Pleura der rechten Seite zu verletzen, weil dies die Anwendung der künstlichen Athmung sogleich unabweislich macht. Die Venenäste zu dem oberen und dem mittleren Lappen der rechten Lunge sind leicht zu erreichen, aber der Ast zu dem unteren Lappen und besonders der zu dem zungenförmigen hinter der unteren Hohlvene liegenden Lappen sind nur mit grosser Schwierigkeit zu fassen, so dass ich, wenn es darauf ankam sämmtliche Lungenvenen zu unterbinden, es vorgezogen habe, die Wurzel der rechten Lunge entweder im Ganzen oder in ihrem unteren Theile en masse zuzubinden, wodurch natürlich in dem betreffenden Theile der arterielle Zufluss abgeschlossen wird, was nach den Untersuchungen von Lichtheim die Blutmasse in den freien Theilen vermehren muss. Sowohl wenn man seine Wurzel en masse unterbinden will, als wenn man seine Vene sucht, ist es nöthig diesen zungenförmigen Lappen hinter der Vena cava herauszuziehen und eine Art von Ligamentum, welches sein Pleurafortsatz bildet, mit den Fingern sorgfältig zu zerreissen, was sich ohne Blutung ausführen lässt.

Wie schon erwähnt, bedingt die Verschliessung sämmtlicher Venen der einen Lunge kein Oedem. Das Thier lebt mehrere Stunden nach der Operation und nach dem Tode findet man die be-

treffende Lunge vollständig hämorrhagisch infarcirt. Im Gegensatz zu dem Auftreten von Lungenödem braucht es eine verhältnissmässig geraume Zeit, ehe diese Infarcirung zu Stande kommt, während das Oedem gleich erscheint, wenn der Blutabfluss hinreichend gehemmt wird. Wenn ausser den Venen der linken Lunge, die Venen, welche von dem oberen und dem mittleren rechten Lappen kommen, zugebunden werden, bleibt auch das Lungenödem aus. In der That muss man den Abflussweg aus den Lungenvenen fast vollständig verlegen, ehe es zur serösen Ausschwitzung kommt. So lange ein Ast zweiter Ordnung offen bleibt, ist das Hinderniss noch nicht gross genug. Kaninchen und Hunde verhalten sich in dieser Beziehung ungefähr gleich.

Versuch 5. Mittelgrosser curarisirter Hund. Hg.-Manometer in Verbindung mit linker Carotis. Druck 60—70. Soda-Manometer im unteren Aste der linken Lungenarterie. Druck 120. Nach Unterbindung des Hilus der rechten Lunge bleibt der Carotisdruck unverändert, während der Pulmonaldruck bis zu 300 steigt. Gleich danach werden die Venen der linken Lunge, mit Ausnahme eines kleinen Astes der unteren Vene, unterbunden. Der Carotisdruck sinkt auf 40 Mm., wo er 5—6 Minuten unverändert bleibt, und sinkt dann weiter. Ein Hg.-Manometer, welcher anstatt des zu niedrigen Soda-Manometers in Verbindung mit demselben Aste der Lungenarterie gesetzt worden ist, zeigt eine Druckhöhe von 55 Mm. Hg. in Folge der Venenunterbindung. Die Obduction ergiebt sehr starke Stauung und Oedem der linken Lunge; rechte Herzhälfte ausgedehnt, linke fast leer. Einspritzung von chromsaurem Blei in den linken Vorhof zeigt, dass alle die Gefässe, wie oben angegeben, fest verschlossen sind und dass nur ein kleiner Ast des linken unteren Venenstammes offen bleibt.

Unterbindung sämmtlicher Lungenvenen, so dass aller Abfluss aus denselben so plötzlich wie möglich aufhört, ist weniger günstig für das Zustandekommen von Lungenödem, als wenn, wie in dem eben beschriebenen Versuche, ein sehr geringes Ausfliessen in den linken Ventrikel ermöglicht wird. Nach Verschliessung sämmtlicher Lungenvenen stirbt das Thier äusserst rasch und das Herz pulsirt nachher nur kurze Zeit. Bei vier Versuchen an Kaninchen verursachte die Unterbindung der Lungenvenen (i. e. der Wurzel der rechten Lunge und sämmtlicher Venen der linken) zweimal Lungenödem.

Versuch 6. Starkes Kaninchen. Tracheotomie. Druck in rechter Carotis 100—115 Mm. Hg. Fäden um die beiden Venen der linken Lunge gelegt. Künstliche Athmung. Unterbindung der ganzen Wurzel der rechten Lunge. Carotisdruck bleibt unverändert. Gleich nachher die beiden linken Lungenvenen zugebunden.

Carotisdruck sinkt gleich auf Null. In 10 Secunden nach vollendeter Unterbindung wird das Thier unruhig, in 20 Secunden bekommt es heftige Krämpfe und in 45 Secunden ist es todt. Die sofortige Obduction ergiebt deutliches, aber nicht starkes Oedem der linken Lunge. Beide Lungen hyperämisch, die rechte dunkelroth, die linke hellroth. Rechte Herzhälfte stark ausgedehnt, linker Ventrikel leer, zusammengezogen. Körpervenen gestaut.

Verengerung der Venenbahn der Lunge scheint den Carotisdruck ebensowenig herabzusetzen wie die Verschliessung entsprechender Abschnitte der Lungenarterien. Man kann die Lungenvenen wenigstens bis zu drei Viertel ihrer Capacität verschliessen, ohne dass der Carotisdruck wesentlich beeinflusst wird, aber nach Ueberschreitung einer gewissen Grenze fängt der Druck im Aortensystem an zu sinken.

Der Druck in der Pulmonalarterie steigt weniger nach Unterbindung von Aesten der Lungenvenen als nach Verschliessung entsprechender Arterien.

Versuch 7. Grosser, curarisirter Hund. Druck in linker Carotis 100—120 Mm., im unteren Aste der Art. pulmonalis sinistra 20 Mm. Hg. Zubindung der drei linken Lungenvenen bewirkt Veränderung weder im Carotis- noch im Pulmonalisdruck. Unterbindung der Venen, welche von dem oberen und dem mittleren rechten Lappen herkommen, hat keinen Einfluss auf den Carotisdruck, aber der Druck in der Art. pulmonalis steigt 4 Mm. Es bleibt jetzt blos die Vene offen, allerdings eine grosse, welche von dem rechten unteren Lappen herkommt. Die Wurzel der rechten Lunge wird en masse fest zugebunden. Der Druck in der Carotis sinkt gleich fast auf Null; der Pulmonalisdruck steigt für einen Augenblick rasch, sinkt dann plötzlich und das Herz steht still und löst keine Contraction mehr aus. Die Obduction zeigt beide Lungen blutreich, aber kein Oedem. Einspritzung mit chromsaurem Blei ergiebt, dass bei der Unterbindung der Lungenwurzel nur der Venenstamm des rechten unteren Lappens offen geblieben war.

Der plötzliche Herzstillstand, welcher der Zubindung der rechten Lungenwurzel in diesem Falle folgte, erklärt zur Genüge das Ausbleiben von Lungenödem. Wie schon oben erwähnt, tritt oft unmittelbar nach Unterbindung der Venen der einen Lunge und der Wurzel der anderen, wenn nicht eine vollständige Paralyse, so doch eine deutliche Schwächung des Herzens ein. Eine Parese des rechten Ventrikels aber, wie wir sie bei Unterbindung der Aorta schon gefunden haben, ist ein ungünstiger Zustand im Betreff des Zustandekommens von Lungenödem, obwohl sie einen beträchtlichen Grad erreichen muss, ehe die Entstehung des Lungenödems verhindert wird.

Ist die Herzlähmung, welche in einigen Fällen beobachtet wurde, die Folge des plötzlichen Verschlusses des Ausfliessens aus den Lungenvenen, wobei der Coronarkreislauf zum Stillstand gebracht wird (im Gegensatz zur Unterbindung der Aorta, S. 395), oder die Folge der langdauernden und tiefeingreifenden Operation? Die Eröffnung beider Pleurahöhlen, die unvermeidliche Störung und Zerrung der dem Herzen anliegenden Gebilde, die Berührung und Verschiebung des Herzens selbst bei Zubindung der tiefliegenden unteren und hinteren Venen der rechten Lunge oder der Lungenwurzel, und die lange Dauer der Operation beim Lufteintritt in die Pleurahöhlen sind alles Momente, welche wohl die Herzkraft bedeutend herabsetzen können. Beutner[1]) hat darauf aufmerksam gemacht, dass bei offener Pleurahöhle die rechte Herzkraft sich bedeutender abschwächt als die linke, dass die erstere im Sinken begriffen sein kann, während die letztere noch steigt. Eine mögliche Erklärung findet er darin, „dass das linke Herz sich weniger leicht abkühlt wegen seiner dickeren Muskelmasse". Für uns liegen die Verhältnisse, wie wir sehen werden, gerade umgekehrt: Schwächung des linken Ventrikels bei so wenig wie möglich beeinträchtigter Kraft des rechten Ventrikels ist es, welche die Entstehung von Lungenödem begünstigt. Desshalb sind die bei Unterbindung der Lungenvenen nothwendigen Eingriffe für unseren Zweck direct entgegenwirkender Natur. Die Versuche von Bezold[2]) über Zuklemmung der Kranzarterien erlauben uns auch nicht dem Aufhören des Coronarkreislaufs allen Einfluss abzusprechen, um so mehr da beim Einfliessen einer sehr kleinen Blutmenge Lungenödem leichter zu Stande kommt, als bei vollständiger Absperrung der Blutzufuhr vom linken Ventrikel.

Das für unseren Zweck wichtigste Ergebniss der Versuche über Einsetzung von Hindernissen in den Abfluss des Blutes aus den Lungenvenen in den linken Ventrikel ist, dass dadurch zwar Lungenödem erzeugt werden kann, dass aber diese Hindernisse enorm, ja dass fast sämmtliche Lungenvenenäste verlegt werden müssen, ehe Oedem entsteht, und dass erst bei diesen

[1]) Ueber die Strom- und Druckkräfte des Blutes in der Arteria und Vena pulmonalis. Zeitschrift für rat. Med. N. F. Bd. 2, S. 119. 1852.

[2]) Untersuch. aus d. physiol. Laborat. in Würzburg. 1867. Hft. 2.

colossalen Widerständen der Druck in der Pulmonalarterie eine bedeutende Steigerung erleidet.

Demjenigen, der mit Untersuchungen über den Lungenkreislauf nicht näher vertraut ist, kann es vielleicht auffallen, dass ich mir Schlüsse über den Druck in den Lungenvenen aus Messungen in der Lungenarterie erlaubt habe. Alle Forscher[1]) aber, welche Druckmessungen in den Lungengefässen angestellt haben, stimmen darin überein, dass die Widerstände in den Lungencapillaren so klein sind, dass Druckerhöhung in den Lungenvenen von einer gleichsinnigen Veränderung in der Lungenarterie begleitet ist. Die Untersuchungen von Lichtheim haben es wahrscheinlich gemacht, dass der Tonus der Lungengefässe äusserst gering ist. Beutner fand bei einer Katze 9 Mm. Hg. als Maximalwerth der Differenz der Druckkräfte in der Arterie und in der Vene am Vorhofe. Wir aber sind bei unseren Untersuchungen um so mehr berechtigt, von dem Druckwerthe in der Lungenarterie einen Schluss auf die relative Spannung in der Vene zu ziehen, als es sich um ganz grobe Abweichungen von der Norm handelt.

Weniger weil es von principieller Bedeutung ist, als um alle Wege zu untersuchen, auf welchen mechanische Hindernisse den Abfluss des Blutes aus der Lunge hemmen können, habe ich bei Kaninchen durch Abbindung des grössten Theiles des linken Vorhofes und durch Zuklemmung des linken Ventrikels Lungenödem zu Stande gebracht. Es ist erstaunlich, ein wie grosser Abschnitt des Vorhofes oder des Ventrikels verlegt werden muss, nicht nur ehe Lungenödem eintritt, sondern auch ehe der Carotisdruck zu sinken anfängt. Ich möchte sagen, dass wenigstens drei Viertel der Capacität des linken Ventrikels ausgeschaltet werden müssen, um Lungenödem zu verursachen. Die Zuklemmung geschah mit stark federnden, breiten Charrière'schen Klemmpincetten. In einem Versuche lebte das Thier eine halbe Stunde, nachdem wenigstens die Hälfte des linken Ventrikels zugeklemmt war und starb mit Erstickungserscheinungen ohne Lungenödem. Die erste Wirkung einer partiellen Zuklemmung besteht darin, durch Herzreizung (oder durch Hirnanämie?) den Druck in der Art. carotis zu erhöhen, welcher auch nach Abnahme der Klemmpincetten hoch bleibt. In einem

[1]) Beutner, G. Colin, Badoud, Hofmokl, Lichtheim.

Versuche habe ich beobachtet, dass, gleich nachdem der grösste Theil des linken Ventrikels zugeklemmt wurde, das Thier in einen tetanischen Zustand gerieth. Dasselbe wurde bewusstlos und blieb unerregbar bis zum Tode, welcher (durch Drucksinkung erkennbar) nach ungefähr 15 Minuten ohne Krämpfe oder Dyspnoe, aber mit starkem Lungenödem, eintrat.

Nachdem wir die Bedingungen ermittelt haben, unter welchen ein mechanisches Oedem der Lunge an Kaninchen und Hunden experimentell herbeizuführen ist, so entsteht die Frage: welches Licht werfen die vorliegenden Beobachtungen auf die Ursachen des Lungenödems beim Menschen? Es liegen gewiss die Bedingungen des Lungenödems, welches ich durch mechanische Momente zu Stande gebracht habe, sehr weit entfernt von denjenigen, welche in der grössten Mehrzahl der Fälle von acutem, allgemeinem Hydrops pulmonum beim Menschen herrschen, und über die Entstehung des letzteren können die Ergebnisse der oben erwähnten Versuche anscheinend wenig Positives aussagen. Und doch liegt, meiner Meinung nach, in ihnen der Schlüssel zur Lösung des Problems, das uns beschäftigt.

Das Oedem, welches ich künstlich erzielt habe, ist ein Stauungsödem und tritt erst dann ein, wenn der Druck im Lungenkreislauf bedeutend erhöht ist. Das mikroskopische Bild dieses Oedems stimmt in allen seinen wesentlichen Charakteren mit dem des allgemeinen Lungenödems beim Menschen überein. Bei beiden sieht man hochgradige Füllung der Lungencapillaren und zahlreiche ausgetretene rothe Blutkörperchen. Diese Uebereinstimmung bestärkt an sich die ohne genügende Gründe gewöhnlich angenommene Ansicht, dass das Lungenödem ein Stauungsödem sei. Indess haben die obigen Versuche die geläufigen Erklärungen dieses Oedems entkräftigt. Von denselben giebt es eigentlich nur zwei, welche Anspruch auf Wahrscheinlichkeit machen können und in Einklang mit klinischen Erfahrungen zu stehen scheinen. Dies sind die beiden oben angegebenen Ursachen der venösen Stauung, Störung des Abflusses des Blutes aus den Pulmonalvenen durch Klappenfehler des linken Ventrikels und geschwächte Herzaction. Es fehlt, meiner Ansicht nach, ohnehin nicht an Gründen, um die Unzulänglichkeit beider Momente für die Erklärung des Zustandekommens des Oedema

pulmonum nachzuweisen; jedenfalls lassen die Ergebnisse des Experiments ihre Unhaltbarkeit klar zu Tage treten. Eine „Störung des Abflusses des Blutes aus den Pulmonalvenen“ durch mechanische Hindernisse verursacht erst dann Oedem der Lunge, wenn dadurch fast sämmtliche Venenäste verlegt worden sind. Von solchen Hindernissen im grossen oder im kleinen Kreislauf kann beim Menschen kaum die Rede sein; wenigstens müssen wir diesem Momente eine allgemeine Bedeutung bei der Lösung unseres Problems absprechen. Geschwächte Action des ganzen Herzens erzeugt nicht nur an und für sich kein Oedem, sondern, wenn selbst die sonstigen Bedingungen vorhanden sind, kann sie das Auftreten desselben hintanhalten.

Giebt es denn keine andere Ursache für Lungenstauung, welche wir als die Bedingung von Lungenödem betrachten können, ohne mit den bekannten Eigenschaften der Pulmonalcirculation und den klinischen Beobachtungen in Widerspruch zu treten? Oder sollen wir etwa auf die Wirkung mechanischer Momente verzichten und unsere Zuflucht zu der Annahme einer unbekannten Gefässwandveränderung nehmen? Zu solch einem Schritt wird sich, denke ich, schwerlich jemand entschliessen, so lange nicht alle mechanischen Erklärungsmöglichkeiten erschöpft sind. Eine solche aber scheint mir jedes Missverhältniss zwischen der Kraft des linken und der des rechten Ventrikels zu sein, wobei der erstere nur einen Bruchtheil der Blutmenge in der Zeiteinheit heraustreiben kann, welche der letztere in die Lungenarterie hineinschafft, d. h. eine linksseitige Lähmung des Herzens.

Wenn ich das Wort Missverhältniss gebrauche, so denke ich selbstverständlich nicht an den absoluten Unterschied zwischen der Kraft des rechten und der des linken Ventrikels. Diese Kraft steht bekanntlich in directem Verhältnisse mit der Widerstandshöhe am Anfang des grossen resp. des kleinen Kreislaufs. Die Triebkraft des linken Ventrikels kann bedeutend vermindert werden, während die des rechten unverändert bleibt oder sogar erhöht wird, ohne dass ein Missverhältniss zwischen denselben sich ausbildet, vorausgesetzt, dass die Widerstände im gleichen Sinne und in demselben Verhältnisse sich ändern. Ein solch relatives Missverhältniss zwischen der Arbeitskraft des linken Ventrikels und der des rechten bedeutet dagegen, dass bei gleichbleibenden Widerständen

das linke Herz nicht dieselbe Blutmenge in der Zeiteinheit hinauszutreiben vermag, wie das rechte.

Gesetzt den Fall, der linke Ventrikel wird gelähmt, der rechte arbeitet mit unverminderter Kraft fort und empfängt nicht weniger Blut als vorher, was muss geschehen? Das Blut muss sich in den Lungengefässen häufen, bis der beharrliche Zustand, der bei jedem Kreislaufe eine Nothwendigkeit ist, eintritt. Dieser kommt erst dann zu Stande, wenn die Widerstandshöhe in der Lungenarterie so gross geworden ist, dass der rechte Ventrikel nur dieselbe Menge Blut in der Zeiteinheit hineintreiben kann, wie aus den Lungenvenen herausfliesst. Es ist klar, dass je schwächer der linke Ventrikel einerseits und je stärker der rechte andererseits, desto grösser die Druckhöhe in dem Lungenkreislauf ausfallen wird, bei welcher der beharrliche Zustand entsteht.

Ob diese Druckerhöhung in einem gegebenen Falle Lungenödem verursachen wird, ja ob sie überhaupt dazu hinreicht, ist von vornherein nicht mit Bestimmtheit zu sagen. Es bedarf keiner Erörterung, dass die dynamischen Momente andere sind als bei mechanischen Hindernissen für den Abfluss des Blutes aus den Lungenvenen, wo eine geringe Drucksteigerung genügt, um erhebliche Widerstände zu überwinden. Selbst wenn ich keine experimentellen Beweise dafür beibringen könnte, dass eine linksseitige Herzschwächung ausreicht um Lungenödem zu erzeugen, so glaube ich doch in Ansicht der Mangelhaftigkeit anderer Theorien, dass es nicht unnütz wäre auf diese Hypothese aufmerksam zu machen, welche uns wenigstens eine sehr plausible Erklärung der Entstehung von Lungenödem, im Widerspruch weder mit den bekannten Eigenschaften der Pulmonalcirculation noch mit der klinischen Beobachtung, darbietet. Selbstverständlich aber muss die Hypothese eine ganz andere Stellung gewinnen, wenn es sich beweisen liesse, dass eine linksseitige Herzschwächung an und für sich genügt um Lungenödem zu Stande zu bringen, und deshalb schien es geboten, dieselbe einer experimentellen Prüfung zu unterwerfen.

Durch welche Mittel aber ist es möglich eine einseitige Herzlähmung zu erzeugen? Unter den verschiedenen Herzgiften hat keines, so viel mir bekannt, die Eigenschaft allein oder hauptsächlich auf den einen Ventrikel zu wirken. Die Kalisalze, Jodsalze, Kohlenoxyd, Strychnin können alle als eine inconstante Folge ihrer

giftigen Wirkung Lungenödem herbeiführen. Aber wegen der Inconstanz dieser Erscheinung und wegen der Schwierigkeit einen Beweis zu liefern, dass in einem gegebenen Falle der eine Ventrikel stärker afficirt sei als der andere, musste ich bald vom Experimentiren mit den Herzgiften absehen. Wenn nach dem Tode der rechte Ventrikel sich zusammenzieht, während der linke stillsteht, so ist dieses kein Beweis, dass der letztere gelähmt gewesen ist, da bekanntlich bei allen absterbenden Herzen das rechte Herz seine Contractionsfähigkeit länger bewahrt als das linke, und Du Bois-Reymond gezeigt hat, dass der kräftigere Muskel seine Reizbarkeit rascher einbüsst als der weniger reizbare.

Auch die locale Einwirkung schädlicher Stoffe auf die Aussenfläche des linken Ventrikels erwies sich als für unseren Zweck völlig ungenügend. Ich versuchte durch Aufstreuen von Kalisalzen, durch Aufgiessen von Chloroform, durch Eis, durch Hitze die Kraft des linken Ventrikels zu beeinträchtigen. Er zeigte aber eine erstaunliche Widerstandsfähigkeit. Es gelang mir in den meisten Fällen nur eine stärkere Action des Herzens und erhöhten Carotisdruck zu erzielen, und wenn einmal der linke Ventrikel stillstand, so wurde der rechte auch ruhig.

Endlich erreichte ich das erwünschte Ziel durch Quetschung der Wand des linken Ventrikels. Für diesen Zweck sind die Finger das beste Instrument, Pincetten u. s. w. zerreissen die Muskelwand zu leicht. Ich habe den Eingriff blos am Kaninchenherzen gemacht, da das Herz des Hundes zu starkwandig und kräftig ist. Der linke Ventrikel wird zwischen den Daumen und einen oder zwei Finger genommen, so dass so viel wie möglich seiner Muskelwand inclusive des Septum ventriculorum gefasst wird, ohne den rechten Ventrikel zu beeinträchtigen, und dann stark zusammengedrückt. Es erfordert eine nicht geringe Kraft um den Ventrikel wirklich zu lähmen. Ein Hg.-Manometer muss in Verbindung mit einer Carotis stehen, damit man die Kraft des linken Ventrikels beurtheilen kann. Durch diese Methode habe ich in vielen Fällen den linken Ventrikel entweder zum Stillstand gebracht, oder mehr oder weniger vollständig gelähmt, während der rechte noch einige Zeit stark pulsirte. In vielen Fällen aber hatte der Eingriff andere Wirkungen. Nicht selten stand das ganze Herz plötzlich still, selbst nachdem ein verhältnissmässig geringer Druck auf dasselbe ausge-

übt worden war; oft wurden beide Ventrikel gleichmässig und gleichzeitig geschwächt. War endlich die Quetschung nicht stark oder nicht ausgedehnt genug ausgefallen, so wirkte häufig der Eingriff als ein Reiz für den Herzmuskel.

Obwohl ein einziger Fall von unzweideutiger Lähmung des linken Ventrikels bei Fortarbeiten des rechten genügt hätte, um die Möglichkeit dieses Zustandes zu beweisen und die Folgen desselben zu beobachten, suchte ich doch durch ein grösseres Beobachtungsmaterial die daraus gezogenen Schlüsse ausser allem Zweifel zu setzen. Dabei wurden viele Thiere nutzlos geopfert; doch ist es mir gelungen in einer grossen Anzahl von Versuchen eine deutliche allein oder hauptsächlich auf den linken Ventrikel beschränkte Lähmung zu erzielen, und ich kann mit Bestimmtheit behaupten, dass bei einer gewissen Kraft des rechten Ventrikels eine hinreichend hochgradige Schwächung des linken Lungenödem herbeiführt.

Versuch 8. Mittelgrosses Kaninchen. Künstliche Athmung. Quecksilberdruck in rechter Carotis 100—120 Mm. Thorax in der Mittellinie geöffnet und das Herz durch Eröffnung des Pericards blossgelegt. Der linke Ventrikel wird zwischen den Fingern stark zusammengedrückt. Derselbe steht in Contraction absolut still und löst keine erkennbare Pulsation mehr aus. Der Carotisdruck sinkt auf 20 Mm. Der rechte Ventrikel, der zuerst stillstand, fängt nach einigen Secunden an wieder zu pulsiren und zieht sich 3 Minuten lang anscheinend kräftig und in regelmässigem Rhythmus zusammen. Die beiden Vorhöfe pulsiren ungefähr dreimal so schnell als der Ventrikel. Die Arteria pulmonalis und die beiden Vorhöfe werden stark, der rechte Ventrikel mässig ausgedehnt. Nach 2—3 Minuten bekommt das Thier Krämpfe und stirbt. Die Obduction ergiebt sehr starkes Oedem beider Lungen.

Versuch 9. Grosses Kaninchen. Künstliche Athmung. Druck in linker Carotis 90 Mm. Hg. Eröffnung des Thorax in der Mittellinie und des Herzbeutels. Der linke Ventrikel inclusive des Septums wird mit den Fingern stark comprimirt. Carotisdruck sinkt auf 30. Der linke Ventrikel pulsirt einige Secunden mit diesem geringen Drucke und dann erholt er sich allmählich. Nach wiederholter Quetschung sinkt der Druck wieder auf 30 und allmählich noch tiefer. Im Gegensatz zu dem linken Ventrikel arbeitet der rechte 3—4 Minuten anscheinend ungeschwächt fort, während welcher Zeit sich das Blut in der Lungenarterie, den beiden Vorhöfen, dem rechten Ventrikel und den Körpervenen deutlich staut. Der Carotisdruck sinkt bis Null und nach 5 Minuten wird die künstliche Athmung sistirt. Das Thier stirbt ohne Krämpfe. Die Section ergiebt starkes Lungenödem. Es finden sich kleine Blutungen in der gequetschten Muskelwand des linken Ventrikels und kleine Fibrinauflagerungen auf seiner Innenfläche.

Versuch 10. Kleines Kaninchen. Künstliche Athmung. Druck in linker Carotis 90—100 Mm. Hg. Der ganze linke Ventrikel wird zwischen zwei auf den

Branchen einer Pincette befestigten Korkplatte comprimirt. Der Carotisdruck sinkt ziemlich rasch bis Null. Der rechte Ventrikel pulsirt $1\frac{1}{4} - 2$ Minuten fort und dann stirbt das Thier unter Erstickungserscheinungen. Nachdem der rechte Ventrikel zu pulsiren aufgehört hat, schlagen wie gewöhnlich die Vorhöfe noch weiter, am längsten der rechte. Die Section ergiebt Oedem beider Lungen. Die Pulmonalarterie und rechte Herzhälfte sind stark ausgedehnt, die Körpervenen gestaut.

In einigen Fällen wurde der linke Ventrikel durch die Quetschung vollkommen zum Stillstande gebracht, in anderen pulsirte er noch mit schwachem Drucke fort, in allen aber, bei welchen Lungenödem entstand, schlug der rechte Ventrikel noch einige Zeit rhythmisch und anscheinend mit ungeschwächter Kraft fort. Natürlich aber genügt der Augenschein nicht und es war zur Controlle unbedingt nöthig, den rechten Ventrikel gleichfalls zu lähmen und zwar sowohl ohne Beeinträchtigung des linken wie auch mit gleichzeitiger Lähmung desselben.

Man kann den rechten Ventrikel in derselben Weise wie den linken zur Lähmung bringen, nur wird dies durch die Dünnwandigkeit desselben erleichtert. Ich habe eine deutliche Lähmung des rechten Ventrikels sowohl ohne gleichzeitige Beeinträchtigung des linken, wie auch mit Quetschung des letzteren, mehrmals erzeugt, und nie Lungenödem in Folge davon beobachtet. Einen Versuch will ich als Beispiel anführen.

Versuch 11. Mittelgrosses Kaninchen. Künstliche Athmung. Quecksilberdruck in rechter Carotis 100 Mm. Eröffnung des Thorax in der Mittellinie und des Pericards. Rechter Ventrikel zwischen den Fingern zusammengepresst. Der Carotisdruck sinkt bis 30, aber nach einer Minute ist er wieder auf 100—110 Mm. gestiegen. Der rechte Ventrikel wird wieder gequetscht, Carotisdruck 20. Der rechte Ventrikel ist deutlich gelähmt und wird mit Blut ausgedehnt, in viel stärkerem Grade staut sich das Blut in dem rechten Vorhofe. Der linke Ventrikel pulsirt fort und bietet einen auffallenden Contrast zum rechten, welcher nach kurzer Zeit blos wurmförmige und dann vibrirende Bewegungen macht. Nach ungefähr $2\frac{1}{2}$ Minuten stirbt das Thier mit Krämpfen. Bei der Section zeigen sich der linke Ventrikel und die Arterien blutleer, dagegen die Venen strotzend gefüllt. Es ist kein Lungenödem vorhanden.

In Berücksichtigung der Ergebnisse dieser Versuche dürfen wir ohne Bedenken linksseitige Herzparalyse als eine Causa efficiens von Lungenödem betrachten. Theoretische Ueberlegungen lassen es kaum anders erwarten. Wenn der rechte Ventrikel fortfährt Blut in die Lungengefässe hineinzupumpen, während der linke nur einen Bruchtheil davon forttreiben kann,

wenn der Unterschied zwischen den Kräften der beiden Ventrikel einen gewissen Grenzwerth überschritten hat, dann muss, scheint mir, der Druck in den Lungencapillaren so hoch steigen, dass Lungenödem die Folge wird. Der Einwand, dass die verminderte Kraft des linken Ventrikels die Stromkraft im grossen Kreislauf so herabsetzt, dass keine für diese Drucksteigerung hinreichende Blutmenge in den rechten Ventrikel einfliesst, ist am besten durch das Ergebniss des Versuches beantwortet. Darüber wie die Stromgeschwindigkeit sich dabei verhält, auch über die absolute Höhe des für das Zustandekommen von Lungenödem nöthigen Kraftunterschiedes der beiden Ventrikel habe ich keine experimentellen Data, und theoretische Betrachtungen über diese Punkte hätten keinen Werth.

Diese durch das Experiment gestützte Hypothese bietet meiner Meinung nach die beste Erklärung der Eigenthümlichkeiten des Auftretens von Lungenödem beim Menschen.

Die grössere Schnelligkeit, mit welcher Oedem sich in der Lunge entwickelt als in anderen Körpertheilen, findet seine Erklärung in der absolut grösseren Durchlässigkeit der Lungencapillaren, oder, besser ausgedrückt, in der grösseren Differenz zwischen dem Seitendruck in den Gefässen und den Widerständen, welche der durchdringenden Flüssigkeit entgegenstehen. Einerseits bedingen die Ursachen von Lungenödem einen für den Pulmonalkreislauf verhältnissmässig hohen Seitendruck, andererseits finden die Lungencapillaren nur eine schwache Stütze an dem Lungengewebe. Wenn man bedenkt, dass unter normalen Verhältnissen die Spannung in den Lungengefässen sehr gering ist, dass sie zu einem erstaunlichen Grade gegen Druckveränderungen im grossen Kreislauf geschützt sind, dass selbst bedeutende Störungen im Lungenkreislauf mit geringen Druckänderungen ausgeglichen werden können, so begreift man, dass sie gegenüber den physiologischen und vielen pathologischen Verhältnissen einer grösseren Stärke nicht bedürfen. Wegen der günstigen Abdunstungsbedingungen in der Lunge und wegen des durch histologische Untersuchungen wahrscheinlich gemachten reichlichen Lymphabflusses aus derselben, wäre es überdies leicht erklärlich, dass eine bei leichten Drucksteigerungen möglicherweise eintretende vermehrte Ausscheidung aus den Lungencapillaren ohne störende Erscheinungen ablaufen könnte. Wenn aber eine plötzliche und hochgradige Drucksteigerung in den Lungencapillaren ein-

tritt, für welche die obigen Versuche Beispiele darbieten, dann verrathen die Capillaren ihre absolut geringere Widerstandsfähigkeit dadurch, dass Lungenödem in der Zeit von einer oder zwei Minuten und noch schneller entstehen kann. Es ist eben dieses stürmische Auftreten, welches eine grosse Anzahl der Fälle von Oedema pulmonum beim Menschen charakterisirt. Seine Erklärung liegt auf der Hand, wenn wir die Ursache desselben in einer plötzlichen Schwächung des linken Ventrikels suchen. Mit anderen Erklärungsweisen scheint es mir dagegen nicht leicht diesen Charakter des Lungenödems in Einklang zu bringen.

Ein weiteres Merkmal des Lungenödems ist die Inconstanz seiner Entstehung bei anscheinend gleichen Bedingungen. Wenn Lungenödem bei der Todesagonie wegen der allgemeinen Herzschwäche entstünde, wenn die collaterale Hyperämie Oedem der einen Lunge bei Hepatisation der anderen herbeiführte, wenn bei einer Mitralstenose das mechanische Hinderniss des Blutabflusses oder bei Morbus Brightii die Hydrämie die Ursache des Oedems bildete, warum erscheint es dann in dem einen Falle und bleibt in dem anderen aus, obwohl in beiden diese Bedingungen anscheinend in gleichem Grade vorhanden sind? Diese unter den obigen Voraussetzungen so räthselhafte Inconstanz ist wohl erklärlich, wenn wir jene Zustände als begünstigende Momente (Dispositio ad morbum) betrachten, aber eine vorwiegende Schwäche des linken Ventrikels als die nächste Ursache annehmen. Wenn bei der Agonie zum Beispiel die beiden Herzhälften beim Absterben gleichen Schritt halten, so entsteht kein Lungenödem, wenn aber der linke Ventrikel vorauseilt und rascher gelähmt wird, als der rechte, dann kann es zu Stande kommen. Dabei wird natürlich nicht gesagt, dass der rechte Ventrikel nicht gleichzeitig auch schwächer werde; er ist sogar wahrscheinlich in den meisten Fällen von Lungenödem geschwächt. Diese Schwäche aber begünstigt an und für sich nicht das Auftreten von Lungenödem. Gewiss freilich verliert der linke Ventrikel sein wunderbares Anpassungsvermögen an wechselnde Widerstände, veränderlichen Füllungsdruck und was auch sonst für regulatorische Einrichtigungen der Herzkraft im Spiel sein mögen, nicht eher vollständig, als bis die Leistungsfähigkeit des ganzen Herzens angegriffen worden ist. So entsteht das Lungenödem, welches in Verlauf von Herz-, Lungen-, Nierenkrankhei-

ten u. s. w. auftritt erst dann, wenn die Gesammtthätigkeit des Herzens herabgesetzt ist, und deshalb ist man zu der irrthümlichen Meinung gekommen, dass allgemeine Herzschwäche allein eine Causa efficiens des Hydrops pulmonum sei.

Hier möchte ich einem Einwand begegnen, welcher sich folgendermaassen ausdrücken liesse. Wenn zum Beispiel bei einer uncompensirten Mitralstenose der rechte Ventrikel den vorhandenen Widerständen nicht gewachsen ist, wie kann man annehmen, dass bei noch grösseren Hindernissen seine Kraft ausreichen werde, um die für die Entstehung von Lungenödem nöthige Druckhöhe zu Stande zu bringen? Aber eben diese vermehrten Widerstände sind ein Reiz für das rechte Herz; wahrscheinlich ist der Hauptregulator der Herzkraft in den vor ihm liegenden Widerständen gelegen, und obwohl der rechte Ventrikel, wahrscheinlich selbst in normalem Zustande, nicht auf die Dauer die Druckhöhe behaupten könnte, welche für die Entstehung von Lungenödem nöthig ist, reagirt er doch, selbst in geschwächtem Zustande, für eine kurze Zeit auf die plötzlich vermehrten Widerstände mit dem nöthigen Kraftaufwand. Das rasche Zurücktreten von Lungenödem in vielen Fällen ist vielleicht ebenso sehr auf die ungenügende Kraft des rechten Ventrikels die Stauung länger zu behaupten, wie auf Herstellung der Kraft des linken Herzens zu beziehen. Dass es eine minimale Grenze giebt, unter welcher die Kraft des rechten Ventrikels nicht mehr fähig ist, ein Stauungsödem zu erzeugen, betrachte ich als sehr wahrscheinlich, aber es sind keine Anhaltspunkte vorhanden, um zu bestimmen, wo diese Grenze liegt. Und vielleicht ist es mehr verminderte Erregbarkeit, als verminderte Kraft des rechten Ventrikels, welche der Entstehung von Lungenödem hinderlich wird. Da aber das Oedem, welches ohne vorhergehende bedeutende allgemeine Herzschwäche — wie gelegentlich bei Krankheiten der Kreislaufsorgane, sowie bei Gehirnkrankheiten, besonders traumatischer Natur — plötzlich auftritt, das stärkste und von den bedrohlichsten suffocatorischen Erscheinungen begleitet ist, während dasjenige der Todesagonie oftmals so gering ausfällt, dass man zweifelt, ob es überhaupt den Namen verdient, so können wir schliessen, dass es für den Grad des Lungenödems nicht gleichgültig ist, ob eine beträchtliche allgemeine Herzschwäche vorhergegangen ist oder nicht.

Wenn ich eine linksseitige Herzparalyse als die Causa proxima

des acuten allgemeinen Lungenödems in Anspruch nehme, so meine ich nicht, dass anderen Momenten, als Herzfehlern, Hydrämie etc., aller Einfluss abzusprechen ist, sondern nur, dass diese allein uns keine befriedigende Erklärung der Entstehung des Oedema pulmonum geben.

In der Entstehungsweise und in den Erscheinungen von Lungenödem beim Menschen ist nichts, was, so viel ich sehe, gegen die auseinandergesetzte Hypothese spricht, während vieles seine vollkommene Erklärung dadurch findet. Ob das Vorhandensein des vorausgesetzten Zustandes des Herzens am Menschen zu beweisen sei, scheint mir zweifelhaft. Das von klinischer Seite [1]) hervorgehobene Symptom des acuten allgemeinen Lungenödems, starker Herzschlag bei schwachem Pulse, scheint eine Stütze für unsere Auffassung darzubieten, doch möchte ich nicht zu vieles Gewicht darauf legen, da auch eine Lungenstauung aus irgend welcher anderen Ursache den rechten Ventrikel secundär zu stärkerer Arbeit veranlassen könnte. Da es nur in untergeordnetem Grade auf die absolute Kraftleistung des linken oder des rechten Ventrikels, vielmehr vorzugsweise auf das Verhältniss zwischen beiden ankommt, so mag es schwierig sein, diese relative Verschiedenheit klinisch zu constatiren, indess trotzdem wird sich vielleicht die Aufmerksamkeit der Kliniker in Zukunft auf diesen Punkt richten.

Das mikroskopische Bild des allgemeinen Lungenödems lässt sich mit wenigen Worten zusammenfassen. Erzeugt man künstlich Lungenödem, zum Beispiel durch Unterbindung der aufsteigenden Aorta, und nimmt, ohne die Lungen berührt zu haben, etwas von der Oedemflüssigkeit sorgfältig mit einer Pipette aus der Trachea heraus, so finden sich darin folgende körperliche Elemente: zahlreiche rothe Blutkörperchen, Bronchialepithelien, sparsame Lungenepithelien und freie Körnchen von demselben Aussehen, wie diejenigen in den Lungenepithelzellen, selten weisse Blutkörperchen. Die als Lungenepithelien angesprochenen Zellen sind platt, zwei- bis viermal so gross als weisse Blutkörperchen, grob granulirt, rund oder oval, enthalten jede einen bläschenförmigen, ovalen Kern, selten deren zwei, und kommen meistens vereinzelt vor. Im Verhält-

[1]) Lebert, Handbuch d. pract. Medicin.

nisse zu der Menge der rothen Blutkörperchen ist jedenfalls die Anzahl aller übrigen Elemente verschwindend klein.

Schnitte aus der menschlichen ödematösen Lunge zeigen die prachtvollste natürliche Injection der Capillaren. In diesen liegen oft die Blutkörperchen zu zweien oder dreien in einem Querschnitt, während gewöhnlich, selbst in hyperämischen Lungen, blos ein einziges Blutkörperchen in einem Querschnitt Platz findet. Die Capillaren sind mit anderen Worten zwei- bis dreifach über ihre normale Weite ausgedehnt. Ausserhalb der Gefässe finden sich viele rothe Blutkörperchen in den Alveolen und den Interstitien.

Die oben als Lungenepithel erwähnten Zellen findet man in grosser Menge an Schnitten aus der frischen Lunge. Aber, wie schon Friedländer hervorgehoben hat, sind sie eben so zahlreich und mit demselben Aussehen an Schnitten jeder frischen Lunge zu sehen und bieten deshalb nichts für Lungenödem Charakteristisches. Der Befund derselben in der Trachealflüssigkeit macht es wahrscheinlich, dass die seröse Ausschwitzung die Epithelien in derselben Weise ablöst, wie dies eine indifferente Zusatzflüssigkeit bei der mikroskopischen Untersuchung thut. Im frischen Zustand ist für diese Zellen das am meisten Charakteristische ihr körniger Inhalt. Derselbe besteht aus Körnchen von ziemlich starkem Glanz, welche oftmals dicht um den Kern gehäuft liegen. Zwischen dem körnigen Inhalt und der einfachen Zellcontour befindet sich ein blasser Hof, welcher sich nach Wasserzusatz aufbläht. Die Körnchen sind theils eiweissartiger, theils fettiger Natur. Nach Zusatz von Essigsäure werden die Zellen blasser, aber ein bedeutender Theil der Körnchen bleiben noch. An Schnitten von in Alkohol gehärteten Präparaten sind die Epithelzellen schwer als solche zu erkennen, weil ihr körniger Inhalt meistens verschwunden ist, und die Kerne nicht leicht von den Capillarkernen zu unterscheiden sind.

XXI.

Beobachtungen zur geographischen Pathologie.

Von Dr. Königer, Marine-Assistenzarzt I. Kl.

I. Ueber den polynesischen Ringwurm auf den Carolinen-, Gilbert- und Samoa-Inseln.

Die erste Erwähnung der in Rede stehenden Hautkrankheit findet sich in „Narrative of the United States Exploring Expedition under the command of C. Wilkes U. S. N. in 1841."

Der Berichterstatter Fox erzählt von den Kingsmill- (Gilbert-) Inseln Folgendes:

„The kind of cutaneous disease called the gune prevails extensively; this, at some stages of the disease, resembles the ringworm. It begins with this appearance, in a small circle, about an inch in diameter, covered with a scurf; the ring gradually increases in size, and when it becomes large, a smaller one forms within it, and in this way the affection continues to spread unless arrested. Several circles often form on the body within a short distance of each other, the rings meet and become confluent, producing a variety of curved lines and concentrical circles. The whole body becomes at length covered with the scurf, which is always attended by painful itching etc."

Die Krankheit, welche, wie es scheint, zu Fox's Zeit noch auf die Kingsmill-Gruppe und die derselben zunächst liegenden Inseln beschränkt war, hat sich seitdem räumlich bedeutend ausgebreitet. Interessant ist die Geschichte ihrer Einschleppung nach der Tokelau- (Union-) Gruppe und von da nach Samoa. Ein Eingeborener von Fakaafo oder Bowditch-Island (Tokelau-Gruppe), der im Missionsinstitut in Malua (Samoa) sich befand und von Dr. Turner, einem englischen Arzte auf Samoa, hierüber befragt wurde, gab an, dass die Krankheit in seiner Heimath völlig unbekannt gewesen sei bis etwa zum Jahre 1860, wo sie eingeschleppt wurde durch einen Eingeborenen von Tamana, einer der südlichsten Inseln der

Gilbert- (Kingsmill-) Gruppe. Derselbe kam mit einem in Bowditch ankernden Walfischfahrer und blieb daselbst zurück. Sein Name war Peter und deshalb nannten die Eingeborenen die sich rasch unter ihnen ausbreitende Krankheit nach ihm Le Pita. Von hier aus wurde sie mehrere Jahre später nach Samoa importirt und von den Samoanern „Lafa Tokelau“ oder Tokelau-Ringwurm genannt. Sie breitete sich daselbst ebenfalls ziemlich rasch aus und ist besonders häufig auf der Insel Tutuila. Doch leidet in Samoa noch jetzt nur ein sehr geringer Procentsatz der ganzen Bevölkerung, und war es z. B. während des mehrmonatlichen Aufenthalts der „Hertha“ im Hafen von Apia mir nicht möglich, unter eingeborenen Samoanern mehr als 3—4 und dazu noch alte durch therapeutische Eingriffe veränderte Fälle der Krankheit zu Gesicht zu bekommen.

Dagegen hatte ich Gelegenheit unter den von den Gilbert-Inseln, besonders der Insel Nanuti, gebürtigen Arbeitern der Godeffroy'schen Plantagen bei Apia eine Reihe solcher Kranken zu untersuchen, bei welchen das Leiden in verschiedenem Grade ausgebildet erschien. Sie nennen die Krankheit Degundegerk oder Debulailain, und sei es gestattet hier einen Irrthum zu berichtigen, den Fox offenbar gemacht hat, indem er, wie erwähnt, Gune als den Krankheitsnamen anführt. Gune heisst nur die Haut; allerdings ist das Wort Degundegerk davon abgeleitet.

Ausser auf Samoa wurde die Krankheit von uns früher auf den Ulea- und den Ulithi-Inseln der Carolinen-Gruppe, auf der Insel Yap sowie den Palau-Inseln und endlich bei der farbigen Besatzung eines amerikanischen Schoners beobachtet.

In Bezug auf die Häufigkeit des Vorkommens an den genannten Orten ist bereits erwähnt, dass die Krankheit in Samoa auf der Insel Tutuila häufiger als auf Upolu und Savai, im Ganzen indess immer noch ziemlich selten vorkommt.

Sehr häufig ist sie nach Fox, was die mir von Eingeborenen gemachten Mittheilungen für die Jetztzeit bestätigen, auf der Gilbert-Gruppe.

Auf den Ulea- und Ulithi-Gruppen, auf Yap und den Palau-Inseln leidet nur ein geringer Procentsatz der Bevölkerung (ich taxirte bei unserm Aufenthalt auf den ersten beiden Gruppen die Anzahl derartiger Kranker auf 2—3 pCt. der Bewohner).

Die Geschlechter werden von der Krankheit beide mit gleicher

Häufigkeit ergriffen; auch begründet verschiedenes Lebensalter keinen Unterschied, abgesehen davon, dass kleine Kinder unter drei oder vier Jahren nicht erkranken sollen.

Das Leiden ist wie nach der oben mitgetheilten Geschichte seiner Verbreitung von den Gilbert's nach Tokelau und nach anderen Erfahrungen mit Bestimmtheit behauptet werden muss, ansteckend.

Auf den Carolinen galt allerdings die Ansicht unter den Eingeborenen, dass eigentliche Ansteckung nicht stattfinde, dass das Leiden sich gewöhnlich durch Vererbung fortpflanze, und höchstens bei längerem Zusammenwohnen (z. B. zwischen Mann und Weib) erworben werden könne; und sei es deshalb erlaubt zur Erweisung des Gegentheils zwei mir von Dr. Turner in Samoa mitgetheilte von ihm selbst genau beobachtete Fälle hier beizufügen.

Ein Samoaner (Zimmermann) war zur Arbeit für einige Zeit von Hause abwesend und schlief eine Nacht zusammen mit einem an Lafa Tokelau leidenden Manne. Bald darauf zeigte sich der Ausschlag an seinem Körper und von ihm wurde eine seiner Töchter und andere Familienglieder angesteckt. Er hatte ihn an den Oberschenkeln und der Beckengegend; seine Tochter wurde vom Nacken abwärts auf dem ganzen Körper davon bedeckt.

Im zweiten Falle erkrankte ein Knabe ganz in derselben Weise nach kurzem Zusammensein mit einem von dem Ausschlag Befallenen.

Ob bei der Verbreitung der Krankheit die grössere oder geringere Reinlichkeit der Eingeborenen von Einfluss ist, kann ich nicht entscheiden. Doch darf nicht unerwähnt bleiben, dass die Einwohner der Gilbert-Gruppe sich hierin sehr zu ihrem Nachtheil von den Samoanern unterscheiden. Während letztere sich regelmässig täglich mehrmals in süssem Wasser baden, schätzen jene den Werth sorgfältiger Hautpflege ausserordentlich gering und sind schon aus diesem Grunde mehr zu Hautkrankheiten disponirt. Allerdings fehlt ihnen auf den niedrigen Koralleninseln ihrer Heimath süsses Wasser zum Baden.

Das Wesen des polynesischen Ringwurms ist noch nicht durch genaue Untersuchungen vollkommen aufgeklärt, doch halte ich es wie die englischen Beobachter Turner und Tilbury Fox[1]) eben-

[1]) Scheme for obtaining a better knowledge of the endemic skin diseases of India. Prepared by Tilbury Fox M. D. and T. Farquhar (London 72) India Office.

falls für gewiss, dass dem Leiden ein pflanzlicher Parasit zu Grunde liegt; ebenso wie unserem Herpes tonsurans und den übrigen Ringwurmformen. Näheres hierüber wird weiter unten angeführt werden.

Die von der Affection Befallenen bemerken zunächst, dass sich auf einer oder mehreren beliebigen bisher normalen Hautstellen, häufig am Knie oder den Unterschenkeln, ohne dass die Krankheit jedoch besondere Vorliebe für diese Stellen zeigt, oft auf dem Unterleib, den Schultern oder dem Rücken kleine, mitunter unregelmässig geordnete, meist aber in einem Kreisbogen gestellte wenig geröthete Pünktchen bilden, welche zu flachen Papeln werden, stark jucken, sich peripherisch vergrössern und abschilfern. Später fliessen diese zerstreut stehenden Punkte und Kreise in einander; die Haut wird rauh, trocken und spröde; und das Leiden breitet sich auf grössere Hautpartien und schliesslich in ausgesprochenen Fällen fast auf die ganze Körperoberfläche aus. In diesem Stadium haben die Erkrankten bei oberflächlicher Betrachtung das Ansehen, als ob ihr ganzer Körper mit Ausnahme vielleicht nur eines kleinen Theils des Gesichts mit einer kleieartigen Substanz bestreut sei, was ihnen eine etwas hellere Farbe verleiht, als die nicht an der Krankheit leidenden Einwohner sie besitzen. Bei näherer Besichtigung zeigt sich Folgendes: Der ganze Rumpf, der Hals, sämmtliche Gliedmaassen (die Geschlechtstheile, die Volarflächen der Hände und die Plantarflächen der Füsse in geringerem Grade), ferner die dem Hals benachbarten Theile des Gesichts und die Grenzpartien der behaarten Kopfhaut, letztere ebenfalls in geringerem Grade, sind bedeckt mit verschieden grossen, bis 1 Cm. langen Epidermisschuppen, theils von der Haut bereits losgelöst, theils an derselben in geringerem oder grösserem Umfang festsitzend. An einzelnen Stellen scheint die Abschilferung über grössere Flächen hin in gleichmässiger Weise stattzufinden, an den meisten jedoch sieht man halbkreisförmige über das Niveau der Nachbarstellen etwas hervorragende Linien auf der Haut verlaufen, die bald mit den kreisförmigen Begrenzungslinien bei stark entwickelter Pityriasis versicolor, bald mit gut ausgeprägten, jedoch wenig entzündeten Scabiesgängen eine gewisse Aehnlichkeit zeigen. — Die Flecken des gewöhnlichen Ringwurms unterscheiden sich von demselben hauptsächlich dadurch, dass erstere unter viel stärkeren Entzündungs-

erscheinungen, Röthe der Haut und Bläschenbildung auftreten; sowie dadurch, dass sie peripherisch weiterschreiten, während das Centrum abheilt, und schliesslich Kreisbogen von mehreren Zollen Durchmesser bilden, wogegen die Efflorescenzen des polynesischen Ringwurms nur etwa 1—2 Cm. im Durchmesser halten und Entzündungserscheinungen, die über sehr geringe Hautröthe hinausgingen, nicht vorkommen.

Diese kreisbogenförmigen Linien, welche sich vielfach durchkreuzen und an den Stellen, an welchen die kranke Haut in die gesunde übergeht, meistens am ausgeprägtesten erscheinen, sind der hauptsächlichste Sitz der Desquamation. Die unter den Schuppen liegende Haut hat hier oft eine leicht bläuliche Farbe, in Folge kleiner durch Kratzen entstandener Blutaustritte, zum Theil jedoch auch auf einer stärkeren Entwickelung der kleinen Hautvenen beruhend. Im Uebrigen ist die Haut da, wo Desquamation stattfindet, rauh anzufühlen, die Schuppen selbst sind glatt und spröde. — Ein Unterschied der Pigmentirung war weder zwischen kranken und gesunden Hautstellen derselben Person, noch zwischen dieser und Gesunden zu bemerken, ebensowenig Temperaturunterschiede der Haut oder Veränderungen in der Dicke und Resistenz.

Die Körperbehaarung, die schon bei gesunden Personen gering entwickelt ist, und zwar bei den mikronesischen Gilberts- und Carolinen-Insulanern sehr schwach, bei den papuanischen Bewohnern von Yap und den Palau-Inseln sowie den polynesischen Samoanern vielleicht etwas stärker, erscheint an den kranken Hautstellen fast völlig geschwunden; dagegen wird die Behaarung des Kopfs und des Gesichts durch die allerdings an diesen Stellen nur schwach ausgeprägte Krankheit nicht benachtheiligt. Die Schweissabsonderung soll auf den kranken Hautstellen sehr verringert sein. Im Uebrigen sind die Organe völlig normal. Die subjectiven Beschwerden der Kranken bestehen in wechselndem, oft unerträglich werdendem Jucken der kranken Hautstellen, das durch Kratzen zu lindern versucht wird, und manche Kranke tragen zu diesem Zwecke Muschelscherben stets bei sich.

Die Dauer der Krankheit ist unbeschränkt und sie breitet sich über die ganze Körperoberfläche aus, wenn sie nicht durch therapeutische Eingriffe aufgehalten wird. — In den späteren Stadien lässt die Desquamation und das Jucken nach. Die übrigen Körperfunctionen und das Allgemeinbefinden der Kranken leiden nicht.

Aus dem Gesagten ergiebt sich, dass das Leiden nur in den Epidermisschichten der Haut seinen Sitz hat.

Unter dem Mikroskop zeigt die Untersuchung der abgenommenen Hautschuppen bei frischen Fällen unter Behandlung mit Kalilösung zwischen den Epidermiszellen bald mehr bald minder dichte Lager mehrfach verzweigter, dickerer oder feinerer langgliedriger Myceliumfäden, welche mit durchsichtigem farblosem Inhalt erfüllt sind; ausserdem kugelige Zellen ebenfalls mit homogenem Inhalt, welche bald einzeln zerstreut, bald mehr gruppenförmig bei einander liegen. Die Pilzwucherungen haben grosse Aehnlichkeit mit den gewöhnlich bei Herpes tonsurans[1]) oder bei Eczema marginatum beobachteten.

Ob dieselben mit den letzteren Formen identisch beziehungsweise nahe verwandt sind oder nicht, ist durch genaue Untersuchungen noch festzustellen. — Es muss noch bemerkt werden, dass auch der gewöhnliche Ringwurm, Herpes tonsurans, auf Samoa eine sehr bekannte und gewöhnliche Krankheit ist.

Die ersten mir vorgekommenen Fälle des polynesischen Ringwurms hatten bereits seit lange bestanden und waren über die ganze Körperoberfläche verbreitet. Bei ihnen gelang es mir nicht, Myceliumwucherungen aufzufinden, und auch später habe ich dieselben nur bei frischen Fällen und zwar besonders in Epidermisschuppen, welche aus der Nähe der Grenze zwischen erkrankter und gesunder Haut stammten, aufgefunden, dagegen bei jahrelangem Bestehen der Affection nach Mycelien oft vergeblich gesucht.

In therapeutischer Hinsicht ist zu berichten, dass zunächst die Eingeborenen selbst gegen die Krankheit wenig anzufangen wissen. Auf Samoa wendet man gewöhnlich Moxen an, die man auf allen Stellen applicirt, wo das Uebel auszubrechen droht. Auf den Carolinen wird das Leiden meistens sich selbst überlassen oder höchstens zur Bekämpfung des Juckens scharfe Pflanzensäfte eingerieben. Von Seiten Dr. Turner's auf Samoa wurden früher Lösungen von Carbolsäure, ferner Ung. Hydr. jod. rubr. sowie eine Mischung von Hydr. jodat. rubr. und Schwefel mit etwas Oel angeblich mit Erfolg gebraucht; jetzt wendet er eine Lösung von

[1]) Turner nennt die Krankheit Herpes desquamans wegen der Verwandtschaft mit Herpes tonsurans.

Natr. subsulfurosum in Wasser (4,0—30,0) an, doch liess die Wirkung bei den von mir gesehenen hiermit behandelten Kranken manches zu wünschen übrig.

Jedenfalls wären wohl Kaliseife, Spirit. sapon. alcal., Benzin, Borax und ähnliche Mittel zunächst zu versuchen.

Inwieweit der polynesische Ringwurm mit Burmese und Chinese-Ringworm, Malabar Itch und analogen Leiden in Zusammenhang gebracht werden darf, muss noch festgestellt werden, ebenso ob eine Verwandtschaft zwischen ihm und der von Pompe von Meerdenvoort als Ichthyose beschriebenen auf den Molukken einheimischen Cascadoe existirt.

Indischer Ocean, an Bord S. M. S. „Hertha", den 25. April 1877.

II. Ueber Framboesia auf Samoa.

Framboesia ist unter dem Namen Lupani oder Tona auf den Inseln der Samoagruppe unter der eingeborenen Bevölkerung eine der gewöhnlichsten Krankheiten, ebenso wie auf dem nahegelegenen Fiji-Archipel, wo dieselbe unter dem einheimischen Namen Dthoke seit lange herrscht. In wesentlichen Dingen unterscheidet sich das Leiden hier in Entstehung und Verlauf nicht von seinem Auftreten in anderen tropischen Ländern, wo es endemisch ist, besonders in West-Afrika; doch zeigt es im Einzelnen einige Eigenthümlichkeiten und sei es gestattet die während des Aufenthalts S. M. S. „Hertha" auf Samoa gesammelten Beobachtungen und Daten in Nachstehendem mitzutheilen:

Die Eingeborenen von Samoa nehmen an, dass die Krankheit von jeher bei ihnen geherrscht habe, und es ist deshalb nicht festzustellen, wenn und woher dieselbe eingeschleppt wurde, da die Ansicht vieler Beobachter[1]), dass Framboesia ursprünglich in dem tropischen Theile West-Afrikas heimisch gewesen und von dort sich nach anderen Orten verbreitet habe, wohl am wenigsten Anwendung auf die bis vor Kurzem von jedem Weltverkehr abgeschlossene Samoa-Gruppe finden kann.

Man sieht in Samoa unter der eingeborenen Bevölkerung fast nur Kinder an der Krankheit leiden, was indess sich einfach

[1]) Siehe Hirsch, Hist.-geogr. Path. I. 385.

dadurch erklärt, dass dieselbe jedes Individuum im Laufe des Lebens nur einmal befällt wie unsere acuten Exantheme, Masern, Scharlach u. s. w., und dass die meisten Personen bereits als Kinder davon ergriffen werden. Unter den als Arbeiter für die Godeffroy'schen Plantagen in der Nähe von Apia importirten Insulanern von der Gilbert- und Marshal-Gruppe, wo Framboesia nicht einheimisch ist, leidet während ihres Aufenthalts in Samoa stets ein ziemlich hoher Procentsatz Erwachsener jeden Geschlechts, und ich hatte auch Gelegenheit einen daran erkrankten weissen Aufseher zu untersuchen, bei dem die Infection auf eigenthümlichem Wege, wie weiter unten angegeben wird, erfolgte.

Als einzige Veranlassung zur Erkrankung an Framboesia gilt in Samoa die directe Uebertragung des Krankheitsgiftes von einer Person auf die andere. Man glaubt weder an eine spontane Entstehung des Leidens unter bestimmmten klimatischen oder Bodenverhältnissen, noch an einen Einfluss dieser Umstände auf seinen Verlauf[1]), und ebensowenig nimmt man an, dass das Krankheitsgift auf anderem Wege als durch directe Uebertragung von Person zu Person sich fortpflanzen könne.

Ob indess, wie von vielen Beobachtern von anderen Orten behauptet wird, die Uebertragung des Giftes auf eine Wunde oder eine excoriirte Hautstelle zur Inficirung nöthig ist, ist, wenn auch wahrscheinlich, doch nicht entschieden, ebensowenig ob dasselbe sich nur in dem Secret der Geschwülste oder auch in anderen Körperflüssigkeiten des Kranken findet. Zur Aufklärung dieser Frage füge ich eine interessante Beobachtung bei, deren Wahrheit der sehr intelligente Kranke selbst auf das Bestimmteste versicherte.

Die in Samoa ansässigen Weissen haben meist eine ausgesprochene Furcht vor der Krankheit und vermeiden, wo sie irgend können, die Berührung mit davon Befallenen auf das Sorgfältigste. Der oben erwähnte weisse Aufseher, ein Engländer, auf einer Plantage bei Apia hatte das Unglück, als er versuchte einen zwischen zwei Gilbert-Insulanern, von denen einer an Lupani litt, ausgebrochenen Streit zu schlichten, bei einer plötzlichen Wendung der Kämpfer mit dem rechten Handrücken gegen den offenen Mund

[1]) Es versteht sich, dass hier nicht die Thatsache gemeint ist, dass Framboesia überhaupt fast nur innerhalb der Wendekreise beobachtet wird.

und die Zähne des Kranken zu schlagen und dabei einen leichten Hautriss zu erhalten. Obgleich nun der Mikronesier kein Exanthem im Gesicht hatte, und der Aufseher sofort ängstlich die Wunde, welche nur mit dem Speichel in Berührung gekommen war, reinigte und verband, so erkrankte er doch nach kurzer Zeit in heftigster Weise an Lupani; und zum Beweise, dass die erwähnte Hautwunde der Ort der Ansteckung gewesen war, entwickelte sich an derselben Stelle der erste Tuberkel, das Mamma-Yaw, oder wie die Samoaner sagen Táï (Leiter).

Dass die Rassen- und Nationalitätsverhältnisse in der That, wie gewöhnlich angenommen, von grossem Einfluss auf die Verbreitung der Krankheit seien, wird von den in Samoa lebenden Weissen, auch den Aerzten, angezweifelt. Zwar leiden offenbar die Eingeborenen sowie die aus anderen Inselgruppen eingewanderten Polynesier häufiger als Europäer, doch mag dies daher kommen, dass Letztere, wie erwähnt, das Zusammenkommen mit Kranken vermeiden und insbesondere ihre Kinder von jeder unreinen Berührung fernhalten. Vielfach hört man aber die Ansicht aussprechen, dass die Weissen, wenn einmal erkrankt, länger und heftiger zu leiden haben als die Eingeborenen; auch Recidive bei ihnen öfter beobachtet werden als bei diesen.

Die auch bei allen acuten Exanthemen vielfach gemachte Erfahrung, dass die Krankheit bei ihrer ersten Einschleppung an Orte, wo sie vorher unbekannt gewesen, viel grössere Verheerungen anzurichten pflegt, als da, wo sie seit langer Zeit einheimisch ist, hat sich auch hier verschiedene Male bei Einschleppung der Lupani auf benachbarten Inseln bestätigt. Der interessanteste Fall ist das Auftreten der Krankheit auf der Insel Niuëh (Savage Island, 19° 10′ S. B. 169° 50′ W. L.) ungefähr 400 Seemeilen südsüdöstlich von Samoa, wo sie durch ein Schiff vor nun etwa fünfzehn Jahren importirt wurde. Es entwickelte sich binnen kurzer Zeit eine ausgedehnte Epidemie, welche in ihrem Verlauf die ganze Bevölkerung ohne Ausnahme ergriff. — Bei allen Insulanern trat das Uebel in sehr heftiger Form auf, und eine grosse Zahl derselben starb, wahrscheinlich zum guten Theil, weil es ihnen bei dem allgemeinen Elend an der nöthigen Pflege mangelte, und sie bei ihrer grossen im Gefolg der Krankheit auftretenden Schwäche nicht im Stande waren, für Befriedigung ihrer körperlichen Bedürfnisse selbst zu sorgen.

Der Verlauf der Framboesia auf Samoa selbst scheint sich vor dem aus anderen Gegenden berichteten dadurch auszuzeichnen, dass das Leiden im Allgemeinen etwas leichtere Symptome zeigt, so dass im Besonderen Geschwüre sich nur sehr selten bilden, und gar Ulcerationen mit phagedänischem Charakter oder Knochenleiden, welche einen tödtlichen Ausgang nehmen könnten, vollkommen unbekannt sind. Zum Theil mag der Grund hierfür in der guten Körperentwickelung, deren sich der Samoaner erfreut, zum Theil auch darin zu suchen sein, dass forcirte Quecksilberkuren oder andere aufreibende therapeutische Bestrebungen gegen die Lupani hier nicht in Anwendung gezogen werden.

Die Dauer der Incubationszeit des Giftes wird bei Framboesia auf einige Tage bis zu einer Woche geschätzt, doch sind mir ausreichende Beweise für diese Ansicht nicht bekannt geworden.

Die Krankheit beginnt in normalen Fällen mit einem Gefühl von grosser Mattigkeit, Appetitlosigkeit und Uebelkeit, sowie öfteren Frostanfällen mit darauf folgender Hitze. — Stärkere Gliederschmerzen sind hier jedoch meist nicht vorhanden. — Dies fieberhafte Vorbotenstadium dauert einige Tage, worauf an einer Stelle der Haut, oft auf der Stirn oder den Wangen, an den Lippen, oft in der Achselhöhle, am Bauche und in der Nähe der Genitalien, jedoch auch an anderen Orten sich zunächst ein leicht über das Niveau der Umgebung hervorragender hart anzufühlender Fleck zeigt. Derselbe wächst in den nächsten Tagen allmählich mehr und mehr und wird stärker prominent, bis er in den meisten Fällen die Ausdehnung einer Halbkugel von 1,5—2,5 Cm. Durchmesser, also die Grösse einer Himbeere oder einer kleinen Nuss erreicht. Dieser Tuberkel wird von den Eingeborenen Tái (der Leiter) genannt, entspricht also dem Mamma-Yaw der afrikanischen Framboesia. In diesem Stadium des Leidens erfolgt der allgemeine Ausbruch des Exanthems. Dasselbe ist ausgebreitet über eine beliebige Strecke der Hautoberfläche und erscheint in derselben Weise wie der erste Tuberkel. Zunächst zeigen sich im Verlaufe einiger Tage wenig erhabene, resistente, etwas verfärbte Flecke, welche langsam im Laufe von anderthalb bis drei Wochen grösser werden, bis sie einen Durchmesser von ungefähr einem halben Centimeter erreichen, und nun auch stärker über die Umgebung, von der sie scharf abgegrenzt sind, hervorragen. Die sie bedeckende Epidermisschicht

wird allmählich dünner, wie macerirt, und ihre Oberfläche überzieht sich mit einem dünnen Secret, welches zu gelben Krusten eintrocknet. Diese bedecken eine weiche mit grossen Fleischwärzchen überzogene Geschwulst. Die Granulationen wachsen bald zu schwammigen Hervorragungen aus, welche ein himbeerartiges Ansehen haben. Mitunter vereinigen sich zwei oder mehrere benachbarte Geschwülste, und es finden sich dann zu gleicher Zeit zwei oder mehrere grosse Tuberkel, welche dieselbe Grösse wie das Tál erreichen können.

Die Allgemeinerscheinungen haben sich während dieser Zeit allmählich gemässigt und verloren, jedoch meist nicht ohne dass der Kranke deutlich abgemagert erscheint und noch dauernd über eine grosse Körperschwäche zu klagen hat. — Das Auftreten des Exanthems selbst pflegt nicht von Schmerzen wohl aber von erheblichem Jucken begleitet zu sein. Nur wenn die Tuberkel auf den Volarflächen der Hände und auf den Plantarflächen der Füsse oder an der Ferse erscheinen, pflegen sie lebhaften Schmerz zu verursachen. Die Geschwülste können in dem beschriebenen Zustande, wenn die Krankheit sich selbst überlassen wird, längere Monate verharren, bis sich allmählich die Secretion vermindert, die Tuberkel zusammenschrumpfen, eintrocknen und dann abfallen, ohne auf der Haut mehr als einen rothen Fleck zu hinterlassen, der sich auch meist ohne eine Spur wieder verliert. Daher ist nicht zu bezweifeln, dass der Sitz des Exanthems sich in der Malpighi'schen Schicht befindet.

Unter den Abweichungen, welche während des Verlaufs der Lupani eintreten können, ist für Samoa fast nur die eine zu erwähnen, dass sich aus einem oder mehreren der Tuberkel ein grösseres und tiefer gehendes Geschwür entwickeln kann. Es geschieht dies indess nur sehr selten, und selbst dann erfolgt nach kürzerer oder längerer Zeit doch noch die völlige Heilung und Vernarbung, ohne dass üble weitere Consequenzen eintreten.

Recidive werden öfters beobachtet, sie treten meist jedoch auf, noch ehe der Kranke völlig wiederhergestellt ist. Sie sind öfter bei Weissen als bei Samoanern beobachtet worden, und verlaufen gewöhnlich unter leichteren Erscheinungen, als sie der erste Krankheitsanfall zeigte.

Von vielen Berichterstattern der Framboesia in Afrika und Amerika ist das Vorhandensein der Mamma-Yaws, wie sie im Obigen

beschrieben sind, völlig geleugnet worden. Wenn auch kein grosser Werth darauf zu legen sein sollte, dass räumlich soweit getrennte und völlig ausser gegenseitigem Verkehr befindliche Völkerschaften die nämliche Beobachtung gemacht und sie mit einem eigenen bezeichnenden Namen versehen haben, so bestätigte mir doch der in Samoa ansässige Dr. Turner auf's Bestimmteste die Richtigkeit derselben. Die Tái kommen nach ihm regelmässig mehrere Tage vor dem Auftreten der übrigen Flecken zur Erscheinung. Dagegen wird hier nicht angenommen, dass die Stelle, wo der erste Tuberkel erscheint, stets diejenige sei, an welcher das Contagium aufgenommen wurde, wenn auch in Fällen, wo das Gift nachweislich in eine bereits bestehende Wunde oder in ein vorhandenes Geschwür gelangt, meistentheils gerade an dieser Stelle sich das Tái entwickelt. Dies geschah auch in dem von mir beobachteten und oben erzählten Falle.

Dass der Mamma-Yaw-Tuberkel alle übrigen Excrescenzen überdauern solle, habe ich auf Samoa nicht behaupten hören.

Die Krankheit dauert, sich selbst überlassen, zwischen drei und zwölf Monaten, mitunter auch noch länger, während bei zweckmässiger Therapie und geeignetem sonstigem Verhalten der Kranken nur drei bis sechs Monate und oft erheblich geringere Zeit zu ihrer Heilung erforderlich sein sollen.

Die Prognose ist auf Samoa immer günstig, da die Krankheit hier niemals tödtlich endet; dass diese Thatsache indess nur für die genannte Inselgruppe und nicht allgemeine Gültigkeit hat, geht aus der oben angeführten Geschichte der Lupani in Niuëh hervor.

Wie bei den acuten Exanthemen, so verleiht auch bei Frambœsia das einmalige Ueberstehen der Krankheit Sicherheit gegen abermalige Infection. Nur die bereits angeführten Rückfälle der Krankheit bei noch nicht völlig Genesenen kommen vor.

In therapeutischer Hinsicht wird von Laien vielfach Touchiren der Geschwülste mit Arg. nitr. sowie mit Cup. sulf. angewandt, von ärztlicher (englischer) Seite wird als sehr zweckmässig folgende Behandlung empfohlen.

Die Mamma-Yaw soll mit Ungt. Hydrarg. jodat. rubr. oder mit Ungt. Hydrarg. oxyd. rubr. verbunden werden, und es soll hierdurch oft gelingen die Krankheit vollkommen zu coupiren, so dass kein weiterer Ausbruch des Exanthems erfolgt. Wenn dies nicht gelingt,

so werden die einzelnen Geschwülste sorgfältig rein gehalten, und in regelmässiger Weise eine Kur mit einem milden Quecksilberpräparat, Calomel oder dem bei den Engländern beliebten Hydrarg. cum creta eingeleitet, ohne es jedoch zu Salivationserscheinungen kommen zu lassen.

Inwieweit diese Maassnahmen wirklich eine erhebliche Verkürzung der Krankheitsdauer herbeiführen, hatte ich leider bei der Kürze des Aufenthalts S. M. S. „Hertha“ keine Gelegenheit zu beobachten.

Als prophylactische Maassregel ist auf den Godeffroy'schen Plantagen bei Apia unter den importirten Arbeitern eine vollständige Wohnungs- und Arbeitstrennung der Gesunden von den an Lupani Leidenden durchgeführt.

Indischer Ocean, an Bord S. M. S. „Hertha“ am 25. April 1877.

XXII.

Zur pathologischen Anatomie der Lyssa.

Von Prof. Moriz Benedikt (Wien).

Als ich im 64. Bande dieses Archivs (S. 557, 1875) die pathologischen Veränderungen bei Lyssa beschrieb, war ich auf eine grosse Reihe negativer Befunde gefasst. Lehrt doch die Geschichte der pathologischen Anatomie des Centralnervensystems, dass den positiven Befunden in der Litteratur immer eine ganze Reihe negativer folgte, bis die Localität der Erkrankung genau präcisirt war und die erforderliche Technik allgemeine Verbreitung fand. Bei der Lyssa liegt noch die besondere Schwierigkeit vor, dass man bei gewissenhafter Durchmusterung eines Präparates bei 80facher Vergrösserung (Hartnack II:4) ein normales Präparat vor sich zu haben glauben kann und dass erst bei circa 300facher Vergrösserung die miliaren Krankheitsheerde sicher erkannt werden. Nur Jener, der eine grössere Anzahl solcher Heerde gesehen hat, wird — selbst bei makroskopischer Anschauung — oder bei Durchmusterung mit kleiner Vergrösserung aus der relativ grossen Fläche

die verdächtigen Stellen aufzusuchen und bei bedeutender Vergrösserung festzustellen im Stande sein. Das Aufsuchen der Heerde ist der schwierigste Theil der ganzen Untersuchung.

Noch im selben Jahre bestätigte Kolesnikoff [1]) zum grossen Theil die von mir gemachten Angaben, indem er Extravasate von weissen und rothen Blutkörperchen in den perivasculären Räumen, hyaloide Massen an den Gefässwandungen, welche sich nach K. in das Lumen fortsetzen und die Gefässe verstopfen, fand.

Die nächste Publication rührt von Professor Friedberger und Pütz jun. her [2]).

Diese Autoren fanden das Gefässlumen auf den meisten Querschnitten mit grossen hellen Körperchen von der Grösse der Kerne der weissen Blutzellen gefüllt. An einem Gefässe wurde in der Wandung ein Hohlraum vorgefunden, in dem sich ganz analoge Körperchen fanden. Einzelne Gefässdurchschnitte zeigten im Innern eine stark durchscheinende Masse (ohne Blutkörperchen oder deren Derivate), welche Masse die Autoren für Faserstoffgerinnungen halten. Die Gefässscheiden und die Umgebung der Gefässe waren gelb tingirt. Diese Schnitte rühren von einem Pferde her, das an der „stillen" Wuth zu Grunde gegangen war.

Die nächste und wichtigste Arbeit, die dem letzten deutschen Autor über dieses Thema (Hr. Forel) unbekannt geblieben ist, rührt von einem schottischen Anatomen Mr. Coats her.

Unter dem Titel „Three cases of hydrophobia" erschien in der Nummer vom 3. Februar 1877 in der „Lancet" der vorläufige Befund von zwei Fällen von Lyssa beim Menschen und einem beim Hunde.

Diese Mittheilung erscheint mir um so werthvoller, als der Autor die deutschen Vorarbeiten nicht zu kennen schien.

C. fand in der ganzen cerebro-spinalen Axe und auch in den Gehirnwindungen (ohne weitere Angabe der Topographie) miliare Heerde lymphoider Zellen um die Gefässe herum, ganz so wie ich sie beschrieben habe. Auf die hyaloide Natur der Elemente nimmt er keine Rücksicht. Hiemit war der wichtigste Theil meiner Angaben über die miliaren perivasculären Abscesse bestätigt.

[1]) Centralblatt für medicinische Wissenschaften. 1875. S. 853.

[2]) Zeitschrift für practische Veterinärwissensch. IV. Jahrg. 1876. S. 59 etc.

Ebenso fand Coats analoge Elemente wie in der Umgebung der Gefässe, um die Ganglienzellen, wie sie auch Kolesnikoff gefunden hatte.

Im Gegensatz zu diesen Arbeiten glaubte Professor Bollinger in seinen Zoonosen[1]) die alten, nichtssagenden Befunde, wie sie aus der Zeit unvollständiger Technik stammen, als die einzigen aufrecht erhalten zu müssen.

Diese Ansicht scheinbar unterstützend, sind die unter der Aegide Bollinger's gemachten Untersuchungen von Forel[2]). In den Gehirnen der beiden Pferde, die Friedberger und Pütz in Bezug auf den Gehirnstamm untersucht hatten, fand Forel absolut nichts Pathologisches. Ebensowenig beim Rinde. Beim Menschen fand dieser Autor ausser Hyperämie nur leichte Lymphostase unter der Gefässadventitia, die er selbst für pathologisch hält. Bei zwei Hunden fand er ebenfalls Lymphostase, die er für pathologisch hält, und bei einem Hund ein Aneurysma dissecans, das an einer Stelle die Adventitia durchbrach. Forel hält Lymphostase und Blutung für secundäre Erscheinungen durch den Anfall selbst.

Die Untersuchungen des Hrn. Forel veranlassten mich, die kleine Serie von Gehirnpräparaten, die ich von einem wuthkranken Pferde besitze, durchzumustern und Schnitte aus dem Gehirnstamme desselben Pferdes anzufertigen. Die Gehirnquerschnitte stammen sämmtlich aus der Sehhügelregion und umfassen vorzugsweise die grössere untere Hälfte des Querschnittes.

Die wichtigsten Befunde sind in den unteren Furchen der äusseren Fläche zu suchen. Hochgradige Lymphostasen in den subadventitiellen Lymphräumen gehören zur Regel und an einzelnen Stellen sind auch ganze Haufen solcher lymphoider Kerne in der Umgebung der Gefässe angehäuft.

Zweitens sind zweifellose Thrombenbildungen vorhanden, in denen zahlreiche, rothe Blutkörperchen sichtbar sind.

Drittens sind die Wände vieler Gefässe so mit Blutroth imbibirt, dass sie wie schwarze Striche erscheinen, und in der Umgebung findet man gelbe pigmentirte Massen, deren Abstammung aus ausgewanderten, oder durch Rhexis aus den Gefässen hinausge-

[1]) Ziemssen's Handb. d. sp. Path. u. Ther. Bd. III.

[2]) Ueber die Hirnveränderungen bei Lyssa. Deutsche Zeitschrift für Thiermedicin u. vergl. Pathol. S. 289.

kommenen Blutkörperchen deshalb unzweifelhaft ist, weil man solche in allen Stadien der Veränderung innerhalb der Massen findet. In der grauen Substanz einer Hirnwindung fand sich ein rosenkranzartiges, von Blut strotzendes Gefäss, in dem die Contiguität der Blutelemente durch eine hyaline, rauchig graue, einem abgestutzten Kegel darstellende Masse, getrennt war. Die Einschnürung selbst ist durch eine analoge, ganz hyaline Masse bedingt, welche dem Gefässe von Aussen anliegt.

Es ist hiemit eine Lücke zwischen dem Befunde von Friedberger und Kolesnikoff und meinen früheren Befunden ausgefüllt.

In einem anderen Präparate fand ich im Sehhügel einen Heerd, dessen grösster Theil von einem oblongen Gefässquerschnitt ausgefüllt wurde. In diesem Gefässe fand sich wieder eine hyaline, rauchig graue Masse, in der hyaline Kerne, wie sie früher beschrieben wurden, nur undeutlich nachzuweisen sind. An der Aussenseite dieses Gefässes befanden sich nun, besonders an den beiden Polen, die gleichen Massen, welche eine etwas deutlichere, grob granulirte Beschaffenheit zeigten.

Im obersten Theil der Medulla spinalis finden sich miliare Heerde in den Vorderhörnern und im Pyramidenanfange; innerhalb der Medulla oblongata in den Oliven und Vaguskernen und in der Brücke aussen an der Seite der Längsbündel und weiters in der unteren Hälfte des Schnittes in den Flügeln des Ankers, welche die graue Substanz — mit dem Stiele in der Richtung der Raphe — bildet. In der Gehirnaxe ist das Bild des Aneurysma dissecans vorwaltend und zwar erscheint bald das Bild eines einfachen Risses durch eine normale Media, bald sieht man die Media hyaloid verändert gegen die Rissstelle gehen.

Mehr noch als die früher beschriebenen Bilder beim Hunde sprechen diese Befunde beim Pferde dafür, dass der ganze Prozess durch primäre Veränderung im Blute bedingt ist.

Ich will hier noch eine methodische Bemerkung hinzufügen.

Die Kerne der Lymphkörperchen innerhalb und ausserhalb der Gefässe zeigen bei den miliaren Heerden der Lyssa so veränderte optische Eigenschaften, dass es a priori wahrscheinlich ist, dass sie chemisch anders reagiren werden, als im normalen Zustande und bei den typischen Entzündungsvorgängen.

Daher ist nicht zu wundern, dass die Fuchsinreaction Herrn Forel im Stich liess.

Nachtrag.

In den Patholog. Transactions 1877 theilt Dr. W. R. Gowers die Untersuchungen am Gehirnstamme von 4 an Lyssa verstorbenen Menschen mit.

Er bestätigt vor Allem die local an kleinen Venen auftretenden colossalen Hyperlymphosen, die, wenn die Venen im Querschnitt getroffen werden, die miliaren Leukocytenheerde darstellen, wie ich sie beschrieben habe.

Er erwähnt, dass diese Körperchen den Wall der Adventitia überschreiten können. Ferner fand G. derartige miliare Heerde im Gewebe. Ich glaube, dass diese wahrscheinlich blos Durchschnitte durch miliare perivasculäre Heerde sein dürften, bei denen das Gefäss selbst nicht getroffen wird.

Ich will hier gleich bemerken, dass diese miliaren Leukocytenheerde mit Infiltration in die Umgebung nicht absolut specifisch für Lyssa sind. Ich besitze seit Jahren Präparate eines Falles von progressiver Lähmung der Gehirnnerven, bei dem solche Heerde am Boden des 4. Ventrikels bestehen.

Gowers fand ferner inmitten der von weissen Blutkörperchen strotzenden Gefässe Stellen, welche ein granulirtes Aussehen darboten und bei durchfallendem Lichte dunkler erschienen. Es sind dies die intravasculären Gerinnungen, wie sie Friedberger und ich (s. oben) beschrieben haben. G. giebt Details, welche zeigen, dass diese Gerinnungen, welche ich als „lichte Thromben“ bezeichnen will, innerhalb des Lebens und in situ entstanden sind. Diese Heerde haben manchmal durch aufgeblähte und an ihren Contouren in Auflösung begriffene Leukocyten ein schwammiges Aussehen. Es entspricht dieses Bild jenem extravasculären, das ich in Figur 5 (Taf. XX des 64. Bandes d. Arch.) gegeben habe. Diese weissen Thromben, so wie die mit Blutpigment getränkten, die ich früher beschrieben habe, scheinen das wesentliche differentielle anatomische Moment der Befunde bei Lyssa von jenen aller übrigen bekannten Formen centraler Neuritis (Myelitis und Cerebritis) zu sein.

Das zweite, wichtige Differenzmoment ist, wie ich von Anfang hervorgehoben habe, dass die Bilder von Exudation

mit jenen von Ergüssen durch Rhexis gemischt sind und ineinander übergehen.

Ob Austritt von weissen oder rothen Blutkörperchen stattfinde, hängt wohl mit dem stürmischen oder relativ milderem Verlaufe der Krankheit zusammen.

Die Entdeckung Rudneff's von Entzündungsheerden in den Nieren von wuthkranken Hunden und meine Vermuthung in der ersten Abhandlung, dass noch andere Organe krank sein dürften, fanden durch die Untersuchungen Coats (s. Lancet 1877, No. vom 15. December, S. 882) ihre Bestätigung beim Menschen. Dieser Autor fand in den Speicheldrüsen, in den Schleimdrüsen des Larynx und in den Nieren ganz analoge Heerde wie im Centralnervensystem.

Die ausgesprochensten Heerde fanden die englischen Autoren am Boden des 4. Ventrikels und Coats auch in den Windungen und zwar sind es nach Coats von mikroskopischen Venen im Gehirnstamme wesentlich die mittleren und in den Windungen die kleinsten, an denen der pathologische Prozess sich abspielt.

Im Gegensatze zu den englischen Autoren hat wieder ein jüngerer deutscher Gelehrter, Dr. Fr. Schultze in Heidelberg (s. Deutsch. Archiv f. klin. Medicin, 20. Bd. S. 383) ausser Pigmentpartikeln im Gefässlumen und an den Gefässwänden nichts Abnormes gefunden und ebenso lieferte diesem Autor das Centralnervensystem eines wuthkranken Hundes keine Abnormitäten.

Gegen die Art, wie dieser Autor die positiven Befunde wegklügelt, muss ich einige Einwendungen erheben. Die hyaloiden Schollen, die ich und Kolesnikoff nachwiesen, erklärt Herr Schultze für ein Product der Müller'schen Flüssigkeit.

Meine Präparate sind nie mit eigentlicher Müller'scher Flüssigkeit in Berührung gewesen. Sie sind (nach der Methode von Betz) in absolutem Alkohol gehärtet und dann in doppelchromsaurem Kali (2procentige Lösung) überhärtet. Derart hergestellte Präparate habe ich zu Tausenden seit Jahren studirt, ohne die Bilder, wie bei Lyssa gesehen zu haben. Dass die Chromsäure die Bilder anders macht, wie sie im Leben sind, versteht sich von selbst. Uebrigens habe ich die Herausbildung der Schollen aus den perivasculären Heerden deutlich dargestellt und Gowers hat dieses für die analogen Vorgänge innerhalb der Gefässe gethan.

Dabei mag die Chromsäure dazu beitragen eine biologische Differenz optisch zu übertreiben.

Eine weitere Ausdehnung der Discussion mit den Negativisten halte ich für unnütz, da dieselben bald zur Ueberzeugung werden kommen müssen, dass mannichfache Umstände, aber keineswegs die Lyssa selbst, Schuld an ihren negativen Befunden tragen.

XXIII.

Kleinere Mittheilungen.

1.

Ueber die Natur des Peptons.

Von Dr. Albert Adamkiewicz,
Privatdocenten an der Universität und Assistenzarzt am Charité-Krankenhause zu Berlin.

Untersuchungen über das Pepton [1]) hatten mich zu der Ansicht geführt, dass das durch Pepsin verdaute Eiweiss sich in seinem Verhalten zu den gebräuchlichen Fällungsmitteln von dem gewöhnlichen Eiweiss nicht unterscheidet, vor dem gewöhnlichen Eiweiss aber durch die Fähigkeit ausgezeichnet ist, sich bei geringem Wassergehalt in der Wärme zu verflüssigen und beim Abkühlen wieder starr zu werden. In einer kürzlich in der Zeitschrift für physiologische Chemie [2]) erschienene, vorher der Wiener Akademie vorgelegten Arbeit: „Ueber die chemische Natur des Peptons und sein Verhältniss zum Eiweiss" werden die vorstehenden Ergebnisse von Herth angegriffen. Dieser Autor stellt folgende Behauptungen auf:

1. Durch unvollständige Neutralisation der Verdauungsflüssigkeiten hätte ich in meinem Pepton Eiweissstoffe zurückgelassen, die zwar nicht das Ergebniss der physiologischen Versuche gestört, wohl aber das ganze chemische Bild des Peptons in hohem Grade getrübt hätten.

2. Ich „vindicirte" dem Pepton eine Schmelzbarkeit, und doch sei die von mir angegebene Erscheinung der Verflüssigung dieses Stoffes in der Wärme nur an mit Alkohol gefällten Peptonmassen wahrzunehmen und zwar nur in dem Moment, wo der Alkohol verdunste. Ohne Alkohol, blos durch Verdampfen von Wasser einmal compact gewordenes Pepton werde durch Erwärmen niemals wieder flüssig.

Ich muss diese Einwände als unberechtigt zurückweisen und meine Angaben ihnen gegenüber in ihrem ganzen Umfang aufrecht erhalten.

[1]) Die Natur und der Nährwerth des Peptons. Berlin 1877.
[2]) Bd. I. 1878. S. 277.

1. Die Fällbarkeit und die Löslichkeit des Peptons.

Was zunächst den Vorwurf Herth's betrifft, ich hätte in Folge unvollständiger Neutralisation der Verdauungsflüssigkeiten Eiweissreste in meinem Pepton zurückgelassen, die zwar den physiologischen Versuch nicht gestört, wohl aber das chemische Bild des fraglichen Körpers „in hohem Grade getrübt" hätten; — so kann ich diesen Ausspruch schon aus formellen Gründen nicht gelten lassen. Wenn ein chemischer Stoff so stark verunreinigt ist, dass dadurch sein „chemisches Bild in hohem Grade getrübt" wird; so halte ich es für unerlaubt, ohne Weiteres anzunehmen, dass dieser Stoff noch den physiologischen Werth der reinen Substanz besitzt. Wäre demnach der mir gemachte Vorwurf, dass ich es mit einem durch Eiweiss so erheblich verunreinigten Pepton zu thun gehabt hätte, wie Herth es annimmt, begründet; so würde ich mich veranlasst sehen, trotz der Concessionen meines Kritikers die Ergebnisse auch meiner physiologischen Versuche zu beanstanden. Dazu ist aber gar kein Grund vorhanden, da es mir nicht schwer ist, nachzuweisen, dass sich Herth zu seinen Aeusserungen durch Irrthümer hat verleiten lassen.

Er hat nämlich durch wiederholte Digestion einer einmal verdauten und neutralisirten Eiweisslösung mit Pepsin schliesslich ein Verdauungsproduct erhalten, das eine „unzerstörbare" Löslichkeit in Wasser besass und sich unwirksam zeigte gegen die prägnantesten Fällungsmittel für Eiweiss. Unter letzteren sind Kochen, Säuren (auch die Salpetersäure), Neutralsalze mit Essigsäure und namentlich basisches Bleiacetat und Essigsäure mit Ferrocyankalium gemeint. Da ich für concentrirte Lösungen des von mir dargestellten Peptons alle Fällungsmittel des Albumins mit einziger Ausnahme des Kochens in Anspruch nehme, so hat Herth „nicht den mindesten Zweifel", dass diese Eigenthümlichkeit meines Peptons durch die Gegenwart von Eiweiss bedingt sei. Um nun diese Verunreinigung meines Präparates zu erklären, sieht er sich genöthigt, meine Angabe [1]), dass ich die Verdauungslösungen „sorgfältig" neutralisire und eine strenge Neutralisation derselben für sehr wichtig halte, einfach zu ignoriren.

Der Grund für die rätselhafte Differenz, mit der sich hier unsere Erfahrungen über das „Pepton" gegenüber stehen, kann kein anderer sein als der, dass wir durchaus verschiedene Körper als Pepton ansehen. Und es ist mir nicht zweifelhaft, dass mein Gegner es nicht mit Pepton, sondern mit einem Zersetzungsproduct desselben zu thun gehabt hat. Denn ich bin in der Lage zu zeigen, dass die Eigenschaften seines Körpers denen des Peptons diametral entgegengesetzt sind.

Hat man durch ein wirksames Pepsin in Salzsäure gequollenen Blutfaserstoff schnell, d. h. im Laufe weniger Stunden, verdaut und nicht durch tagelanges Digeriren der Verdauungsmischung Fäulniss und Zersetzung in derselben begünstigt, so erhält man eine opalisirende Flüssigkeit, die vollkommen geruchlos ist. Diese Flüssigkeit enthält neben etwaigen Verunreinigungen nur zwei wohl charakterisirte Körper, nehmlich in Salzsäure gelöstes und durch Pepsin verdautes Eiweiss. Durch exacte Neutralisation am besten mit Natriumcarbonat entfernt man aus der Verdauungsflüssigkeit das in Salzsäure gelöste Eiweiss und mit ihm die die Opal-

[1]) l. c. S. 35 u. 49.

escenz derselben bewirkenden Stoffe. Die neutralisirte jetzt wasserklare und mit ihrem Geruch ein wenig an Fleischbrühe erinnernde Flüssigkeit scheidet nach leichter Ansäuerung beim Aufkochen über freier Flamme kaum noch bemerkbare Reste von unverändertem Eiweiss aus. Trotzdem wird die Flüssigkeit zur sicheren Entfernung auch der letzten noch vorhandenen Eiweissspuren mit Alkohol gefällt. Der Niederschlag verweilt längere Zeit unter absolutem Alkohol, wird dann in Wasser gelöst und dieser ganzen Procedur noch einmal unterworfen. Dadurch werden ihm auch vielleicht sonst noch anhaftende Beimengungen entzogen. Zum Schluss folgt eine Extraction mit Aether. Nach diesem Verfahren kann nichts, als das durch Pepsin verdaute Eiweiss, also das Pepton in möglichst reiner Substanz zurückbleiben.

Dieser so dargestellte Körper zeigt, wie ich das nunmehr seit einer Reihe von Jahren immer wieder und wieder festgestellt habe und wie ich das jederzeit zu zeigen bereit bin, folgendes Verhalten:

Lässt man ihn langsam bei ungefähr 30° C. trocknen, so verwandelt sich seine durch Alkohol gefällte, schneeweisse und käseähnliche Substanz in hellgelbe, spröde und durchscheinende Massen, die sich zu einem ganz weissen, klebrigen Pulver zerreiben lassen. Uebergiesst man sie im Reagenzglase mit kaltem Wasser, so tritt beim Schütteln des Glases Schaumbildung ein, zum Zeichen, dass sich ein Theil der Substanz darin gelöst hat. Man kann dies noch feststellen durch Ausführung meiner und der Biuret-Reaction. Eisessig und reine Schwefelsäure färben die Lösung violett, eine Lauge mit Kupfersulphat roth. Die Lösung reagirt neutral. Ist seit der Darstellung des trockenen Peptons längere Zeit verflossen, so kann man den eben erwähnten Versuch zwar immer wieder mit Erfolg wiederholen, macht aber die Bemerkung, dass von der Substanz trotz sehr energischen Schüttelns des Reagenzglases nur relativ wenig in Lösung geht. Und sucht man dann die Auflösung des Peptons dadurch zu unterstützen, dass man das Reagenzglas erwärmt, so sieht man bei einiger Aufmerksamkeit nur im Beginn des Erwärmens sich die compacte Peptonmasse vermindern, denjenigen Rest aber, welcher von dieser Masse im Augenblick des Kochens noch im Reagenzglas unaufgelöst geblieben ist, durch weiteres Kochen nicht wesentlich mehr an Volumen abnehmen.

Diese Beobachtung hat mich lange Zeit beunruhigt, weil ich die in kochendem Wasser sich nicht lösenden Peptonreste für unverändertes Eiweiss hielt, das sich auf eine mir unbekannte Weise den mühsamen Reinigungsprozessen entzogen hatte und im trockenen Pepton in so unerwünschter Weise wieder zum Vorschein kam. Als ich mich indessen bei der Darstellung neuen Peptons in allen nur möglichen Vorsichtsmaassregeln zur Entfernung unverdauter Eiweissreste erschöpft hatte und die Schwerlöslichkeit der festen Substanz des verdauten Productes in kochendem Wasser nicht aufhob, — so hätte ich den Versuch, reines, d. h. eiweissfreies Pepton darzustellen überhaupt aufgegeben, wenn mich der geschilderte Vorgang beim Erwärmen des Peptons nicht auf eine neue Vermuthung geführt und von meinem Irrthum geheilt hätte.

Wenn sich das Pepton beim Erwärmen in der ersten Zeit besser löste, als später, wo die Temperatur des Reagenzglases den Siedepunkt des Wassers erreichte, so konnte diese hohe Temperatur möglicherweise im festen Pepton Veränderungen

hervorbringen, welche seiner Auflösung in Wasser ungünstig waren. In der That hat sich auch diese Vermuthung bestätigt. Uebergiesse ich beliebige Quantitäten von mir dargestellten trockenen Peptons in einer Schale, deren Temperatur durch eine Gasflamme leicht zu reguliren ist, mit einer beliebigen Menge von Wasser, so bringe ich das ganze Quantum des Peptons, selbst wenn es seit Jahresfrist trocken aufbewahrt ist, bis auf die allerletzten Spuren zur Lösung, sobald ich die Schale mit ihrem Inhalt vorsichtig und allmählich nur auf 60 bis 70° C. erwärme. Ist aber das Pepton auf diese Weise erst einmal gelöst worden, dann verträgt es auch die Siedetemperatur des Wassers und läuft nicht die geringste Gefahr, durch sie niedergeschlagen zu werden.

Darin äussert sich in unverkennbarer Weise einerseits der Zusammenhang des Peptons mit dem gewöhnlichen Eiweiss und andererseits sein charakteristischer Unterschied gegen diesen Körper. Von dem gewöhnlichen Eiweiss ist es nehmlich ebenfalls bekannt, dass es seine Löslichkeit in Wasser einbüsst, wenn es als feste Substanz einmal über 100° erhitzt worden ist. Der Umstand, dass sich festes Pepton in siedendem Wasser schwerer löst, als in Wasser von 60 bis 70°, erinnert an das eben erwähnte räthselhafte Verhalten des Albumins. Indem aber, wie erwähnt, das einmal in der Wärme von 60 bis 70° gelöste Pepton durch Siedehitze nicht mehr niedergeschlagen wird, zeigt es den Verlust der wichtigsten Eigenschaft des gewöhnlichen Eiweisses an, documentirt einen eigenen Charakter und stellt sich als ein Körper besonderer Art dar.

Doch verhält sich dieser Körper im lebenden Organismus und gegen chemische Reagentien fast genau so wie Eiweiss. —

Die physiologische Gleichwerthigkeit von Pepton und von Eiweiss muss aus den identischen Resultaten erschlossen werden, welche Parallelfütterungen mit diesen beiden Stoffen am Thier ergeben [1]).

Und was das Verhalten des Peptons gegen chemische Reagentien betrifft, so unterscheidet sich dasselbe ebenfalls nicht erheblich vom Eiweiss. Mit Eisessig und Schwefelsäure färben sich beide Körper violett, beim Kochen mit Salpetersäure gelb, mit dem Millon'schen Reagenz roth. Nur löst sich, wie bekannt, Kupferoxydhydrat im Pepton mit rother, im Eiweiss mit violetter Farbe auf. Die Fällbarkeit des Peptons durch chemische Reagentien gleicht derjenigen des Albumins vollkommen.

Aus der neutralen Lösung wird Pepton durch alle Fällungsmittel des Albumins niedergeschlagen, durch Alkohol und durch Gerbsäure, durch basisches Bleiacetat mit Ammoniak und durch Sublimat, vor allen Dingen aber auch durch Essigsäure und Ferrocyankalium, durch Essigsäure und eine concentrirte Lösung von Kochsalz und durch Salpetersäure. — Man wird sich erinnern, dass gerade diese Eigenschaften meines Peptons Herth veranlasst haben, letzteres für eiweisshaltig zu erklären. — Wer aus meinen Ausführungen bis jetzt die Ueberzeugung noch nicht gewonnen hat, dass Herth's Beschuldigung eine ganz unberechtigte ist, der wird sich folgendem Argument gegenüber dieser Ueberzeugung nicht mehr verschliessen dürfen. Die in concentrirten Lö-

[1]) Vergl. Natur und Nährwerth des Peptons.

sungen meines Peptons durch Essigsäure und Kochsalz oder durch Salpetersäure hervorgerufenen voluminösen Niederschläge lösen sich mit grosser Leichtigkeit zu einer absolut klaren Flüssigkeit auf, wenn man sie erwärmt und bleiben in ihrem Wasser klar gelöst, auch wenn man sie kocht. (Die die Salpetersäure enthaltende Peptonlösung färbt sich dabei auffallend tief orange-gelb.) Lässt man dann diese erwärmten und gekochten Lösungen erkalten, so scheidet sich das Pepton in der ganzen Masse wieder aus, welche bei der ersten Fällung niedergeschlagen worden ist.

Zu dieser gewiss äusserst charakteristischen Reaction ist es nicht rathsam die anderen oben angeführten fällenden Salze anzuwenden, weil sie selbst in der Wärme nicht lösliche Niederschläge, also auch keine klaren Peptonlösungen geben. Nur die durch Essigsäure und Ferrocyankalium bewirkten Peptonniederschläge sieht man bei vorsichtigem Erwärmen sich anfangs vollständig klären. Später beim Kochen wird die klare Peptonlösung durch das sich zersetzende Salz getrübt. Auch ohne Gegenwart von Pepton trübt sich eine Lösung von Ferrocyankalium mit Essigsäure beim Kochen in derselben Weise. Die eben beschriebene Reaction ist dem Pepton ganz allein eigenthümlich. Das unveränderte Eiweiss zeigt zu diesem Verhalten nichts Analoges.

Vielleicht aber, könnte man vermuthen, nimmt wenig Eiweiss bei Gegenwart von viel Pepton die Eigenschaft desselben an, sich in der Wärme zu lösen und in der Kälte sich auszuscheiden. Um diesen Einwand zu prüfen, verdünnte ich gewöhnliches Eiweiss mit dem hundertfachen Volumen Wasser, filtrirte die Chalaceen ab und setzte wenige Tropfen des Filtrats einigen Cubikcentimetern einer concentrirten Peptonlösung zu. Erwärmte ich jetzt die durch Essigsäure und Kochsalz oder durch Salpetersäure erzeugten Niederschläge, so schieden sich beim Kochen Eiweissflöckchen in grossen Massen aus und durchsetzen schwimmend die ganze Peptonlösung. Wenn so geringe Spuren von Eiweiss, wie ich sie meinem Pepton hinzugesetzt hatte, sich so grob verriethen, so wird Herth und jeder Andere zugeben müssen, dass mein Pepton, trotzdem es durch die gewöhnlichsten Fällungsmittel des Albumins niedergeschlagen wird, von Eiweiss absolut frei ist. Denn die durch diese Fällungsmittel bewirkten Peptonniederschläge sind eben in der Wärme absolut klar löslich.

Nach diesem Nachweis fällt natürlich auch die Behauptung Herth's von selbst, dass die prägnantesten Fällungsmittel des Albumins in Peptonlösungen unwirksam seien. Und wie es mit dieser Behauptung steht, so verhält es sich auch mit der Ansicht desselben Autors von der „unzerstörbaren" Löslichkeit des Peptons in Wasser. Wir haben schon früher gesehen, dass festes Pepton sich nur gut löst in warmem Wasser von 60 bis 70°, dass es dagegegen sich in kaltem und in heissem Wasser nur schwer löst.

Noch auf andere Weise lässt sich der Irrthum Herth's demonstriren. Löst man auf dem oben angegebenen Wege dargestelltes und getrocknetes Pepton durch Erwärmen, wie ich das früher angegeben habe, in der vier- bis sechsfachen Quantität Wasser auf, so erhält man eine etwas dick fliessende, aber auch nach dem Erkalten klar bleibende Lösung. Fügt man zu dieser Lösung kaltes Wasser hinzu,

so trübt sie sich und setzt starke weisse Niederschläge ab. Diese Niederschläge werden mit abnehmender Concentration der Peptonlösungen geringer und weichen schliesslich einer einfachen Opalescenz.

Analog verhalten sich diejenigen Eiweisskörper, welche Globuline genannt werden. Und es nähert sich mein Pepton um so mehr diesen Eiweissstoffen, als seine durch Wasser getrübten oder gefällten Lösungen durch vorsichtigen Zusatz von Kochsalz aufgehellt und gelöst und durch einen Ueberschuss von Kochsalz wieder gefällt werden. Auch bewirkt Steinsalz in Substanz in Lösungen meines Peptons, wie in denen von Globulin, starke Fällungen. — Durch einen Kohlensäurestrom werden Peptonlösungen jedoch nur getrübt, nicht gefällt.

Aber auch von dem Globulin unterscheidet sich wiederum mein Pepton durch sein so eigenthümliches Verhalten zur Wärme.

Alle sowohl durch Wasser, als durch Kochsalz erzeugten Peptonniederschläge lösen sich mit auffallender Leichtigkeit beim Erwärmen auf und bleiben beim Kochen klar, während die Globuline gerade so, wie die anderen Eiweisskörper, in der Wärme gerinnen.

So bleibt für das Pepton in der That nichts charakteristisch, als seine Löslichkeit in der Wärme, während es auch in Bezug auf alle übrigen Eigenschaften sich vom Eiweiss nicht unterscheidet.

2. Das Verflüssigungsvermögen des Peptons in der Wärme.

Das Pepton hat die für einen Eiweisskörper sehr auffällige Eigenschaft, sich in der Wärme zu verflüssigen und in der Kälte wieder zu erstarren.

Ich habe diese Verflüssigung des Peptons in der Wärme wegen ihrer äusseren Erscheinung mit dem „Schmelzen" des Fettes verglichen, aber ausdrücklich bemerkt [1]), dass sie sich nur bei Gegenwart von Wasser im Pepton vollzieht. Dass ich demnach mit dem Wort „Schmelzen" nicht den streng physikalischen Begriff verbunden wissen wollte, musste von selbst klar sein. Ich kann es daher auch nicht veranlasst haben, dass Herth sich vergeblich die Mühe gemacht hat, den von mir beschriebenen Vorgang am festen Pepton hervorzubringen.

Dann drückt derselbe Autor sein Bedenken gegen meine Beobachtung, dass das Pepton sich in der Wärme verflüssige und in der Kälte gelatinire, durch die Bemerkung aus, dass es „höchst auffallend" wäre, wenn Eiweiss durch die Verdauung gerade diejenigen Eigenschaften gewänne, welche durch denselben Prozess zu verlieren eine bekannte Eigenthümlichkeit des Leimes sei. — Ich muss darauf erwidern, dass, ganz abgesehen davon, ob derartige Teleologismen in exacten Wissenschaften überhaupt zulässig sind, nicht Alles, was auffällt, gerade falsch zu sein pflegt, dass dagegen jeder Analogieschluss trügt, der durch die Thatsachen widerlegt wird. — Und Herth widerlegt selbst seinen eigenen Analogieschluss, also auch sein eigenes Bedenken, indem er anführt, beim Erwärmen von mit Alkohol gefälltem Pepton in der That den von mir beschriebenen Prozess wahrgenommen zu haben. — Dass er diesen Vorgang, den also auch er gesehen hat, unrichtig auffasst, das kann selbstverständlich wiederum nicht mir zur Last gelegt werden. — Herth meint nehmlich,

[1]) a. a. O. S. 51.

wie das schon oben angeführt ist, dass nur das durch Alkohol gefällte Pepton die mehrfach erwähnte Eigenschaft zeige und zwar nur in dem Augenblick, wo der Alkohol verdampfe.

Dagegen habe ich die Erfahrung gemacht, dass der Alkohol mit der Verflüssigung des Peptons absolut nichts zu thun hat und dass es daher auch vollkommen gleichgiltig ist, ob er zugegen ist und verdampft oder nicht. — Schon aus meiner Angabe [1]) geht das hervor, dass man das verflüssigte und in der Kälte wieder erstarrte Pepton, wieder verflüssigen und wieder erstarren lassen kann, und dass einer beliebig häufigen Wiederholung dieses Versuches so lange nichts im Wege steht, so lange das Pepton noch eine gewisse Wassermenge einschliesst. — Wie wenig der Alkohol an diesem ganzen Vorgang betheiligt ist und wie wenig er ihn durch seine Gegenwart stört, das geht wohl klar genug daraus hervor, dass eine erwärmte Peptonmasse im Verflüssigen nicht aufgehalten wird, wenn man ihr Alkohol zusetzt. — Und das hat einfach darin seinen Grund, dass der Alkohol, wie alle anderen Fällungsmittel des Albumins, Pepton in der Wärme nicht fällt.

Durch die Trockenprocedur verliert das Pepton die Eigenschaft sich zu verflüssigen und zu gelatiniren nicht. — Löst man trockenes Pepton in der zwei- bis vierfachen Menge Wasser auf, so erhält man eine dickflüssige, übrigens ganz klare Lösung. — Diese Lösung wird nach längerem Aufenthalt (einige Wochen) im verschlossenen Gefäss, also ohne dass sie Wasser verliert, von selbst starr und fest, so dass sie wie eine starre Leimmasse aus dem umgekehrten Gefäss nicht fliesst. Doch schon durch Einwirkung der Körperwärme kann man dieser starren Masse ihren früheren Aggregatzustand wiedergeben.

In dieser Weise stellen sich einfache Prozesse der Lösung nicht dar. Ich halte daher die Behauptung für unerwiesen, dass es sich bei der von mir beschriebenen Verflüssigung des Peptons nur um eine einfache durch Wärme begünstigte Auflösung desselben in Wasser handle. Unter denselben Bedingungen, unter denen das Pepton sich verflüssigt, wird das Eiweiss gerade fest. Wir haben gesehen, dass neben diesem fundamentalen Unterschied zwischen Pepton und Eiweiss, auf dem auch das ganze oben erwähnte, vom Eiweiss abweichende Verhalten des Peptons gegen Wärme beruht, kein anderer einigermaassen wesentlicher noch aufzufinden ist. Danach kann das Pepton nur als eine Eiweissmodification betrachtet werden, die durch ihr auffallendes Verhalten zur Wärme charakterisirt ist. Denn ich muss hier noch daran erinnern, dass auch die Elementaranalyse keine in Betracht kommenden Differenzen zwischen Pepton und Eiweiss ergeben hat. [2])

Es ist mir nicht zweifelhaft, dass der Mangel in der Uebereinstimmung der Autoren über die Natur des Peptons und die vielen Widersprüche, die sich hier finden, durch die mangelnde Einheit in der Begrenzung der künstlichen Verdauungsversuche hervorgerufen wird. Der von mir beschriebene Körper ist jedenfalls das

[1]) A. a. O. S. 51.

[2]) Vrgl. Natur und Nährwerth des Peptons.
Genau so, wie mein Pepton, verhalten sich auch die von Herrn Dr. Witte in Rostock fabrikmässig dargestellten Peptonpräparate.

erste Product einer wahren Eiweissverdauung. Denn er hat sich gebildet unmittelbar nachdem das Pepsin das Eiweiss gelöst hat.

Als Magenpepton kann man aber bei Berücksichtigung der natürlichen Verhältnisse nur dieses Product betrachten. Denn unter natürlichen Verhältnissen bleibt bekanntermassen das Eiweiss mit dem Pepsin nur sehr kurze Zeit in Berührung. Und man kann nicht annehmen, dass das Eiweiss, wenn es nach seinem kurzen Aufenthalt im Magen als Pepton in den Darm gelangt, hier mit seiner Resorption so lange zögert, bis sich gewisse theoretisch festgestellte Grenzen einer mangelnden Fällbarkeit und einer „unzerstörbaren" Löslichkeit an ihm vollzogen haben. Eine solche Wirkung des Pepsins kann sich ja gar nicht, wenn sie sich nicht bereits im Magen vollzogen hat, noch nachträglich im Darm vollziehen, weil das Pepsin in dem Augenblick der Neutralisation des Chymus durch den alkalischen Darmsaft seinen Einfluss auf das Pepton verliert.

2.

Angeborener Defect der Brustmuskeln.

Von Dr. O. Berger,
Privatdocenten und Arzt des städt. Armenhauses in Breslau.

Vor kurzer Zeit hat Eulenburg[1]) im Greifswalder medic. Verein einen achtjährigen Knaben vorgestellt, der einen angeborenen Mangel der Sternocostalportion des M. pectoralis major und des M. pectoralis minor der rechten Seite darbot. Die inconstante sogen. Port. abdominalis des grossen Brustmuskels war vorhanden, wie die elektrische Untersuchung ergab. Eulenburg führt aus der Literatur noch vier analoge Fälle an, zu welchen ausser seinem eigenen noch eine Beobachtung seines Vaters[2]) hinzukommt, in welcher neben dem congenitalen Mangel des rechten Pectoralis auch eine vollständige Atrophie der linksseitigen Armmusculatur bestand. Ich selbst habe den in Rede stehenden Defect drei Mal beobachtet und zwei der betreffenden Individuen gelegentlich der hier tagenden Naturforscherversammlung demonstrirt[3]). Ehe ich mir erlaube, diese drei, überdies zum Theil einige interessante Eigenthümlichkeiten darbietenden Fälle in Kürze mitzutheilen, möchte ich hervorheben, dass ausser den von Eulenburg angeführten Fällen [Hyrtl[4]), Ziemmssen[5]), Bäumler[6])] die Literatur noch eine Reihe analoger Beobachtungen aufzuweisen hat. Am Lebenden beobachtet ist noch ein Fall

[1]) Deutsche medic. Wochenschr. 35. 1877.
[2]) Sitzung der Berlin. medic. Gesellsch. v. 18. Juni 1862.
[3]) Tageblatt der 47. Vsm. Deutsch. Naturf. und Aerzte S. 126. Vgl. auch Jahresbericht der Schles. Gesellsch. f. vaterl. Cultur pro 1874 S. 187.
[4]) Topograph. Anatomie 4. Aufl. I. S. 532.
[5]) Electricität in der Medicin. 4. Aufl. S. 289.
[6]) Beobachtungen und Geschichtliches über die Wirkung der Zwischenrippenmuskeln. Inaug.-Abhandl. Erlangen 1860.

von Ebstein[1]), in welchem neben dem Mangel der Portio sterno-costalis des Pect. maj. und des Pect. min. der rechten Seite noch eine höchst rudimentäre Entwickelung der rechten Mammilla vorhanden war. In der anatomischen Literatur finden sich noch zwei Fälle von Defect der Clavicularportion des Pectoral. major, eine Beobachtung von Nuhn[2]) und ein bei Hyrtl[3]) angeführter Fall von Cruveilhier. Theilweiser Mangel und Anomalien der Clavicularportion sind überdies noch von Gruber[4]) beschrieben worden. Totaler oder partieller Defect der Sternocostalportion scheint relativ häufiger vorzukommen. Henle[5]) citirt Fälle von Poland, Quain-Sharpey, Nuhn, Betz. In fast sämmtlichen Fällen von am Lebenden constatirtem Mangel der Sternocostalportion des Pect. maj. wird von den Autoren ein gleichzeitiger Defect des Pectoral. minor hervorgehoben. Auch in dem von Poland beschriebenen Falle fehlte der Pect. min. Einen ausschliesslichen Mangel des Pect. min. constatirte Gruber[6]) bei einem sonst muskelstarken Individuum. Uebrigens geht aus einer Aeusserung Hyrtl's zur Genüge hervor, dass Eulenburg mit vollem Rechte den Defect der Brustmuskeln für eine sehr seltene Anomalie erklärt. Der berühmte Anatom bemerkt in seinem Lehrbuche der Anatomie, dass ihm während seiner langen anatomischen Praxis nur zwei Mal ein completer Mangel der Portio sterno-cost. des Pect. maj. vorgekommen sei.

Die von mir beobachteten Fälle sind folgende:

I. C. H., 38 Jahre alt, Eisenbahnarbeiter, von ziemlich kräftiger Constitution, stammt aus einer gesunden Familie, in welcher weder Muskel- und Nervenaffectionen, noch Missbildungen irgend welcher Art vorgekommen sind. Es ist ihm bekannt, dass die eigenthümliche Abplattung seiner rechten Brusthälfte schon von frühester Kindheit an besteht. Wegen dieser hochgradigen „Retraction" und einer dem entsprechend supponirten Erkrankung der rechten Lunge sollte ihm auf Grund eines ärztlichen Gutachtens keine definitive Anstellung gewährt werden. Ein nur flüchtiger Anblick des entkleideten Mannes ergiebt ohne Weiteres, dass die Abflachung ihren sehr palpablen Grund in einer mangelhaften Entwickelung des entsprechenden Muskelpolsters hat. Werden beide Arme nach vorn ausgestreckt, so tritt gegenüber den stark hervorspringenden Contouren des linken grossen Brustmuskels der vollständige Mangel der Portio sterno-costalis auf der rechten Seite in frappanter Weise zu Tage, während die Portio clavicularis, offenbar etwas hypertrophisch, sich sehr deutlich markirt. Auch vom Pectoralis minor ist Nichts zu sehen. Bei der Palpation überzeugt man sich, dass an den entsprechenden Partien die obersten Intercostalräume nur von der Haut bedeckt sind; dagegen macht sich ein schmales, von der fünften Rippe etwas schräg nach oben und aussen zu verlaufendes Muskelbündel bemerklich. Die klarsten Aufschlüsse ergiebt die Untersuchung mit dem faradischen Strom. Die isolirte Reizung der Clavicularportion bei ruhig herabhängendem Arm bewirkt eine kräftige Erhebung

[1]) Deutsch. Arch. f. kl. Medic. VI. S. 283.
[2]) Unters. u. Beobacht. Heft I. S. 19.
[3]) Lehrb. der Anatomie. 8. Aufl. S. 413.
[4]) Reichert's Arch. 1865 S. 703.
[5]) Handb. der Muskellehre. 2. Aufl. S. 89.
[6]) Die Musculi subscapulares. 1867. S. 32.

der Schulterecke nach oben und vorn; bei vertical erhobenem Arm bewegt sich derselbe von hinten nach vorn, rückt an die Mittellinie heran und senkt sich bis zur horizontalen Ebene. In der der Portio sterno-cost. entsprechenden Region fehlt jede Reaction. Auch ein allerdings nicht totaler Mangel des Pectoralis minor kann auf diese Weise sicher gestellt werden. Das oben erwähnte Bündel springe nunmehr als ein circa 2 Centimeter breiter Muskelwulst hervor, der von der 5. Rippe, ½ Cm. nach aussen von der Mammillarlinie entspringt und in leicht schräger Richtung nach oben bis zu seinem Ansatz am Proc. coracoideus deutlich verfolgt werden kann. Die Contraction desselben hat eine Herabziehung der Schulter zur Folge und es muss demgemäss mit Sicherheit als eine Ursprungszacke des Pectoralis minor aufgefasst werden. Gleichzeitig tritt, besonders bei schräg nach aussen emporgestrecktem Arme, eine von dem oberen Drittel dieses Muskelbündels unter einem Winkel von c. 45° entspringende schräg nach oben und aussen nach der inneren Fläche des Oberarms zu verlaufende und hier wie es scheint, mit dem Biceps-Ansatze verschmelzende Falte hervor, welche nach den Ergebnissen der elektrischen Prüfung und der Palpation als der Ausdruck eines sehnigen Fortsatzes des vorhandenen Muskelrudiments betrachtet werden darf. — Der Brustumfang in der Höhe der Brustwarzen beträgt 88 Cm., wovon 42 der rechten und 46 der linken Hälfte angehören. Die Brustwarze ist rechts etwas kleiner und höher stehend als links; der Warzenhofdurchmesser rechts 1,3, links 2 Cm. Der Haarwuchs ist links weit reichlicher und ausgedehnter als rechts und die der Lage der Portio sterno-costal. entsprechende Haut auf der rechten Seite mit einem dünneren Fettpolster ausgestattet, als links. Am übrigen Körper besteht keine Muskelanomalie bis auf eine mässige Atrophie des rechten Oberarmes; die Messung zeigt in der Mitte desselben eine Differenz von 1½ Cm. gegenüber der linken Seite. Als Ursache derselben lässt sich ein Defect, oder wenigstens eine sehr rudimentäre Entwickelung des kurzen Bicepskopfes nachweisen.

Die rechte Clavicula erscheint etwas stärker gekrümmt, als die linke. — Obwohl H. bereits von früher Jugend auf stets mit schwerer Arbeit beschäftigt war (Heben und Tragen schwerer Lasten etc.), so hat sich ihm doch niemals irgend ein Ausfall in der Bewegungsfähigkeit seiner rechten Oberextremität bemerklich gemacht. Und in der That ergiebt die Untersuchung, dass alle Bewegungen mit derselben Präcision und Kraft erfolgen, als auf der normalen Seite. Die vicariirenden Muskeln, insbesondere der Deltoideus und der Latissimus dorsi (abgesehen von der erhaltenen Clavicularportion), lassen keine Ernährungsstörungen erkennen, weder Atrophie, noch Hypertrophie. Ein Gleiches gilt für die accessorischen Inspirationsmuskeln. H. erfreut sich im Uebrigen der besten Gesundheit und zeigt auch specieli keine besondere Disposition zu Lungenkatarrhen. —

II. J. R., 23 Jahre alt, Tischlergeselle. Eltern und vier Geschwister sind gesund und kräftig; in der Familie sind weder Bildungsfehler, noch irgend welche Muskel- oder Nervenkrankheiten vorgekommen. Bei dem muskelschwachen und anämischen Manne befindet sich der Defect ebenfalls auf der rechten Seite, allein es fehlt hier nicht nur die Portio sterno-costalis, sondern gleichzeitig auch die Portio clavicularis des grossen Brustmuskels, und

zwar handelt es sich, wie die elektrische Untersuchung des Weiteren feststellt, um einen totalen Mangel des Pectoralis maj., — nirgends erhält man in dem entsprechenden Terrain eine elektrische Reaction. Auch der Pectoralis minor fehlt. Brustwarze, Warzenhof, Haarwuchs und Unterhautfettgewebe zeigen in analoger Weise, wie im ersten Fall, einen gewissen Grad von Verkümmerung. Neben dem Mangel beider Brustmuskeln besteht noch eine mässige, doch deutliche gleichmässige Atrophie der Gesammtmusculatur der rechten Körperhälfte. Bei seinem Handwerk, welches R. im 15. Lebensjahre erlernt hat, sind ihm niemals irgend welche Functionsstörungen des rechten Armes aufgefallen und damit im Einklange steht auch das Ergebniss der Untersuchung; alle willkürlichen Bewegungen gehen in normaler Weise von Statten. —

III. C. G., 9 Jahre alt, ohne neuropathische Disposition, wurde mir vor längerer Zeit von Herrn Collegen Riegner wegen einer eigenthümlichen Sprachstörung zur elektrischen Behandlung überwiesen. Der Fall, der demnächst aus anderen Gründen anderweitig publicirt werden wird, ist ein ausgezeichnetes Paradigma der von mir unter dem Namen der congenitalen Bulbärparalyse beschriebenen Sprachstörung, welche bei Kindern mit vollständig gut entwickelter Intelligenz und normalem Gehör beobachtet wird und die ich auf eine Entwickelungshemmung des bulbären Lautcentrums zurückführe [1]). Bei diesem Knaben besteht nun, — abgesehen von den Articulations- und Deglutitions-Störungen, — ein congenitaler Defect der Portio sterno-costalis des Pect. maj., bei normalem Verhalten der Portio clavicul., wiederum auf der rechten Seite. Die Portio abdominalis ist in diesem Falle nachweisbar; dagegen fehlt auch hier der Pectoralis minor. — Ueberdies ist ein angeborener Formfehler der rechten Hand vorhanden: Schwimmhautbildung und Verkürzung der mittleren drei Finger, die nur aus 2 Phalangen, einer längeren und einer kurzen, zusammengesetzt sind. —

Wie dies bereits von Ziemssen und Bäumler in sorgfältiger Weise geschehen ist, benutzte auch ich meine Fälle zu Beobachtungen und Demonstrationen über die Functionen der Intercostalmuskeln und deren Betheiligung in den verschiedenen Phasen der Respirationsbewegungen. Ich kam dabei zu ganz analogen Ergebnissen, wie die oben genannten Autoren.

Bei allen drei Individuen kann man auch bei ruhiger Athmung bei der Inspiration ein geringes, doch deutliches Einsinken der freiliegenden oberen Intercostalräume mit gleichzeitiger Hebung der entsprechenden unteren Rippe und das umgekehrte Verhalten bei der Exspiration sehen und fühlen. Bei forcirter Inspiration zeigt sich, genau wie dies zuerst von Ziemssen angegeben wurde, eine Vertiefung der Zwischenrippenräume nur in der ersten Hälfte der Inspirationsphase, in der letzten Hälfte dagegen verschwindet diese Vertiefung plötzlich und die Intercostalräume wölben sich deutlich hervor, so dass sie nahezu ein gleiches Niveau mit den Rippen erlangen. Mit den Fingern kann man dabei auf das Deutlichste die Zusammenziehung der äusseren Zwischenrippenmuskeln palpiren. Bei der Exspiration lässt die Resistenz der Intercostalmuskeln nach und die Rippe sinkt herab.

[1]) Schles. Gesellsch. f. vaterl. Cultur. Medic. Section. Sitzung vom 29. Juni 1877.

In dem Bäumler'schen Falle, sowie bei dem einen Kranken von Ziemssen war das inspiratorische Einsinken nur im Anfangsstadium einer forcirten Inspiration, nicht aber bei ruhiger Athmung nachweisbar. Bäumler und Ziemssen sind danach der Ansicht, dass die inspiratorische Vertiefung der Intercostalräume ein rein physikalisches Phänomen sei, abhängig von einer vorübergehenden Herabsetzung des intrathoracischen Druckes durch rasche Verkürzung des Diaphragma, bevor die Intercostalmuskeln ihre Verkürzung begonnen haben. Die zuerst von Ziemssen nachgewiesene Erscheinung, dass bei abnormer Steigerung des intrathoracischen Druckes durch forcirte Exspirationsstösse bei verengter oder geschlossener Glottis (durch Husten, Lachen, Pressen) eine wulstige Hervorwölbung jedes Intercostalraumes über die Rippenoberfläche zu bemerken ist, war in meinen Fällen in äusserst überzeugender Weise zu demonstriren. Ebenso kann ich die weiteren Angaben von Ziemssen über die elektrische Reizung der Intercostalmuskeln nur nach allen Richtungen hin bestätigen: Sowohl die Mm. intercostales interni als die externi bewirken eine Erhebung der nächstunteren Rippe. —

Das Bemerkenswerthe meiner drei Beobachtungen lässt sich in Kürze dahin zusammenfassen:

1. Ein so vollständiger angeborener Defect der Brustmuskeln, wie er in meinem zweiten Falle vorhanden ist, d. h. gleichzeitiger Mangel der Portio sterno-costalis und der Portio clavicul. des Pectoralis maj. ist bisher, wenigstens so weit meine Literaturkenntniss reicht, noch nicht beschrieben. Hervorzuheben ist ferner die geringe halbseitige Atrophie der Gesammtmusculatur in diesem Falle.

2. Von Interesse erscheint der Mangel jedes Functionsausfalles, besonders bei den ersten beiden dem Arbeiterstande angehörigen Individuen. Der normale Ernährungszustand der vicariirenden Muskeln erklärt sich vielleicht dadurch, dass dieselben schon von früher Jugend auf zu Leistungen erzogen und herangezogen wurden, die ihnen unter normalen Verhältnissen mehr oder minder ungewohnt sind. Diese Thatsache hat auch beiläufig ein speciell militairärztliches Interesse. Beide Individuen sind wegen ihres „Muskelschwundes“ vom Militairdienste befreit; — offenbar ist der angeborene Mangel der Brustmuskeln durchaus nicht unter allen Umständen ein ausreichender Grund hierfür.

3. Der dritte Fall ist ausgezeichnet durch die gleichzeitige Complication mit einer angeborenen Missbildung der rechten Hand und einer Entwickelungshemmung des bulbären Articulationscentrums.

4. Analog dem Ebstein'schen Falle ist auch in den ersten beiden Beobachtungen neben dem Muskeldefect eine Verkümmerung der Brustwarze, des Warzenhofes und des Haarwuchses zu constatiren; überdies auch eine locale geringere Entwickelung des Unterhautfettgewebes. —

3.

Ueber Doppelbildungen bei Wirbelthieren.

Von Prof. A. Rauber in Leipzig.

Mehr und mehr, dies ist mein Wunsch und meine Ueberzeugung, werden die Mehrfachbildungen der Wirbelthiere und des Menschen in das Bereich strenger Forschung eintreten, nachdem man ihnen bisher eine, wie mir scheint, häufig ungenügende Beachtung hat zu Theil werden lassen. Ich selbst bin durch Erwerbung neuen und interessanten Materiales in den Stand gesetzt, meinen in einem früheren Hefte dieser Zeitschrift (Bd. 71, Hft. 2) in allgemeinem Umriss dargestellten Standpunkt den Mehrfachbildungen gegenüber auch bezüglich mancher Einzelnheiten genauer zu bestimmen und ist eine der dazu gehörigen Arbeiten nahezu druckfertig. Eine inzwischen erschienene Arbeit des um die Erforschung der Monstra per defectum so vielverdienten Forschers Panum über die Entstehung von Mehrfachbildungen (Dieses Archiv Bd. 72, Hft. 2) bewegt sich auf einem meinen eigenen Anschauungen so sehr entgegengesetzten Boden, dass es mir nicht unzweckmässig erscheint, schon jetzt einige Mängel jener Arbeit hervorzuheben.

1) Säugethier-Doppelbildungen von sehr weit vorgerückten Entwickelungsstadien werden erst in späterer Zeit (die indessen bald kommen wird) zu ihrem wirklichen Werthe gelangen. Zur Entscheidung principieller Fragen über Entstehung von Doppelbildungen sind sie bis dahin nicht zu verwenden. Es fehlt uns selbst noch die Kenntniss gewisser Punkte der normalen Säugethierentwickelung, auf die es wesentlich ankommt.

2) Die Entwickelung des normalen Primitivstreifens, wie die des pathologischen, ist von Panum nicht allein bei Knochenfischen, sondern auch beim Hühnchen in völlig irriger Weise aufgefasst worden. Gerade diese Thiere aber bilden für jetzt die einzige Grundlage des zu untersuchenden Problems. Die Axenbildung des Wirbelthierkörpers ist keine so einfache Erscheinung, dass sie sich etwa mit einem Striche abthun liesse. Das Punctum saliens derselben ist vielmehr darin enthalten, dass sie sich als ein complicirtes, successiv ablaufendes Conjunctionsphänomen geltend macht, mit Richtungsänderung der symmetrischen Componenten. In dieser Beziehung erlaube ich mir auf meine Schrift „Primitivstreifen und Neurula der Wirbelthiere, in normaler und pathologischer Beziehung“ (Leipzig 1877, bei W. Engelmann) hinzuweisen. Diese Neurula ist bei allen Wirbelthieren als eine von der Urmundpforte ausgehende, als eine Pyloneurula zu betrachten.

3) Panum verwechselte Ursache mit Wirkung, indem er Verwachsung und nicht Theilung als Ursache der Mehrfachbildung in den Vordergrund stellte. Die Verwachsung, eine secundäre Erscheinung, entwickelt sich erst auf Grundlage, oder ist von Anfang an nichts weiter als eine unvollständige Theilung in dem von mir hervorgehobenen Sinne. Die von Panum hier besonders betonten Erfahrungen von Lereboullet an Knochenfischen, die für Panum sprechen sollen, sind gerade in diesem Punkte den Thatsachen nicht entsprechend, wie ich gezeigt habe und worauf ich späterhin noch genauer werde einzugehen haben.

4) Schon Geoffroy St. Hilaire verglich, wie ich zu meiner Ueberraschung finde, die Mehrfachbildungen, die er freilich durch Zusammenwachsen getrennter Embryonen zu Stande kommen lässt, mit den Radiaten des Thierreichs. Schon Lereboullet verglich die Mehrfachbildungen der Knochenfische in frühen Stadien mit Medusen. Auch hierüber wird meine ausführliche Arbeit Näheres bringen und zugleich die zahlreichen Discussionen über Mehrfachbildungen in der Pariser Akademie beleuchten.

5) Ebendaselbst werde ich der schönen Forschungen von D'Areste über Missbildungen des Hühnchens zu gedenken haben, dessen Buch vom Jahre 1877 mir erst kürzlich bekannt geworden ist. Erzielte D'Areste doch bei nicht weniger als 10000 künstlichen Bebrütungen des Hühnchens gegen 40 Mehrfachbildungen desselben! Der entscheidende Punkt allerdings ist auch von ihm übersehen worden.

4.

Ein Fall von Halskiemenfistel.

Von Prof. M. Roth in Basel.

An der Leiche des an Typhus abdom. gestorbenen 31 Jahre alten Ernst Rupp aus Lörrach (obd. 7. Juli 1877) fand sich eine in der Mittellinie des Halses verlaufende 1,5 Cm. lange, 0,5 Cm. breite röthliche schleimhautähnliche Rinne. An den untersten Theil dieser Rinne schloss sich 1,5 Cm. über dem Sternum eine hanfkorngrosse trichterförmige Vertiefung, durch welche eine dünne Sonde etwa $2^1/_2$ Cm. weit nach abwärts und links bis auf die vordere Fläche des Manubr. sterni sich einführen liess.

Die genauere Untersuchung ergab Folgendes: Von dem Trichter verläuft ein nahezu cylindrischer 26 Mm. langer, 3 Mm. dicker Gang nach abwärts und etwas nach links, durchsetzt das Unterhautgewebe und das Platysma myoides, erhält von da ab eine von der Fascia colli superfic. gebildete Scheide und endet auf der vorderen Fläche des Manubr. sterni einwärts von dem Sternalursprung des linken Musc. sternocleidomast. Sein blindes etwas zugespitztes Ende ist vermittelst eines kleinen Sehnenbündels am Manubr. sterni befestigt. — Auf der Scheide dieses Ganges sassen grauweisse höchstens stecknadelkopfgrosse Knötchen — es wurden deren 13 gezählt — welche Aehnlichkeit mit kleinen Drüsen hatten. In der That füllte sich bei der Injection des Fistelganges mit Berliner Blau auch ein solches Knötchen mit Farbstoff; mikroskopisch fand sich ein Ausführungsgang von 0,15 Mm. Dchm., der innerhalb der kleinen Drüse mehrfach sich theilte und an den feineren Aesten je eine Gruppe von acht und mehr rundlichen Acinis von 0,04 bis 0,068 Mm. Dchm. trug.

Die Acini bestehen aus einer zarten, spärliche elliptische Kerne einschliessenden Membr propr. und würfelförmigen feinkörnigen, mit klarem nucleolirtem Kern versehenen Drüsenzellen, deren Protoplasma durch Essigsäure und Alkohol sich stark trübt. Zwischen den Acinis zahlreiche Capillaren und wenig fibrilläres Bindegewebe, stärkeres mit Fettzellen gemischtes Bindegewebe zwischen den Drüsenläppchen und um die Drüse herum. Die Ausführungsgänge bestehen aus längs verlaufendem kernhaltigem Bindegewebe mit eingestreuten elastischen Fasern und sind mit Cylinderepithel ausgekleidet. Der Befund erinnert an die traubenförmigen Schleimdrüsen des weichen Gaumens.

Aus dem Fistelgang kamen beim Sondiren kleine Flöckchen zum Vorschein, welche aus abgelöstem Epithel bestanden und zwar fanden sich 1) die Elemente eines geschichteten Plattenepithels, grosse Pflasterzellen bis zu 0,056 Mm. Dchm., dann etwas kleinere Stachelzellen, endlich rundliche den tiefen Schichten angehörige Zellen von 0,012 Mm. (dasselbe Epithel überzieht auch die schleimhautartige Rinne oberhalb der Fistel); 2) cylindrische Flimmerzellen von 0,056 Mm. Länge mit Basalsaum und 0,008 Mm. langen Cilien; die Zellen sind feinkörnig, zuweilen leicht fettig, ihre Kerne elliptisch. Zahlreiche, verschiedenen Abschnitten entnommene Proben ergaben, dass beide Epithelarten überall in dem Kanal nebeneinander vorkamen, doch schienen gegen das blinde Ende die Flimmerzellen, gegen die äussere Oeffnung zu die Pflasterepithelien zu überwiegen.

Die Innenfläche des Kanals ist (am Spirituspräparat) blass, meistens glatt, zeigt nur einige kleine Fältchen und punktförmige Einziehungen. Der Querdurchmesser des aufgeschnittenen Ganges beträgt 1 Cm. Um das seltene Präparat nicht zu zerstören, wurde nur ein kleiner Abschnitt der Mitte des Ganges abgetragen. Man unterscheidet daran 2 Schichten, eine innere straffe mucöse, die zahlreiche feine meist in der Längsrichtung des Kanals verlaufende elastische Fasern enthält, und eine äussere der Submucosa entsprechende Lage, welche aus lockerem Bindegewebe und groben elastischen Fasern mit eingestreuten Fettträubchen besteht. In derselben liegen mehrere mikroskopische Drüschen, deren verhältnissmässig langer Ausführungsgang die Mucosa durchsetzt. Diese Drüsen stimmen wesentlich mit den schon beschriebenen überein, nur sind die Acini spärlicher und durchschnittlich etwas kleiner (0,036 — 0,056 Mm.) und der mit Cylinderepithel ausgekleidete Ausführungsgang enger (0,068 bis 0,076).

Patient hatte, wie mir mitgetheilt wurde, im Spital auf Befragen angegeben, dass er die Fistel von Kind auf gehabt habe.

Dass es sich hier um eine (aus der vierten Kiemenspalte hervorgegangene) unvollständige äussere Halskiemenfistel handelt, kann nach der Anamnese, dem typischen Sitz der Fistel und dem Vorhandensein von Flimmerepithel nicht bezweifelt werden. Letzteres ist zuerst von Rehn für eine an derselben Stelle sitzende Kiemenfistel nachgewiesen worden (Dieses Archiv 62. S. 269); neuerdings sahen Neumann und Baumgarten in 2 derselben Gegend angehörigen Cysten die auch in meinem Fall vorhandene Combination von Pflaster- und Cylinderepithel (Langenbeck's Archiv für klin. Chir. XX. S. 819; vgl. auch eine Beobachtung von Robin aus dem Jahr 1866 bei J. Cusset, Etude sur l'appareil branchial, Paris 1877 p. 148).

Durchaus eigenthümlich meinem Fall sind 2 Dinge, 1) die Richtung des Kanals. Er verläuft nehmlich von der äusseren Oeffnung abwärts, während in allen anderen Fällen der Verlauf nach oben gegen den Pharynx hin stattfindet. Angesichts dieser auffallenden Abweichung darf man wohl fragen, ob vielleicht ursprünglich eine allseitig geschlossene Kiemengangscyste vorhanden war, die erst secundär (aber immerhin in einer frühen Periode) im oberen Theil durchgebrochen oder künstlich eröffnet worden sei. — 2) Das Vorhandensein zahlreicher traubenförmiger wahrscheinlich Schleim secernirender Drüsen, die sich theils ausserhalb der fascialen Scheide, theils in der Submucosa des Ganges vorfanden; neben der Anwesenheit von Flimmerepithel ein interessanter Hinweis auf die nahe Beziehung der Halsfistel zur Schleimhaut des Pharynx, welche den unseren ganz ähnliche Drüsen besitzt. Da die Drüsen des Pharynx nach Kölliker (Entwickelungsgesch. 1. Aufl. S. 357, vergl. auch Schede in Langenbeck's Archiv XIV. S. 14) im vierten Monat sich entwickeln, so darf man vielleicht schliessen, dass zu jener Zeit die Fistel noch mit dem Pharynx verbunden gewesen sei. Weitere Untersuchungen werden ergeben, ob dieser Befund ein vereinzelter ist, oder auch anderen Fällen von Kiemenfisteln resp. Kiemengangscysten zukommt; a priori lassen sich Drüsen besonders da erwarten, wo von einer unvollständigen äusseren Fistel (wie z. B. in dem Fall von Heusinger, Dieses Archiv 33. S. 179) eine beträchtliche Absonderung stattfindet.

XXIV.

Auszüge und Besprechungen.

Verordnungen über den Aussatz in Spanien. Boletin Oficial de la provincia de Málaga 11. Januar 1878.

In der Gaceta de Madrid vom 8. Januar befindet sich ein königlicher Erlass vom 7. d. (übersetzt von Dr. Jul. Sander).

„Die Verwaltung des Staates würde eine ihrer Hauptpflichten vernachlässigen, wenn sie nicht ihre ganze Sorgfalt der öffentlichen Gesundheit widmete. Indem sie hierin die wichtigste Basis für die Entwickelung des Volkes und des nationalen Reichthums erblickt, wird sie, wenn auch nur nach und nach, umsomehr auf so geheiligte Fragen eingehen, je mehr mit dem Verschwinden der bürgerlichen Streitigkeiten die Schwierigkeiten aufhören, die sich bis jetzt ernstlichen administrativen Studien entgegen stellten.

Da der Friede gesichert ist und Spanien sich in einer Epoche des Fortschritts und der socialen Wiedergeburt befindet, hat sich die Regierung entschieden, dass alle Fortschritte und natürlich die der Hygiene und die von ihr gegebenen Vorschriften, so viel als möglich ausgenutzt werden sollen zum Besten der Bevölkerung. Ihre Nichtbenutzung würde nicht nur die vom Studium errungenen Eroberungen nutzlos machen, sondern auch eine Verkennung der Zeit, in der wir leben, bekunden und was noch kränkender ist, den Credit der Nation vor den Männern der Wissenschaft und den Völkern herabsetzen, die bei Anwendung so segensreicher Dogmen sich durch ihre Cultur, ihren Reichthum und ihre Macht auszeichnen.

Um diesen Tadel zu vermeiden, auf den es keine Antwort gäbe, und um die erstrebten Wohlthaten zu erreichen, ist es nöthig, nach und nach die Plagen, welche die spanische Gesellschaft in Betreff der öffentlichen Gesundheit heimsuchen, zu erforschen, wobei wir besonders auf die Erleuchtung des königlichen Gesundheitsraths und die entschiedene Mitwirkung und den Eifer der Gouverneure, der Juntas de Sanidad, der Alcalden, Subdelegados und aller übrigen Beamten zählen, die darin die nöthigsten Beweise als untrügerisches Zeichen ihrer Intelligenz und des Interesses für die Ortschaften geben werden, die sie verwalten und denen sie so wichtige Dienste leisten sollen.

Eine dieser Plagen ist die Krankheit des heiligen Lazarus oder die Lepra, an die ganz Europa noch so schreckliche Erinnerungen bewahrt wegen der Opfer, die sie verursachte und wegen der Schätze und der Arbeit, die ihre Vertilgung forderte. Aber da es scheint, dass sie noch immer an einigen Stellen der iberischen Halbinsel fortbesteht, in Asturien, in Castilien und neuerdings auch im District von Alcira, Provinz Valencia, und da, wenn auch jetzt nur wenige verborgene Fälle vorhanden sind, sich die Krankheit mit dem Verkehr des Volkes schnell weiter verbreiten kann, so ist es nothwendig, nicht nur Vorbeugungsmaassregeln zu ergreifen, um diese Verbreitung zu verhüten, sondern auch Alles aufzubieten, um diese Knospe im Keim zu ersticken. Unzweifelhaft würde damit der Nation im Allgemeinen und Besondern ein grosser Dienst erwiesen werden. Und wenn nun alle Verwaltungen ihre Aufmerksamkeit darauf richten, die moralische und die physische Gesundheit ihrer Bewohner zu verbessern, so muss auch Spanien seinerseits, wie in anderen Zweigen der Verwaltung, so auch hier alles Mögliche thun, um in diesen lobenswerthen allgemeinen Wettkampf miteinzutreten.

Die unentbehrliche Basis, dies zu erreichen, nicht nur für die Lepra allein, sondern für alle gesellschaftlichen Plagen, ist ohne Zweifel eine möglichst vollkommene Statistik, weil durch die von ihr gelieferten Daten sich die Existenz des Uebels feststellen lässt, die Zahl, die Ausdehnung, die Bedingungen, der Ursprung,

die Ursachen, die sie aufrecht erhalten, und schliesslich die passenden Dispositionen, welche ihre Heilung erfordert; eine Statistik, der alle Beamten und Aerzte den ausgezeichnetsten Eifer widmen müssen, da sie sicher sind, dass sie ihrem Vaterlande, in dem sie als gebildete Klassen bestehen, einen grossen Dienst durch die Ersparung der Opfer leisten und da sie ihren Lohn in dem guten Namen finden, den sie ihrem Vaterlande erwerben, das sonst für indolent gilt in Dingen, die der Gesundheit nützen, ohne die kein Wohlbefinden möglich ist. Se. Maj. der König hat auf Grund der auseinandergesetzten Betrachtungen Folgendes beschlossen:

1. In den Provinzen, in denen Lepröse vorhanden und kein Hospital des h. Lazarus oder ein anderes für die Behandlung der genannten Krankheit bestimmtes existirt, soll ein besonderes, sobald wie möglich, passend eingerichtetes errichtet werden; und wenn dies nicht sein könnte, soll für die Leprösen in dem Provinzialkrankenhause, das zu dem Zweck bessere Bedingungen vereint, eine besondere, von den anderen Kranken getrennte Abtheilung eingerichtet werden.

2. Die Gouverneure in Uebereinstimmung mit den Deputaciones provinciales und nach Hörung der Juntas de Sanidad, werden für den angegebenen Zweck die Klöster und Gebäude vorschlagen, welche sie für die passendsten halten, ebenso wie die Mittel für die schnellste Ausführung und Erhaltung.

3. Alle Bettelarmen, die an Lepra oder der Krankheit des heil. Lazarus leiden, sollen sofort in die erwähnten speciellen Krankenhäuser oder in die Abtheilungen der Provinzialkrankenhäuser aufgenommen werden, woselbst ihnen die pünktlichste und sorgfältigste Pflege zu Theil werden soll, um ihre Heilung zu erreichen, oder wenigstens ihre Leiden zu mildern.

4. Die Armen, welche in die Hospitäler oder Abtheilungen für Lepröse aufgenommen sind, sollen dieselben nicht wieder verlassen dürfen, um in Verkehr mit Gesunden zu treten, ohne dass der Arzt, welcher dieselben behandelt hat, ausdrücklich erklärt, dass sie ihre volle Gesundheit wieder erlangt haben.

5. Ebenso sollen in die Hospitäler und die Abtheilungen für Lepröse solche aufgenommen werden, die, wenn auch nicht bettelarm, darin aufgenommen zu werden wünschen. Diese Kranken werden sich auf die Wohnungen abonniren müssen und die Häuser verlassen dürfen, wenn sie es für zweckmässig halten.

6. Mit grosser Sorgfalt sollen die Gouverneure und Alkalden dafür sorgen, dass die Leprösen, die weder bettelarm sind, noch in den Spitälern untergebracht zu werden wünschen, so isolirt wie möglich leben, entweder in den Umgebungen der Ortschaften, in Hütten oder Baracken, oder in unabhängigen Häusern, oder, wenn es nicht anders möglich ist, in Wohnungen, welche von denen der gesunden Mitglieder der Familie getrennt, geräumig, gut ventilirt sind und in einem möglichst vollkommenen Zustand der Reinlichkeit sich befinden.

7. Ebenso sollen sie dafür sorgen, dass man sie rein halte, mit reinlichen Betten, mit der nöthigen, häufig gewechselten, gut gewaschenen und gelaugten Wäsche; dass sie Gefässe und Utensilien, so wie die Wäsche zu ihrem ausschliesslichen Gebrauch erhalten und schliesslich, dass ihnen weder die nöthige Wäsche, noch Leinwand, Tücher und Verbandzeug, wie es ihr Zustand erfordert, fehle.

8. Sie werden selbstverständlich dafür sorgen, dass lepröse Weiber weder eigene noch fremde Kinder säugen, und sie werden den Aerzten einschärfen, dass sie zur Impfung weder Lymphe von Kindern, die von der Lepra inficirt sind, noch solche von Kindern lepröser Eltern anwenden.

9. Die provinciellen und municipalen Autoritäten der Sanität sollen in den Provinzen und Ortschaften, wo Lepröse existiren dafür sorgen, den gesunden Leuten die Gefahr einzuschärfen, die sie in ihrer Gesundheit laufen, wenn sie sich mit von Lepra inficirten verheirathen, und die grosse Wahrscheinlichkeit, dass das Uebel sich in ihrer Nachkommenschaft fortpflanze.

10. Um so viel wie möglich die Ursachen zu beseitigen, die nächst der Erblichkeit und Ansteckung zumeist die Aeusserung und Entwickelung der Lepra zu begünstigen scheinen, sollen auch die erwähnten Autoritäten dafür sorgen: „Möglichst den Flüssen und Arroyos, deren Wässer stehen oder sehr langsam fliessen,

Lauf zu verschaffen; die Austrocknung von Sümpfen zu befördern, und bei starkem Regen die Bildung dauernder Pfützen zu vermeiden; mit passenden Mitteln die feuchten Terrains zu entwässern und gesunder zu machen; mit gutem, trinkbarem Wasser die Ortschaften zu versehen, die dessen entbehren, oder das brackige Wasser, das getrunken werden muss, entsprechend zu filtriren; den Verkauf von Fleisch von kranken oder an einer Krankheit gestorbenen Schweinen sowie von anderen Thieren, die nicht in gutem Gesundheitszustande in dem Schlachthaus geschlachtet worden, zu verhindern; auch den Verkauf von Fischen zu verbieten, die, ob gesalzen oder nicht, verdorben sind oder in irgend welcher Hinsicht der Gesundheit schädlich sein könnten; zu sorgen, dass die Märkte der Ortschaften, in denen die armen Klassen fast ausschliesslich von Fischen leben, mit frischem und gesundem Fleisch, Gemüsen, nährenden Wurzeln, Küchenkräutern und Früchten verproviantirt werden; die häusliche Wohlthätigkeit zu begünstigen, damit den Bedürftigen weder die nöthige Nahrung fehle, noch sie an der nöthigen Wäsche Mangel leiden; dass endlich die Häuser mit den nöthigen Bedingungen der Salubrität gebaut werden, dass sie rein sind und gut ventilirt werden und dass sich in ihnen nicht eine grössere Zahl von Personen und Hausthieren aufhäufe, als sie enthalten sollen." —

11. Behufs leichterer Erfüllung der vorhergehenden Anordnungen sollen die Aerzte der localen Autorität und den Subdelegados de Sanidad (Kreisphysikern) davon Nachricht geben, wie viele an Lepra oder einer ähnlichen Krankheit-Leidende ihre Behandlung in Anspruch nehmen. —

12. Zu dem Zweck, eine möglichst vollständige Statistik aller Leprösen zu erhalten, die sich in allen Provinzen Spaniens befinden, sollen die Gouverneure veranlassen, dass die Alkalden ihnen eine Mittheilung derer, die in ihren respectiven Bezirken sich aufhalten, zusenden, in der die folgenden Angaben vereinigt sind: „Der Name jedes Kranken, sein Alter, der Ort, in dem er lebt oder gelebt hat, falls er sich zur Zeit im Hospital befindet; das Amt oder die Beschäftigung, die er hatte, bevor sich die Lepra äusserte; sein Vermögen; im Fall er verheirathet ist, ob Kinder vorhanden, und ob dieselben von derselben Krankheit befallen sind; in demselben Fall, ob das andere Ehemitglied auch an Lepra leidet und wer von beiden sie zuerst hatte; wieviel Zeit er schon an Lepra leidet; in welchem Alter er an Lepra zu leiden anfing; ob seine Vorfahren, und falls ja, welche daran litten; ob seine Geschwister daran gelitten haben, oder leiden; welchen Ursachen er die Krankheit zuschiebt; welchen Zustand die Wohnung des Leprösen darbietet, seine Speisen und Getränke, seine Kleidung und seine Reinlichkeitsmittel; welche charakteristischen und erwähnenswerthen Symptome das Uebel darbietet; schliesslich einen kurzen Abriss der angewandten Behandlung und ihrer Erfolge." Sobald die Gouverneure diese Daten gesammelt haben, sollen sie dieselben an das Ministerium gut geordnet einschicken.

13. Sowohl die Subdelegados und Gerichtsärzte, als auch die Aerzte sollen die Autoritäten möglichst wirksam unterstützen, damit die vorher genannten Verfügungen erfüllt werden können.

Madrid, 7. Januar 1878. gez. Romero y Roblędo.

Obduction eines Leprösen in Granada,

ausgeführt von Professor Dr. Benito Hernando.

Mittheilung aus einem Brief vom 11. Januar 1878 wörtlich übersetzt.

Wir haben am 9. dieses Monats eine Autopsie von Lepra gemacht, bei der wir viele merkwürdige Dinge gefunden haben, besonders die folgenden:

Induration und Atrophie der Medulla.

Atrophie und fettige Degeneration der Muskeln, besonders der Flexoren der Füsse, die von einem faserigen, fettigen Gewebe gebildet zu sein schienen.

Tuberkeln in den Knochen, mehr in den Tibiae, in denen die ganze schwammige Substanz verschwunden war; sie waren hohl und voll von einer Masse, die aus Fett und tuberculöser Neubildung zusammengesetzt war, wie das Mikroskop zeigte.

Archiv
für
pathologische Anatomie und Physiologie
und für
klinische Medicin.

Bd. LXXII. (Siebente Folge Bd. II.) Hft. 4.

XXV.

Aus einem apoplectischen Gehirn.

Von Dr. Rudolf Arndt,
Professor in Greifswald.

(Hierzu Taf. V.)

Am 9. März 1877 starb in der Greifswalder Irrenheilanstalt Frau V., eine sechzigjährige Fabrikarbeiterin. Sechs bis sieben Jahre vorher hatte sie einen Schlaganfall erlitten, nach welchem sie durch mehrere Wochen halbseitig gelähmt und taub war, dann ziemlich anhaltend kränkelte, aber doch im Stande blieb ihrer Arbeit nachzugehen. Namentlich klagte sie über ein lästiges Kriebeln in der einen Hand, angeblich der rechten (?), über häufige Kopfschmerzen und hartnäckige Stuhlverstopfung. Ein Karbunkel, der in der Folgezeit zwischen den Schultern sich entwickelte, brachte sie sehr herunter. Es dauerte lange, ehe sie sich davon so weit erholte, überhaupt wieder etwas thun zu können. Das, was sie vordem geleistet, vermochte sie indessen in keiner Weise mehr zu vollbringen. Insbesondere schienen auch die geistigen Fähigkeiten nachgelassen zu haben und ihre Energie vernichtet worden zu sein. Sie bewegte sich nur ungern, am liebsten gar nicht und verbrachte alle ihre freie Zeit, ohne jemals in die frische Luft zu gehen, in ihrer dumpfigen Wohnung mit Lesen von Zeitschriften und Romanen. — Im November 1875 traf sie ganz unerwartet die Nachricht von dem Tode ihres einzigen Sohnes, für dessen Ausbildung sie mit ihrem Gatten, Alles, was nur irgend zu erübrigen gewesen war, hingegeben hatte. Nachdem er eben sein Steuermanns-Examen bestanden, ertrank er auf der ersten Fahrt, die er danach machte. Seit der Zeit bemächtigte sich der Frau eine anhaltende, schwere Melancholie. Alles war ihr gleichgültig geworden oder gar vergällt. Sie wollte nichts mehr von dem Leben wissen und vielleicht blos aus Mangel an Energie blieb es ihr erhalten. — Im Juli 1876 erkrankte sie an einer schweren, fieberhaften Krankheit, angeblich einem

gastrisch-nervösen Fieber, und wurde deshalb über drei Wochen in einem grösseren Krankenhause behandelt. Kaum aus demselben entlassen, wurde sie wieder vom Schlage gerührt, war eine Zeitlang halbseitig gelähmt und sprachlos. Wohl erholte sie sich auch davon wieder, allein nur für kurze Zeit und unvollständig. Bald traf sie wieder ein Schlagfluss und, wenn die unmittelbaren Folgen desselben auch wieder vorübergingen, eine Anzahl nachhaltiger blieb zurück. Geistig schwach, nicht mehr im Stande sich stets verständlich auszudrücken, wurde sie von einer fortwährenden Unruhe geplagt. Unstät rannte sie Tag und Nacht im Hause umher, bald auf dem Boden, bald im Keller mit Licht und Schwefelholz gedankenlos umherwirthschaftend. Als gemeingefährlich, weil im Hause nicht gehörig zu überwachen, wurde sie darum am 5. September 1876 der oben genannten Anstalt zugeführt. Hier bildeten sich ihre geistigen Fähigkeiten in kurzer Zeit vollständig zurück. In wenigen Wochen war sie eine geistige Null. Unfähig Rede und Antwort zu stehen, sich verunreinigend wo sie ging und stand, ohne fremde Hülfe Nichts vermögend, selbst nicht einmal zu essen, verbrachte sie die Tage im Halbschlummer, die Nächte mit Gemurmel und unruhigem Umherkriechen, und Nichts war im Stande das zu ändern. In der zweiten Hälfte des Monat Februar 1877 befiel sie eine doppelseitige Lungenentzündung und am 9. März erlag sie ihr und ihren Folgen.

Anatomischer Befund.

A. makroskopisch 20 h. p. m.

Die mittelgrosse Leiche zeigt die hochgradigste Abmagerung und ausgedehnten oberflächlichen, weil erst beginnenden Decubitus über dem Kreuzbein.

Der Schädel ist verhältnissmässig klein, seine Stirn flach und schmal. Er ist unsymmetrisch und zwar ist seine linke Hälfte die längere aber engere, die rechte die kürzere aber weitere. Seine Nähte sind grösstentheils verknöchert und die Sphenofrontalnähte so vollständig, dass von ihnen auch Nichts mehr zu sehen ist. Die Innenfläche der Schädeldecke ist mit flachen Osteophyten bedeckt und ihre Gefässfurchen daher sehr tief und scharf.

Die Dura mater ist auf der Aussenseite zottig verdickt, auf der Innenseite der Sitz zahlreicher kleiner Hämorrhagien, die aus dickeren und dünneren Pseudomembranen erfolgt sind. Namentlich hat Letzteres auf der rechten Seite statt, während linkerseits es nur im hinteren Abschnitte der Dura sich findet.

Die weichen Häute sind vielfach verdickt und getrübt, ganz besonders aber über den Stirnlappen und hier wieder in den Sulcis. Die Venen sind prall gefüllt und von breiten, weissen Säumen, den erweiterten und reich mit Lymphe versehenen Virchow-Robin'schen Räumen, eingefasst. Längs der Fissura magna finden sich zahlreiche Pacchionische Granulationen. Doch sind auch diese am dichtesten über dem Stirnlappen, also über der dritten Stirnwindung. An der Gehirnbasis ist die Arachnoides etwas verdickt und zum Theil von recht derben Fibrillen durchzogen. Namentlich um das Tuber cinereum herum, über dem Circulus Villisii ist eine festere Bindegewebsmasse angehäuft. Die Wände der Fossa Sylvii sind mit einander verwachsen, ebenso die Fissura magna in ihren tieferen und hauptsächlich vorderen Partien. Um zu den Aa. fossae Sylvii et Corpor. callosi zu kommen muss man Messer und Scheere zu Hülfe nehmen.

Die Gefässe der weichen Häute, wenigstens die sämmtlichen grösseren sind atheromatös und aneurysmatisch erweitert. Die Aa. vertebrales sind sehr ungleich. Vor dem Abgange der Art. cerebelli post. infer. misst die linke 4,0, die rechte 6,0—6,5 Mm. Die Art. basilaris hat an ihrer Entstehungsstelle 9 Mm., am Abgange der Auditivae internae 8,0 Mm. und vor ihrem Zerfall in die Profundae cerebri 5,0 Mm. Durchmesser. Die Aa. cerebelli superiores sind 2,5—3,0 Mm., die Aa. profundae cerebri 3,0—3,5—4,0 Mm. dick. Desgleichen sind die Gefässe des Circulus Villisii in auffallender Weise verdickt und entartet und die Aa. communic. poster. bilden z. B. starre Röhren mit stecknadelkopfgrossem Lumen. Zwar zeigen auch die Aa. carot. intern., Fossae Sylvii und Corpor. callosi in hohem Grade die atheromatöse Entartung und aneurysmatische Erweiterung, allein im Verhältnisse zu den vorigen doch nur in geringfügiger Weise und nicht auf so weite Strecken. In ihrem weiteren Verlaufe sind sie sogar nur mit zerstreuten weissen Flecken bedeckt und zusammengefallen und ihre feineren Verzweigungen zeigen gar keine Abnormitäten mehr. Die meisten Arterien sind bluthaltig und zum Theil mit frischen Thromben erfüllt.

Das Gehirn an sich zeigt bei oberflächlicher Betrachtung kaum etwas Anomales. Die Gyri der grossen Hemisphären sind im Ganzen gleich hoch; aber sie sind schmal und durch breite Sulci von einander getrennt. Sie sind zudem nur sparsam entwickelt, und in ihren Hauptzügen, den Urwindungen sehr deutlich zu erkennen. Die ganze Gehirnsubstanz ist sehr weich und hat Neigung zum Zerfliessen. Auf dem Durchschnitt tritt sehr viel Serum aus ihr aus und neben demselben eine nicht unerhebliche Menge Blut in kleinsten Tröpfchen oder Pünktchen. Im Stirnhirn findet sich ausgedehnter Etat criblé, etwas weniger davon auch im Hinterhirn. Die weisse Substanz der grossen Hemisphären ist schmutzig weisslich und gelblichröthlich marmorirt, die graue verhältnissmässig dunkel, stark geröthet. Die Ventrikel sind anscheinend erweitert und enthalten ungefähr je vier Esslöffel klarer, weissgelber, wässeriger Flüssigkeit. Im rechten Sehhügel, ganz oberflächlich, dicht an der Stria cornea und so ziemlich in der Mitte von vorn nach hinten findet sich ein haselnussgrosser Erweichungsheerd. Derselbe besteht aus einem centralen Kerne, der wieder aus einer derbwandigen Cyste gebildet wird, und aus einer gelblichröthlichen Hülle erweichter Hirnsubstanz. Die Cyste, beziehungsweise ihr Hohlraum ist erbsengross, war aber früher wohl grösser und ist zum Theil durch Aneinanderlagerung der Wände verwachsen. Eine Narbe hat sich an der betreffenden Stelle gebildet, und die Cyste scheint in dieser zu liegen. Ausgekleidet ist die Cyste mit einer rostfarbigen Membran, die sich als eben solche Platte in die Narbe erstreckt. — Zwei ähnliche Heerde finden sich auch im rechten Linsenkerne und zwar in der äussersten, dritten Abtheilung desselben. Die beiden Heerde sind rostfarbig, flach, 1,0—2,0 Mm. dick, parallel den Laminae medullares gerichtet und durch ziemlich die ganze Dicke des Linsenkernes gehend. Der Eine liegt an dem vorderen Ende der Basis des Ganglions, der Andere dicht unter der mittlereren Abtheilung, also dicht unter der breiten Lamina medullaris, welche den sogenannten Globus pallidus von der dritten

Abtheilung abmarkt, und von da bis in die hintersten Partien sich erstreckend. Um die Heerde ist das Linsenkerngewebe erweicht und in einen röthlich-bräunlichen Brei verwandelt. Fast die ganze dritte, äusserste Abtheilung des Linsenkernes ist darum erweicht. Die Capsulae interna und externa dagegen sind vollständig intact, der Erweichungsheerd von der letzteren sogar scharf abgesetzt. Ebenso ist auch die Insula Reilii wenigstens von bemerkbaren Veränderungen frei. Der röthlich-bräunliche Brei, in den die dritte, äusserste Abtheilung des Linsenkernes umgewandelt ist, hat etwas Gallertig-Zähes. Er lässt sich deshalb auch bequem als Ganzes aus seiner Umgebung ausschälen und in ein besonderes Gefäss übertragen.

Zu dem Heerde im Sehhügel, speciell zu der Cyste in demselben führt ein aus der Tiefe des Sehhügels aufsteigendes Gefäss, das mit dieser innig zusammenhängt und anscheinend in ihr sein Ende findet. Das Gefäss von der Dicke des Kieles einer Rabenfeder zeigt sich bedeutend verändert. Seine Adventitia ist zu einem mächtigen Mantel erweitert, der schon mit blossen Augen von seinem Inhalte, dem von der Muscularis und Intima gebildeten Rohre, das je nach der Entfernung vom Ursprunge 0,5—1,0 Mm. und darüber dick ist, getrennt liegt. Das Gefäss giebt eine Menge Aeste ab und ist sammt diesen je näher der Cyste um so mehr von Zotten bedeckt, welche in Büscheln ihm ansitzen. Stellenweise und zwar vorzugsweise in der Nähe der Cyste entsteht dadurch eine Neubildung, die einen papillösen Charakter besitzt und unregelmässig die Hirnsubstanz, besonders die Erweichungszone um die Cyste herum durchsetzt. Ueberhaupt scheinen die Gefässe mannichfaltig verändert zu sein und namentlich aneurysmatische Erweiterungen erfahren zu haben. Im Linsenkern sind zumal die kleineren sehr häufig mit kleinen Knötchen besetzt, anscheinend miliaren Aneurysmen.

Im kleinen Gehirn herrschen im Allgemeinen dieselben Verhältnisse, desgleichen im Pons und in der Medulla oblongata. Doch sei noch ausdrücklich der derben dicken Pia mater erwähnt, welche letztere umkleidet.

Das Herz ist klein, braun, hat etwas verdickte Klappen und Fettflecken auf denselben. Die Aorta ist leicht aneurysmatisch erweitert und besitzt zahlreiche Verdickungen und Verkalkungen am Abgange der grösseren Gefässe. Die letzteren zeigen ähnliche Veränderungen, doch leichteren Grades.

Die Lungen zeigen ein festes, fibrinöses Infiltrat der unteren und der Hälfte der oberen Lappen. In den unteren Lappen beginnt es bereits zu gangränesciren. Doppelseitige Pleuritis, doch ohne Erguss.

Die Bauchhöhle ist der Sitz allgemeiner Atrophie. Der Darm ist sehr dünn und die Zotten des Duodenum und der oberen Hälfte des Jejunum sind schwarz pigmentirt.

b. mikroskopisch.

Die derben Wände der im Sehhügel gelegenen Cyste sowie die oberflächlichen Platten der Narbe, in welcher die Cyste liegt, werden der Hauptsache nach aus

einem dichten Gefässnetze gebildet, die rostfarbige Membran, welche die Cyste auskleidet und sich zwischen die oberflächlichen Platten der Narbe einschiebt, aus einem äusserst zarten, halb homogenen, halb faserigen Bindegewebe, das von den Gefässen der Umgebung, so wie von zahlreichen eigenen Gefässen hervorgewuchert ist. In beiden Gebilden sind zahlreich eingesprengt Körnchenzellen, Körnchenkugeln oder Körnchenhaufen und Reste nervösen Gewebes, von Nervenfasern, Ganglienkörpern, körnig-faseriger Zwischensubstanz. Die Körnchenzellen und Körnchenkugeln oder Haufen der rostfarbenen Membran sind zweierlei Art, schwarze, grosse und kleine, lange und runde und rostfarbene von mittlerer Grösse und mehr runder Gestalt. Wie die schwarze Farbe der fraglichen Körper an ihre Körnchen gebunden ist, so ist es auch die rostfarbene. Viele Körnchenzellen resp. Körnchenkugeln und Körnchenhaufen sind zerfallen und die Körnchen liegen dann einzeln oder in Gruppen zu 3—4, 10—20 und mehr zusammengefügt. Von ihnen so oder so rührt die makroskopische Färbung her. Die gelben Körnchen sind sowie auch die schwarzen einer grossen Anzahl der gewöhnlichen Zellen und Kügelchen sehr resistent und ich habe sie weder in Alkalien, noch in Säuren, noch auch in Alkohol, Alkol (Alkohol-Aether), Aether, Petroleum-Aether, Terpentin und Nelkenöl sich verändern sehen. Die etwaigen Nervenfasern sind zertrümmert, die Ganglienkörper ihrer Fortsätze beraubt, ihre Kerne sowie sie selber voller Pigmentkörnchen.

Die Gefässe haben meist eine ganz beträchtlich verdickte Adventitia und sind in ihren Virchow-Robin'schen Räumen mehr oder weniger mit Körnchenzellen und Körnchenkugeln erfüllt. In manchen Gefässen ist diese Füllung so stark, dass vor ihr Nichts weiter zu sehen ist. Vielfach scheinen auch die Kerne der Adventitia zu Körnchenkugeln umgewandelt zu sein. In den Adventitien der Capillaren sind den Körnchen ähnliche Körper auch in die übrigen Elemente derselben eingelagert. Die Capillaren selbst erscheinen dadurch sehr breit und dunkel gerandet und haben etwas Starres und Steifes. Eine nicht unerhebliche Anzahl der kleineren Arterien ist aneurysmatisch erweitert und namentlich an den erweiterten Stellen mit Körnchenzellen und Körnchenkugeln gespickt. Die aneurysmatische Erweiterung ist vorzugsweise eine cylindrische oder leicht spindelförmige.

Zwischen den Gefässen, insbesondere in den Trümmern des nervösen Gewebe kommen bald zahlreicher, bald weniger zahlreich amyloide Körperchen und hyaloide Schollen vor. Die Körnchenzellen, Körnchenkugeln und Körnchenhaufen in der derben Wand der Cyste sind womöglich noch massenhafter vorhanden, als in der bisher besprochenen auskleidenden Membran; aber sie sind alle schwarz. Einige Körnchenzellen haben lange, bisweilen verzweigte Ausläufer. Sie gleichen den Pigmentzellen in den Meningen der Fische und Frösche und scheinen aus Ganglienkörpern hervorgegangen zu sein. Ihr eigenthümlich heerdweises Auftreten, wie das im Sehhügel für die Ganglienkörper ja maassgebend ist, scheint nur dafür zu sprechen. Auffallend ist indessen, dass ihre Körnchen schwärzlich, wie in den gewöhnlichen Körnchenzellen, und nicht bräunlich, wie in degenerirten Ganglienkörpern sind.

Die Gefässe der derben Cystenwand verhalten sich wie die der auskleidenden rostfarbenen Membran. Nur sind sie im Ganzen grösser d. h. stärkeren Kalibers und haben dem entsprechend auch dickere, derbere Adventitien.

In der erweichten Umgebung der Cyste finden sich zerstörte Nervenfasern mit zahlreichen grossen und kleinen amyloiden Körperchen, hyaloiden Schollen, Körnchenzellen, Körnchenkugeln, Körnchenhaufen und Gefässen, wie den beschriebenen, zwischen sich. Die noch erhaltenen Nervenfasern sind grösstentheils der Markscheiden beraubt, indessen oft noch mit Resten derselben bedeckt, die ihnen in Tropfenform anhängen und zu den amyloiden Körperchen in Beziehung zu stehen scheinen. Jod-Jodkaliumlösung nehmlich mit darauf folgender Schwefelsäure, was die amyloiden Körperchen bis schwarzblau färbt, färbt die den Axencylindern noch anhaftenden Myelinkügelchen blasslila bis blassblau, und zwischen diesen hellen Farben und der oben genannten dunkelen finden durch zahlreiche Tröpfchen und Kügelchen die sanftesten Uebergänge statt.

Hinsichtlich der Gefässe ist noch zu bemerken, dass zumal Capillaren hyaloid entartet resp. verquollen vorkommen und als unförmig kolbige Gebilde erscheinen.

In den Heerden im Linsenkern sind, wie schon bei makroskopischer Betrachtung zu vermuthen war, die Gefässe ganz ausserordentlich häufig und stark aneurysmatisch. Die Adventitien derselben sind sehr verdickt, aber gleichzeitig auch sehr erweitert. Ebenso ist auch das eigentliche Gefässrohr erweitert, indessen mehr local als jene und bald mehr spindelförmig, bald mehr kugelförmig, bald im ganzen Umfange, bald blos nach einer Seite hin, öfters dabei den ganzen Adventitialraum ausfüllend. Die spindelförmige Erweiterung ist schwächer als die übrigen, übertrifft diese jedoch unbedingt an Häufigkeit. Meist sind es die grösseren mikroskopischen Gefässe, welche die Erweiterungen erfahren haben; nichtsdestoweniger kommen sie auch an den kleineren, wenn auch blos vereinzelt vor. Im Uebrigen verhalten sich die Gefässe so ziemlich wie in den erkrankten Sehhügelpartien d. h. sie sind reich an Körnchenzellen in ihren Virchow-Robinschen Räumen oder auch durch Entartung ihrer Adventitialkerne. Vielfach sind die Räume mit gelben Körnchenzellen erfüllt. Die Capillaren zum Theil sehr breit und dunkel gerandet, ebenfalls wie im Sehhügel. Sie haben etwas Starres, Steifes. Ihre Kerne sind in körnchenhaltige Körper umgewandelt. Auf Jod-Jodkali und Schwefelsäure zeigen sie ebenso wenig eine bemerkenswerthe Veränderung, wie die aneurysmatischen Gefässe. Auch Alkohol, Alkohol- und Petroleum-Aether, Terpentin- und Nelkenöl, Copallak und in Chloroform gelöster Canadabalsam lassen sie anscheinend unberührt. Hie und da stösst man auf hyaloid verquollene Capillaren von knollig-warzigem Aussehen.

Das gallertige Gewebe besteht aus neugebildetem Bindegewebe sehr zarter Natur und reichlichen dünnwandigen Gefässen. Dazwischen viel gewöhnliche und gelbliche Körnchenzellen. In den übrigen Theilen des Heerdes Nervenfasern mit defecten Markscheiden, Markkügelchen, amyloide Kügelchen, zwischen denen ein augenscheinlicher Uebergang stattfindet, gewöhnliche und gelbliche oder rostfarbene Körnchenzellen. Letztere stellenweise in Unmasse selbst in den Virchow-Robinschen Räumen der Gefässe. Die Ganglienkörper sind durchweg in Körnchen führende Körper, Körnchenhaufen von schwärzlicher Farbe umgewandelt.

In den anscheinend gesunden Partien des Sehhügels und Linsenkernes sind kaum weniger Veränderungen, wenn auch vielleicht nicht so hochgradige zu constatiren. Die Gefässe sind überaus oft ektatisch und bald sind ihre Ektasien, welche hauptsächlich das eigentliche Gefässrohr betreffen, spindelförmig, bald kugel-

förmig und seitlich aufsitzend. Uebrigens finden sich im ganzen Gehirne, auch im linken, überall Gefässe, welche mehr oder weniger deutliche Ektasien zumal der beschriebenen Art erkennen lassen. Die Virchow-Robin'schen Räume sind zum Theil colossal erweitert, vielfach mit Körnchenzellen, auch gelben oder rostfarbenen, mit rostfarbenem Pigment, Robin'schem Hämatoisin, das vielleicht aus den rostfarbenen Körnchenzellen entstanden ist, und stark lichtbrechenden Kügelchen erfüllt. Die Capillarwände sind an zahlreichen Stellen in der schon näher beschriebenen Weise verändert. Eine bestimmte Jodreaction oder Veränderung durch Alkohol, Aether, Chloroform, ätherische Oele lassen sie aber auch nicht wahrnehmen. — Die Gefässrohre sind der Regel nach mit Blutkörperchen strotzend gefüllt, so dass, wo einmal ein Riss entsteht, diese massenhaft austreten. In den Capillaren haben die Blutkörperchen häufig eine auffallende Veränderung erlitten. Sie haben unregelmässige Formen angenommen, sind unter einander unregelmässig verklebt, manchmal dem Anscheine nach auch verschmolzen. Ihr Aussehen ist dann ein glänzendes, spiegelndes. Das Blut im Capillarrohr erscheint als Ganzes lackfarben. Nicht selten ist es in diesem Falle auch mit runden, stark lichtbrechenden Körperchen vermischt, ähnlich denen, die wir bereits in den Virchow-Robin'schen Räumen angetroffen haben. Diese Körperchen verhalten sich chemisch wie die zahlreichen, mehr oder weniger auf Jod-Jodkalium und Schwefelsäure reagirenden, lichten Kügelchen, welche so zahlreich zwischen den ganz oder halb zerstörten nervösen Elementen sich finden. — Nervenfasern, Ganglienkörper haben in grossem Umfange gelitten und Zerstörungen der Markscheiden jener, sowie Umwandlungen dieser in körnchenführende Körper, oft entschiedene Körnchenkugeln, kommen selbst in der Rinde der linken Hemisphäre häufig vor.

Im kleinen Gehirn, in den Pedunculis cerebri, im Pons ganz analoge Verhältnisse. Die Gefässe aneurysmatisch, ihre Virchow-Robin'schen Räume besonders im kleinen Gehirn indessen nicht so stark erweitert wie im grossen, und das wohl, weil die Adventitia überhaupt da knapper den Gefässen anliegt. Sonst jedoch sind sie mit Körnchenzellen ziemlich reichlich erfüllt. Die Capillaren wie in den grossen Hemisphären. Die Ganglienkörper körnig entartet, die Körnchen indessen nicht so gross, wie in denen des Cerebrum.

Die zu einer anscheinend papillösen Geschwulst degenerirten Gefässe in dem Erweichungsheerde des Sehhügels, welche wie mit Zotten besetzt erschienen, zeigen sich bei schwacher Vergrösserung (50mal) wie mit hirsekorn- oder stecknadelkopfgrossen, rundlichen oder länglichen, beerenartigen Körpern besetzt, die bald mehr bald weniger deutlich gestielt einzeln stehen oder zu kleinen Trauben angeordnet sind (Fig. 1). Die Adventitia dieser Gefässe scheint ausnahmslos das eigentliche Gefässrohr wie ein weiter Mantel zu umgeben, und allerhand Schatten in demselben darauf hinzudeuten, dass der von ihm umschlossene Virchow-Robin'sche Raum ungleichartigen Inhalt birgt. Das eigentliche Gefässrohr erscheint sehr dunkel gerandet und lässt an eine Entartung der Muscularis denken. Doch zeigt dieselbe keine Amyloidreaction, verhält sich vielmehr wie die schon mehrfach erwähnten Veränderungen in den Capillarwänden.

Bei einer 400maligen Vergrösserung (Fig. 2) lassen sich die beerenartigen Körperchen, mit denen die Gefässe besetzt sind, als Adventitial-Ektasien erkennen. Die-

selben von sehr verschiedener Grösse und Form, bald dichter, bald weniger dicht gestellt, so dass manche Gefässe auf Strecken von ihnen frei, auf anderen an ihnen so reich sind, dass vor ihnen sie selber nicht zu erkennen sind, haben im Ganzen dennoch so ziemlich ein und dasselbe Aussehen. Im Allgemeinen haben sie eine birnförmige Gestalt und eine wie aus lauter regelmässigen Plättchen bestehende musivische Oberfläche (a). Indessen sowohl die Form kann Abänderungen erfahren, als auch das musivische Aussehen. Es giebt Ektasien, die von oben nach unten platt gedrückt erscheinen und einen halbkugelähnlichen Körper darstellen und wieder andere, die von dem oberen, dickeren Ende einen Eindruck erlitten zu haben scheinen und dadurch einem bisquitartigen Doppelkörper, der freilich aber gestielt ist, ähnlich geworden sind. Und was das musivische Aussehen betrifft, so fehlt es einigen Ektasien gänzlich — dieselben sehen vielmehr wie aus einer homogenen Masse gebildet aus (b) — und bei anderen ist es nur undeutlich zu erkennen (c). Hinsichtlich der Grösse aber variiren die Ektasien von Hanfkorn- bis Bohnengrösse, messen also 0,005—0,5 Mm. oder 5,0—50,0 μ.

An den meisten Ektasien ist das musivische Aussehen am Rande am deutlichsten. Sie sehen deshalb wie von einem zierlich zusammengesetzten Rahmen umgeben aus. Offenbar rührt das aber blos daher, dass die Elemente der Ektasien am Rande in einfacher Lage zur Anschauung kommen, während in der Mitte, wo sie in mehrfachen Schichten über einander liegen, sie zu einer Trübung ihrer Umrisse gegenseitig Veranlassung geben. Ausserdem sind die Ektasien von einem Inhalt erfüllt, und dieser trägt natürlich zur Verschleierung des Bildes bei. Der Inhalt ist seinem Charakter nach nicht zu bestimmen. Nur so viel lässt sich feststellen, dass in einer Anzahl von Ektasien kernartig conglobirte Elemente derselben angetroffen werden, in anderen hellglänzende Kugeln von 0,007 — 0,01 Mm. Durchmesser. — In den aus einer anscheinend homogeneren Masse gebildeten Ektasien ist gewöhnlich blos ein leerer Raum vorhanden, der der Form der Ektasie entsprechend vielfach nur als dünner schmaler Streif zum Ausdruck kommt. In etlichen dieser Ektasien fehlt er jedoch auch ganz und dieselben erscheinen dann als solide Keulen. — An grösseren Gefässen kommen den eben erwähnten Kugeln ganz ähnliche, die indessen zwei- auch dreimal grösser sind und zum Theil eine deutliche Schichtung erkennen lassen, auch in oder an der Adventitia vor. Man ist in Versuchung anzunehmen, dass sie ähnlich den Körnchenzellen in dem Virchow-Robinschen Räumen liegen; allein die grosse Stabilität, welche sie auch bei Bewegungen und selbst in Zerzupfungspräparaten noch zeigen, sprechen dafür, dass sie der Adventitia eingefügt sind, und zwar dürfte das von aussen her der Fall sein. Doch ist es mir nie gelungen, sie wesentlich über dieselbe hinausragen zu sehen.

Zerzupft man Ektasien, so zeigen sie sich aus vielgestaltigen Zellen zusammengesetzt. Nichtsdestoweniger kann man doch zwei Hauptgruppen unter diesen unterscheiden, grössere, sehr unregelmässig geformte, öfters geschwänzte und kleinere, rundliche. Die Zellen sind meist kernhaltig, bieten aber sonst nichts Absonderliches dar. Die zwischen ihnen etwa frei gewordenen glänzenden Kugeln sind sehr resistent gegen Säuren, z. B. auch Salzsäure, und Alkalien, werden durch dieselben, kalt wenigstens, nicht angegriffen und nehmen unter Einwirkung von Jod-

Jodkalium und Schwefelsäure nur eine gelbe oder gelbbraune Farbe an. Ganz gleich verhalten sich auch die homogen aussehenden Adventitial-Ektasien, beziehungsweise die aus ihnen hervorgegangenen Keulen. Beide dürften darum durch hyaloide Entartung zu Stande gekommen sein.

Bei sehr starker Vergrösserung (800—1000mal Seybert IX mit entsprechenden Ocularen) erscheinen die grösseren vielgestaltigen Zellen bald mehr gestreckt, bald mehr gerundet, bald keulenförmig, bald kahn- oder schüsselförmig. Viele sind mit 1—2 langen, verhältnissmässig dicken Ausläufern versehen und dadurch geschwänzt. Andere sind wie mit Franzen, Wimpern oder Stacheln bedeckt und erhalten dadurch ein wolliges oder zottiges Aussehen. Bisweilen hängen zwei solcher Zellen durch ihre Ausläufer innig zusammen (Fig. 6 a—b). Die kleineren rundlichen Zellen dagegen erscheinen sehr gleichförmig. Sehr häufig sind sie jedoch ein Wenig in die Länge und dann an beiden Polen in feine Spitzen ausgezogen, so dass sie in solchem Falle als kurze, dicke Spindeln erscheinen (Fig. 5 a u. b). Doch ist das nie in dem Maasse, dass sie sich dadurch auffällig von den übrigen, rein runden unterschieden. Beide Formen von Zellen kommen in dichten Aneinanderlagerungen vor und, wo das geschieht, da ergiebt sich, warum sie gerade diese oder jene Gestalt angenommen haben. Die grossen, vielgestaltigen Zellen bilden Häutchen, wie das in Fig. 4 dargestellte, die rundlichen Zusammenfügungen wie die in Fig. 5 b gezeichnete. Die mannichfaltigen und wechselvollen Gestalten, in denen jene auftreten, sind ebenso wie die einförmigen, in welchen diese zur Anschauung kommen, die Folge des Nebeneinander, in dem sie sich befinden. Die Ausläufer der ersteren, wie die Spitzen der letzteren rühren her von dem Drucke, dem sie durch die Nachbarschaft ausgesetzt gewesen sind.

Unterwirft man eine der mittelgrossen Adventitial-Ektasien bei der zuletzt angegebenen Vergrösserung der näheren Besichtigung, so ergiebt sich, dass die grossen vielgestaltigen Zellen an der Peripherie derselben liegen, die kleineren mehr gleichmässig rundlichen in ihrem Inneren. Jene bilden ihre Wand, diese ihren Inhalt (Fig. 3). Uebergänge zwischen beiden Zellformen scheinen vielfach vorzukommen und insbesondere die rundlichen ihn zu vermitteln.

Das Protoplasma beider Zellformen ist mehr oder minder granulirt und schliesst einen kleinen matten Kern ein, der nach Färbung mit dünnem Carminammoniak und Behandlung mit sehr diluirter Essigsäure ($\frac{1}{10}$—$\frac{1}{15}$ pCt.) deutlicher hervortritt. Vielfach kommt diesem Kerne auch ein Kernkörperchen zu und ganz gewöhnlich erscheint er selbst deutlich granulirt, wie aus Granulis zusammengesetzt. Bei den mit Franzen, Wimpern und Stacheln besetzten grösseren Zellen fehlt dem Kerne das Kernkörperchen indessen ganz regelmässig, ebenso den noch mehr runden der zweiten, kleineren Sorte. Da beide jüngere Zellformen darstellen dürften, so fehlte das Kernkörperchen gerade diesen. Nichtsdestoweniger vermisst man es aber auch in entschieden älteren, mit Membranen versehenen Zellen und deren Kernen. Gegen Essigsäure sind unsere Zellen sehr empfindlich. In solcher von $\frac{1}{10}$—$\frac{1}{2}$ pCt. quellen sie stark auf und bekommen ein ganz helles, klares Aussehen. Das Protoplasma zieht sich dabei in ihnen auf die Kernnähe zurück und umgiebt diesen selbst in den mannichfachsten Formen (Fig. 4). Seine Kügelchen treten gleichzeitig schärfer hervor und scheinen selbst grösser geworden zu sein. Die Kerne, welche, wie

bereits erwähnt, vielfach granulirt, wie aus Granulis zusammengesetzt erscheinen, ergeben bei genauerer Besichtigung, dass dies bei ihnen durchweg der Fall ist und dass nur von der Einstellung des optischen Apparates es abhängt, ob das zu sehen ist oder nicht. Das Kernkörperchen erweist sich als ein besonders stark entwickeltes Granulum oder auch als eine kleine Gruppe von Granulis, Etwas, das nach Essigsäureeinwirkung noch deutlicher wird (Fig. 5). Nach Färbung mit Carmin, welches die Granula in grösserer Menge aufnehmen — weshalb ja die Kerne denn auch so dunkelroth aussehen — erscheinen die Kerne und deren Kernkörperchen in älteren Zellen häufig gelb leuchtend. In der rothen Zelle scheint dann ein gelbes Pigmentkorn zu liegen. Zerfallen solche Zellen, so wird häufig dieses Pigmentkorn frei und liegt einzeln oder mit anderen zusammen und von einigem Detritus umgeben, zwischen den übrigen Zellen. In manchen Adventitial-Ektasien, welche mit Carmin gefärbt sind, sieht man darum auch eine Anzahl hellgelb leuchtender Kugeln, die bald sehr zerstreut, bald einmal näher zusammen, wie auf ein Häufchen gerückt, daliegen.

Sieht man sich die Adventitial-Ektasien genauer an, so findet man, dass die Zellen ihrer Wände in mehrfachen Lagen über einander liegen und dass in gleicher Weise sich auch die Adventitia, selbst an den scheinbar gesunden Stellen verhält, ferner, dass der Inhalt der Adventitial-Ektasien nicht immer aus den kleinen runden oder dick spindelförmigen Zellen gebildet wird, sondern dass öfters er auch aus einer mehr in sich zusammenhängenden Masse zu bestehen scheint, die halb streifig, halb krümlich aussieht und auf Zusatz von Essigsäure quillt und heller wird. Meistentheils lassen sich dann freilich auch noch einige rundliche, granulirte Körper erkennen, doch machen dieselben sich immerhin etwas anders und liegen vor allen Dingen nicht so dicht an einander, wie die fraglichen Zellen. Ein Medium heterogener Art trennt sie von einander. In Zerzupfungspräparaten kann man erkennen, dass die mit Stacheln, Franzen und Wimpern besetzten Zellen im Inneren der Ektasien liegen, gewissermaassen die jüngsten Lagen der Wand bilden. Die scharf umschriebenen, mit deutlichen Wandungen versehenen Zellen liegen zu äusserst. Was nun schliesslich noch die hellen, hyaloid entarteten Kugeln betrifft, welche in manchen Ektasien und an den Adventitien einiger Gefässe sitzen, so lassen sich die ersteren, kleineren als hyaloide Umwandlungen einer Anzahl Inhaltszellen, wie sie auch sonst kernartig verbunden vorkommen, erkennen, die letzteren als solche Umwandlungen ganzer Ektasien selbst: Die mit körnig-krümlichem Inhalt versehenen und die bereits hyaloid entarteten Ektasien scheinen den Uebergang dazu zu bilden.

Von all den Befunden, makroskopischen wie mikroskopischen, sind es natürlich die Adventitial-Ektasien, wie sie uns schon bisher vorzugsweise beschäftigt haben, welche auch fernerhin noch besonders unsere Aufmerksamkeit in Anspruch zu nehmen geeignet sind. Schon in Bd. 51 dieses Archivs habe ich zweimal solche Adventitial-Ektasien beschrieben. In dem einen Falle[1]) handelte es sich aber

[1]) Beobachtungen an ampullären Gefässektasien. S. 506.

blos um Ektasien, welche sich als einfache Blasen lediglich an Capillargefässen entwickelt hatten, in dem anderen[1]) um solche, welche an den neugebildeten Gefässen einer merkwürdigen Geschwulst des subarachnoidealen Raumes entstanden waren, einer Geschwulst, die ich damals für ein Cancroid hielt, Waldeyer der Beschreibung nach für ein plexiformes Angiosarkom erklärte, Andere jedoch den Endotheliomen einreihten, welche um dieselbe Zeit herum entdeckt und beschrieben wurden.

Was es mit der Geschwulst wirklich auf sich gehabt, ist ein eigen Ding. Ihre Zellen hatten einen entschieden epithelialen Charakter und waren ganz gewiss nicht aus einer Wucherung des Perithels der Gefässe hervorgegangen, was trotz meiner gegentheiligen Angaben vielfach angenommen worden und vornehmlich zu der Bestimmung der Geschwülste als eines Endothelioms beigetragen hat. Die epithelienartigen Zellen hatten sich vielmehr von den Lymphkörperchen der Virchow-Robin'schen Räume der neugebildeten Gefässe entwickelt; vorzugsweise in den Ektasien derselben lagen sie massenhaft zusammen, wanderten aber offenbar von dort aus und, auf die Aussenseite des Gefässes gelangt und sesshaft geworden, gingen sie die Metamorphose in die genannten Zellen ein. Das Wesentliche der Geschwulst war somit wohl die Gefässwucherung und sie als ein Angiom zu bezeichnen, hat darum seine volle Berechtigung. Es lässt sich auch nicht viel dagegen einwenden, dass sie, da nun einmal ihre sonstigen Elemente, die charakteristischen Zellen, nicht, wie erwiesen war, vom epithelialen Keimblatte abstammten, als ein Sarkom bezeichnet wird. Der Name Angiosarkom, den Waldeyer gegeben, ist deshalb gewiss auch kein unpassender. Auf der anderen Seite, da die Endotheliome aus der Reihe der Sarkome ausgeschieden worden sind, kann sie auch als ein entsprechendes Endotheliom bezeichnet werden. Allein ihre Sarkome oder auch Endotheliomzellen trugen einen durchaus epithelialen Charakter an sich und legten eine Tendenz zu bestimmten Aneinanderlagerungen und Umformungen, wie sie sonst blos in epithelialen Geschwülsten, zumal cancroiden, gefunden zu werden pflegten, an den Tag. Das war aber an ihr das Wichtigste, und dem musste meinem Ermessen nach Ausdruck gegeben werden, wenn der Name

[1]) Ein Cancroid der Pima mater. S. 495.

Cancroid, sobald er sich als falsch herausgestellt hatte, fallen gelassen werden sollte. Dass die Geschwulst sonst plexiform war, ist ganz gleichgültig. Ihr epithelialer Charakter, an vielen Stellen cancroide Charakter, welcher sie zu einer heterologen Bildung zu stempeln schien, der musste bei der neuen Benennung in Betracht gezogen werden. Denn sonst kam sie selbst in eine Kategorie von Bildungen, in welcher ihr jede Besonderheit, jede Merkwürdigkeit, die sie doch immerhin besass, genommen schien und sie zu einem gemeinen Angiosarkom oder Endothelium wurde, das jeder Eigenart baar nur als Glied des grossen Haufens interessirte. — Mag die Sache liegen, wie sie wolle, die Geschwulst gab und giebt noch immer dafür Zeugniss, dass unter Umständen die Abkömmlinge des Gefässblattes die Charaktere derer des Epidermoidal- oder Epithelialblattes nachahmen und eine heterologe Bildung, die nicht immer als das Gegentheil zu erkennen sein braucht, vorzutäuschen im Stande sind. Ob wir die Geschwulst daher als ein Angiosarkom oder ein Endotheliom bezeichnen wollen, gleichgültig. Ein Cancroid war sie wohl nicht. Dass ihre Sarkomzellen, ihre Endothelzellen aber einen ausgesprochenen epithelialen Charakter an sich trugen, das dürfen wir nicht übergehen. Darauf, sehen wir von sonstigen Verhältnissen ab, kommt es vornehmlichst an. Nennen wir sie daher ein Angiosarkoma epithelioides oder cancroidiforme, ein Endothelioma epithelioides oder cancroidiforma und dann mag ihr ja wohl so ziemlich Gerechtigkeit widerfahren. Ob volle, das ist noch eine andere Sache. Das Folgende wird es ja wohl noch lehren. Jedenfalls war sie kein einfaches Endotheliom, wie Richard Schulz[1]) will. Eher reihte sie sich noch seinen Endothelialcarcinomen unter. Sie zeigte ja einen alveolären Bau. Doch sind das nur Sachen der Nomenclatur, und wenn Jemand sie durchaus ein Enhothelioma carcinomatosum oder carcinomatoides nennen will, habe ich auch Nichts dagegen einzuwenden.

Die Adventitial-Ektasien der Gefässe dieser Geschwulst, vor Allem eines Angioms, waren es aber, welche mit ihrem Inhalte insbesondere der erwähnten Zellbildung in der Geschwulst zur Grundlage dienten und diese zu einem Angiosarkom beziehungsweise einem Endotheliom machten. Die Adventitial-Ektasien, welche uns gegenwärtig beschäftigen, liessen etwas dem Aehnliches nicht erkennen.

[1]) R. Schulz, Das Endothelcarcinom. Arch. f. Heilkunde. 17. Jahrg. 1876. S. 33.

Sie bildeten in sich abgeschlossene Bläschen oder Säckchen, die mit der Umgebung in keinem näheren Zusammenhange standen, ähnlich den Adventitial-Ektasien der Capillaren, deren gedacht worden ist. Allein sie unterschieden sich doch auch wesentlich wieder von diesen und zwar vor Allem durch das eigenthümliche musivische Aussehen, das als auf einer Zellenwucherung beruhend wir bereits kennen gelernt haben und von dem bei jenem sich auch nicht die Spur fand. Wohl waren in ihnen hie und da Kerne zu erkennen, eingebettet und zusammengehalten durch eine körnig-krümliche Masse, Gebilde, die zuletzt als Lymphkörperchen oder weisse Blutkörperchen angesprochen wurden; eigentliche Zellen aber, wie sie hier zumeist die ganzen Ektasien, die grösseren stets erfüllten, kamen da nicht vor. Was die uns augenblicklich näher angehenden Adventitial-Ektasien von den früher bekannt gewordenen unterscheidet, ist somit 1), dass sie aus einem verdickten Adventitialgewebe als Hülle und einer Zellenwucherung als Inhalt bestehen und 2), dass zu ihrer Umgebung sie keine oder wenigstens keine näheren Beziehungen unterhalten. Sie stellen somit eine Art selbständiger Geschwulst, sowohl jede für sich, als auch im Verein mit den übrigen dar, und das war bei den früher beobachteten Ektasien in der Art weder in dem einem noch in dem anderen Falle kenntlich gewesen. Die Gefässe spielten für diese Geschwulst oder Geschwülste aber nur eine untergeordnete Rolle. Lediglich insofern als sie die Basis abgaben, auf welcher sie fest sassen, hatten die Blutgefässe eine Bedeutung für sie. Dass sie sonst irgendwie an der Geschwulst sich betheiligt und etwa den Mutterboden abgegeben, dem diese entsprossen, das war nicht der Fall. Zu den Angiomen die Geschwulst zu rechnen, scheint darum nicht gerecht. Dagegen stand sie zu den Lymphbahnen, die als Virchow-Robin'sche Räume bekannt sind, in einem offenbaren Verhältniss, und in irgend einer Weise sie mit den Geschwülsten des Lymphgefässsystems in Beziehung zu bringen, scheint deshalb nicht mehr als natürlich zu sein.

Die Wände der Ektasien fanden wir, wie die der Adventitien überhaupt, verdickt durch eine Wucherung der normalen Elemente. Die Endothelialzellen, welche sie sonst an den kleineren Gefässen wenigstens immer blos in einfacher Lage bilden, traten vielschichtig auf. Doch hatten sie dabei im Ganzen ihren gewöhnlichen Cha-

rakter bewahrt und wenn auch nach dem Innern der Ektasien zu hier und da einen dem epithelialen zuneigenden angenommen, diesen doch nirgends wirklich erreicht. Die im Innern der Ektasien gelegenen Zellen aber waren rundlich, noch wahre Lymphkörperchen oder weisse Blutkörperchen, oder waren zu kurzen, dicken Spindeln ausgewachsen, die dicht an einander gedrängt in einander griffen, oder waren an der äussersten Peripherie in der Umbildung zu den epithelialen Charakter anstrebenden Endothelien der Wand begriffen.

Im Ganzen hätten wir es demnach mit einer Geschwulst von endothelialem Charakter zu thun, die sich aus Elementen der Lymphbahnen entwickelt und darum vielleicht wie das einmal entsprechender Weise entstehende Sarkom als Lymphosarkom so als Lymphendotheliom zu bezeichnen wäre. Durch die Eigenart der Lymphbahnen, in denen es sich entwickelt, hatte es selbst das eigenartige, von verwandten Geschwülsten abweichende Aussehen erhalten. Im Uebrigen stimmte es aber durchaus mit ihnen überein. Insbesondere stimmte es auch mit der Geschwulst, dem Angiosarkom oder Endothelioma epithelioides überein, dessen oben Erwähnung gethan ist und unterschied sich von ihm eigentlich blos dadurch, dass bei diesem die Umwandlung der Lymph- resp. weissen Blutkörperchen in epithelioide Endothelien erst nach deren Auswanderung auf die äussere Fläche der Adventitial-Ektasien vor sich ging, während bei ihm selbst diese Umwandlung im Inneren der Ektasien sich vollzog. Es stimmte auch darin unser Lymphendotheliom mit dem Endothelioma epithelioides überein, dass seine Zellen sich zu dichteren Körpern, früher von mir als cancroide Kugeln bezeichnet, zusammenfügten, und dass diese anfänglich festeren Kernen gleich in Mitten der Adventitial-Ektasien lagen, später, nachdem sie hyaloid entartet waren, als lichte Kugeln oder Perlen in ihnen erglänzten und endlich, nachdem sie durch Anlagerung der übrigen Zellen der Ektasien diese selbst quasi ganz ausfüllten, als jene grossen glänzenden Kugeln erschienen, welche hauptsächlich den Adventitien der grösseren, doch immer noch mikroskopischen Gefässen angeheftet zu sein schienen.

Was zur Entwickelung der Geschwulst, beziehungsweise der Adventitial-Ektasien geführt hat, dürfte wohl zunächst in Lymphstauungen in den Virchow-Robin'schen Räumen zu suchen sein. Die aneurysmatischen Erweiterungen des eigentlichen Gefässrohres,

welche wir in so weiter Verbreitung antrafen und die stellenweise sogar zu deutlichen Knötchen wir ausgebildet fanden, welche das Lumen der Virchow-Robin'schen Räume verlegten, die vielfach geradezu übermässige Ansammlung von Körnchenzellen, Körnchenkugeln, Zerfallsproducten derselben, von stark lichtbrechenden Körpern, ähnlich den amyloiden Körpern, welche ausserhalb der Gefässe lagen, alle diese Momente, in so riesigem Maasse vorhanden, mussten den Abfluss der Lymphe in den genannten Räumen behindern, ihn anstauen machen und dadurch zu einer Ausweitung oder Ausbuchtung ihrer Wände, der Adventitien, führen. Die Cyste, in welcher das Gefässstämmchen zu endigen schien, das sammt seinen Zweigen solche Ausbuchtungen in ganz besonderer Weise zeigte, mag auch noch in besonderer Weise dazu beigetragen und vielleicht durch eine absolute Sperrung des Abflusses des Lymphstromes in hervorragendster Weise mitgewirkt haben. Die massenhaft zugeführten Lymph- oder weissen Blutkörperchen, welche anderswo degenerirten und sich in Körnchenzellen und Körnchenkugeln mit schwarzem oder rostfarbenem Inhalte umwandelten, gingen hier eine andersartige Veränderung ein. Vor allen Dingen behielten sie ihre alte Lebensfrische und erhielten sich zum Theil als das, was sie waren, zum Theil formten sie sich zu spindelförmigen oder endothelartigen Zellen um. Die Elementarkügelchen ihres Protoplasmas gruppirten sich dabei zu festeren Kernen, die darum granulirt und wie aus Granulis zusammengesetzt erschienen und, wenn sie mitunter auch ein Kernkörperchen besassen und eine Membran zu haben den Anschein erweckten, bei genauerer Besichtigung doch das Erstere nur als ein vorzugsweise entwickeltes Elementarkügelchen oder als eine Gruppe solcher Kügelchen und die letzteren als den optischen Ausdruck der dichten Aneinanderreihung der zumeist peripher gelagerten Kügelchen erkennen liessen (vergl. Fig. 5 c). Die scheinbare Kernmembran löste bei schärferer Controle sich immer in eine Anzahl von Elementarkügelchen auf, die, soweit das zu erkennen war, sich in Nichts von denen des Inhalts unterschieden.

Die Ektasien, in denen es zu keiner Ansammlung von Lymph- oder weissen Blutkörperchen kam, blieben einfache Ausstülpungen der Adventitien und erschienen als beutel- oder sackförmige Anhängsel derselben. Dass sie dabei nichtsdestoweniger bisweilen hyaloid entarteten, geradeso wie die mit Zellen erfüllten Ektasien, beweist

nur, dass die hyaloide Entartung von einem dritten aber gemeinsamen Factor abhängen musste. Die glänzenden, amyloiden Körpern ähnlichen, aber auf Jod nicht specifisch reagirenden Kügelchen oder Tröpfchen, welche wir vielfach in den Virchow-Robin'schen Räumen sowie in der Umgebung der Gefässe fanden und die aller Wahrscheinlichkeit nach Producte untergegangener Markscheiden, also myelinartige Substanzen waren, dürften zum Wenigsten als Elemente dieses dritten Factors anzusehen sein. Die wiederholt erwähnte Entartung der Capillaren durch Einlagerung stark lichtbrechender, aber auf Jod nicht specifisch reagirender und durch Alkohol, Aether etc. nicht zerstörbarer Kügelchen scheint ebenfalls auf ihn zu beziehen zu sein und das um so mehr, als vollständige Degenerationen in dieser Beziehung, die Umwandlung der Capillaren in hyaloide Kolben nachgewiesen war.

Für den Fall als Ganzes scheint überhaupt die Gefässentartung von hohem Belang gewesen zu sein. Im ganzen Gehirn, selbst im kleinen fanden wir die Gefässe aneurysmatisch erweitert, im rechten Sehhügel und Linsenkern sogar bis zu dem Grade, dass die betreffenden Erweiterungen selbst an den kleinsten Gefässen schon mit blossem Auge als deutliche Knötchen sichtbar waren. Diese letzteren Erweiterungen, sogenannte miliare Aneurysmen, entstehen wohl nie plötzlich, etwa unter dem Einflusse einer gewaltigen Muskelanstrengung, welche das Blut aus anderen Körpertheilen in die kleinsten Gefässe des Gehirns zurückdrängt, sondern gehen wohl immer erst ganz allmählich aus den schwächeren Graden der Gefässerweiterung, den sogenannten cylindrischen oder spindelförmigen Aneurysmen hervor, wobei allerdings eine Schädlichkeit der erwähnten Art einmal als Gelegenheitsursache mitwirken kann.

Wie die miliaren Aneurysmen nach den neueren Untersuchungen so ziemlich die alleinige Ursache der blutigen Apoplexien sind, so sind sie selbst, wie die Aneurysmenbildung überhaupt wieder das Resultat einer Gefässerkrankung und zwar, wie es scheint, sui generis. Die Muscularis relaxirt, leistet keinen gehörigen Widerstand mehr dem andringenden Blutstrome und dieser weitet sie daher je länger je mehr aus. Später entartet sie häufig amyloid, wie Roth[1]) angegeben hat, oder geht auch vollständig zu Grunde und

[1]) M. Roth, Ueber Gehirnapoplexie. Correspondenzblatt f. schweizer. Aerzte. 1874. No. 6. 15. März.

die erweiterte Gefässstelle wird dann nur aus Adventitia und Intima gebildet. Ein atheromatöser Prozess, wie das von vielen Autoren angenommen wird, scheint jedenfalls nicht nothwendiger Weise die Aneurysmenbildung zu bewirken. In unserem Falle haben wir auch keine atheromatöse Entartung der kleinsten Hirngefässe nachweisen können. Wie oft ich auch danach gesucht habe, es gelang mir nicht Etwas davon zu entdecken. Zwar waren die grösseren Gefässe entschieden atheromatos, die der Pia mater an der Basis in hervorragendster Weise; allein schon alle ihre Zweige zweiter und dritter Ordnung liessen davon so schlechtweg Nichts mehr erkennen und die kleinsten Hirngefässe auch nicht einmal bei genauester Nachforschung. Es ist darum mehr als wahrscheinlich, dass die atheromatöse Entartung der grossen Piagefässe und ihre Aneurysmen erst eingetreten sind, nachdem die Gehirngefässe aneurysmatisch geworden waren und durch ihre vielfachen Erweiterungen abwechselnd mit den normalen Engen dem Blutstrome solche Hindernisse entgegensetzten, dass dadurch der Druck und die Reibung des letzteren in den zuführenden Arterien so gesteigert wurde, dass darüber ihre Wände sich entzündeten und destruirten. Allerdings spricht die Entartung der Aorta, der grösseren Gefässe und selbst die leichte des Herzens dafür, dass eine allgemeine atheromatöse Gefässerkrankung bestanden habe; doch ist immer damit noch nicht gesagt, dass sie der localen Erkrankung der Gefässe im Gehirn voraufgegangen sein muss und diese damit blos als eine Theilerscheinung jener zu betrachten sei. Wie die Sachen liegen, scheint die erstere sich vielmehr unabhängig von der letzteren entwickelt zu haben und diese erst jener gefolgt zu sein, wenn nicht anders so auf Grund der herabgesetzten Lebensbedingungen, zu welchen sie Veranlassung gab.

Allein welcher Art dürfte wohl die eigenthümliche Erkrankung der Hirngefässe gewesen sein, welche schliesslich zu all den genannten Veränderungen führte? Ebenso wenig wie frühere Forscher haben auch wir an den Gefässen mit beginnender Erweiterung, also denen mit cylindrischer oder leicht spindelförmiger Aneurysmenbildung irgend eine wesentliche Veränderung ihrer Elemente, namentlich derer ihrer Muscularis erkennen können. Weder physikalisch noch chemisch machte sich irgend etwas Fremdartiges in oder an ihnen bemerkbar. Dagegen war es möglich an den Gefässen mit

weiter gediehener Aneurysmenbildung, also solchen mit sogenannten ampullären Ektasien, durch welche der jedesmalige Virchow-Robin'sche Lymphraum mehr oder weniger verlegt wurde, jene Atrophie der Muscularis wahrzunehmen, deren als eines sehr gewöhnlichen Vorkommens in solchen Fällen wir bereits gedacht haben, und die, so viel mir bekannt, zuerst von Virchow[1]) genauer beschrieben und in ihrer Bedeutung gewürdigt worden ist. Was bedingte diese Atrophie? Worin lag ihr Grund? Was war ihre Ursache? War sie etwa die Folge des Druckes, den das Blut in den erweiterten Gefässstellen auf die Wände derselben ausübte, also eine einfache Druckatrophie, oder war sie vielleicht die Wirkung der veränderten Ernährung, in welche die Elemente der Muscularis nothwendig versetzt werden mussten, nachdem durch Ausweitung des Gefässrohrs, der sie ernährende Blutstrom in seinem Verhalten zur Gefässwand ein anderer geworden war? Denn dass an den Wänden er sich nicht mehr so oft erneute wie früher, und darum denselben auch nicht mehr so viel Ernährungsmaterial zuführte, wie früher, wenn dieselben sich stärker ausgeweitet hatten, das liegt auf der Hand. Jeder Strom, welcher eine Erweiterung seines Bettes erfährt, lehrt ja, dass er sich fast nur in der Mitte des erweiterten Bettes fortbewegt und an den Ufern fast stagnirt. Wir wollen nicht in Abrede stellen, dass beide Momente, namentlich das letztere, viel zu dem atrophischen Untergange der musculösen Elemente eines aneurysmatischen Gefässes beitragen können und in dem vorliegenden Falle auch beigetragen haben mögen; allein wir sagen ausdrücklich beitragen können und beigetragen haben mögen. Fördernd werden sie einwirken, aber ob lediglich bedingend, das ist eine andere Frage. Namentlich für die Anfänge der Aneurysmenbildung können sie nicht von Belang sein und in unserem Falle auch nicht gewesen sein. Die cylindrischen Aneurysmen und die zumal noch blos leicht spindelförmigen müssen eine andere Entstehungsursache haben und da fragt es sich, ob nicht dieselben Momente schon von Anfang an wirken und in unserem Falle gewirkt haben, welche späterhin zu der ausgesprochenen Atrophie der Muscularis führten, wenngleich diese auch noch unter besonders begünstigenden Einflüssen vielleicht rascher und vollständiger sich ausbildete, als das sonst der Fall

[1]) Virchow, Ueber die Erweiterung kleinerer Gefässe. Dieses Archiv Bd. III. S. 443.

gewesen wäre. Eine Atrophie, der die Gefässe und insbesondere ihre Muscularis von vornherein verfallen, also eine primäre Atrophie derselben, die sich zunächst aber in noch nichts Anderem, als einer blossen Functionsschwäche und daraus entspringenden Widerstandslosigkeit gegen den andrängenden Blutstrom äusserte und erst später durch ein mehr oder weniger deutliches Verschwinden der Functionsträger, der Muskelelemente sich zu erkennen giebt, eine solche Atrophie also scheint es dem Allen nach zu sein, was die fragliche Aneurysmenbildung zur Folge hat. Wir stimmen damit, wie ich glaube, auch im Wesentlichen mit Virchow überein, welcher zum Schlusse des bereits erwähnten Aufsatzes sich etwa in demselben Sinne darüber ausspricht. Indessen was die Atrophie schliesslich bedingt, ob neuroparalytische ob directe Ernährungsstörungen oder was sonst, das lässt er offene Frage. Er begnügt sich zu erklären, und für den Zweck seines Artikels genügt das auch vollkommen, dass bestimmte Störungen des Ernährungsactes und der Imbibition sie zur Folge hätten. Es will mir aber scheinen, als ob gerade dieser letzt berührte Punkt von Wichtigkeit sei und dass auf ihn und seine Erkenntniss unendlich viel ankomme. Mag immerhin es nicht möglich sein, in allen Fällen ihn aufzufinden und ihn für alle Fälle als einen allgemein gültigen festzustellen — von den mehr gelegentlich wirkenden Umständen und Verhältnissen, sogenannten Zufälligkeiten, die bis zu einem gewissen Grade Ausnahmen bedingen, sehen wir aber zunächst auch ab — für die Mehrzahl der Fälle, für die Regel bildenden, glaube ich doch, dass es möglich ist, ihn ausfindig zu machen und liegt er sogar, wie mir scheint, ziemlich nahe.

Wo finden wir die aneurysmatischen Erweiterungen der Hirngefässe und ihre Folgen, die blutigen Apoplexien, vorzugsweise, ja vielleicht ausnahmslos? da wo ähnliche Veränderungen die Gefässe auch anderer Körpertheile erfahren haben. Bei Leuten mit Aneurysmen der Gehirngefässe, mit ektatischen Hirngefässen überhaupt, finden wir ganz regelmässig Gefässektasien auch anderen Orts. In der Haut der Wangen, der Schläfen, der Nase, des Halses, der Schultern, der Clavicular gegend sind sie alltäglich auch ohne besondere Vorrichtungen zu beobachten. Ebenso geben manche Katarrhe z. B. der Conjunctiva, der Nase, des Rachens für sie Zeugniss, und ich stehe gar nicht an zu behaupten, dass eine

ganze Anzahl dieser Katarrhe, namentlich solche, die sich durch ihre Hartnäckigkeit auszeichnen, lediglich die Folge der betreffenden Gefässektasien sind, mit ihrer Entwickelung eintraten, mit ihrer weiteren Ausbildung sich verstärkten und mit derselben Unbezwingbarkeit, mit welcher diese allen Angriffen Trotz boten und fortbestanden, selbst fortbestanden und schliesslich inveterirten. Auch darin stimmen die Erweiterungen der Gefässe der benannten Gegenden mit denen des Gehirns überein, dass sie zeitweise durch Berstung der Gefässwand zu Blutungen, Apoplexien in die Conjunctiva z. B. Veranlassung geben. Nur haben diese wegen des Ortes, an dem sie entstehen, nicht die Bedeutung jener und darin liegt wohl auch der hauptsächlichste Unterschied zwischen beiden.

Zunächst werden immer nur die kleinsten Gefässe von der Erweiterung befallen; erst danach pflegen die grösseren von ihr ergriffen zu werden. Von den grösseren Gefässen sind es aber aus leicht begreiflichen Gründen vorzugsweise wieder die Venen, welche dieses Schicksal theilen und Phlebektasien aller Art, Varicen an den Schenkeln, an den Geschlechtstheilen, am Anus sind die Folge davon. Warum aber so häufig Hämorrhoiden mit Aneurysmen der Hirngefässe, oder anders ausgedrückt, Hämorrhoidalleiden mit Schlagflüssen zusammenfallen, liegt damit auf der Hand. Nur wolle man die letzteren nicht gerade von den ersteren unbedingt herleiten, wie eine vergangene Zeit das besonders that, sondern sehe sie eher als sich begleitende Leiden an, die demselben Grundübel entsprungen höchstens in ihren Folgen sich gegenseitig beeinflussen, aber in dieser Weise allerdings mächtig sein können.

Was ist nun endlich aber der Grund für diese mehr allgemeine Gefässerweiterung, oder was ist es, was zu ihr vornehmlich disponirt, sie vorbereitet? — Man nimmt gern an, dass Schädlichkeiten, welche reizend auf das Gefässsystem einwirken, dieses veranlassen, indem durch sie eine Ueberreizung und damit eine Neigung zur Lähmung herbeigeführt werde. Eine üppige Lebensweise, namentlich der allzu häufige Gebrauch von Spirituosen, Kaffe, Thee sollen dabei von grossem Gewicht sein. Auf der anderen Seite sollen gerade das Gegentheil, Noth und Elend, Ueberanstrengung, Bekümmerniss dieselbe Wirkung im Gefolge haben. Allein von der sehr grossen Anzahl reich und üppig lebender, dem Genusse von Spirituosen, Kaffe, Thee ergebenen Individuen tragen, sehen wir von

den Extravaganten ab, nur verhältnissmässig wenige die Spuren der Gefässerweiterung an sich und noch weniger gehen an ihnen d. h. apoplectisch zu Grunde, und von denen, die ihr Leben in Mühe und Trübsal verbringen müssen, gewahren wir kaum etwas Anderes. Dagegen sehen wir bei Leuten, die ein behagliches und durchaus nüchternes, geordnetes Leben führen, die ganz und gar nur ihrer Gesundheit leben, solche Gefässerweiterungen sich ausbilden und auf einmal zu einem Schlagfluss führen, der nach den gäng und geben Anschauungen keine rechte Erklärung zu Stande kommen lässt. Auch das Alter und die nachlassende Lebensenergie soll die Entwickelung der Gefässektasien zur Folge haben; indessen jugendliche Individuen sind nicht frei von ihnen. Kurzum, wenn wir auch all den angeschuldigten Verhältnissen einen gewissen, begünstigenden Einfluss auf die Entstehung von Gefässektasien nicht absprechen wollen, auch vielleicht gar nicht absprechen können, die letzten Gründe für sie liegen denn doch wohl noch wo anders.

Die Entwickelung der Gefässektasien und ihre Folgen treffen wir ganz gewöhnlich bei blutsverwandten Individuen an. Der Grossvater oder die Grossmutter hat daran gelitten und ist apoplectisch zu Grunde gegangen; der Vater oder die Mutter, ein Onkel, eine Tante haben daran gelitten und sind schlagflüssig verstorben; ein oder der andere Sohn, ein oder die andere Tochter, einige Vettern und Basen bieten alle Symptome dar, dass ihnen dasselbe Geschick droht. Es giebt ganze Familien, in denen Gefässerweiterungen und der Ausgang derselben in Apoplexie geradezu heimisch sind und denen, wenn auch nicht alle, so doch eine auffallend grosse Anzahl ihrer Glieder erliegen. Dabei gehörten die betreffenden Individuen den verschiedensten Lebensverhältnissen an, und ihre ganze Lebensweise war dem entsprechend verschieden. Die Einen hatten eine mehr sitzende Lebensweise zu führen, die Anderen waren als Land- oder Forstwirthe den ganzen Tag auf den Beinen. Dritte pflegten als Landpastoren ein mehr beschauliches Dasein. Und was das Geschlecht betrifft, so waren es ebenso gut Frauen wie Männer, welche dem offenbaren Geschicke erlagen. Manche von ihnen, insbesondere Frauen, suchten ihm noch zu entgehen, indem sie sorglich ihr ganzes Leben regelten und namentlich auf sparsame Diät und tägliche Defäcation hielten; Andere waren minder vorsichtig und genossen, was ihnen der Augenblick bot, in vollen Zügen.

Mit einem Wort mannichfach waren die Verhältnisse, unter denen sie lebten und dennoch ein und dasselbe das Ende, das ihnen beschieden. Das weist aber auf gemeinsame Zustände in ihnen selbst hin, auf eine bestimmte Disposition, eine bestimmte Anlage, die ihnen allen eigen, und diese setzt voraus, dass den Gesetzen der Erblichkeit entsprechend sie ihnen angeboren war. Schon Virchow [1]) erklärt, dass von den sehr häufig vorkommenden Gefässerweiterungen in der Umgebung der vierten Hirnhöhle, die sich offenbar sehr langsam entwickeln und darum keine erhebliche pathologische Bedeutung haben, wie das ja bei den meisten langsam entstehenden und nicht sehr ausgedehnten Veränderungen der Fall sei, dass manche derselben wenigstens congenitalen Ursprungs seien. Was von Manchen gilt, kann auch von Vielen gelten. Ich glaube deshalb, wir dürfen dem Vorausgeschickten nach dem Virchow'schen Satz dreist etwas verallgemeinern und das, was in ihm von den Gefässektasien im Pons Varolii und der Medulla oblongata ausgesagt wird, im grossen Ganzen auch auf die übrigen Gefässektasien des Gehirns übertragen. Allerdings werden wir nicht geradezu sagen dürfen, sie, die Ektasien, seien angeboren, sondern uns allein mit dem Ausspruche bescheiden müssen, dass von Hause aus nur eine Anlage zu ihnen, eine Schwäche und Widerstandslosigkeit der Gefässwände bestanden habe und dass diese erst allmählich zu ihnen führte, langsamer möglicher Weise unter normalen Verhältnissen, schneller wenn begünstigende Momente mitwirkten. Allein sind die angeborenen Ektasien anders entstanden? Gingen sie nicht nothwendig aus denselben Umständen hervor? Der ganze Unterschied zwischen ihnen und den später entstehenden ist nur der, dass bei ihnen die Anlage schon während des Uterinlebens weiter entwickelt wurde, bei diesen erst im späteren sie zur Ausbildung gelangte. Aber ohne eine besondere Anlage dürften auch sie nicht entstanden sein.

Und so kommen wir denn dahin, dass die Ektasien der Hirngefässe wesentlich als das Resultat einer Constitutionsanomalie aufzufassen sind, einer Constitutionsanomalie, welche der Hauptsache nach den Gesetzen der Erblichkeit folgend sich zuvörderst in einer Schwäche, Widerstandslosigkeit und Hinfälligkeit der mittleren Ge-

[1]) Virchow, Geschwülste. Bd. III. S. 457.

fässhaut zu erkennen giebt. Eine mangelhafte Ausbildung derselben, ein Zurückbleiben auf einem dem embryonalen oder infantilen Zustande näheren, eine Bildungshemmung ist der Grund dafür. Die Personen, bei welchen die Gefässektasien sich finden, sind fast ausnahmslos sogenannte lymphatische Constitutionen. Zwischen lymphatischen und chlorotischen Constitutionen in dem Sinne, wie Virchow [1]) den Begriff der Chlorose gefasst hat, und den ich als den einzig berechtigten ansehe, kann ich aber je länger je weniger einen Unterschied finden. Wie wenig es auch gebräuchlich sein mag von chlorotischen Männern zu reden, sie existiren dessen ungeachtet in demselben Maasse wie chlorotische Frauen. Wer sich davon überzeugen will, der komme an die pommersche Küste und sehe sich die Bewohner ihrer Dörfer an. Nur macht sich die Chlorose der Männer etwas anders, wie die der Frauen, und gelangt wohl nie zu dem Excess, den man als Chlorose im engeren und gewöhnlicheren Sinne des Worts versteht. Allein diesen sehe ich auch nicht als etwas Besonderes an, sondern eben nur als einen Excess einer schon vorhandenen anomalen Constitution. Von der chlorotischen Constitution hat nun aber Virchow gezeigt, dass eine mangelhafte Entwickelung des Blutgefässsystems, ein Klein- und Schwächlich-Bleiben desselben, ein Zurückbleiben auf einer früheren Entwickelungsstufe das Maassgebende ist. Wer sich von der Richtigkeit desselben überzeugen will, gehe in eine Irren-Anstalt, wo der chlorotischen Constitutionen es die Menge giebt, und es wird ihm nicht schwer werden. Ich brauche aber wohl blos daran zu erinnern, und die Behauptung, dass auch die Ektasien der Hirngefässe denselben Grund haben, wird zum Wenigsten nicht ungerechtfertigt erscheinen.

Ist das indessen der Fall, dann wird uns auch so Manches verständlich und nicht blos der Zusammenhang klar zwischen den mehrfachen Apoplexien, welche in ein und derselben Familie vorkamen, sondern auch warum sie immer so ziemlich in ein und demselben Alter, etwa um das fünfzigste oder sechzigste Lebensjahr eintraten. Denn dass die Apoplexien in den Familien, in welchen sie gewissermaassen heimisch sind und eine Eigenthümlichkeit derselben bilden, so ziemlich auch in demselben Lebensalter die

[1]) Virchow, Ueber d. Chlorose u. d. damit zusammenhängenden Anomalien im Gefässapparat. Berlin 1872.

einzelnen Mitglieder derselben befallen, erleidet wohl kaum noch einen Zweifel. Ich kenne Familien, in denen jetzt schon in der dritten Generation die bezüglichen Mitglieder gegen das fünfzigste Lebensjahr (c. 47—49 Jahre alt) dahingerafft worden sind. In einer anderen mir bekannten Familie spielt das sechzigste Lebensjahr diese verhängnissvolle Rolle. Die Schlaganfälle treten zwischen dem achtundfünfzigsten und zweiundsechszigsten Lebensjahre ein. Es beruht das offenbar auf denselben Entwickelungsvorgängen, gebunden an die Gesetze der Erblichkeit, in Folge deren in einzelnen Familien die Glieder derselben mit noch nicht dreissig Jahren vollständig ergrauen, mit kaum zwanzig Jahren kahl werden oder die Zähne verlieren, letzteres oft ohne dass dieselben vorher cariös geworden wären. Wir können daher gewiss auch, wie das bereits geschieht und vordem noch mehr geschehen ist, geradezu von apoplectischen Familien, apoplectischen Constitutionen, apoplectischem Habitus reden. Doch werden wir den letzteren nicht gerade immer mit einem kurzen gedrungenen Körper, grossem Kopf auf kurzem dickem Halse in Verbindung bringen dürfen, sondern vielmehr das lymphatische, chlorotische Element in's Auge zu fassen haben, das an ihm die Hauptsache ausmacht. — Ebenso wird aber auch weiter leicht ersichtlich, wie zwischen den beregten Apoplexien und den Neuropathien und Psychopathien, an denen so oft andere Glieder derselben Familien leiden, ein inniger Zusammenhang besteht, beziehungsweise bestehen kann oder muss. Denn dass ein Gefässsystem, das zu Ektasien oder Aneurysmen neigt, in Bezug auf die Ernährung des Parenchyms, das es durchsetzt, sich nicht gleichgültig verhalten kann, liegt auf der Hand, mögen die Alterationen, zu denen es führt, auch so geringfügig sein, wie sie immer wollen. Neuropathien und Psychopathien sind ja aber überhaupt auch Alterationen, deren Ursachen nicht leicht die Existenz des Individuums untergraben. Sie beeinträchtigen wohl sein Wohlbefinden, seine gesellschaftliche Stellung, doch seine irdische, als lebendiges Wesen überhaupt, lassen sie im Ganzen doch ziemlich unberührt. Man denke an die zahlreichen Neuralgien, Hemikranien, Gastrodynien, Koliken einerseits, die Melancholien, Hypochondrien, die hysterischen, epileptischen Zustände andererseits, und man wird das nicht unzutreffend finden. Die Leute können mit alledem uralt werden. Aber, wo das nicht der Fall ist, wo die pathologischen Störungen, die ge-

wissen Neuropathien und Psychopathien zu Grunde liegen, so heftige sind, dass der Bestand des Individuums in Frage gezogen und dieses schliesslich vernichtet wird, wobei Apoplexien an und für sich gar keine Rolle zu spielen brauchen, sollten da die fraglichen Gefässe nicht in Sonderheit von Bedeutung sein oder wenigstens sein können? Die allgemeine progressive Paralyse, dieses trotz hundertfältiger Forschungen in seinem eigentlichen Wesen noch immer nicht erkannte Krankheitsbild, sollte es nicht wenigstens in einer beträchtlichen Anzahl der Fälle vornehmlich auf einer Paralyse, d. h. einer bestimmter ausgedrückten Relaxation der Gefässwände und deren Folgen beruhen? Die so häufig erweitert gefundenen Gefässe, welche gewöhnlich blos die einfache Ektasie darstellen, häufig aber auch schon die leicht spindelförmige, sind sie nicht beredte Zeugen dafür? Und dann, ist es wirklich so selten, dass der allgemeinen progressiven Paralyse verfallene Individuen aus Familien stammen, in denen andere apoplectisch zu Grunde gegangen sind. Ich wenigstens bin, ebenso wie Schüle [1]), in der Lage einige Beispiele dafür anführen zu können. Dennoch will ich nicht versäumen anzuführen, dass für die Entstehung der progressiven Paralyse es auch noch andere Gründe giebt, und dass auch Leute an ihr erkranken können, die von Hause aus keine Disposition zu ihr besessen haben. Allein das widerspricht dem Gesagten nicht und gerade für die räthselhafteren Fälle, für die man keine rechte Entstehungsursache auffinden kann, wird das letztere vielleicht nicht ohne Belang sein. An anderen Orten [2]) habe ich ein anderes Moment für die Entstehung der fraglichen Krankheit betont, die mangelhafte Entwickelung des Nervensystems und seine damit verbundene Neigung zur Erlahmung. Hier betone ich eine entsprechend mangelhafte Entwickelung des Gefässsystems. Schüle [1]) hat seiner Zeit schon etwas Aehnliches ausgesprochen. Eine individuelle Vulnerabilität der Wandungen der Hirngefässe schien ihm das Haupterforderniss für das Zustandekommen der progressiven Paralyse zu sein. Ich glaube nun, dass diese Vulnerabilität, die zweifelsohne existirt, in der betonten mangelhaften Entwickelung der Gefässe und der daraus entspringenden Schwäche, Widerstandslosigkeit, Hinfälligkeit ihrer Wände,

[1]) Schüle, Sectionsergebnisse bei Geisteskranken u. s. w. Leipzig 1874. S. 118 bis 135 u. 139.

[2]) Dieses Archiv. Dieser Bd. S. 68.

ihren, wenn vielleicht auch nicht alleinigen, so doch wesentlichsten Grund haben dürfte.

Wenden wir uns nun noch einmal zu den anatomischen Befunden zurück, von denen wir ausgegangen sind, so sind es nächst den Adventitialektasien, die uns zu den vorstehenden Betrachtungen geführt haben, vorzugsweise die merkwürdigen Veränderungen, welche das Blut in einer Anzahl von Capillaren oder auch ganzen Bezirken derselben erfahren hat, die unser Interesse zu erregen im Stande sind. Das Blut in ihnen erscheint lackfarben. Die Blutkörperchen, dicht an einander gedrängt, sind unregelmässig geformt, unter einander verklebt, bisweilen wie mit einander verschmolzen. Dazwischen finden sich grössere, das Licht stärker brechende Körperchen, ähnlich und vielleicht auch verwandt den amyloiden Körperchen in ihren verschiedenen Zuständen der Entwickelung, welche sich ausserhalb der Gefässe massenhaft finden. Was bedeutet das Ganze? — Ich erlaube mir zunächst noch kein bestimmtes Urtheil darüber zu fällen, glaube aber, dass es sich bei ihm um den Ausgang derselben pathologischen Veränderungen handelt, auf welche schon vor längerer Zeit Wedl [1]), danach Meynert [2]) und neuerdings erst wieder Obersteiner [3]) aufmerksam gemacht hat. Während indessen Meynert sie als das Product vitaler Vorgänge ansieht, glaubten Wedl und Obersteiner dagegen sie als solche postmortaler Gerinnungen betrachten zu müssen. Doch ist letzterer geneigt, gewissen schon während des Lebens wirkenden Einflüssen, namentlich chemischen, einen Antheil dabei zukommen zu lassen. Adler [4]), welcher der besagten ganz gleiche oder ähnliche Beobachtungen gemacht hat, doch ohne ihnen gerade die Beachtung geschenkt zu haben, wie die eben genannten Autoren, glaubt endlich gleich Wedl, aber indem er sich dabei auf einen Ausspruch von Kühne stützt, dass ganz allein einfach chemische, postmortale Vorgänge dabei in Frage kommen, und es bei diesen sich lediglich

[1]) Wedl, Beiträge zur Pathologie d. Blutgefässe. Wiener Sitzungsber. 1863. Bd. 48. I. S. 388.

[2]) Meynert, Jahresbericht 1875. Bd. II. S. 84.

[3]) Beiträge zur patholog. Anatom. der Gehirngefässe. Med. Jahrbücher. 1877. Hft. II. S. 272.

[4]) Adler, Ueber einige patholog. Veränderungen im Gehirne Geisteskranker. Arch. f. Psych. u. Nervenkrankht. Bd. V. S. 361.

um einen Zerfall des Hämatoglobulins handle. Wie gesagt, ich selbst wage weder nach der einen noch nach der anderen Seite ein bestimmtes Urtheil abzugeben, mache aber noch einmal darauf aufmerksam, dass die in dem veränderten Blute befindlichen glänzenden Körper eine auffallende Aehnlichkeit mit den ausserhalb der Gefässe liegenden, den amyloiden Körperchen gleichen oder nahe stehenden Gebilden hatten, dass ähnliche Massen in die Capillarwände eingelagert waren und dieselben zu steifen, starren Röhren oder hyalinen Kolben und Knollen umgewandelt hatten, dazu, dass die amyloiden Körperchen sowohl wie die hyalinen Massen, worauf seiner Zeit von mir auch schon hingewiesen worden [1]), im Zusammenhang mit dem Untergange der Markscheiden der Nervenfasern zu stehen schienen. Uebrigens habe ich die in Rede stehenden Veränderungen des Blutes in den Capillaren und kleinsten Gefässen des Gehirns schon wiederholt gesehen. Sie sind, wie ich glaube, gar nicht so selten und werden wohl nur gewöhnlich nicht in dem Maasse gewürdigt, als es vielleicht doch nothwendig wäre. Sie scheinen, wenn nach den Obersteiner'schen Mittheilungen sie auch in dem Gehirn plötzlich und eines gewaltsamen Todes Verstorbener angetroffen werden, so dennoch hauptsächlich in solchen Gehirnen vorzukommen, welche einer stärkeren Consumption verfallen waren. In ausgesprochen atrophischen Gehirnen habe ich sie am häufigsten gefunden. Mit atrophischen Zuständen des Gehirns scheint sie darum vornehmlich vergesellschaftet zu sein und dafür sprechen denn auch die Erfahrungen Wedl's und Meynert's.

Endlich dürften noch die Körnchenzellen, Körnchenkugeln, Körnchenhaufen und unter ihnen die von mir als gelbe oder rostfarbene Körnchenzellen bezeichneten Gebilde einige Beachtung verdienen. Es sind die letztgenannten dieselben zellenartigen Wesen, welche Virchow bereits im ersten Bande dieses Archivs beschrieben und auf Taf. III. Fig. 7 b abgebildet hat, deren dann Wedl in seinen Grundzügen der pathologischen Histologie, Wien 1854, S. 406 u. a. O. gedacht hat, die von Anderen späterhin gelegentlich auch erwähnt worden und somit längst als alte Bekannte zu betrachten sind. Allein was dennoch vielleicht als neu von ihnen zu bemerken, ist, dass sie als die Stätten anzusehen sein dürften,

[1]) Dieses Archiv Bd. LIX. Hft. 3 u. 4. S. 515 und Bd. XLIX. Hft. 3. 381 u. f.

an denen das gelbliche oder rostfarbene Pigment, dem wir als sogenanntem Hämatoisin so häufig auch anderen Orts, zumal in den Virchow-Robin'schen Räumen der Gefässe, begegnen, gebildet wird. Die Zellen dürften als Wanderzellen, weisse Blutkörperchen, Lymphkörperchen, oder wie man sie sonst bezeichnen will, anzusehen sein. Als solche nehmen sie den Farbstoff aus ihrer Umgebung auf, den sie nachher an die sie erfüllenden Kügelchen, ihre Elementarkügelchen, gebunden hintragen, wohin sie gerathen, nicht selten also auch, wie wir gefunden, in die Virchow-Robin'schen Räume, deren wir eben gedachten. Zerfallen sie hier, indem ihr Protoplasma sich löst, werden ihre Elementarkügelchen frei, so finden wir in den genannten Räumen das bekannte gelbliche, rostfarbene Pigment, das bald in einzelnen Körnchen, bald in Drusen aus mehreren solchen Körnchen vorkommt und vielfach als eine directe Umwandlung des Blutfarbstoffes angesehen wird, der in Folge einer Apoplexie oder einer Diapedesis rother Blutkörperchen an den fraglichen Ort gerathen ist. Wie weit nun das richtig oder nicht, wollen wir hier nicht erörtern. Doch lässt sich ihm gegenüber behaupten, dass wohl der Hauptsache nach das gelbe oder rostfarbene Pigment in den Virchow-Robin'schen Räumen der Hirngefässe, das sogenannte Hämatoisin Robin's eher organischen Ursprungs ist, indem es von Organismen, den besagten Zellen, präparirt wird. Natürlich müssen die Bedingungen dazu gegeben sein, damit seine Bestandtheile von ihnen aus der Umgebung herangeholt werden können. Ein grösserer Blutaustritt, eine Apoplexie, erfüllt dieselben in der Mehrzahl der Fälle; eine Diapedesis rother Blutkörperchen mag mitunter auch dazu beitragen. Sehr häufig findet man aber dieses Pigment auch in den Virchow-Robin'schen Räumen der Gefässe von Gehirnen, welche bis zum Tode des Individuums sich durchaus normal verhalten haben und nicht unwahrscheinlicher Weise wird es darum auch noch diesen oder jenen anderen Vorgang geben, welcher auf seine Entstehung von Einfluss ist. Daniel von Stein [1]) hat geglaubt, dass es aus Fetten sich gebildet haben müsste und sieht die aus Körnchen zusammengesetzten Drusen, in denen es vorkommt, sowie sein öfteres Zusammensein mit Fett überhaupt als Beweis dafür an. Er sieht in

[1]) Daniel von Stein, Nonnulla de pigmento in parietibus cerebri rasorum obvio. Diss. inaug. Dorpat. MDCCCLVIII. p. 46.

ihm geradezu nichts Anderes als ein verhärtetes Fett, das nur alle seine Eigenschaften als Fett selbst verloren habe und sich darum gegen Alkalien, Aether, Alkohol, Terpentinöl indifferent verhalte. Ich kann diese Ansicht nicht theilen. Ich halte das fragliche Pigment vielmehr für einen Eiweisskörper und zwar seines chemischen Verhaltens wegen, und den eigentlichen Farbstoff in ihm trotz aller Einwendungen Stein's als vom Blutfarbstoff herrührend, ohne aber zu meinen, dass es gerade solcher selbst zu sein brauche. Es gehen ja aus Blutfarbstoff doch auch schwarze sehr resistente Pigmente hervor, die Blutfarbstoff selbst auch nicht mehr enthalten; warum sollten da nicht auch gelbe oder rostfarbene Pigmente aus ihm sich bilden können, ähnlich geartet und ohne jenen selbst zu enthalten? Der Umstand, dass man gar nicht so selten in der Nähe dieser Pigmente Blut oder Blutreste, Blutkrystalle findet, spricht sogar sehr dafür. Dass übrigens aber es ähnlich aussehende Pigmente giebt, deren Farbe wirklich von Blutfarbstoff herrührt und dieses durch seine Farbenwandlungen auf Zusatz von Mineralsäuren zu erkennen giebt, das ist eine andere Sache. Diese letzt erwähnten Pigmente mögen öfters auch auf dem Wege einfacher elementarer Vorgänge entstehen. Die ersteren fraglichen dagegen sind, wie schon betont, mit grösster Wahrscheinlichkeit immer organischen Ursprungs, sind, wenn ich mich so ausdrücken darf, Verdauungsproducte der Zellen, in denen sie sich finden oder von denen sie allein übrig blieben, als jene selbst untergingen. In unserem Falle war das fast zur Evidenz nachweisbar. In anderen Fällen wird es nicht schwieriger sein dasselbe darzuthun. Wenn man nur genauer zusehen wird, wird man an der einen oder der anderen Stelle die gelben Pigmentdrusen in den Virchow-Robin'schen Räumen, das sogenannte Hämatoidin, als mit gelbem körnigem Pigment erfüllte Zellen, als unsere gelben oder rostfarbenen Körnchenzellen, zu erkennen vermögen. — Uebrigens erlaube ich mir hierbei noch einmal auf Virchow [1]) zu verweisen und das, was er in seinem schon citirten Artikel über die pathologischen Pigmente gesagt hat. Die Ausbildung von Pigmenten in Zellen auch für solche, die späterhin vielfach als freie Körnchen erscheinen, wird von ihm ausdrücklich hervorgehoben. Dagegen will er nicht, dass die Zelle auf die Art des Pigmentes

[1]) Dieses Archiv Bd. I. S. 389.

einen Einfluss ausübe und etwa das Hämatin zerlege. Die Verschiedenheiten in den einschlägigen Pigmenten sind ihm zum grossen Theile nur von den Verschiedenheiten in der Verdichtung des Hämatins abhängig. „Die Zelle hat auf die Art dieser Metamorphose keinen Einfluss.“ Nach dem, was ich anderen Orts gesehen habe, muss ich anderer Ansicht sein. Errare est humanum! Zunächst aber bin ich gezwungen, daran festzuhalten, dass auch der Blutfarbstoff wie so viele anderen Stoffe durch die lebendige Thätigkeit des Zellenprotoplasmas nicht blos zerlegt werden kann, sondern unter Umständen auch wirklich zerlegt wird, und dass die Elementarkügelchen es sind, welche die Producte davon zu erkennen geben. Unser sogenanntes Robin'sches Hämatoisin aber sind eben dem Voraufgeschickten nach solche durch einen Spaltungskörper des Hämatin gefärbte Elementarkügelchen.

Was nun zuletzt noch die gewöhnlichen Körnchenzellen, die Körnchenkugeln und Körnchenhaufen betrifft, so erlaube ich mir nur auf den schon bekannten verschiedenartigen Ursprung hinzuweisen, den sie haben können, vor Allem, dass sie unter Umständen auch von Ganglienkörpern herrühren, und dass in einer grossen Anzahl der Fälle ihre Körnchen eine grosse Widerstandsfähigkeit gegen Alkalien, Alkohol, Aether, ätherische Oele u. s. w. besitzen. Aus letzterem folgt aber, dass jedenfalls es nicht gerade immer Fette sein müssen, welche die Körnchen bilden, ebenso wenig wie in den oben geschilderten gelben Körnchenzellen, sondern dass diese auch aus anderen Substanzen, Albuminaten, bestehen können. Die Körnchenzellen, Körnchenhaufen, welche aus Ganglienkörpern hervorgegangen sind, bestehen allem Anscheine nach sogar immer daraus. Dass indessen Körnchenhaufen, die aus den im Gehirn gewöhnlichsten Körnchenzellen, veränderten Wanderzellen, weissen Blutkörperchen, Lymphkörperchen hervorgegangen sind, auch aus Kügelchen von Eiweisssubstanzen zusammengesetzt sein können, das hat unter Anderem erst der obige Befund gelehrt. Was sind nun solche Kügelchen aus Eiweissubstanz? Producte der protoplasmatischen Thätigkeit der jeweiligen Körper, Elementarkügelchen des sie constituirenden Protoplasmas. Die durch Fetttröpfchen gebildeten Körnchenzellen wandeln sich nach längerem Liegen in Glycerin sehr häufig der Art um, dass statt Körnchen sie längliche leicht geschwungene Stäbchen, Krystalle enthalten, die aus ihnen

hervorgegangenen Körnchenkugeln oder Körnchenhaufen aber Kugeln oder Haufen aus solchen Krystallen bilden. Die beschriebenen Krystalle finden sich deshalb auch über das ganze Gesichtsfeld verbreitet, wo solche Körnchenzellen oder Körnchenhaufen zahlreicher vorhanden waren, indem doch immer eine Anzahl derselben zerfallen. Die durch Zunahme der Elementarkügelchen ihres Protoplasmas entstandenen Körnchenzellen dagegen verändern sich wahrnehmbar nicht. Sie erscheinen in Wochen- und Monaten alten Glycerinpräparaten noch gerade so wie in frischen und wenn der Zahn der Zeit die Präparate endlich zernagt hat, so dass keine Form mehr in ihnen erhalten zu sein scheint, die Elementarkügelchen des Protoplasmas der letzteren und mit ihnen die Elemente der besagten Körnchenzellen, Körnchenkugeln, Körnchenhaufen sind doch noch in ihnen wer weiss wie lange zu erkennen. Werden diese Körnchen durch die sie enthaltenden Zellen verschleppt und geben diese selbst dann zu Grunde, so finden wir danach ein körniges schwarzes Pigment, wo wir es sonst nicht gerade gewohnt sind zu treffen, unter Anderem also z. B. in den Virchow-Robin'schen Räumen, die zuweilen davon ganz voll sein können.

Körnchenzellen, Körnchenkugeln, Körnchenhaufen sind darum aber oft auch recht verschiedenartige Dinge. Schon vor längerer Zeit habe ich[1]) darauf hingedeutet. Sehr bestimmt aber hat es inzwischen Jolly[2]) ausgesprochen. Ich erlaube mir heute das wieder zu thun und zwar hauptsächlich um deswillen, weil eine grosse Neigung besteht, an den Ausdruck Körnchenzellen, Körnchenhaufen ganz bestimmte Vorstellungsreihen zu knüpfen, während es doch Gebilde sind, die ganz verschieden unter sich auch von verschiedenen Verhältnissen abhangen und darum nur zu verschiedenen Vorstellungen oder Vorstellungsreihen Veranlassung geben können.

Erklärung der Abbildungen.

Tafel V.

Fig. 1. Ein mit papillösen Excrescenzen ausgestattetes Gefäss aus dem Sehhügel. 50mal vergrössert. — Virchow-Robin'scher Adventitialraum sehr erweitert.

[1]) R. Arndt, Ein merkwürdiger Fall von progres. Paralyse d. Irren. Arch. f. Psych. u. Nervenkrankht. Bd. II. S. 775, ferner Dieses Archiv Bd. XL. S. 385.

[2]) Fr. Jolly, Ueber traumatische Encephalitis. Studien aus dem Institute f. experim. Pathol. in Wien. 1870. S. 38 u. f.

Fig. 2. Ein ähnliches Gefäss, ebendaher. 400mal vergrössert. Die papillösen Excrescenzen erweisen sich als Adventitial-Ektasien.

Fig. 3. Ein Gefässzweig, ebendaher, circa 1000mal vergrössert. (Syst. Seybert IX.)

Fig. 4. Häutchen von Zellen aus einer Adventitial-Ektasie nach Behandlung mit Carminammoniak und Essigsäure. Vergr. die vorige.

Fig. 5. a rundliche, b kurz spindelförmige Zellen aus den Adventitial-Ektasien. Vergr. die vorige.

Fig. 6. Vielgestaltige Zellen der Adventitial-Ektasien. a b Zellen, welche durch ein Band zusammenhängen, c d Zellen, welche mit Wimpern, Franzen, Stacheln ausgestattet sind, e Zellen mit Membranen oder Plättchen. — Vergr. die vorige.

XXVI.

Anatomische Notizen.

(Fortsetzung.)

No. I—VIII (XCIII—C).

Von Dr. Wenzel Gruber,
Professor der Anatomie in St. Petersburg.

(Hierzu Taf. VI.)

I. (XCIII.) Zu den in der Sutura squamosa auftretenden Knochen.

(Hierzu Taf. VI. Fig. 1—5.)

Nach ein Paar Hundert vor mir gelegenen Schädeln, welche beiderseitig oder einseitig Schaltknochen in der Sutura squamosa aufweisen, darf ich, nach der Summe von 4000 Schädeln, aus welcher dieselben genommen sind, schliessen: „dass etwa $\frac{1}{10}$ der Gesammtzahl beiderseitig oder einseitig mit den genannten Ossa in jener Sutur behaftet seien".

Ihr Sitz beschränkt sich bald auf die Sutura squamosa allein, bald erstreckt er sich mit dem kleineren Theile (gewöhnlich) oder der Hälfte ihrer Länge (selten) in die S. spheno-parietalis s. spheno-parieto-frontalis (Fonticulus sphenoidalis) oder seltener mit einem Theile in die S. parieto-mastoidea (Fonticulus mastoideus).

Ihre Zahl sah ich von 1—10 variiren.

Ihre Grösse ist sehr variabel. Die einzelnen, welche in der Sutura squamosa allein an verschiedenen Orten, gewöhnlich vorn

oder in der Mitte derselben sitzen, sind gewöhnlich klein, können aber doch bis 4 Cm. lang werden; jene, welche ausserhalb der S. squamosa, theilweise im Fonticulus sphenoidalis oder im F. mastoideus sich vorfinden, variiren an Länge von 2,2—4,6 Cm., wobei $\frac{1}{7}$—$\frac{1}{2}$ ihrer Länge in einem der Fonticuli, namentlich im F. sphenoidalis, Platz nehmen kann. Ihre Breite variirt ebenfalls und kann bis 2,8 Cm. steigen, wovon an der Aussenfläche nur ein Theil (Streifen) und gewöhnlich der kleinere sichtbar ist.

In ganz seltenen Fällen erreicht ein einzelnes solches Os Wormianum eine so enorme Länge, dass es ausser dem Fonticulus sphenoidalis die grösste Strecke der Sutura squamosa oder die ganze Strecke derselben, oder sogar diese Sutur nebst dem Fonticulus sphenoidalis und F. mastoideus ausfüllen kann.

Solche Fälle verdienen gekannt zu sein, weshalb ich sie im Nachstehenden beschreibe und auch einen Fall von Spaltbruch (Fissura) der äusseren Tafel der Temporalschuppe hinzufüge, der Veranlassung geben könnte, das Fragment für ein grosses Os Wormianum zu nehmen.

I. Ein Os Wormianum von enormer Länge, welches im grössten Abschnitte der Sutura squamosa und im Fonticulus sphenoidalis der rechten Seite seine Lage hat. (Fig. 1.)

Vorhanden am Schädel eines Mannes in meiner Sammlung.

Die rechte Temporalschuppe ist länglich vierseitig, die linke dreieckig. Erstere hat eine Höhe von 3 Cm., letztere von 4 Cm.; jene trägt nicht den Sulcus meningeus für den Ramus posterior der Art. meningea media, letztere trägt denselben und zwar unter der Spitze, von der oberen Kante des zugeschärften Randes an gerechnet 1,6 Cm., und unter derselben, von der Mitte der unteren inneren Kante desselben Randes an gerechnet, 6 Mm.

In der Sutura squamosa (vorderen $\frac{2}{7}$) und im Fonticulus sphenoidalis der rechten Seite, zwischen dem Frontale, dem Parietale, dem Temporalflügel des Sphenoideum und der Temporalschuppe, liegt ein Os Wormianum in Gestalt einer vierseitigen, nach den Rändern S-förmig gekrümmten Platte aussen, einer bisquitförmigen Platte innen, von enormer Länge und beträchtlicher Breite (a). Es ist auf Kosten seiner inneren Tafel oben zugeschärft. Seine innere Tafel trägt hinter dem vorderen Ende einen verticalen kurzen, und knapp über dem unteren Rande einen in sagittaler Richtung verlaufenden Sulcus. Ersterer ist ein Abschnitt des Sulcus meningeus für den Ramus anterior der Art. meningea media und letzterer ein grösserer Abschnitt des Sulcus meningeus für den Ram. posterior derselben Arterie. Aussen erscheint es 6,5 Cm. lang und bis 1,6 Cm. breit; innen 5,5 Cm. lang, in der Mitte 0,9, an den Enden 1,5 breit. Rechnet man zur Breite der äusseren Tafel noch die Breite des zugeschärften unteren Randes, so steigt die Breite überhaupt auf 2,5 Cm.

Falls man das Os Wormianum als solches nicht gelten lassen wollte, so müsste man eine durch eine supernumeräre, in S-förmig gekrümmter Linie verlaufende, 5 Cm. lange, quere Sutur zweigetheilte, mit einem Processus frontalis behaftete Temporalschuppe von 4,6 Cm. Höhe annehmen, deren oberes, schmäleres, $\frac{1}{3}$ der Schuppe in sich begreifendes Stück den Processus frontalis trägt. —

II. Ein Os Wormianum von enormer Länge in dem grössten Abschnitte der Sutura squamosa und im Fonticulus sphenoidalis beiderseitig; zwischen demselben und dem Temporalflügel des Sphenoideum vor der Temporalschuppe rechtseitig zwei andere kleinere Ossicula und linkseitig ein solches. (Fig. 2.)

Vorhanden an dem gut geformten Schädel eines Knaben in meiner Sammlung.

Die rechte Temporalschuppe ist etwas deform, oben abgestutzt und etwas ausgebuchtet, dagegen nicht die linke, welche oben abgerundet und von normaler Form ist. Beide sind anscheinend niedriger als gewöhnlich und von 3 Cm. Höhe.

Das im Fonticulus sphenoidalis und in der oberen, vorderen, grösseren Hälfte der Sutura squamosa gelagerte Os Wormianum jeder Seite hat die Gestalt eines parallelogrammatischen, sehr langen und beträchtlich breiten Knochens, welcher an seinem vorderen Ende durch die Sutura temporo-frontalis mit dem Frontale sich vereinigt, mit seinem hinteren Ende 1,2 Cm. vor dem hinteren Rande der Temporalschuppe steht (a'). Dasselbe ist auf Kosten seiner inneren Tafel oben zur Anlagerung an das Parietale, auf Kosten seiner äusseren Tafel unten zur Anlagerung an das, das obere Ende des Temporalflügels des Sphenoideum substituirende Ossiculum Wormianum und die Temporalschuppe zugeschärft. Jedes weist an seiner inneren Tafel einen Abschnitt des in sagittaler Richtung verlaufenden Sulcus meningeus für den Ramus posterior der Art. meningea media, und die innere Fläche des linken, hinter seinem vorderen Ende, auch einen kurzen, vertical verlaufenden Abschnitt des Sulcus meningeus für den Ram. anterior derselben Arterie auf. Es ist an der rechten Seite 5,2 Cm., an der linken Seite 5,7 Cm. lang; bei Mitrechnung der Breite des unteren zugeschärften Randes rechts 0,9—2,2 Cm., links 1,2—2,0 Cm. breit. Nur 8—12 Mm. hoch, trägt dasselbe jeder Seite zur Bildung der Fossa temporalis bei. Das rechtseitige ist um 8 Mm. und das linkseitige um 3 Mm. kürzer als die entsprechende Temporalschuppe.

Unter seinem vorderen Abschnitte sitzen vor der Temporalschuppe rechts zwei andere Ossicula (α, α'), und links ein Ossiculum von unregelmässig vierseitiger Gestalt, welche das mangelnde obere Ende der Temporalflügel des Sphenoideum ersetzen, sich und den darüber liegenden Abschnitt des grossen Os Wormianum dachziegelförmig von unten nach oben decken.

Könnte man das grosse Os Wormianum als solches nicht gelten lassen, so müsste man eine 4,2 Cm. hohe, mit einem Processus frontalis jederzeit versehene und durch eine supernumeräre quere

Sutura squamosa zweigetheilte Temporalschuppe an jeder Seite annehmen, deren oberes schmales Stück (etwa oberes Viertel der ganzen Schuppe) den Processus frontalis trägt. —

III. Ein Os Wormianum in der rechten und zwei Ossa Wormiana in der linken Sutura squamosa in deren ganzer Länge vom Frontale bis zur Pars mastoidea des Temporale. (Fig. 3, 4.)

Am Schädel eines Weibes aus den zwanziger Jahren mit einer Sutura cruciata, einer in bogenförmiger Richtung verlaufenden auffallenden Furche in jeder Temporalregion, übrigens aber normaler Anordnung.

Die Sutura coronaria fällt jederseits mit der S. spheno-temporalis in einer Linie zusammen. Der aufsteigende Theil des Temporalflügels des Sphenoideum ist schmal und die schuppenartige Kante des oberen Randes dieses Flügels, welche eine Fortsetzung der Tafel an der Temporalfläche ist, geht nur mit dem Frontale durch die S. spheno-frontalis eine Verbindung ein, nicht mit dem Parietale.

In jeder Sutura parieto-mastoidea, oder in jedem Fonticulus mastoideus, liegt quer ein 1,5 Cm. langer, aussen rechts 7 Mm., links bis 10 Mm., innen noch etwas breiteres Ossiculum (β).

Das Os Wormianum in der rechten Sutura squamosa (b) reicht vom Frontale und der hinteren oberen Ecke des Temporalflügels des Sphenoideum bis zum Ossiculum fonticuli mastoidei, also von der Sutura coronaria bis zur S. parieto-mastoidea.

Dasselbe hat eine C-förmige Gestalt bei aufwärts gerichtetem, convexem abwärts gerichtetem und mit Einschnitten versehenem concavem Rande. Seine äussere Fläche ist abwärts auf Kosten der grössten Partie der äusseren Tafel und seine innere concave Fläche aufwärts etwa auf Kosten des oberen Drittels der inneren Tafel schuppenartig zugeschärft. Der längs des oberen Randes intact gebliebene schmale Streifen der äusseren Fläche hilft die Fossa temporalis, die an den unteren Rand grenzende grössere Partie der inneren Fläche in Gestalt eines fast parallelogrammatischen 12—13 Mm. breiten, also grösseren Streifens hilft die Wand der Schädelhöhle begrenzen und trägt statt der Temporalschuppe den Sulcus meningeus für den Ramus posterior der Arteria meningea media. Die breite zugeschärfte Partie der äusseren Fläche ist der Temporalschuppe von innen, die schmälere zugeschärfte Partie der inneren Fläche dem Parietale von aussen angelagert.

Das Os Wormianum ist 7,2 Cm. lang und 1,4—2,3 Cm. breit. Die Breite nimmt von vorn und hinten zu.

In der linken Sutura squamosa liegen zwei Ossa Wormiana, ein vorderes längeres und ein hinteres kürzeres. Ersteres stösst an das Frontale und die hintere Ecke des oberen Randes des Temporalflügels des Sphenoideum, letzteres an das Os fonticuli mastoidei, und beide stossen einander. Beide erstrecken sich durch die ganze Strecke der Sutura squamosa, eben so weit vor- und rückwärts, wie das einzelne Os Wormianum der rechten Seite. Beide Ossa Wormiana zusammen bilden wieder einen C-förmigen, an beiden Enden abgestutzten Knochen von ähnlicher Länge, wie das einzelne Os Wormianum rechts, aber etwas grösserer und zwar von

vorn nach hinten abnehmender Breite. Die Länge beider beträgt 7 Cm., wovon 2,5 Cm. auf das hintere Os Wormianum kommen; die Breite am vorderen Ende 2,4 Cm., am hinteren 1,7 Cm. Beide sind auf ähnliche Weise, wie das einzelne Os Wormianum der rechten Seite, aussen (namentlich in der Mitte) bis auf einen Saum, von oben nach abwärts, innen oben von unten nach aufwärts zugeschärft u. s. w.

Wenn man bedenkt, dass dieser Schädel mit den beschriebenen Ossa Wormiana, welche die Sutura squamosa vom Frontale bis zur Pars mastoidea des Temporale ununterbrochen ausfüllen, erst unter mehreren Tausenden meiner Sammlung herausgefunden werden konnte, so muss das Auftreten eines derartigen Beispieles von Os Wormianum ein sehr seltenes sein.

IV. Ein Os Wormianum in der ganzen Länge der Sutura squamosa und zugleich im Fonticulus sphenoidalis und mastoideus. (Fig. 5.)

Vorhanden an der rechten Hälfte eines Schädels von einem 40—50jährigen Manne in meiner Sammlung aus der Maceration v. J. 1875/76.

Der starke Schädel ist völlig normal geformt. Am rechten Ende der Sutura coronaria, an den hinteren zwei Dritteln der S. sagittalis, in der grössten Strecke der S. mastoideae ist es bereits zur Synostose gekommen. Die Temporalschuppen sind abgerundet dreieckig. Die linke an den von der Spitze nach vorn und hinten abfallenden Rändern zugleich schwach ausgebuchtet. Ihre abgerundeten Spitzen liegen über der Mitte nach vorn. Jede ist bis 4,9 Cm. hoch und unten 7 Cm. breit.

In der ganzen Länge der Sutura squamosa der rechten Seite in einer kleinen Strecke der S. spheno-frontalis und in der ganzen Länge der S. parieto-mastoidea derselben ist ein einziges Os Wormianum, das vom Frontale bis zum Occipitale reicht, also von enormster Länge zugegen (c).

Der Knochen hat die Gestalt eines sehr langen und breiten Streifens, welcher an den vorderen $\frac{4}{5}$ nach den Rändern C-förmig und auch etwas nach den Flächen gekrümmt, am hinteren $\frac{1}{5}$ aber parallelogrammatisch gestaltet und mit diesem Stücke etwas wie aufwärts geknickt erscheint.

Seine Länge misst 11,8—12 Cm., wovon das mittlere 9 Cm. lange Stück in der S. squamosa, das vordere 0,8—1 Cm. lange Endstück in der S. spheno-parieto-frontalis und das hintere 2 Cm. lange Endstück in der S. parieto-mastoidea sitzt. Seine Breite beträgt vorn 1,9 Cm., an der Mitte 2,4 Cm., hinten 2,2 Cm. und an dem Stücke in der S. parieto-mastoidea 1,7 Cm. Seine Dicke nimmt von vorn nach hinten zu und misst am hinteren Endstücke 1 Cm.

Von seiner Aussenfläche sind am vorderen Endstücke 3 Mm., am mittleren Stücke vorn 0,4 Cm., in der Mitte 1,6 Cm., hinten 1,3 Cm. unbedeckt, womit er in seiner grössten Strecke die Fossa temporalis bilden hilft.

Die Suturen des Knochens sind aussen noch offen, innen an der oberen Sutur ist theilweise schon Synostose eingetreten.

Der Knochen ist ein Ersatz für das Parietale.

Er repräsentirt das Os Wormianum der rechten Sutura squamosa, verwachsen mit dem Ossiculum Wormianum der S. parieto-mastoidea am vorher beschriebenen Schädel (No. III).

V. Vortäuschung einer congenital zweigetheilten Temporalschuppe durch ein in Folge eines Spaltbruches (Fissura) der äusseren Tafel anscheinend abgetrenntes Stück.

Zu sehen an der rechten Temporalschuppe des Schädels eines Mannes vorgerückteren Alters.

Die Temporalschuppe ist bis 5 Cm. hoch. Sie weist einen geraden Sphenoidalrand und einen oberen, wie an anderen Schuppen beschaffenen Rand auf, welcher von der hinteren Ecke des oberen Randes des Temporalflügels des Sphenoideum bogenförmig nach rückwärts sich krümmt. Durch die äussere Tafel derselben zieht in einer bogenförmig oder schwach S-förmig gekrümmten Linie, welche in der Sutura spheno-temporalis, 2,7 Cm. unter der hinteren Ecke des oberen Randes des Temporalflügels, beginnt und 6 Mm. über dem hinteren Ende der S. squamosa und über der S. parieto-mastoidea endet, eine lineare, mit Löcherchen durchbohrte und streckenweise mit kurzen Ritzchen versehene Furche, die rückwärts am letzten Drittel der Länge der angegebenen Linie ein klaffendes Spältchen wird. An der inneren Knochentafel ist von der Trennungslinie (an der Aussenfläche) keine Spur zu sehen; die hintere Hälfte derselben giebt sich innen nur an dem auf Kosten der inneren Tafel zugeschärften Rande, also auch hier nur auf der äusseren Tafel zu erkennen.

Dieses über der linearen Furche und dem Spältchen befindliche, von diesen unten, von der S. squamosa oben und vom oberen Theile der S. spheno-temporalis vorn begrenzte Stück aber hat die Gestalt einer nach den Rändern sichelförmig gekrümmten, dünnen, dreiseitigen Platte, welche ihre schräg vertical abgestutzte Basis nach vorn und ihre Spitze nach rück- und abwärts gekehrt hat, am oberen Rande 7 Cm. und am unteren Rande 8 Cm. lang ist. Ihre vordere Hälfte entspricht der äusseren Tafel der Schuppe, abwärts von dem zugeschärften Rande derselben, der einer inneren Tafel entbehrt; ihre hintere Hälfte gehört aber letzterem Rande an.

Die Annahme, dass dieses Stück vielleicht in Folge einer Verletzung des Schädels nach dem Tode des Individuums aufgetreten sei, ist wegen der Beschaffenheit der linearen Furche an den vorderen zwei Dritteln der Trennungslinie ausgeschlossen. Es kann daher das Stück nur entweder als ein in Synostose begriffenes, früher durch congenitale Partition isolirtes, oder als ein in Folge eines Spaltbruchs (Fissura) entstandenes und grösseren Theiles wieder angeheiltes Fragment gedeutet werden. Die Beschaffenheit der Temporalschuppe an der Trennungslinie des isolirten Stückes

sieht nach nichts weniger, wie nach einer in Synostose begriffenen Sutur aus; auch müsste das abgetrennte Stück in diesem Falle die Schuppe von aussen her gedeckt haben, was bei keinem abgetrennten Stücke vorkommt. Folglich hat man es in diesem Falle nicht mit einer congenitalen Partition, sondern mit einem durch Spaltbruch der äusseren Knochentafel entstandenen und wieder angeheilten Fragmente zu thun[1]).

Erklärung der Abbildungen.

Tafel VI.

Fig. 1. Rechte Schädelhälfte eines Mannes.

Fig. 2. Rechte Schädelhälfte eines Knaben.

Fig. 3. Rechte Schädelhälfte eines Weibes.

Fig. 4. Oberer Theil der Schädelgrube derselben Schädelhälfte bei entferntem Os temporale u. s. w. zur Ansicht des ganzen Umfanges des Os Wormianum in der Sutura squamosa.

Fig. 5. Schläfenbeingrube der rechten Schädelhälfte eines Mannes.

Bezeichnung für alle Figuren.

a a' Os Wormianum in dem grössten Abschnitte der Sutura squamosa und im Fonticulus sphenoidalis. b Os Wormianum in der ganzen Länge der Sutura squamosa. c Os Wormianum in der ganzen Länge der Sutura squamosa, im Fonticulus sphenoidalis und mastoideus. α α' Ossicula, welche das obere Ende des Temporalflügels des Os sphenoideum ersetzen. β Ossiculum im Fonticulus mastoideus.

II. (XCIV.) Zweigetheilte Temporalschuppe — Squama temporalis bipartita.

(2. Fall eigener Beobachtung.)

(Hierzu Taf. VI. Fig. 6.)

J. Fr. Meckel[2]) hatte am Schädel eines erwachsenen, aber jungen Mannes auf beiden Seiten in der Temporalschuppe, und zwar an der rechten eine vollständige und an der linken eine unvollständige Quernaht angetroffen, wodurch dieselbe in eine obere grössere und in eine untere kleinere Hälfte getheilt war. Eine ganz

[1]) Bei diesen Untersuchungen bin ich auf den von mir beschriebenen eigenthümlichen Fortsatz der Temporalschuppe (Dieses Archiv: Meine „anatomische Notizen" No. LXXVII.), weniger entwickelt noch in einer Reihe von Fällen gestossen.

[2]) Handb. d. pathol. Anatomie Bd. I. 1812. S. 339.

ähnliche Bildung hatte er auch am Schädel eines zwölfjährigen Knaben gesehen.

Einen Fall von Getheiltsein der Temporalschuppe in ein oberes grösseres und unteres kleineres Stück durch eine quere Naht hatte auch ich beobachtet, mitgetheilt und abgebildet[1]).

Die zweigetheilte Temporalschuppe ist die linke an dem Schädel eines Erwachsenen, der seit jener Zeit in meiner Sammlung aufbewahrt ist. Das vordere Ende der Sutur ist in einer Strecke von 5 Lin. Par. M. (1,1 Cm.), wo sie schräg auf- und vorwärts zum vorderen Schuppenrande und zum Temporalflügel des Sphenoideum steigt, bereits verwachsen, ihre Spur aber noch sichtbar. Das hintere Ende setzt sich in eine anomale Sutur des Parietale fort. Das obere Stück der zweigetheilten Temporalschuppe ist 2 Zoll 2 Lin. (5,8 Cm.) lang und 1 Zoll 3 Lin. (3,4 Cm.) hoch; das untere Stück 2½ Zoll (6,8 Cm.) lang und 9 Lin. (2 Cm.) hoch. An der rechten Temporalschuppe ist keine Sutur, wohl aber eine Längsleiste zu bemerken, die anzuzeigen scheint, dass hier früher ebenfalls eine ähnliche Theilung existirt habe.

Bei der Durchmusterung der Schädel aus der Maceration v. J. 1875/76 im Verlaufe des September und October 1876, also nach 24 Jahren, stiess ich wieder auf einen Schädel mit einer zweigetheilten Temporalschuppe an der rechten Seite, worüber ich Nachstehendes mitzutheilen habe:

Der wohlgeformte Schädel gehört einem Manne an.

Die Enden der Sutura coronaria, das dritte und vierte Fünftel der S. sagittalis, die grössere untere Hälfte der rechten S. spheno-temporalis und die linke S. spheno-parieto-frontalis sind ganz verwachsen. In Verwachsung begriffen ist die rechte S. spheno-parieto-frontalis, eine kleine Strecke der rechten S. squamosa und Strecken der S. lambdoides. Die Temporalschuppen haben die gewöhnliche Form und fast gleiche Grösse. Ihre Breite in sagittaler Richtung beträgt 6 Cm., in verticaler Richtung 5 Cm. In der rechten Temporalschuppe ist eine supernumeräre zweischenklige Sutur (α) bemerkbar. Diese beginnt in der S. squamosa, 7 Mm. über dem Ende der S. spheno-parieto-frontalis und endet im Winkel zwischen der S. squamosa und S. parieto-mastoidea. Dieselbe zieht zuerst in einer doppelt S-förmig gekrümmten Linie schräg ab- und rückwärts bis zu einem Punkte, welcher 1 Cm. über der hinteren Wurzel des Processus zygomaticus des Temporale und in einer verticalen Linie liegt, welche knapp vor dem Eingange in den Porus auditorius externus herabgezogen gedacht wird, dann fast quer, etwas aufsteigend, in Schlängelungen nach rückwärts. Der vordere Schenkel der Sutur ist 3,8 Cm., der hintere 2,8 Cm., d. i. die ganze Sutur 6,6 Cm. lang. Am oberen und unteren Drittel des vorderen Schenkels erscheint die Sutur harmonieartig, am mittleren

[1]) Abhandlungen a. d. mensch. u. vergleichenden Anatomie. St. Petersburg 1852. 4°. Abh. VII. Art. II. 2. „Theilung der Schuppe des Schlafbeines durch eine quere Naht." S. 114. Taf. VIII. Fig. 4.

Drittel aber schuppenartig, am hinteren Drittel ist sie stumpfzackig. Dadurch wird diese Schuppe in ein hinteres oberes Stück (a) von abgerundet länglich-vierseitiger Gestalt, 6 Cm. Länge und 3,5 Cm. Breite, und in ein unteres vorderes Stück (b), welches winklig ausgeschnitten am vorderen dreieckigen Abschnitte 3,7 Cm. hoch und breit, am hinteren länglich-vierseitigen Abschnitte von 1 Cm. (vorn) bis 1,6 Cm. (hinten) breit ist, geschieden. An der linken Temporalschuppe ist keine Spur einer supernumerären Naht zu sehen.

Vergleicht man diesen Fall von zweigetheilter Temporalschuppe mit meinem ersten Falle, so ergeben sich nebst Verschiedenheiten auch Aehnlichkeiten. Im früheren Falle war die supernumeräre Sutur eigentlich auch eine zweischenklige, der vordere Schenkel war aber sehr weit nach vorwärts gerückt, stand fast vertical, war sehr kurz, der hintere Schenkel, welcher sehr lang war, verlief ganz quer und 1—1,2 Cm. höher durch die Schuppe, als im neuen Falle. Der vordere breite dreieckige Abschnitt des unteren Stückes im neuen Falle war daher im früheren Falle nur eine dreieckige Zacke geringeren Umfanges, das obere hintere Stück im neuen Falle war im früheren nur ein oberes u. s. w.

Erklärung der Abbildung.

Tafel VI.

Fig. 6. Rechtseitiges Os temporale mit der zweigetheilten Schuppe u. s. w. von einem Manne. a Oberes hinteres, b unteres vorderes Stück der Temporalschuppe. α Supernumeräre zweischenklige Sutura squamosa.

III. (XCV.) Zum Vorkommen der beiden den Processus styloides des Metacarpale III. ersetzenden Arten des supernumerären neunten Ossiculum carpi.

(Nachträge.)

Der Processus styloides des Metacarpale III., welcher in den Carpus eindringt, kann durch ein besonderes neuntes Ossiculum carpi, welches mit Flächen, die einen schönen hyalinen Knorpelüberzug aufweisen, also mit wahren Gelenkflächen am Carpus und Metacarpus articulirt, substituirt sein.

Ich habe in 5 von mir seit 1868 gekannten und seit 1869 veröffentlichten Fällen diesen Processus styloides des Metacarpale III. anomaler Weise auch als persistirende Epiphyse auftreten ge-

seben und unter 3 ebenfalls seit 1868 gekannten und seit 1869 veröffentlichten Fällen von Multangula minora, welche durch einen fortsatzartigen Anhang vergrössert waren, diesen Anhang, welcher immer bei Mangel des Processus styloides am Metacarpale III. vorgekommen war und diesen ersetzt hatte, an einem schönen Beispiele gleichfalls als persistirende Epiphyse, an zwei anderen Beispielen wenigstens den genannten Anhang in einer Form und Anordnung angetroffen, dass ich berechtigt war, denselben für eine bereits verwachsene Epiphyse, also für eine Apophyse zu nehmen. So lange am knorpligen Carpus das in Rede stehende supernumeräre Ossiculum noch nicht durch ein besonderes articulirendes Knorpelstück präformirt nachgewiesen ist, liegt die Vermuthung nahe, dass das Ossiculum sich aus den oben angegebenen Epiphysen des Metacarpale III. und des anomal vergrösserten Multangulum minus durch Bildung eines accidentellen Gelenkes in der Synchondrose zwischen der Epiphyse und dem Knochen, welchen sie angehört, entwickelt habe, wie ich auch annehme.

Ist dem so, so ist das supernumeräre Ossiculum carpi, welches den Processus styloides des Metacarpale III. substituirt, seiner Entwickelung nach zweierlei Art d. i. bald eine zu einem selbständigen Ossiculum carpi gewordene und den Processus styloides des Metacarpale III. repräsentirende Epiphyse, bald eine zu einem solchen Ossiculum gewordene und den fortsatzartigen Anhang eines anomal vergrösserten Multangulum minus darstellende Epiphyse.

I. Supernumeräres, den Processus styloides des Metacarpale III. substituirendes und aus der Epiphyse dieses Processus entwickeltes Ossiculum carpi.

Ein solches articulirendes supernumeräres Ossiculum carpi hatte ich seit November 1868 bis November 1874 in 10 Fällen bei 8 Individuen (7 Männern und 1 Frau) und zwar beiderseitig bei 2 (Männern), rechtseitig bei 4 (3 Männern und 1 Frau) und linkseitig bei 2 (Männern) angetroffen [1]). Nachdem ich seit November 1874 bis November 1876 noch 414 Hände (209 rechte und 205

[1]) Arch. f. Anat., Physiol. u. wissenschaftliche Medicin. 1870. S. 197. Taf. V. C. Fig. 3 (1.—3. Fall). Bull. de l'Acad. Imp. des sc. de St. Petersbourg. Tom. XV. Col. 483 (4.—5. Fall). Daselbst Col. 486. Fig. 1—4 (6. Fall). Daselbst Tom. XVII. N. 2. Col. 399 (7. Fall). Obiges Archiv 1873. S. 766 (8.—9. Fall). Daselbst 1876. S. 223 (10. Fall).

linke) von Extremitäten, an welchen die Musculatur präparirt worden war, untersucht hatte, stiess ich am 7. November 1876 an beiden Händen eines Mannes wieder auf das Ossiculum. Ich verzichte auf seine Beschreibung in diesen letzteren beiden Fällen (11 und 12), weil das Ossiculum, abgesehen von ungewöhnlicher Grösse an der linken Hand (von 1 Cm. Höhe bis 1 Cm. Breite und bis 9 Mm. Dicke) nichts an sich hat, was ich nicht schon an früheren Fällen beobachtet und mitgetheilt hätte.

Nach meinen, über das Vorkommen dieser Art von supernumerärem Ossiculum carpi geflissentlich angestellten Untersuchungen an 1521 Händen während 7 Jahren ist somit dasselbe beobachtet worden von mir bei 9 Individuen (8 Männern und 1 Frau) und zwar beiderseitig bei 3 (Männern), rechtseitig bei 4 (3 Männern und 1 Frau), und linkseitig bei 2 (Männern), also in 12 Fällen d. i. in dem Verhältnisse wie $12 : 1509 = 1 : 125{,}75 =$ in $\frac{1}{126}$—$\frac{1}{127}$ d. F., von Anderen, wie höchst wahrscheinlich von Saltzmann (1725) in 1 Falle, von J. Struthers (1869) in 2 Fällen, also überhaupt beobachtet worden bis jetzt in 15 Fällen.

II. Supernumeräres, den Processus styloides des Metacarpale III. ebenfalls substituirendes, aber aus der Epiphyse des fortsatzartigen Anhanges eines durch letzteren anomal vergrösserten Multangulum minus entwickeltes Ossiculum carpi.

Diese zweite Art eines articulirenden, den Processus styloides des Metacarpale III. substituirenden supernumerären Ossiculum carpi ist von mir erst seit 1875 gekannt. Der erste Fall war mir am rechten Carpus des Skelets eines Erwachsenen aus der Maceration vom J. 1873/74 zur Beobachtung gekommen. Ich habe diesen Fall beschrieben und abbilden lassen[1]).

Nach Verlauf eines Jahres seit seinem Funde an trockenen Knochen habe ich dasselbe am 14./26. November 1876 endlich auch an der linken Hand mit Weichtheilen von einem Erwachsenen angetroffen. Ich musste aber 1554 Hände untersuchen, um das Ossiculum ein Mal zu treffen. Das Ossiculum dieses zweiten Falles ersetzt den Processus styloides des Metacarpale III. und würde, mit dem Multangulum minus verwachsen, einen fortsatzartigen Anhang des letzteren darstellen. Es ist in einen tiefen Winkel zwischen dem

[1]) Oben citirtes Archiv 1876. S. 221. Taf. V.

Multangulum minus und Capitatum ulnarwärts vom ulnaren Kamme des Metacarpale II., über der Basis des Metacarpale III., an deren dorsalem Winkel, gelagert. Es hat die Gestalt eines unregelmässig-vierseitigen Keiles (Pyramide) von 8 Mm. Höhe und eine Dicke, welche bis 1 Cm. an der Dorsal- und bis 6 Mm. an der Volarseite in transversaler Richtung, bis 1 Cm. in sagittaler Richtung misst. Die breite Dorsal- und die schmälere Volarfläche sind rauh. Die Radial-, Ulnar- und Digitalfläche sind mit einem schönen hyalinem Knorpelüberzuge versehen. Die Radialfläche ist in ein oberes grosses und ein unteres kleineres Feld geschieden. Mit dem oberen Felde articulirt sie am abgestutzten Ende des Multangulum minus, mit dem unteren Felde am Ulnarkamme des Metacarpale II. Die ulnar-brachialwärts gekehrte Ulnarfläche articulirt am Capitatum, die Digitalfläche an einem grossen Felde der Gelenkfläche an der Basis des Matacarpale III.

Das dorsale Ulnarende des Multangulum minus ist in verticaler und sagittaler Richtung so abgestutzt, dass es eine grosse, dreieckige, mit einer mit hyalinem Knorpel überkleideten Gelenkfläche, zur Articulation am supernumerären Ossiculum carpi, versehene Fläche geworden ist, welche am Dorsalrande 8 Mm. hoch und in sagittaler Richtung 1 Cm. lang ist.

Dieser Fall wurde meiner schönen Collection supernumerärer Ossicula carpi beigesellt.

IV. (XCVI.) Das anchylosirte Ossiculum intermetatarseum dorsale articulare — Gruber — als ein vom Cuneiforme I. in das Spatium intermetatarseum I. hervorstehender mächtiger Fortsatz.

(Nachtrag.)

Zur Beobachtung gekommen am 14./26. November 1876 d. i. drei Wochen nach Absendung eines auch über diesen Fortsatz handelnden Aufsatzes [1]) zum Drucke, am rechten Fusse eines Mannes, während am linken Fusse das Ossiculum intermetatarseum dorsale articulare zwar noch vom Cuneiforme I. isolirt und daran beweglich, damit aber nicht mehr durch ein Gelenk vereinigt ist.

[1]) „Ueber die beiden Arten des überzähligen Zwischenknöchelchens am Rücken des Mittelfusses — Ossiculum intermetatarseum dorsale — und über den, durch Anchylose eines dieser Knöchelchen entstandenen und eine Exostose am Cuneiforme I. oder Metatarsale II. vortäuschenden Fortsatz.“ (Mit 1 Tafel.) Dieses Archiv.

1. Fortsatz am Cuneiforme I. des rechten Fusses.

Der Fortsatz geht vom vorderen Ende des oberen Randes (Schneide) oder von der vorderen oberen Ecke des Cuneiforme I., über dessen vorderer Gelenkfläche, rechtwinklig ab. Derselbe ragt über der Capsula articularis tarso-metatarsea I. und über dem äusseren Theile des oberen Endes der Basis des Metatarsale I. so schräg auswärts in das Spatium intermetatarseum I. hervor, dass seine Spitze daselbst der Diaphyse des Metatarsale II. bis auf ein Paar Mm. genähert und von der Diaphyse des Metatarsale I. 9 Mm. entfernt ist, und reicht so weit im genannten Spatium vorwärts, dass seine Spitze vor der Zwischengelenkslinie der Articulatio tarso-metatarsea I. 1 Cm., vor derselben Linie der A. tarso-metatarsea II. 2,6 Cm. und vor dem Basalstücke oder vor dem hinteren Ende der Diaphyse in diesem Spatium steht.

Der Fortsatz hat die Gestalt einer liegenden, mit der Spitze vor- und auswärts gestellten, dreiseitigen Pyramide, welche eine obere oder Rückenfläche, eine innere untere und eine äussere untere Fläche aufweist. Die Rückenfläche ist rauh und besitzt zwei quere Furchen, eine hintere weitere und eine vordere schmälere. In der hinteren Furche hatte die Sehne des Extensor hallucis brevis, in der vorderen das Ende der Arteria pedica Platz genommen. Die innere untere Fläche ist ganz rückwärts mit einem kleinen, mit Knorpel überkleideten Gelenksfelde versehen. Dieses Feld geht unter einem rechten Winkel in die vordere Gelenkfläche des Cuneiforme I. über, ist halboval, in transversaler Richtung 5 Mm., in sagittaler 3 Mm. breit, und articulirt auf einem gleichgestalteten Felde der Gelenkfläche an der Basis des Metatarsale I., welches über dem äusseren Theile des oberen Poles dieser Fläche, zu ihr rechtwinklig gestellt, am Rande der Basis des letzteren Knochens sitzt. Die äussere untere Fläche ist rauh. Die im Spatium intermetatarseum frei stehende Spitze ist knopfförmig angeschwollen und etwas nach einwärts gebogen. Vom früheren Getrenntsein des Fortsatzes vom Cuneiforme I. ist keine Spur mehr sichtbar. Von der Spitze des Fortsatzes und von dem vorderen Theile seiner äusseren Fläche entspringt sehnig-fleischig der starke Keilbeinkopf des M. interosseus internus I. Von der ersteren entsteht auch ein schmaler Sehnenstreifen, welcher in zwei Bündel getheilt ist, wovon das innere an der Fibularseite der Articulatio metatarseo-phalangea und der Grundphalange der grossen Zehe, das äussere an der Tibialseite derselben Partien der zweiten Zehe endet. Dieser Sehnenstreifen, von dem einige Bündel des M. interosseus internus I. entspringen, gehörte wohl nur dem tiefen, die Mm. interossei deckenden Blatte der Rückenaponeurose des Fusses an.

Von dem Metatarsale II. ist der Fortsatz durch die obersten Bündel des äusseren, von diesem Knochen entspringenden Kopfes des M. interosseus internus I., durch Bindegewebe und etwas Fett getrennt. Einwärts vom Fortsatze dringt durch das Spatium intermetatarseum I. der Ramus communicans der Arteria pedica zur A. plantaris externa, um den Arcus plantaris bilden zu helfen.

Der Fortsatz ist 1,5 Cm. lang, an seiner Basis in transversaler Richtung 9 Mm. und in verticaler Richtung 7 Mm. dick.

2. Ossiculum intermetatarseum dorsale articulare am linken Fusse.

Dieses sitzt an derselben Stelle am linken Cuneiforme I., wie der Fortsatz an diesem Knochen am rechten Fusse. Es articulirt mit einem ähnlichen Gelenkfelde

am Metatarsale I., wie jener Fortsatz. Es hat eine ähnliche Gestalt, Stellung und Grösse wie der Fortsatz. Von ihm entspringt der Keilbeinkopf des M. interosseus internus I., wie vom Fortsatze.

An der vorderen oberen Ecke des linken Cuneiforme I. befindet sich zu seiner Aufnahme eine quer-ovale Grube, welche in transversaler Richtung 9 Mm., in verticaler 7 Mm. weit ist. Diese Grube ist am oberen Umfange von einem krempenartig aufgeworfenen Rande umgeben.

Die Basis des Ossiculum, mit der es in der Grube des Cuneiforme I. sitzt, bildet eine Art Gelenkkopf.

Bei der Lösung des ganz beschränkt beweglichen Ossiculum war zu sehen, dass die Gelenkkapsel verdickt, der Knorpelüberzug der Gelenkflächen am Cuneiforme I. und Ossiculum am Rande derselben theilweise erhalten, aber mit einander verklebt, übrigens, namentlich in der Mitte derselben, zerstört, die Knochen entblösst und durch Bindegewebestränge, namentlich durch einen kurzen und starken in der Mitte, vereinigt sind. Das Gelenk zwischen dem Cuneiforme I. und dem Ossiculum intermetatarseum dorsale articulare war somit aufgehoben und durch eine Zwischenfasermasse ersetzt, welche noch einige Beweglichkeit des letzteren am ersteren zuliess.

Bedeutung. Dass es sich am linken Fusse wirklich um ein Ossiculum intermetatarseum articulare handelt, welches in Folge des Auftretens einer chronischen Entzündung in dem Gelenke, an der auch die dasselbe bildenden Knochen theilweise participirt hatten, durch Zwischenfasermasse sehr beschränkt beweglich mit dem Cuneiforme I. verbunden war, ist nicht zu bezweifeln, und dass mit der Zeit durch Verknöcherung dieser Zwischenmasse völlige Anchylose des Ossiculum mit dem Cuneiforme I. hätte eintreten können, ist auch zulässig. Ist dem so, so kann der Fortsatz am Cuneiforme I. des rechten Fusses, welcher dem Ossiculum am linken Fusse gleicht, nichts anderes, als ein mit dem Cuneiforme völlig anchylosirtes Ossiculum intermetatarseum dorsale articulare, und keine Exostose sein.

Ein zu einem langen und starken Fortsatze des Cuneiforme I. anchylosirtes Ossiculum müsste ein Hinderniss bei der Exarticulation des Metatarsus vom Tarsus abgeben. Ist dem so, so kann die Kenntniss des möglichen Auftretens dieser Art von Fortsatz am Cuneiforme I. für die operative Chirurgie anscheinend nicht ganz gleichgültig sein.

Die betreffenden Präparate sind in meiner Sammlung aufbewahrt.

V. (XCVII.) Ein hakenförmiges Fortsätzchen über und vor dem Infraorbitalloche.

(Hierzu Taf. VI. Fig. 7.)

Vorhanden am rechtseitigen Maxillare superius eines jungen männlichen Subjectes in meiner Sammlung, bei dem es an der Aussenseite zur völligen Verwachsung des Occipitale mit dem Sphenoideum noch nicht gekommen ist.

Die Spitze des Processus maxillaris des Zygomaticum der rechten Seite (No. 4) reicht etwas, die des linken völlig über die das Infraorbitalloch überbrückende Partie der Lamina orbitalis des Processus zygomaticus — Henle — des Maxillare superius.

Die Lamina orbitalis (a) des Processus zygomaticus des rechten Maxillare superius reicht am Boden der Orbita dieser Seite an deren vorderen $\frac{1}{3}$ bis zum Margo externus des Processus frontalis des Maxillare superius, bis zum Ossiculum canalis naso-lacrymalis (No. 3) und bis zu den vorderen $\frac{2}{3}$ des hinteren platten Abschnittes der äusseren Fläche des Lacrymale (No. 2). Dieselbe bedeckt sonach die obere Wand des Körpers des Maxillare superius bis auf die hinteren $\frac{1}{3}$ ihrer inneren Hälfte, wo diese obere Wand frei ist, und damit den Infraorbitalkanal nebst seinen beiden primären Aesten, in die er getheilt ist, in seiner ganzen Länge.

Der rechtseitige Infraorbitalkanal theilt sich 5 Mm. hinter dem Infraorbitalrand in zwei Aeste, in einen inneren engeren und in einen äusseren weiteren Ast, welcher letztere die Fortsetzung des Kanales darstellt. Der innere Ast theilt sich im Gesichte, nachdem er unter der Lamina orbitalis hervorgetreten ist, in der vorderen Wand des Maxillare superius noch in drei Nebenäste, einen oberen, einen mittleren und einen unteren, wovon der mittlere der weiteste, der untere der engste ist. Die Oeffnungen dieser Nebenäste sitzen in der Richtung einer schräg auswärts absteigenden Linie, welche unter der Wurzel des Processus frontalis des Maxillare superius, 5 Mm. abwärts von dessen Verbindung mit dem Nasale der entsprechenden Seite und 7—8 Mm. auswärts vom Rande der Apertura nasium anterior beginnt, und 9 Mm. tiefer, 1 Cm. auswärts von der Apertura nasium anterior und eben so viel über deren unterem Rande endet. Die Oeffnung des mittleren Nebenastes (β) liegt am Niveau der Oeffnung des äusseren Astes des Kanales, die Oeffnungen des oberen (β) und des unteren (β'') Nebenastes stehen fast gleich weit von der mittleren Oeffnung und 7 Mm. von einander ab.

Die Oeffnung des äusseren Astes des rechten Infraorbitalkanals, welche das eigentliche rechtseitige Infraorbitalloch darstellt, hat eine gleiche Lage und ovale Gestalt, wie das Infraorbitalloch des linkseitigen einfachen Infraorbitalkanales, aber sie hat eine von der des letzteren verschiedene Stellung. Während nehmlich am linkseitigen, 5 Mm. in einer und 2,5 Mm. in der anderen Richtung weiten Infraorbitalloche der lange Durchmesser schräg von oben und innen nach unten und aussen verläuft, zieht derselbe am rechten Infraorbitalloche schräg von oben und aussen nach innen und unten. Das rechtseitige Infraorbitalloch, welches fast eben so weit ist, wie das linkseitige, führt nicht sogleich in den Infraorbitalkanal, sondern bildet eine Art Vorhof, in dessen äusserer Partie der äussere Ast des getheilten Infraorbitalkanales mit einer rundlichen, 2—3 Mm. weiten Mündung endet.

Vor und unter dem Infraorbitalrande der rechten Seite, so weit dieser vom Maxillare superius (d. i. vom Gesichtsrande der Lamina orbitalis seines Processus zygomaticus) gebildet wird, steigt von der Wurzel des Processus frontalis des Maxillare superius ein Kamm (b) bis zum eigentlichen Infraorbitalloche (α) schräg auswärts herab und endet vor diesem mit einem dasselbe deckenden, rückwärts gekrümmten Häkchen (c). Der anfänglich flache Kamm erhebt sich allmählich mehr über die Gesichtsfläche des Maxillare superius und rückt auch allmählich vom Infraorbitalrande abwärts, so zwar, dass das Häkchen, in welches derselbe sich verlängert, 5—6 Mm. unter dem Infraorbitalrande hervor- und mit seiner Spitze 3 Mm. von der Fovea maxillaris absteht. Von der Basis des Häkchens aufwärts verläuft an der Medianlinie des Kammes eine Ritze, welche in die Sutura longitudinalis imperfecta des Processus frontalis des Maxillare superius auf- und in die Sutur zwischen der genannten Lamina orbitalis und dem Ossiculum canalis naso-lacrymalis nebst dem Lacrymale rückwärts sich fortsetzt. Der flache Kamm ist 1 Cm. lang und 3—4 Mm. breit. Das vierseitige Häkchen endet mit einem quer abgestutzten Rande, dessen untere Ecke in eine dreiseitige Spitze ausgezogen ist. Es ist in sagittaler Richtung comprimirt und gegen den Endrand zugeschärft, an den Rändern ausgebuchtet. Mit einem dünnen, 2 Mm. breiten, äusseren oberen und einem 1 Mm. breiten, inneren unteren gekrümmten Pfeiler sitzt es am Maxillare superius auf und begrenzt den vorderen Umfang des Vorhofes, in welchen der rechte Infraorbitalkanal mündet; 3 Mm. am oberen äusseren Rande und 5 Mm. am unteren inneren Rande ist es aber frei. Seine Länge misst 5 Mm. am oberen und 6 Mm. am unteren Rande; seine Breite 3 Mm., seine Dicke am Abgange vom Kamme 2 Mm.

Der flache Kamm am Maxillare superius bedeutet das schwache Hervortreten des anomaler Weise bis zum Margo externus des Processus frontalis reichenden Gesichtsrandes der Lamina orbitalis des Processus zygomaticus und des vorderen oberen Randes des Körpers des Maxillare superius im Bereiche ihrer Verbindung. Die Ritze in der Medianlinie dieses flachen Kammes ist der Gesichtstheil der Sutura infraorbitalis, welche am Häkchen bereits verwachsen ist. Das Häkchen ist analog dem zitzen- oder kegelförmigen oder kammartigen kleinen Vorsprunge, welcher öfters über oder aussen vom oberen Pole des Infraorbitalloches sitzt, durch seine Mitte oder einwärts von ihm die Sutura infraorbitalis ziehen lässt, und stellt nur eine ganz ungewöhnliche Entwickelung dieses Vorsprunges dar. Die obere äussere Hälfte des Häkchens ist gleichbedeutend mit dem sehr entwickelten Zahn der Lamina orbitalis des Processus zygomaticus am Infraorbitalloche (Henle) und die untere innere Hälfte desselben ist gleichbedeutend mit der zu einem Fortsätzchen entwickelten vorderen Lamelle der vorderen Wand des Körpers des Maxillare superius, welche die vordere Wand der Tasche (Henle) zur Aufnahme des

genannten Zahnes bildet. Das Häkchen ist somit keine Exostose, sondern nur der angegebene Vorsprung in ganz ungewöhnlicher Grösse, ein ungewöhnlicher Processus muscularis, welcher dem Musculus levator labii superioris zum Ursprunge gedient haben musste.

Erklärung der Abbildung.

Tafel VI.

Fig. 7. Rechtseitiges Gesichtsschädelstück. 1 Stück des Maxillare superius mit dem Processus frontalis. 2 Lacrymale. 3 Ossiculum canalis naso-lacrymalis. 4 Spitze des Processus maxillaris des Zygomaticum. a Lamina orbitalis des Processus zygomaticus des Maxillare superius. b Flacher Kamm am Maxillare superius mit dem Gesichtstheile der Sutura infraorbitalis. c Häckchen, in welches der Kamm endet. α Oeffnung des Vorhofes, in welchen der äussere Ast des getheilten Infraorbitalkanales endet. β β′ β″ Oeffnungen der Nebenäste des inneren Astes des getheilten Infraorbitalkanales.

VI. (XCVIII.) Ein Musculus praeclavicularis subcutaneus.

Zu den, von mir entdeckten und beschriebenen, supernumerären Brust- und Schlüsselbeinmuskeln [1]) geselle ich diesen Muskel, der mir bis jetzt nur im folgenden Falle am 17./29. November 1876 an der rechten Seite der muskelstarken Leiche eines Mannes vorgekommen ist, die ich zu den Präparirübungen abgelassen hatte.

Gestalt. Ein sehr langer, von seinem Ursprunge bis zu seiner Endigung im Ganzen allmählich beträchtlich an Breite zunehmender, dünner, dreiseitiger Muskel mit einer langen bandförmigen Ursprungssehne, die von ihrem Ursprunge am Manubrium sterni gegen ihr Ende am Fleischtheile des Muskels sich allmählich verschmälert, und mit kürzerer aber breiterer Endaponeurose, welche von ihrem Anfange am Fleischtheile gegen ihre Endigung in der Haut allmählich sich verbreitert.

Lage. Auf und vor der Capsula sterno-clavicularis und fast auf dem ganzen inneren Drittel der 16 Cm. langen Clavicula mit der Ursprungssehne, übrigens vor der Clavicula in der Infraclaviculargegend auf den Clavicularportionen des Pectoralis major und des Deltoides und deren Scheiden, von Bündel des Subcutaneus colli gekreuzt, mit dem Ende vor und unter dem Acromion.

[1]) a. „Die supernumerären Brustmuskeln des Menschen." Mém. de l'Acad. Imp. des sc. de St. Petersbourg. Ser. VII. Tom. III. No. 2. Besond. Abdruck. St. Petersburg 1860. 4°. Mit 2 Tafeln.
b. „Neue supernumeräre Schlüsselbeinmuskeln." Arch. f. Anatomie, Physiologie u. wissensch. Medicin. Leipzig 1865 S. 703. Taf. XVIII.

Ursprung. Vom Rande der Incisura clavicularis des Manubrium sterni neben der Sehne des Sterno-mastoideus, theilweise mit der Capsula sterno-clavicularis bis zum Sternalende der Clavicula verwachsen, 1 — 1,2 Cm. breit mit der Anfangssehne.

Verlauf. Quer vom Manubrium sterni vor das Acromion, zuerst auf der Clavicula, dann vor dem Bogen der acromialen Hälfte derselben, hier bis zu einer Distanz von 1,2 Cm. vor ihr, den engen Sulcus coraco-deltoideus mit seinem Inhalte überspringend, nach auswärts bei schräg auf- und abwärts gekehrten Flächen und schräg vor- und rückwärts gerichteten Rändern.

Endigung. Vor dem Acromion am grössten Vorsprunge der Schulter, über der Scheide des Deltoides, 2,6 Cm. sagittal breit in der Haut mit seiner Endaponeurose.

Grösse. Es beträgt seine Länge 16 Cm., wovon auf die Ursprungssehne 5 Cm., auf den Fleischtheil 8 Cm. und auf die Endaponeurose 3 Cm. kommen; seine Breite am Anfange der Ursprungssehne ist 1 — 1,2 Cm., am Ende derselben 4 Mm., am inneren Ende des Fleischtheiles 4 Mm., am äusseren 1,2 Cm., am Anfange der Endaponeurose 1,2 Cm., am Ende derselben 2,6 Cm.; seine Dicke am Fleischtheile bis 4 Mm.

Wirkung. Spanner der Haut in der Schulterregion.

Das Präparat ist in meiner Sammlung aufbewahrt.

VII. (XCIX.) Ein Nachtrag zum Vorkommen des Musculus interclavicularis anticus digastricus.

(2. Fall.)

In einer besonderen Monographie habe ich den von mir entdeckten Musculus sterno-clavicularis anticus s. praeclavicularis medialis nach drei Beobachtungen (bei zwei Männern linkseitig und bei einem 12—15jährigen Knaben rechtseitig vorgekommen) beschrieben und abgebildet [1]). Der Muskel entspringt vom Manubrium sterni, verläuft von ihm unter der Articulatio sterno-clavicularis und vor der Clavicula zwischen der Claviculaportion des Pectoralis major und dem Subclavius auswärts und inserirt sich an die Clavicula zwischen den genannten Muskeln.

Seit jener Zeit bis August 1865 ist mir der Muskel noch an 7 Cadavern (6 männlichen und 1 weiblichen, von 6 Erwachsenen und 1 Knaben) vorgekommen. An 5 Cadavern (4 Männern und

[1]) Die supernumerären Brustmuskeln des Menschen. — Mém. de l'Acad. Imp. de sc. de St. Petersbourg. Ser. VII. Tom. III. No. 2. Besond. Abdr. St. Petersburg. 1860 4°. S. 1. Tab. I. Fig. 1—3.

1 Weibe) war der Muskel nur einseitig (an 3 rechtseitig und an 2 linkseitig), an 2 Cadavern (1 Mann und 1 männlichen Kinde) beiderseitig, also 9 Mal vorgekommen. Bei dem Weibe, an welchem der Muskel nur linkseitig zugegen war, trat derselbe in einer bis dahin noch nicht gesehenen Anordnung auf; bei dem Kinde mit beiderseitigem Vorkommen gingen die Muskeln vor dem Manubrium sterni in einander über, bildeten somit nur einen einzigen Muskel. Ueber diese 9 neuen Fälle habe ich in einem besonderen Aufsatze berichtet und die beim Weibe vorgekommene Variante unter dem Namen: „Muscularis sterno-clavicularis anticus s. praeclavicularis medialis singularis“, die beim Kinde beobachtete andere Variante unter dem Namen: „M. interclavicularis anticus digastricus“, der nicht zu verwechseln ist mit dem aus der Verschmelzung der Mm. supraclaviculares entstandenen M. interclavicularis superior (Hyrtl 1858), ausführlich abgehandelt und abgebildet [1]).

Nachdem ich den M. sterno-clavicularis anticus s. praeclavicularis in 12 Fällen bei beiden Geschlechtern kennen gelernt und die Häufigkeit seines Vorkommens nach geflissentlich vorgenommenen Untersuchungen constatirt hatte, blieb es dem Zufalle überlassen, dem Muskel zu begegnen.

Am 2./14. November 1876 erschien der Muskel an einem robusten Cadaver eines Mannes, welchen ich zu den Vorlesungen für topographische Anatomie für die nach St. Petersburg zur speciellen Ausbildung in der Kriegschirurgie commandirten Militärärzte präpariren liess, unter der Form der Variante: „M. interclavicularis anticus disgastricus“ das zweite Mal.

Da der neue Fall das Vorkommen dieser Variante des M. sterno-clavicularis anticus bestätigt, also beweist, dass letztere nicht blos ein Curiosum ist, da er auch einige Besonderheiten an sich hat, so erlaube ich mir, ihn im Nachstehenden näher zur Kenntniss zu bringen.

Der Clavicularportion jedes Pectoralis major fehlen etwa die inneren $\frac{1}{3}$, und die Sternocostalportion desselben Muskels jeder Seite fängt erst von der Mitte der Höhe des Manubrium sterni an zu entspringen. Es geht nehmlich das oberste Bündel letzterer Portion jeder Seite, welches am rechtseitigen Muskel 7 Mm. breit und bandförmig ist und am linkseitigen Muskel eine 1,5 Cm. breite Zacke darstellt,

[1]) „Neue supernumeräre Schultermuskeln.“ — Arch. f. Anatomie, Physiologie u. wissensch. Medicin. Leipzig 1865. S. 703 Taf. XVIII. Fig. 2, 3.

welche der obersten, äussersten, 3 Cm. breiten Partie dieser Portion entspricht, unmittelbar oder kurz aponeurotisch von der Zwischensehne des anomalen Muskels ab. Der Sulcus pectoralis (Lisfranc), zwischen letzterem Bündel der Sternocostalportion und der anomal schmalen und weit auswärts gerückten Clavicularportion des Pectoralis major jederseits, stellt daher an diesem Cadaver ein dreiseitiges Interstitium triangulare dar, welches oben rechts 5 Cm., links 4 Cm. weit ist. Der Sulcus deltoideo-pectoralis ist jederseits eng.

Was den Musculus interclavicularis anticus digastricus in diesem Falle betrifft, so ergiebt seine Betrachtung Folgendes:

Der Muskel hat seine Lage vor und unter den inneren $\frac{1}{3}$ der rechten und dem inneren $\frac{1}{4}$ der linken Clavicula, über dem Ansatztheile des Subclavius und dem Knorpel der ersten Rippe, vor und unter der Articulatio sterno-clavicularis jeder Seite, und vor dem Manubrium sterni, 1,2 Cm. abwärts von dessen oberem Rande vor und unter dem sehnigen Ansatze beider Mm. sterno-mastoidei.

Derselbe beschreibt einen in seinem Verlaufe abwärts gekrümmten langen Bogen, eine Art Ringkragen, in dem er durch seinen Zusammenhang mit dem obersten Bündel oder der obersten Zacke der Sternocostalportion jedes Pectoralis major und durch ein besonderes aponeurotisches Retinaculum erhalten wird.

Er ist, abgesehen von seinem Ursprunge an den Claviculae, frei, von den Theilen, auf welchen er liegt, durch laxes Bindegewebe, also verschiebbar, gesondert, und, abgesehen von der kurzen Ursprungsportion des rechten Fleischbauches, welche hinter der Clavicularportion des Pectoralis major versteckt ist, nur von der Fascia und der Haut bedeckt.

Der rechte Fleischbauch nimmt, 4 Cm. auswärts von dem Sternalende der Clavicula und der Articulatio sterno-clavicularis, von der vorderen Fläche der Clavicula, zwischen der Clavicularportion des Pectoralis major und dem Subclavius, in einer Strecke von 1,8—2 Cm. sehnig-fleischig seinen Ursprung; der linke Fleischbauch aber entsteht, 4 Cm. auswärts von dem Sternalende und der Articulatio sterno-clavicularis, vom vorderen oberen Rande der Clavicula vor der Clavicularportion des Pectoralis major nur fleischig.

Der rechte Fleischbauch ist lang, stark und spindelförmig, der linke kürzer, dünn, schmal, bandförmig; ersterer endet 1 Cm., letzterer 2,5 Cm. auswärts von der Medianlinie. Die Zwischensehne ist platt-rundlich, ziemlich stark, aber schmal und nimmt von rechts nach links an Breite und Stärke ab.

Der ganze Muskel ist 15,5 Cm. lang, wovon auf den rechten Fleischbauch 7 Cm., auf den linken 5 Cm. und auf die Zwischensehne 3,5 Cm. kommen. Die Breite des rechten Fleischbauches beträgt an seiner Mitte 1,5 Cm., an den Enden 1 Cm., die des linken 3—4 Mm. Die Dicke des rechten Fleischbauches an seiner Mitte misst 5 Mm., die des linken nur 1—2 Mm. Die Zwischensehne ist am rechten Ende 4 Mm., am linken Ende 1 Mm. breit und bis 1 Mm. dick.

Die rechte Hälfte des Muskels ist um 5 Mm. länger als die linke und die Zwischensehne gehört mit $\frac{3}{4}$ ihrer Länge der rechten und mit $\frac{1}{4}$ derselben der linken Hälfte des Muskels an.

Von den rechten $\frac{3}{4}$ der Zwischensehne entspringt das oberste Bündel der Sternocostalportion des rechten Pectoralis major und von den linken $\frac{1}{4}$ derselben

die oberste Zacke der Sternocostalportion des linken Pectoralis major; beide, Bündel und Zacke vereinigen sich aber ausserdem noch unmittelbar mit einander. Sie gehen nehmlich auch unmittelbar in einander über durch eine 1 Cm. hohe und breite Aponeurose, welche frei vor dem Manubrium sterni, damit nur durch laxes Bindegewebe verbunden, liegt, oben mit der Zwischensehne des anomalen Muskels zusammenhängt, unten durch ein, vor dem medianen Theile des Manubrium sterni abwärts steigendes Retinaculum an die Mitte der Höhe des Manubrium sterni befestigt ist.

Vergleicht man den neuen Fall mit dem früheren[1]), so ergiebt sich, dass im neuen Falle der rechte Fleischbauch, im früheren Falle der linke der stärkere ist; dass im neuen Falle das oberste Bündel (Zacke) der Sternalportion beider Pectorales majores in ansehnlicher Stärke selbst, also nicht blos Bündel der oberflächlichen Schicht der Sternalportion dieser Muskeln, wie im früheren Falle, mit dem anomalen Muskel in Verbindung stehen; dass übrigens beide Fälle im Allgemeinen sich gleichen.

Das Präparat ist in meiner Sammlung aufbewahrt.

VIII. (C.) Musculus extensor digitorum communis manus anomalus mit 5 Sehnen zu allen Fingern.

(5. Fall eigener Beobachtung.)

Zu den vier Fällen eigener Beobachtung dieses anomalen Muskels und zu einigen Fällen fremder Beobachtung, über die ich bereits berichtet habe[2]), kann ich noch einen fünften Fall gesellen. Derselbe kam am 7. November 1876 an der linken Extremität eines Mannes zur Beobachtung.

Der M. extensor digitorum communis theilt sich in vier Fleischbäuche, wovon (von der Radial- zur Ulnarseite gerechnet) der erste, zweite und dritte Bauch ihre einfachen Sehnen zum Daumen, Zeige- und Mittelfinger, der vierte Bauch, welcher in zwei Sehnen endet, zum Ring- und kleinen Finger senden.

[1]) L. c. S. 710 Taf. XVIII Fig. 3.

[2]) Ueber den Musculus extensor digitorum communis manus anomalus mit 5 Sehnen zu allen Fingern und über den M. extensor digitorum longus pedis anomalus mit 5 Sehnen zu allen Zehen. — Arch. f. Anat., Physiologie und wissenschaftliche Medicin. Jahrg. 1875. S. 204.

Der radiale supernumeräre Bauch entsteht vom Ende des 8 Cm. langen, am Radialrande des Extensor digitorum communis hinter dem Radialis externus brevis herabsteigenden und in das tiefe sehnige Blatt des letzteren Muskels übergehenden Sehnenblattes, von dem auch Bündel des Radialis externus brevis entspringen. Derselbe ist spindelförmig, in der Richtung von der Radial- zur Ulnarseite comprimirt, 8 Cm. lang, 7—8 Mm. breit und 3 Mm. dick. Seine plattrundliche, 2,5 Mm. breite und 1 Mm. dicke Sehne, welche bis zum Ligamentum carpi dorsale 6 Cm. lang ist, tritt gemeinschaftlich mit der stärkeren Sehne des Extensor pollicis longus an deren Radialseite durch die dritte Scheide jenes Ligaments. Sie verläuft radialwärts von der Sehne des letzteren Muskels und von dieser isolirt ulnarwärts und in Distanz von der Sehne des Extensor pollicis brevis am Metacarpale I. herab. An und unter der Articulatio metacarpo-phalangea vereinigt sich dieselbe mit der Sehne des Extensor pollicis longus, hier auf gewöhnliche Weise befestigt und verstärkt, zieht dann mit letzterer am Rücken der ersten Phalange des Daumens herab und inserirt sich mit derselben an der Basis der Nagelphalange derselben.

Die Sehnen der anderen Bäuche des Extensor digitorum communis, die dem normalen Muskel entsprechen, treten mit der Sehne des Extensor indicis proprius wie gewöhnlich durch die vierte Scheide des Lig. carpi dorsale.

Abgesehen von dem supernumeräre Bauche des Extensor digitorum communis sind alle in der normalen Zahl vorkommende Muskeln der Extremität auch normal angeordnet.

XXVII.

Beobachtungen über Bildungsanomalien.

Mitgetheilt von Dr. H. Heynold,
Assistenzarzt am Kreiskrankenstift zu Zwickau i. S.

I. Ein Fall von an allen vier Extremitäten gleichmässig vorhandenen überzähligen Fingern und Zehen.

(Hierzu Taf. VII. Fig. 1—4.)

Anna K. aus Altwaldenburg in Sachsen ist das 9jährige Kind gesunder Eltern, ebenso sind die übrigen Geschwister normal entwickelt. Das Mädchen zeigt ein blühendes Aussehen und frische Farben; am Körper weist auch die physikalische Untersuchung der inneren Organe nur normale Verhältnisse nach. Hingegen sind die Extremitäten an ihrem peripheren Ende in ziemlich gleichförmiger Weise von der normalen Form abweichend.

An den Händen besteht der Daumen beiderseits aus 2 zusammengewachsenen Daumen: Metacarpi und beide Phalangen sind rechts und links doppelt vorhanden, die ersteren anscheinend zu einem Stücke vereinigt, nur durch die Breite des Mittelhandknochens und eine gelinde Furche angedeutet. Die ersten Phalangen sind vollständig frei (ohne knöcherne Verwachsung). Am Nagelglied (der rechten Daumen) scheint eine knöcherne Verwachsung auch nicht vorhanden zu sein, aber beide Glieder sind durch die Hautdecke straff mit einander vereinigt. Links erscheinen die beiden letzten Phalangen knöchern verbunden. Rechts ist die Theilung der Nägel eine vollkommene (indem jeder Nagel seine eigene Lunula und zwei freie Seitenränder besitzt), links hingegen nur durch einen deutlichen Winkel in der Fläche der Nagelsubstanz angedeutet. Die Möndchen der Nagelsubstanz treffen an diesem Winkel als zwei sich schneidende Bögen zusammen.

Die Zeigefinger sind normal, hingegen ist 3., 4. und 5. Finger an beiden Händen unter einander verwachsen. Die Phalangen sind wiederum gesondert zu fühlen, nur ist allen 9 Phalangen das Integument gemeinsam. Die Verwachsung ist an den Nagelgliedern am straffsten, besonders zwischen 3. und 4. Fingern, rechts und links in gleicher Weise. Die unter einander verwachsenen Finger gestatten keine so ausgiebige Beugung und Streckung, als normal möglich ist, besonders wird die letztere durch einen geringen Grad von Beugecontractur beeinträchtigt. Die Nägel setzen sich ziemlich scharf von einander ab. An der untersten Phalanx des 5. Fingers (am äusseren Rande der Hand) dicht in der Nähe des peripheren Endes des 5. Metacarpus befinden sich an beiden Extremitäten zwei warzenähnliche Erhöhungen in der Haut. Nach Aussage der Eltern des Kindes rühren dieselben von je einem abgebundenen überzähligen 5. Finger her, eine Operation, die im frühesten Lebensalter schon vorgenommen wurde.

An den Füssen liegt eine den Fingern sehr analoge Ueberzähligkeit und Missbildung der Zehen vor.

Am linken Fuss sind grosse Zehe (d. h. diejenige Zehe, die durch Ext. und Flex. hallucis bewegt wird) und 2. und 3. Zehe verwachsen, die Nägel sind getheilt, die Phalangen aller 3 Zehen gesondert entwickelt zu fühlen. Die 4. Zehe steht isolirt (normal). Die 5. Zehe ist doppelt vorhanden, indem sich neben der inneren 5. Zehe noch eine zweite 5. Zehe (nach aussen von ersterer) befindet, deren Knochen und Nagel vollständig entwickelt sind, während die beiden 5. Zehen, wie durch eine Schwimmhaut mit einander vereinigt erscheinen. Die äussere 5. Zehe entbehrt der willkürlichen Beweglichkeit. Ausserdem findet sich am linken Fuss auch eine 2. grosse Zehe, deren Knochen und Nagel, der grossen Zehe an Grösse entsprechend, vollständig normal gebildet sind; hingegen entbehrt dieses Duplicat der grossen Zehe jeder freiwilligen Beweglichkeit.

Der rechte Fuss bietet folgende Verhältnisse. Die ersten 4 Zehen, von denen die beiden ersten wiederum als Duplicat der grossen Zehe betrachtet werden müssen, sind verwachsen, doch finden sich in dem gemeinsamen Integument die Theilungen der einzelnen Zehen deutlich angezeigt, besonders zwischen den beiden ersten Zehen. Die Nägel und Knochen sind insgesammt gesondert entwickelt. Die 4. Zehe (der Reihe nach die 5.) ist isolirt. Die 5. Zehe ist wiederum doppelt vorhanden, und zwar scheinen beide auf derselben untersten Phalanx (resp. die beiden unteren Phalangen sind verwachsen) zu stehen, aber obere Phalangen und Nägel sind gesondert entwickelt.

Die auf der Tafel beigefügten Zeichnungen werden besser als lange Worte im Stande sein, die betreffenden Verhältnisse dieser gewissermaassen in ihrer Regelmässigkeit merkwürdigen Missbildung vor Augen zu führen.

Das Mädchen wurde in unsere Anstalt gebracht, um durch operativen Eingriff ihre Gliedmaassen in einen der Norm möglichst nahen Zustand bringen zu lassen. Der Fall schien mir nicht ungeeignet, besonders in entwickelungsgeschichtlicher Beziehung mit analogen anderen zusammengestellt, als Baustein zu dienen.

II. Ein Fall von Wachsthumstörung in Folge von Vereiterung der Epiphyse des rechten Humerus in frühester Jugend.

(Hierzu Taf. VII. Fig. 5—6.)

Joh. Gust. Schiller, 46 Jahre alt, Handarbeiter aus Leibenau bei Adorf i. S., giebt an, dass er nach Aussage seiner Mutter wohlgebildet geboren wurde. Vierzehn Tage nach der Geburt, so hat die Mutter dem Pat. erzählt, entstanden an der rechten Schulter zwei grosse Beulen, die im weiteren Verlauf stark eiterten und aus denen sich zwei Knochenstückchen ausgestossen haben sollen. Pat. befindet sich im Kreiskrankenstift wegen eines Syphilisrecidivs, einer Krankheit, die er bereits vor 17 Jahren acquirirte.

Der Mann ist mittelgross, Musculatur ziemlich gut entwickelt. Gleich beim ersten Anblick des entkleideten Oberkörpers fällt eine hochgradige Verkürzung des rechten Oberarms in die Augen; der Oberarm gleicht bei sonstiger normaler Entwickelung der Extremitäten und ihrer einzelnen Abtheilungen dem eines Knaben von 7—9 Jahren.

Bei der Ansicht von vorn erscheint die rechte Thoraxhälfte flacher und breiter als links, so dass eine deutliche Asymmetrie des Thorax zu Gunsten der linken Seite vorliegt.

Die Contouren der rechten Schulter sind sehr eckig und die Knochen des Schultergelenks liegen infolge fast gänzlichen Mangels des M. deltoideus sehr offen zu Tage. Die rechte Schulter steht einige Centimeter höher als die linke.

Von hinten bemerkt man zunächst einen stark vorspringenden 7. Halswirbel; bis zum 5. Brustwirbel eine geringe Skolio-Kyphose mit Convexität nach links; eine Abweichung der Wirbelsäule, die durch die weiter unten gelegenen Wirbel compensirt wird. Eine von dem 7. Halswirbel nach der Schulterhöhe gezogene Linie beträgt rechts 19 Cm. gegen links 24 Cm.

Die Contouren des linken Schulterblattes springen deutlicher in die Augen als rechts. Der Umfang des Thorax in der Höhe der Papillen gemessen beträgt 81 Cm., von denen 40 auf die rechte, 41 Cm. auf die linke Hälfte kommen. — Das Augenmaass täuscht eine weit grössere Differenz vor.

Am äusseren Ende der sehr verkümmerten rechten Spina scapulae befindet sich eine alte stark eingezogene Narbe von 1,5 Cm. Durchmesser, aus der die oben erwähnten beiden Knochenstückchen ausgestossen worden sein sollen.

Die Differenz in der Länge der beiden Arme ist sehr beträchtlich, doch kommt die Verkürzung fast ausschliesslich auf Rechnung des Oberarms. Misst man von der Schulterhöhe zum Olecranon (die festen Punkte sind natürlich nur annähernd zu bestimmen), so erhält man links 32,5 Cm. gegen rechts 23 Cm. Die Musculatur des rechten Oberarms ist sehr atrophisch, ebenso fühlt man dass die Diaphyse des Knochens weit dünner als links ist. Der stärkste Umfang des rechten Oberarms beträgt 16 Cm. gegen links 22 Cm. Die Entfernung von der Schulterhöhe bis zum Proc. styl. ulnae rechts 44 Cm., links 57 Cm.; Entfernung vom Condylus int. zum Proc. styl. ulnae rechts 24 Cm., links 25 Cm. — Entfernung vom Condyl. int. zur Spitze des Mittelfingers rechts 43, links 44 Cm.

Der stärkste Umfang des rechten Unterarms beträgt 20 Cm. : 23 Cm. links. Die Hände sind fast gleich, die rechte etwas kleiner. Das Ellbogengelenk ist auf beiden Seiten in normaler Grösse entwickelt (Peripherie r. 20, l. 23,5 Cm.); diese Maasse haben aber nur relative Gültigkeit, weil Pat. als Kind eine Fractur des linken Arms in der Gegend des Ellbogengelenks erlitten hat und infolge dessen das linke Ellbogengelenk aufgetrieben erscheint.

Bei Bewegungen des rechten Oberarms ändert das obere Ende desselben seine Stellung zu Acromion und Processus coracoideus beträchtlich, indem es bei Bewegungen des Armes in der Pfeilnahtebene nach hinten (Sägebewegung) bedeutend nach vorwärts abweicht. Versucht man den im Ellbogengelenk rechtwinklig gebeugten Arm nach aussen zu drehen, so gelingt die Drehung nur bis zu einem

Winkel von höchstens 30°. Die Hebung des Arms im Schultergelenk in frontaler Ebene beträgt nur wenige Grade; activ kann Pat. die Hand nicht auf den Scheitel legen, hingegen gelingt es passiv sehr leicht. Das Aufheben der Hand zum Scheitel wird nur durch eine sehr starke Drehung der Scapula ermöglicht.

Die Untersuchung des rechten Schulterblatts ergiebt ausser relativer Kleinheit eine sehr geringe Entwickelung des von der beschriebenen Narbe nach einwärts gelegenen Stücks der Spina scapulae; Acromion und Rabenschnabelfortsatz sind deutlich als gut entwickelt zu sehen und zu fühlen.

Pat. ist exquisit linkshändig und benutzt nicht nur zu Kraft fordernden Arbeiten, sondern auch zu aller feineren Beschäftigung fast ausschliesslich die linke Hand. Der rechte Arm ist, trotzdem die einzelnen Muskelgruppen, besonders des Vorderarms, ganz gut functioniren und auch keine nervösen Störungen nachzuweisen sind, viel schwächer als der linke.

Die Untersuchung macht es wahrscheinlich, dass Pat. in früher Jugend der oberen Epiphyse des rechten Humerus durch Eiterung verlustig ging, dass sich in Folge dieses Defects der Oberarm nur einseitig nach unten verlängern konnte, weil mit oberer Epiphyse der obere Wachsthumsbezirk des Knochens seine Function einstellte. Die vollkommene Entwickelung der Pfanne ist bei dem niedrigen Entwicklungsstand des oberen Endes des Humerus zweifelhaft, da wahrscheinlich an Stelle des Kopfes sich das obere Diaphysenende befindet.

Die zu dieser Beschreibung gehörigen Abbildungen wurden nach Photographien unter fortwährender Vergleichung mit dem lebenden Original gezeichnet.

Es sind in letzter Zeit auf dem chirurgischen Congress zu Berlin mehrere ähnliche Fälle von den Herren Vogt, Bidder und von Langenbeck zur Besprechung gelangt, und ich nehme deswegen um so weniger Anstand bei dem grossen Interesse, welches derartige ganz locale Wachsthumhemmungen bieten, diese Zeilen der Oeffentlichkeit zu übergeben.

Mein verehrter Chef, Herr Medicinalrath Staude war so freundlich, mich bei der Untersuchung beider Fälle auf verschiedene wesentliche Punkte aufmerksam zu machen, und ich danke hiermit demselben bestens für seine liebenswürdige Unterstützung.

XXVIII.

Beobachtungen über die amyloide Degeneration der Leber.

Von Prof. Arthur Boettcher in Dorpat.

(Hierzu Taf. VIII.)

E. Wagner [1]) hat bekanntlich die Ansicht vertreten, dass bei der amyloiden Degeneration der Leber es ausschliesslich die Blutgefässe sind, welche erkranken, und dass die Drüsenzellen sich an der Entartung niemals betheiligen. Diese unterliegen nach ihm durch den Druck der speckig infiltrirten Capillaren und durch die verminderte Blutzufuhr einem sich steigernden Schwund und gehen endlich ganz zu Grunde.

Wenn nun auch die Angaben Wagner's mit denen der meisten anderen Forscher, welche der genannten Leberveränderung ihre Aufmerksamkeit geschenkt haben, nicht übereinstimmen, so sind doch die Gründe, auf die derselbe sich stützt, von keiner Seite widerlegt worden. Ueberdies lauten die Aussagen derjenigen Autoren, welche eine amyloide Degeneration der Leberzellen statuiren, meist ganz allgemein; es wird gewöhnlich nur das Factum hervorgehoben, dass dieselben amyloid infiltrirt werden oder in einem bestimmten Fall in dieser Weise verändert gefunden wurden, ohne dass über den Modus der Degeneration und über das Verhältniss der Zellen zu den Lebercapillaren Genaueres mitgetheilt würde. Mir scheint, dass man hierüber, nachdem von Virchow der Gang der Erkrankung im Allgemeinen charakterisirt und festgestellt worden war, um so eher glaubte stillschweigend hinweggehen zu können, als ein Unterschied in der amyloiden Degeneration der Leberzellen und der Zellen anderer Organe sich nicht geltend machte. In Betreff der ersteren giebt Frerichs [2]) die genaueste Beschreibung, die weiter in Handbücher übergegangen ist, und die ich, da in ihr die der Wagner'schen entgegenstehende Anschauung am deutlichsten sich

[1]) Archiv der Heilkunde. Bd. II. S. 486.

[2]) Klinik der Leberkrankheiten. Bd. II.

abspiegelt, hier wörtlich wiederzugeben mir erlaube. Es heisst a. a. O. S. 168: „Verfolgt man den Gang der Erkrankung in den einzelnen Zellen, so bemerkt man, dass der feinkörnige Inhalt der normalen Zelle nach und nach verschwindet, um einer homogenen hellen Substanz Platz zu machen, welche die Zellenhöhle ausfüllt. Der Kern ist in einzelnen Zellen noch sichtbar geschwollen und glänzend, in den meisten ist er nicht mehr zu entdecken, die Zelle gleicht einer glänzenden homogenen Scholle.“ Dem gegenüber behauptet Wagner, dass man sich an einem einzigen feinen Durchschnitt einer Speckleber leicht von der nie vorkommenden Speckentartung der Leberzellen überzeugen könne (a. a. O. S. 490). Endlich hat neuerdings auch Cornil[1]) sich dahin ausgesprochen, dass er in drei Fällen von Speckleber, die er durch Färbung mit Methylanilin genauer untersuchte, keine Erkrankung der Leberzellen gefunden habe, und dass er, wenn es eben nicht blos drei Fälle wären, die amyloide Degeneration der Leberzellen in Zweifel zu ziehen geneigt sein würde. So aber enthält er sich eines entschiedenen Urtheils und will weitere Beobachtungen abwarten. Diese in die neueste Zeit fallenden Untersuchungen verdienen alle Berücksichtigung, weil sich dieselben sämmtlich auf recht hochgradige Fälle von Speckleber beziehen, bei welchen nach meinen Erfahrungen eine Betheiligung der Leberzellen wenigstens die Regel ist. Alles zusammengenommen liegt also Grund genug vor, die Sache wieder aufzunehmen. Ich finde dazu um so mehr Veranlassung, als eine specielle Erörterung des Verhältnisses, in welches die degenerirenden Leberzellen zu den Capillaren treten, von den Beobachtern, welche die ersteren an dem Prozess Theil nehmen lassen, noch nicht gegeben worden ist, und demnach gerade derjenige Punkt einer Aufklärung noch bedarf, welcher für die ganze Frage von entscheidender Bedeutung ist.

Die Feststellung der entwickelungsgeschichtlichen Vorgänge ist bei der amyloiden Leber allerdings nicht immer leicht, wenigstens nicht ohne Weiteres und mit Vernachlässigung gewisser auf die Untersuchung bezüglicher Umstände möglich. Bei der Milz, der Niere, der Darmschleimhaut u. s. w. liegen die anatomischen Veränderungen, die in den verschiedenen Stadien der Erkrankung auf einander folgen, viel klarer zu Tage. Bei der Leber macht die

[1]) Archives de physiologie normale et pathol. 1875. p. 679.

eigenthümliche Einlagerung der Drüsenzellen in das Capillarnetz und die unmittelbare Berührung derselben, dass nach eingetretener Erkrankung eine Unterscheidung der degenerirten Formelemente oft gar nicht und häufig nur sehr schwierig vorzunehmen ist. Man hat, um dieses zu erreichen, die Untersuchung nach bestimmten Regeln vorzunehmen, die bisher noch nicht ausgebildet worden sind. Ich will daher, ehe ich über eine Anzahl von Fällen genauer berichte, vorauszuschicken nicht unterlassen, was ich in dieser Hinsicht zu beobachten für nöthig befunden habe.

So selbstverständlich es auch ist, dass man überall, wo es sich um die Ermittelung eines Entwickelungsprozesses handelt, solche Objecte zu wählen hat, die sich im Beginn der Erkrankung befinden, so scheint mir doch, was die amyloide Degeneration der Leber anlangt, dieser Forderung nicht allseitig entsprochen worden zu sein. Anders wäre es unbegreiflich, wie die Theilnahme der Leberzellen an dem Prozess hat geleugnet werden können. Die Schwierigkeit der Entscheidung darüber, was von den vorgefundenen amyloiden Massen in einem gegebenen Fall den Capillaren und was den Drüsenzellen angehört, beginnt erst bei den im höheren Grade erkrankten Organen, bei den eigentlich „speckigen" Lebern, sei es dass dieselben schon ganz homogen und glänzend geworden sind, oder dass sie die Amyloidinfiltration in Form von makroskopischen Inseln erkennen lassen. In jenem Fall sind sie zur Entscheidung der hier angeregten Frage ganz unbrauchbar und in diesem werden sie auch nur ausnahmsweise, wenn man mit dem ganzen Gange der Veränderung schon genauer bekannt ist, zur Aufklärung über die Bildung der völlig homogenen Partien mit Vortheil benutzt werden können. Das beste Untersuchungsobject liefern solche Lebern, die entweder noch gar nichts „Speckiges" an sich haben oder denen man den Beginn der Erkrankung eben erst an ganz kleinen homogenen durchscheinenden Flecken anzusehen im Stande ist.

Was die zur Reaction auf die Amyloidsubstanz verwandten Mittel betrifft, so habe ich meine Untersuchungen sowohl mit Jod und Schwefelsäure als auch mit Methylanilin angestellt und bin dabei zu dem Resultat gekommen, dass dem von Virchow entdeckten Verfahren der Vorzug zu geben ist. Meine Mittheilungen werden sich daher auf dieses stützen und die Methylanilinpräparate, obgleich ich sie in jedem Fall hergestellt habe, vorläufig unberück-

sichtigt lassen. Erst am Schluss will ich auf dieselben zurückkommen und meine Erfahrungen über den genannten Farbstoff zusammenfassen.

Wenn ich nun auch in der Behandlung der Präparate mit Jod und Schwefelsäure die bessere Methode sehe, so muss ich doch die Einschränkung gelten lassen, dass Alles darauf ankommt, wie die Reaction vorgenommen wird. Bekanntlich kann man nach der ursprünglichen Angabe durch eine einfach wässerige Jodlösung und durch concentrirte Schwefelsäure, welche letztere dem fertigen mikroskopischen Präparat zugefügt wird, sehr schnell und sehr schön auch an der Leber sich von dem Vorhandensein oder Nichtvorhandensein der amyloiden Degeneration überzeugen. Man kann auf diese Weise in glücklichen Momenten auch herausfinden, ob die Leberzellen an derselben betheiligt sind oder ob die Veränderung sich auf die Gefässe beschränkt, aber das Schicksal des einzelnen Versuchs ist sehr von Zufälligkeiten abhängig. Diesen weiss der geschicktere und erfahrenere Anatom nun allerdings bis zu einem gewissen Grade zu begegnen, sie kosten immerhin aber auch ihm verhältnissmässig viel Zeit, weil in zweifelhaften Fällen eine grössere Anzahl von Präparaten angefertigt werden muss, bevor man wagen darf, ein bestimmtes Urtheil abzugeben. Etwas zu viel Schwefelsäure kann die Reaction ganz undeutlich machen. Ueberdies ist es nicht der geringste Uebelstand, dass die Verwendung einer concentrirten Schwefelsäure unter allen Umständen, mag man noch so vorsichtig das Quantum derselben bemessen, keine gleichzeitig über das ganze Präparat verbreitete und immer eine in ihrer Intensität wechselnde und ziemlich rasch vorübergehende Farbenerscheinung hervorruft. Eine für längere Zeit bleibende Veränderung, durch welche die amyloiden Theile überall in dem Präparat gleichzeitig kenntlich würden, tritt nicht ein. Und was endlich die Farbe selbst betrifft, so bewegt sie sich in verschiedenen Nüancen zwischen Grün und Violett. Eine rein blaue Farbe ist in der üblichen Weise, wie das Jod und die Schwefelsäure verwandt zu werden pflegen, an den amyloiden Leberschnitten nicht hervorzurufen, oder sie tritt jedenfalls nur sehr selten unter nicht näher zu bestimmenden Bedingungen und mehr zufällig auf. Darin stimmen alle Beobachter überein. Frerichs[1]) sagt: „Im Allgemeinen sieht

[1]) a. a. O. S. 169 Anm. 2.

unserem Verfahren genügen dagegen wenige mikroskopische Schnitte. Nachdem die Präparate hergestellt sind, hat man sich nicht weiter um sie zu kümmern. Man kann die Untersuchung zu gerade gelegener Zeit vornehmen und ist sicher, dass die etwa vorhandenen amyloid entarteten Theile durch eine mehr oder weniger intensive Färbung kenntlich geworden sein werden. Von der Präcision, mit welcher die Reaction eintritt, habe ich mich dadurch überzeugt, dass ich nach meiner Angabe behandelte Leberschnitte mit zahlreichen anderen von demselben Organ verglich, bei welchem theils wässrige Jodlösung und concentrirte Schwefelsäure, theils Methylanilin angewandt wurde. Niemals habe ich gefunden, dass die letzteren Methoden an den fraglichen Objecten bei noch so häufiger Wiederholung des Versuchs mehr ergeben hätten, als ich schon durch die Herstellung eines einzigen Präparats mit der Jodjodkaliumlösung und der verdünnten Schwefelsäure ermittelt hatte.

Nach diesen vorläufigen Bemerkungen will ich nun über einige Fälle specieller berichten und dabei die oben aufgeworfenen Fragen im Auge behalten. Ich greife dieselben aus den im Laufe mehrerer Jahre beobachteten Amyloidinfiltrationen der Leber heraus, indem ich nicht sowohl die Absicht habe, eine grössere Anzahl von dieser Erkrankungsform vorzuführen, als vielmehr verschiedene Grade der Degeneration hervorzuheben. Eine Wiederholung über den Befund bei anatomisch gleichartigen Störungen wird also möglichst vermieden werden und in Betreff der im einzelnen Falle vorgefundenen Erkrankungen anderer Organe sollen nur ganz kurz die Hauptsachen mitgetheilt werden.

Ich bin nicht der Meinung, dass die Beobachtungen, die ich hier folgen lasse, alle neu seien. Es ist mir sehr gut bekannt, dass von verschiedenen Seiten die amyloide Degeneration der Lebercapillaren, der Leberzellen und endlich auch der Lebergefässe und Zellen, sowie des Zwischengewebes angegeben und beschrieben worden ist, aber ich finde, dass über den Gang der Erkrankung und namentlich über das Verhalten der Capillaren zu den Leberzellen noch keine völlige Klarheit herrscht. Da ich nun gefunden zu haben glaube, worin der Fehler steckt und warum die Entartung der Leberzellen hat in Abrede gestellt werden können, so meine ich auf die Gefahr hin manches Bekannte wiederholen zu müssen, doch dem Leser diese Mittheilungen bieten zu dürfen. Es

ist eben eine nicht zu bestreitende Thatsache, dass bei einer gewissen Kategorie von Amyloidlebern die Zurückführung der homogen gewordenen Theile auf bestimmte Formelemente des Organs grossen Schwierigkeiten begegnet, und deshalb kann ich ein Eingehen auf die entwickelungsgeschichtlichen Verhältnisse nicht vermeiden. — Fall 1, 2 und 3 sind, ohne dass die hier uns interessirende Frage berührt worden wäre, in Bezug auf die Verbreitung der Amyloidentartung in den verschiedenen Organen schon früher von E. Kyber [1]) genauer untersucht worden, und darum habe ich ihnen vor anderen ähnlichen Fällen, die mir zur Disposition stehen, den Vorzug gegeben.

Fall 1. Frauenzimmer von 33 Jahren, gestorben an septischer Pneumonie nach phlegmonöser abscedirender Entzündung am linken Unterschenkel. Hochgradige Abmagerung. Oedem an allen vier Extremitäten.

Es fand sich gleichmässige Amyloidinfiltration in der auf 15 Cm. Länge, 10 Cm. Breite und 5 Cm. Dicke vergrösserten Milz, stark speckige Beschaffenheit der ebenfalls vergrösserten (14 Cm. und 12 Cm. Länge) Nieren, amyloide Degeneration der Darmschleimhaut.

Ferner war die Amyloidentartung vorhanden in der Herzmusculatur und im Endocardium, in der Intima sowohl der Aorta, als auch der aus dem Bogen derselben entspringenden grossen Gefässstämme; sie fehlte aber an den Arterien der unteren Körperhälfte fast ganz, namentlich auch in der Arteria coeliaca und den Artt. mesentericae. Dagegen trat sie wiederum auf an der Intima sämmtlicher grösserer Venenstämme.

Die Leber ist 23 Cm. breit, rechts und links 18,5 Cm. hoch und 6,5 Cm. dick. Die Kapsel erscheint im Ganzen dünn, nur längs den oberflächlich verlaufenden Gefässen ist sie leicht getrübt. Das Parenchym etwas schlaff und von blasser braungelber Färbung; die Centra der Läppchen ein wenig dunkler.

„An allen Venen der Leber, von den Hauptstämmen bis in die kleinsten Aeste, theils ganz diffuse Reaction, theils rundliche Flecken, theils Quer- und Längsstrichelung. Aehnlich an den Pfortaderästen, welche jedoch nur in den kleineren Zweigen bis 3 Mm. Durchmesser geprüft wurden." (Kyber a. a. O. S. 201.)

Bei der mikroskopischen Untersuchung der seit fünf Jahren in Spiritus aufbewahrten Leberstücke ergiebt sich, dass die Capillaren der Läppchen gar keine amyloide Degeneration erlitten haben. Dagegen erscheinen die Gefässe der Leberkapsel und die in den interacinösen Gängen verlaufenden Arterienzweige in hohem Grade erkrankt. An vielen Stellen ist blos die Muskelhaut der Arterien ergriffen, gewöhnlich aber zeigt sich das ganze Gefässrohr nach der

[1]) Kyber, a. a. O. S. 192, 198 und 202.

Jodschwefelsäurebehandlung dunkelblau gefärbt. Die interlobulären Pfortaderzweige weisen nur hie und da bläuliche Flecken auf, und an den Intralobularvenen habe ich gar keine Veränderung constatiren können. Das die Arterien- und Pfortaderzweige umhüllende Bindegewebe ist durch kleinzellige Infiltration etwas verdickt, aber nicht amyloid.

An den Leberzellen ist die Erkrankung nur fleckweise und in sehr geringem Grade entwickelt. Man findet ganz kleine Inseln, die in den Läppchen keine bestimmte Lage einnehmen, durch Jod und Schwefelsäure in der bekannten Weise verändert. In diesen erkennt man bei starken Vergrösserungen, dass es die noch granulirt erscheinenden und noch mit deutlich erkennbarem Kern versehenen Leberzellen sind, welche die Reaction zeigen. Sie sind bläulich violett gefärbt und zum Theil auch schon auf der einen Seite homogen, während sie auf der andern ein körniges Aussehen noch bewahrt haben.

Fall 2. Cachectischer Mann von 52 Jahren. Amyloide Degeneration der Milz, der Nieren, der Darmschleimhaut und sehr allgemein verbreitete Erkrankung derselben Art im Gefässsystem. Ausser dem Herzen waren an der Degeneration betheiligt: die Arteria pulmonalis, die Aorta mit der Anonyma, die Carotiden und Subclaviae; ferner auch in mässigerem Grade die Venen des grossen Kreislaufs.

Frei von der Erkrankung erschienen aber die Arteriae lienalis und renales; desgleichen auch der Stamm der Arteria hepatica. Dagegen starke Amyloidreaction an den Zweigen der Vena portae und Vena hepatica.

An den mikroskopischen Durchschnitten sieht man die interlobulären Arterien- und Venenzweige total degenerirt. Die ersteren sind wie gewöhnlich mehr gleichmässig infiltrirt, letztere aber erscheinen, wo sie im Längsschnitt sich präsentiren, aus lauter amyloiden Schollen zusammengesetzt, die sich zu einer zierlichen, ziemlich regelmässigen Mosaik aneinanderlagern und bei Einstellung auf die Intima scheinbar frei gegen das Lumen vorstehen (Fig. 1 a). An Durchschnitten der Wand, gleichviel ob sie quer oder der Länge nach gefallen sind, erkennt man jedoch, dass die Schollen von einer dünnen Faserlage nach innen zu abgegrenzt werden, und dass sie mitunter auch in mehreren Lagen hinter einander stehen (Fig. 1 b). Es scheint also demnach, dass sie aus der degenerirten Tunica muscularis hervorgegangen sind.

Die Capillaren der Leberläppchen sind ganz unverändert. Auch die Leberzellen zeigen nur Spuren einer Erkrankung, die an

ihnen aber sehr gut zu erkennen ist. Die Reaction tritt bei noch kernhaltigen und granulirt erscheinenden Zellen ein, die in kleinen Gruppen hie und da in einzelnen Läppchen, keineswegs in allen angetroffen werden. Die Färbung der einzelnen Zellen ist dabei eine diffuse, nicht an die Körnchen der Zellensubstanz gebundene und entwickelt sich um so intensiver, je homogener die letztere geworden ist.

Fall 3. Dreissig Jahre altes, im höchsten Grade abgemagertes männliches Individuum. Diphtherie der Darmschleimhaut. Lobuläre Entzündungsheerde in den Lungen.

Brettharte vergrösserte Speckmilz. Starke Amyloidentartung der Nieren.

An dem Gefässsystem fand sich ausgebreitete amyloide Degeneration des Endocardiums und der Herzmusculatur; ferner an der Intima der Arteria pulmonalis und der Aorta. Von letzterem Gefäss geht sie auf die Stämme des Aortenbogens über, dagegen sind die zu den grossen Unterleibsdrüsen tretenden Arterien von der Erkrankung frei. In den Stämmen der Arteriae renales und der A. lienalis tritt gar keine Reaction ein und an der Art. coeliaca findet sich nur hie und da ein vereinzeltes dieselbe andeutendes Pünktchen. Die Venen der Nieren und der Milz sind aber erkrankt; desgleichen sämmtliche grössere zum Gebiet der Hohlvenen gehörigen Stämme. „In den Portalvenen, bei denen nur Zweige von ca. 3 Mm. abwärts geprüft wurden, überall diffuse amyloide Reaction an der Intima. Die Venae hepaticae zeigen sowohl an den kleinsten Zweigen, als an den Hauptstämmen bis zur Einmündung in die Cava einen grösstentheils ganz diffusen schwärzlichen Anflug, in welchem nur hie und da Längs- und Querstrichelungen (makroskopisch) sich hervorheben (vorwiegende Erkrankung der Intima)" (Kyber a. a. O. S. 205).

Die Leber 25 Cm. breit, 6 Cm. rechts und links hoch und 10 Cm dick. Die Kapsel glatt. Das Parenchym von ziemlich derber Consistenz, geringem Blutgehalt und graubrauner Färbung. Die Läppchen undeutlich abgegrenzt, sind an der Peripherie nur ein wenig heller.

Bei der von mir jetzt vorgenommenen Untersuchung der aufbewahrten Leberstückchen hat sich zunächst eine sehr hochgradige Degeneration der interacinösen Arterien- und Pfortaderzweige ergeben. Die ersteren sind ganz gleichmässig verdickt und glasig, die letzteren zeigen wiederum dieselbe in Form von Schollen auftretende Degeneration der Wand wie in Fall 2. Das Gefässrohr erscheint an der Innenfläche wie mit Amyloidschollen gepflastert, aber auch hier ergiebt der Querschnitt, dass sie nicht frei gegen das Lumen vortreten, sondern durch eine dünne Faserlage begrenzt werden (Fig. 11). An den Venae intralobulares finde ich keine Reaction, die Kyber'sche Angabe bezieht sich also wohl nur auf die makroskopisch untersuchbaren Stämmchen der Lebervene.

Was nun die Leberläppchen betrifft, so erscheinen sie zum grössten Theile von der Erkrankung verschont. Nur in einzelnen Läppchen zeigt sich erstens eine auf ganz kleine Stellen beschränkte Infiltration der Capillaren, deren Wand daselbst nur in mässigem Grade verdickt ist und daher um so sicherer als solche anerkannt werden kann. Die Reaction ist vollkommen deutlich, erstreckt sich aber in der Regel nicht auf die angrenzenden Leberzellen. Zweitens finden sich auch nur in einzelnen Läppchen kleine Gruppen von Zellen, welche durch Jod und Schwefelsäure eine violette Färbung annehmen. Dieselben sind, wie in den vorhergehenden Fällen, als Leberzellen zum Theil noch sehr gut kenntlich; neben ihnen liegen aber auch kernlose homogene Klumpen, die allem Anschein nach aus ihnen sich gebildet haben, denn die Capillaren wurden wiederholt an solchen Stellen unverändert gefunden.

Fassen wir die hauptsächlichsten Ergebnisse aus den vorstehenden 3 Fällen zusammen, so tritt uns erstens die befremdende Thatsache entgegen, dass bei sehr allgemein verbreiteter amyloider Degeneration im Aorten- und Venensystem gerade die den am meisten erkrankten Unterleibsdrüsen angehörigen Arterienstämme entweder gar nicht oder nur in äusserst geringem Maasse afficirt erscheinen. Die feineren Aeste dieser Gefässe, die sich in dem betreffenden Organ verzweigen, sind dagegen jedesmal ganz beträchtlich verändert. Soll man nun daraus schliessen, dass die Amyloidsubstanz den Arterienstämmen durch das Drüsenparenchym gewissermaassen entzogen wird und deshalb in ihnen nicht zur Ablagerung gelangt, während die Wandung solcher Gefässstämme, die nicht in parenchymatöse, der Amyloidentartung leicht verfallende Organe ausmünden, häufig infiltrirt wird? Ich will mich darüber eines Urtheils enthalten und mich darauf beschränken, auf das Auffällige in jenen Befunden aufmerksam zu machen. Zunächst wären weitere Beobachtungen darüber abzuwarten, ob die Arterienstämme der grossen Unterleibsdrüsen, wo diese der Amyloidentartung verfallen sind, constant oder wenigstens in der Regel verschont bleiben.

Zweitens muss ich hervorheben, wie sich aus diesen Fällen geringer Amyloidinfiltration der Leber schon ergiebt, dass sowohl die Angabe von Klebs, dass die Portalgefässe frei bleiben (a. a. O. S. 411) als auch die von E. Wagner, dass die Wand der Leber-

vene und die interacinöse Vene niemals „speckig“ werden (a. a. O. S. 488) keine allgemeine Geltung hat.

Drittens entnehmen wir unseren Beobachtungen, dass bei auffälliger Amyloidentartung sämmtlicher innerhalb der Leber sich verzweigender Arterien- und Venenstämme das Capillarsystem vollkommen gesund sein kann. Endlich ergiebt sich auch aus Fall 1 und 2, dass es eine von einer vorhergehenden Erkrankung der Capillaren unabhängige Amyloidinfiltration der Leberzellen giebt, und dass andererseits, wie Fall 3 lehrt, die Capillaren an anderen Stellen bis zu einem gewissen Grade degeneriren können, ohne dass an den anliegenden Leberzellen auch nur Spuren einer Veränderung sich vorfinden.

Fall 4. Männliches Individuum von 26 Jahren, 40 Stunden p. m. am 26. Februar 1876 obducirt. Hochgradige Abmagerung bei dunkler, bräunlicher Hautfärbung.

Ausgebreitete Verwachsung beider Lungen mit dem Thorax; hinten und unten hypostatische Hyperämie, im rechten Oberlappen schaumiges Oedem.

Die Magenschleimhaut durch chronischen Katarrh stark gewulstet, von schmutzig graurother Färbung, gegen den Pylorus hin schiefrig. Desgleichen die Schleimhaut des Dünndarms verdickt und grauroth. Im Dickdarm ist sie schiefrig und stellenweise ganz schwarz. Ausserordentlich starke Amyloidreaction der Gefässe, besonders im Dünndarm. Sagomilz von 16 Cm. Länge, 10,5 Cm. Breite und 4,5 Cm. Dicke. In den nicht vergrösserten Nieren die Glomeruli und die Arteriolae rectae in mässigem Grade amyloid.

Die Leber 26 Cm. breit, rechts 16, links 12 Cm. hoch und 8 Cm. dick. Die Oberfläche erscheint etwas runzlich, die Kapsel leicht getrübt. Das blutarme Parenchym ist von gleichmässig gelbbrauner Färbung und von ziemlich derber, zäher Consistenz.

Gleich nach der Obduction wurden feine Leberschnitte in der oben angegebenen Weise mit Jod und Schwefelsäure behandelt. Am folgenden Tage fand ich an denselben eine ganz unerwartet hochgradige Reaction, wie sie mir, was ihre Ausbreitung betrifft, bis dahin nur bei den eigentlich speckigen Lebern vorgekommen war. Es waren die Präparate, abgesehen von einigen helleren, zwischen die Läppchen eingreifenden Zügen, ganz leuchtend blau geworden, und so haben sie sich ¾ Jahr lang mit Hülfe von etwas Glycerin erhalten. Bei der wiederholt vorgenommenen mikroskopischen Untersuchung stellte sich nun Folgendes heraus. Das interstitielle Bindegewebe ist verdickt und ziemlich kernreich, die

Leberzellen erscheinen wie gewöhnlich granulirt, wenigstens ist die grosse Mehrzahl derselben nicht homogen und glänzend geworden.

Mit dieser Thatsache stand das Resultat der Jod-Schwefelsäurereaction in scheinbarem Widerspruch, denn die blaue Färbung war zum grossen Theil an die Leberzellen gebunden. Dieses war bei den frisch angefertigten Präparaten nicht nur sehr bequem innerhalb der einzelnen Läppchen zu sehen, wo sie sich noch in situ befanden, sondern auch an sehr zahlreichen Zellen, die durch die Präparation frei geworden waren und sich ganz isolirt in der Umgebung des Schnitts vorfanden. Hier war also gar keine Täuschung möglich. Wagner beanstandet die Möglichkeit, die Frage nach der amyloiden Degeneration der Leberzellen mit Sicherheit zu entscheiden. „Dass man einzelne Leberzellen," meint er, „nicht fixiren und Jod und Schwefelsäure darauf einwirken lassen kann, weiss jeder Mikroskopiker. Die leberzellengrossen Speckschollen im Lebergeschabsel sind stets nichts Anderes als Bruchstücke von speckigen Capillaren" (a. a. O. S. 490). Aus diesen Worten ist nun wohl zu schliessen, dass Wagner die hochgradig speckigen Lebern, deren Substanz ganz homogen geworden ist, im Auge gehabt hat. In Fällen, wo die amyloide Degeneration weniger weit vorgeschritten ist, macht die Untersuchung der Leberzellen, wie wir schon gesehen haben, keine Schwierigkeit. Ich will indessen doch bemerken, dass für gewöhnlich die Verhältnisse allerdings nicht so günstig liegen, wie in dem von mir beobachteten Fall 4. Denn in der Regel sind bei den Anfängen der Erkrankung die noch granulirt und kernhaltig erscheinenden, aber doch schon amyloid infiltrirten Leberzellen nur spärlich vorhanden und blos in kleinen Gruppen zu finden (cf. Fall 1, 2 und 3). Hier kann man dann in der That nicht darauf rechnen unter den im Präparat isolirt befindlichen Zellen auch solche zu finden, die die Reaction zeigen. Deshalb war mir die in Rede stehende Beobachtung besonders werthvoll, da sie mir Gelegenheit bot, an einer Unmasse vollkommen frei daliegender Leberzellen die Reaction in allen Abstufungen zu sehen. Hierbei zeigte sich nun, dass eine diffuse Färbung des Protoplasmas derselben nur ausnahmsweise vorkam (Fig. 2a). Vielmehr liess sich bei den meisten Leberzellen mit grösster Bestimmtheit feststellen, dass die blaue Färbung an den Körnchen der Zellensubstanz haftete und dass diese in vielen Zellen nicht

alle, sondern blos gruppenweise gefärbt waren. Der Kern der Leberzelle war dabei vollkommen deutlich im ungefärbten Zustande zu sehen (Fig. 2b). Andere Leberzellen waren ebenso blau gefleckt und die blauen Stellen ebenso körnig, aber den Kern konnte man in denselben nicht mehr wahrnehmen (c). Noch andere enthielten gleichzeitig blaue Körnchen und braunes oder gelbes körniges Pigment (d). Endlich kamen dazwischen auch einzelne Zellen vor, die mit solchen durch die Jod-Schwefelsäurereaction intensiv blau gewordenen Körnchen ganz vollgepfropft waren, also durchweg erkrankt erschienen. Alle diese Zellen zeichneten sich dadurch aus, dass ihre Form vollkommen erhalten und dass das Protoplasma derselben nicht homogen und schollig geworden war, sondern die Reaction an die zum Theil etwas vergrösserten und wie gequollenen Körnchen sich gebunden zeigte. Es war die mehr und mehr sich ausbreitende Degeneration derselben an zahlreichen deutlich kernhaltigen Leberzellen vollkommen klar zu übersehen.

Ausser an den Leberzellen trat die Reaction in diesem Fall bei den frisch behandelten Präparaten noch an mehreren anderen Bestandtheilen des Organs auf. Von den Gefässen sind die Verzweigungen der Leberarterie am stärksten ergriffen, aber doch nicht der Art, dass das ganze Gefässrohr gleichmässig infiltrirt erschiene, es zeigt sich die Erkrankung vielmehr in Form von Flecken, welche von degenerirten Muskelfasern herrühren. An den interlobulären Pfortaderzweigen finden sich nur spärliche kleine bläuliche Stellen der Wand. Die Capillaren sind zum Theil auch amyloid infiltrirt und zwar so, dass sie in einzelnen Läppchen ziemlich grosse Inseln bilden, welche die Reaction geben, während diese in anderen ganz oder fast ganz fehlt. Endlich weist das durch Wucherung verdickte interstitielle Bindegewebe auch hie und da kleine blaue Flecken auf. Der Totaleindruck, den die frisch mit Jod und Schwefelsäure behandelten Präparate darboten, war ein fast durchweg gleichmässig leuchtend blauer und erhielt sich in dieser Weise, wie schon gesagt, viele Monate hindurch. Ein Stück der Leber ist in Spiritus aufbewahrt worden. Dieses habe ich nun zur Vergleichung herbeigezogen und die Jod-Schwefelsäurereaction genau in derselben Weise wie früher angestellt, aber der Erfolg ist durchaus nicht der gleiche. Es ist mir trotz wiederholter Versuche nicht mehr gelungen die intensiv blaue Farbe hervorzurufen, denn es tritt nur ein unreines

Violett auf. Die Reaction zeigt sich an den jetzt dünneren Schnitten in Form von grösseren und kleineren Inseln innerhalb der einzelnen Läppchen. Bei mikroskopischer Untersuchung solcher Präparate findet man, dass die Farbenveränderung an den Zweigen der Leberarterie, in sehr geringem Grade auch an denen der Pfortader, ferner an den Lebercapillaren und zum Theil auch in deren Nachbarschaft an den Leberzellen eingetreten ist. Aber was die letzteren betrifft, so erscheinen sie mehr homogen, wie man das gewöhnlich sieht, und wo sie noch granulirt sind, ist es keineswegs deutlich, dass die Reaction ausschliesslich an den Körnchen haftet, wie es bei den frisch behandelten Präparaten in so hohem Grade der Fall war. Dann aber ist die Zahl der die Reaction darbietenden Leberzellen jetzt nach der Aufbewahrung in Spiritus, wie es scheint, auch eine unbedeutendere, da die so viel geringere Ausbreitung der Färbung durch die grössere Dünnheit der gehärteten Präparate allein kaum zu erklären ist. In dem Verhalten der übrigen Theile lässt sich ein Unterschied gegen früher nicht feststellen. Was aber die Leberzellen betrifft, so sind sie augenscheinlich durch die Aufbewahrung in Spiritus verändert. Nicht etwa in der Weise, dass die schon homogen und glasig gewordenen Formelemente nicht auch nach der Conservirung die Reaction darböten, wohl aber darin, dass letztere weniger intensiv ausfällt und darin, dass Leberzellen, deren Körnchen im frischen Zustande durch Jod und Schwefelsäure intensiv blau gefärbt wurden, nach der Behandlung mit Alkohol diese Farbenveränderung nicht mehr erkennen lassen.

Fall 5. Männliches Individuum mittleren Alters, an Lungen- und Darmtuberculose zu Grunde gegangen. Sagomilz, weiche Amyloidniere. Leber gross. Kapsel derselben dünn und prall gespannt. Das Parenchym von ziemlich schlaffer Consistenz und gleichmässig braunrother Färbung. Die Läppchen auf der Schnittfläche undeutlich abgegrenzt. Der Blutgehalt ziemlich bedeutend. — Bei der mikroskopischen Untersuchung fanden sich hie und da kleinste Tuberkel mit noch wohl erhaltenen lymphoiden Zellen in die Läppchen eingesprengt. An frischen Durchschnitten erschienen die Leberzellen überall gleichmässig granulirt, wenigstens konnte ihnen eine Amyloidentartung nicht angesehen werden. An den mit Jod und Schwefelsäure behandelten Präparaten trat aber eine deutliche Reaction ein, die an die Peripherie der Läppchen gebunden war. Die Verzweigungen der Pfortader zeigten sich jetzt von einer violetten Zone umgeben, während die inneren zwei Drittel der Läppchen die gelbe Jodfärbung beibehalten hatten. Es war demnach eine deutliche Zeichnung des Durchschnitts zu Tage getreten. Be-

sonders schön erschien die Reaction an den mit Glycerin versetzten Präparaten einige Tage später, da die Intensität der Färbung an der Peripherie der Leberläppchen zunahm. Ein reines Blau entwickelte sich in diesem Falle aber nicht.

Unter dem Mikroskop stellte sich heraus, dass sowohl die Gefässe, als auch die Leberzellen an der Erkrankung betheiligt waren. Von den ersteren erschienen aber die Zweige der Arteria hepatica von der Amyloidinfiltration verschont, ebenso die der Lebervene, und was die Pfortaderzweige betrifft, so waren auch diese bis auf die feinsten Verästelungen der Intralobularvenen gesund. Nur an den letzteren zeigten sich feine violette Striche der Wand, die sich an glücklich ausgefallenen Durchschnitten in die Capillarwand verfolgen liessen. In den Leberläppchen imponirte bei schwachen Vergrösserungen zunächst als erkrankt das von den Capillaren gebildete Netzwerk, aber bei der Untersuchung mit starken Linsensystemen ergab sich schon an den frischen Durchschnitten, dass im Anschluss an die Gefässe auch die Leberzellen die Jod-Schwefelsäurereaction darboten. Trotz ihrer granulirten Beschaffenheit und trotzdem dass der Kern bei vielen ganz deutlich zu sehen war, zeigten sie sich mehr oder weniger violett.

Um die anatomischen Verhältnisse durch Untersuchung feinerer Durchschnitte genauer festzustellen, härtete ich einige Stücke der Leber drei Tage lang in Chromsäure von 1 pCt. und dann in Alkohol. Sie wurden auf diese Weise in acht Tagen vorzüglich schnittfähig. Jetzt nahm ich die Jod-Schwefelsäurereaction wieder wie früher vor, sie fiel aber nicht mehr so intensiv aus, wie die Vergleichung mit den noch erhaltenen frisch behandelten Präparaten ergab; die Farbe der amyloid entarteten Theile war jetzt weniger leuchtend. Dafür machten sich andere Vortheile geltend. Einmal konnte leicht festgestellt werden, dass die Erkrankung in ungleichmässig vertheilten Flecken aufgetreten war. Manche Gruppen von Läppchen waren fast ganz degenerirt, andere in sehr verschiedenem Grade erkrankt und noch andere gar nicht betroffen. Wo aber überhaupt die Erkrankung sich zeigte, da war sie überall an die Verzweigungen der Pfortader gebunden. Wenn diese also der Länge nach oder schräg oder senkrecht durch den Schnitt getroffen waren, erschienen sie von einem ihrem Verlau entsprechenden violetten Saume eingefasst und bot demnach der Durchschnitt eine ganz ähnliche aus blattförmigen, kreisförmigen und mehr unregelmässigen Figuren zusammengesetzte Zeichnung dar, wie sie bei mittleren Graden der Fettinfiltration so sehr in die Augen fällt, mit dem Unterschiede jedoch, dass hier die Vertheilung der erkrankten Partien eine weniger gleichmässige war. Gerade dieser Umstand und die damit zusammenhängende ungleichmässige Betheiligung der einzelnen Leberläppchen an der Degeneration

erlaubte nun aber auch die Entartung der Leberzellen an dünnsten Schnitten ganz vortrefflich zu studiren. Zu dem Zweck muss ich durchaus starke Vergrösserungen empfehlen. In dem vorliegenden Fall erschienen die Capillaren der degenerirten Partien nur in mässigem Grade verdickt, aber ganz homogen und intensiv durch das Reagens gefärbt (Fig. 3g). An den ihnen anliegenden Leberzellen bemerkte man theils eine einseitige diffuse Amyloidinfiltration (z, z') theils zeigten sich, in Uebereinstimmung mit der vorhergehenden Beobachtung, die einzelnen Körnchen der Leberzellen wie gequollen und violett gefärbt. In beiden Fällen war ein Irrthum nicht möglich, da die Leberzellen durch ihre Form, ihre granulirte Beschaffenheit und durch den in ihnen häufig noch sichtbaren Kern deutlich als solche gekennzeichnet waren. Es war also auch in diesem Fall klar, dass eine Amyloidentartung der Leberzellen vorlag. Besonders wichtig war mir aber der Umstand, dass sich die erkrankten Zellen von der ebenfalls erkrankten Capillarwand gut abgrenzen liessen. Dieses war dadurch möglich, dass sich an solchen günstigen Stellen entweder zwischen beiden ein feiner Spalt hinzog (Fig. 3g—z) oder es war die Leberzelle durch ihre noch granulirte Beschaffenheit und eine verschiedene Intensität der Färbung von der homogenen Capillarwand geschieden. An anderen Stellen freilich lagen neben den Capillaren auch homogene Schollen, über deren Entstehung ein sicheres Urtheil nicht möglich war (Fig. 3s). Der Prozess der Amyloidinfiltration scheint sich an den Leberzellen, wenn er in ihnen einmal begonnen hat, sehr rasch zu vollziehen und die Umwandlung zu völlig homogenen Schollen der theilweisen Ablagerung der Substanz sehr bald zu folgen.

Fall 6. 34 Jahre altes Frauenzimmer. Sehr abgemagert. Fettmetamorphose des Herzfleisches. In Vernarbung begriffenes halbmondförmiges perforirendes Magengeschwür am Pylorus. Stark vergrösserte brettharte Speckmilz. Desgleichen vergrösserte Amyloidniere. Prolapsus uteri und sehr verbreitete Residuen einer chron. adhäsiven Peritonitis um die inneren Sexualorgane. Leber flach, an verschiedenen Stellen mit dem Zwerchfell verwachsen. Das Parenchym blutarm, mehr graubraun gefärbt. Die Läppchen undeutlich abgegrenzt und von ganz kleinen durchscheinenden Flecken unterbrochen.

Diesen Fall habe ich nicht unterlassen wollen hier einzureihen, weil er sich zu den anderen insofern in einem gewissen Gegensatz befindet, als bei demselben die Entartung der Lebercapillaren

vorherrscht. Es haben die Gefässe eine beträchtliche Verdickung erfahren (Fig. 4 g). An manchen Stellen erscheint das Lumen derselben enge, aber keineswegs überall. Die Lichtung wird vielmehr häufig an dünnen Durchschnitten weit und klaffend gefunden. Die verdickte Wand selbst erscheint dabei in Felder zerlegt, welche durch feine Spalten von einander getrennt werden, was wohl bei der Brüchigkeit dieser Theile auf Sprünge zu beziehen ist, die während der Präparation entstanden sind.

Zwischen den Capillaren finden sich die Leberzellenreihen meist unverändert. Nur ausnahmsweise trifft man eine beginnende diffuse Amyloidinfiltration an denselben an (Fig. 4 z) und hier ist dann auch wieder die Zelle sowohl durch eine Grenzlinie von dem Capillargefäss geschieden, als auch durch ihre Färbung und körnige Beschaffenheit noch kenntlich. Es sind aber trotz der vorgeschrittenen Erkrankung der Gefässwandungen doch nur die Anfänge der Amyloidinfiltration an den Zellen vorhanden, so dass diese wie in Fig. 3 z, z' oft nur auf der einen Seite die Reaction deutlich aufweisen, während auf der anderen das Violett allmählich sich verliert und ohne scharfe Grenze in das Gelb der nicht erkrankten Hälfte übergeht.

Fall 7. Mädchen von 16 Jahren, obducirt den 13. April 1877, gestorben unter den Erscheinungen der Phthisis. Sehr verbreitete schwielige Lungeninduration mit zahlreichen bronchiectatischen Höhlen, die zum Theil ulcerirt sind. Exquisite Sagomilz von 14, 8½ und 6 Cm. Durchmesser. Amyloide Degeneration der Nieren und Nebennieren.

Die Leber etwas gross, von guter Consistenz und ziemlich gleichmässiger dunkler Färbung. Die Centra der Läppchen durch stärkere Blutfüllung markirt. Ausserdem aber auf der Schnittfläche kleine durchscheinende Flecken wahrnehmbar, die erst bei sehr aufmerksamer Betrachtung an einzelnen Stellen sichtbar werden.

Es handelte sich in diesem Fall, wie nach der Behandlung mit Jod und Schwefelsäure an feinen gehärteten Durchschnitten sich herausstellte, wesentlich um eine Erkrankung der Leberzellen, während die anliegenden Capillaren frei erschienen. Ganz waren die letzteren keineswegs frei, ebenso wenig wie die interlobulären Aeste der Leberarterie und der Pfortader, aber an vielen Stellen war die Unterscheidung der infiltrirten Leberzellen von der nicht infiltrirten Capillarwand so scharf und deutlich, dass in jedem Präparat eine beliebige Auswahl solcher Stellen zur Zeichnung vorlag. Ich habe

zwei derselben in Fig. 5 und in Fig. 6 wiedergegeben. Fig. 5 ist dadurch interessant, dass neben dem gelb gefärbten mit doppelten Conturen versehenen Capillargefäss g, dessen Kerne wohl erhalten, in der Zeichnung aber nicht angedeutet sind, auf der einen Seite sich unveränderte Leberzellen vorfinden (b), während die gegenüberliegenden ganz homogen erscheinen und eine stark violette Färbung angenommen haben (c). Genau dasselbe wiederholt sich bei dem im Querschnitt getroffenen Capillargefäss f. Die Wand desselben ist als gleichmässig dicker, gelb gefärbter Ring rundum vollkommen scharf begrenzt. Auf der einen Seite legen sich an ihn unveränderte Leberzellen an, die in die Zeichnung nicht aufgenommen sind, auf der anderen aber wird er von einem violetten homogenen Halbmonde umgriffen, der jedenfalls nicht aus der Capillarwand hervorgegangen ist, sondern von dieser getrennt erscheint. Er gleicht in jeder Hinsicht den umgewandelten Leberzellen, deren sich eine ganze Reihe zur Vergleichung gegenüber vorfindet. Gerade diese Fälle, wo man an dem quer durchschnittenen Capillargefäss eine scheinbare Verdickung seiner Wand in Form eines Halbmondes vortreten sieht, sind, wie ich glaube, häufig als Degeneration der Capillargefässe selbst gedeutet worden. Ein scharfer dünner Durchschnitt, eine gelungene Jod-Schwefelsäurereaction und eine starke Vergrösserung werden, wo die Sache fraglich ist, über die Schwierigkeiten hinweghelfen.

Fig. 6 stellt eine andere Stelle aus derselben Leber dar. Das Capillargefäss (g) ist auch hier an der doppelt contourirten, gelb gefärbten und gleichmässig dicken Wand, sowie an den in dieselbe eingebetteten Kernen kenntlich. Um dasselbe herum legt sich ein homogener Mantel (a), dessen äusserer Contour in gewissen Abständen eingekerbt erscheint, an dem die Abgrenzung der einzelnen degenerirten Leberzellen aber nicht mehr gut möglich ist. Es sind dieselben zu einer gemeinschaftlichen Masse verbacken. Diese Beobachtung ergiebt also, dass ohne Erkrankung der Capillarschlingen eine totale Degeneration der ihnen anliegenden Leberzellen vorkommt. Das Lumen des Gefässes kann dabei erhalten oder wenigstens wie in Fig 5 und 6 nicht wesentlich beeinträchtigt sein. Erreicht aber die Infiltration der Leberzellen einen höheren Grad, dann tritt eine Compression der Capillaren ein, wie das der folgende Fall sehr schön darthut.

Fall 8. Frauenzimmer von 34 Jahren, verstorben an chron. Lungentuberculose. Tuberculöse Geschwüre von Gürtelform im Colon, einige kleinere im Endstück des Ileum. Magenkatarrh, Sagomilz, amyloide Degeneration der Nieren (vorzugsweise der Glomeruli) und der Darmschleimhaut.

Die Leber klein, schlaff, auf der Höhe des rechten Lappens mit dem Zwerchfell verwachsen. Das Parenchym dunkel braunroth, blutreich; besonders das Centrum der Läppchen durch seine dunkle Färbung auffällig.

Der in Rede stehende Fall stammt aus dem Jahre 1873. Von der Leber und den übrigen Organen sind kleine Stücke aufbewahrt worden, die einige Tage in Chromsäure von 1 pCt. und dann in Alkohol gehärtet worden sind. Sie besitzen eine ausgezeichnete Schnittfähigkeit und gestatten daher eine sehr detaillirte Untersuchung. Sie sind der Oberfläche entnommen und zeigen eine amyloide Degeneration, die sich gegen die Tiefe hin mehr und mehr verliert. Unter der Kapsel zieht sich eine etwa 1,5 Cm. breite Lage hin, in welcher die Leberläppchen zum Theil sehr stark, zum Theil in nur geringem Grade erkrankt sind. Das genauere Verhalten ist folgendermaassen. Die Kapsel ist mässig verdickt; auch erscheinen die in das Lebergewebe eintretenden Bindegewebszüge etwas stärker als gewöhnlich. In ihnen sowohl als in der Kapsel verlaufen sehr stark amyloid entartete Arterien. Die Pfortaderzweige sind aber nur mässig erkrankt und die Intralobularvenen erscheinen ganz frei. Die zunächst an die Kapsel grenzenden Acini sind atrophisch und nur sehr wenig an der amyloiden Degeneration betheiligt. Diese relativ freie, unter der Kapsel sich hinziehende Lage besitzt aber nur den Durchmesser eines Acinus. Dann folgt eine Schicht von 1 Cm. Dicke, in welcher die Amyloidentartung einen hohen Grad erreicht hat. Aber auch hier lassen sich verschiedene Abstufungen unterscheiden. Die am meisten nach aussen gelegenen Leberläppchen, welche direct an die atrophische Schicht grenzen, sind durchweg so beträchtlich erkrankt, dass sie von der Peripherie bis zum Centrum homogen und glänzend erscheinen. An diese schliessen sich dann solche Acini an, in denen die Degeneration nach innen zu allmählich abnimmt. Sie erscheint dabei an den Verlauf der interacinösen Gefässe gebunden, indem sie sich in den tiefer gelegenen Läppchen mehr und mehr an die Peripherie derselben zurückzieht, und also in diesen die sehr scharf von dem nicht erkrankten Centrum sich abhebende peripherische Amyloidzone immer schmaler wird. Endlich in den tiefsten Lagen des Präparats,

etwa 2 Cm. von der Oberfläche entfernt findet sich die amyloide Degeneration nur auf einzelne ganz kleine Stellen beschränkt, die wie Inseln in die im Uebrigen gesund gebliebenen Acini eingesprengt liegen. Ob dieselbe sich noch weiter gegen das Innere des Organs hin ganz verloren habe, vermag ich leider nicht anzugeben, da sich eine Notiz darüber nicht vorfindet. Was nun die feineren histologischen Verhältnisse betrifft, so findet sich in den Läppchen sowohl eine Degeneration der Capillaren als auch der Leberzellen, aber sie herrscht in den letzteren bedeutend vor. An manchen Stellen ist sogar nur die Infiltration der Zellen sehr stark entwickelt, ohne dass die Capillaren an dem Prozess Theil nehmen. Solch eine Stelle habe ich für die Zeichnung ausgewählt. In Fig. 7 sieht man die degenerirten Leberzellen zu compacten Massen an einander gereiht. Häufig sind die Contouren der entarteten Zellenreihen durch Einkerbungen an der äusseren Seite oder auch durch vollständige Trennungslinien noch angedeutet (Fig. 7 a b), nicht selten aber verwischt und dann findet man die Leberzellen um das Capillarrohr zu homogenen, langgestreckten Körpern verbacken.

Hierbei ist nun vor allen Dingen festzuhalten, dass das betreffende Capillargefäss sich zwischen je zwei Reihen solcher degenerirter Leberzellen befindet. Wenn es hier auch sehr comprimirt und geradezu verschlossen sein kann, so ist es doch noch durch die gelbe Färbung seiner Wandung und durch die in dieselbe eingestreuten Kerne sehr gut kenntlich (Fig. 7 g). Die Degeneration betrifft also in diesem Fall ausschliesslich die Leberzellen. Unsere Zeichnung zeigt an verschiedenen Stellen die weitere Ausbreitung derselben auf das Drüsenparenchym, die sich theils als partielle (c), theils schon allgemeiner gewordene (d) Infiltration noch deutlich charakterisirter Leberzellen zu erkennen giebt; neben diesen liegen an anderen Stellen solche, welche noch gar keine Veränderung erlitten haben. — Nur in den völlig glasig gewordenen Leberläppchen, von denen oben die Rede war, ist eine Unterscheidung zwischen Capillaren und Leberzellen nicht mehr zu machen; hier sind die ersteren auch amyloid infiltrirt und mit den anliegenden Massen verschmolzen. Wo die amyloide Degeneration der Leber solche Dimensionen annimmt, dass weder die Capillaren noch die Leberzellen sich in einer erkennbaren Form präsentiren, da kann selbstverständlich von einer Feststellung des Ganges, den die Er-

krankung genommen, nicht mehr die Rede sein. Dergleichen Objecte darf man erst in Untersuchung nehmen, nachdem man sich an den Anfangsstadien hinlänglich orientirt hat. Dann ist es bisweilen aber auch an den exquisit speckigen, stark vergrösserten Lebern mit abgestumpften Rändern und völlig homogener, glänzender Schnittfläche noch möglich, die degenerirten Capillaren und die degenerirten Leberzellen aus einander zu halten. Wo nämlich das Lumen der Gefässe quer durchschnitten ist und sich um dasselbe eine breite kreisförmige oder mehr hufeisen- oder halbmondförmige amyloide Scholle herumlegt, da kann man bei guter Beleuchtung und starker Vergrösserung, vorausgesetzt, dass der Schnitt hinreichend dünn und dass die Reaction gelungen ist, in der Scholle selbst einen Contour unterscheiden, welcher einen dünneren, gewöhnlich mehr glänzenden Cylinder von der aussen ihm anliegenden mehr unregelmässig begrenzten Amyloidmasse zu trennen erlaubt. Jener gehört dem Capillargefäss, diese den Leberzellen an. Das ist bisher nicht gehörig beachtet worden. — Wenn ich mir die Angaben, nach welchen überhaupt nur die Capillaren bei der Amyloidinfiltration betheiligt sein sollen, im Hinblick auf die Bilder vergegenwärtige, die eine hochgradig degenerirte Leber darbietet, so kann ich mir jene Behauptung nur dadurch erklärlich machen, dass die eigenthümlichen hufeisen- und halbmondförmigen oder cylindrischen Figuren, welche ein buntes Durcheinander in dem Schnitt von solch einer amyloiden Leber bilden, für solid gewordene Capillaren gehalten worden sind. Das Lumen derselben hat man also nicht an der concaven Grenzlinie solcher halbmond- oder hufeisenförmigen Schollen gesucht, sondern gemeint, dass es sich im Innern der Amyloidmasse befinden müsse. Man hat es in die Axe der aus verschmolzenen Leberzellen gebildeten Stränge d. i. in das Innere von b in Figur 7 verlegt, während es sich thatsächlich zwischen je zweien solcher amyloider Balken bei g befindet. Das geht deutlich aus der Darstellung Wagner's hervor. Derselbe hat die schmalen Spalten von unregelmässiger Begrenzung, welche zwischen den amyloiden Balken übrig bleiben, als collabirte „Leberzellenschläuche“ gedeutet (Seite 487). Es sind das aber die Capillargefässe, resp. die Capillarlumina, welche von den degenerirten, nicht unpassend mit den Windungen des Grosshirns verglichenen Leberzellenreihen vielfach verzerrt und comprimirt erscheinen.

Wo sich diese Spalten, wie auch Wagner beobachtet, noch von einer zarten, nicht amyloid infiltrirten Membran begrenzt zeigen, da handelt es sich um die noch erhaltene Gefässwand und nicht um einen „Leberzellenschlauch“. Tritt aber zu der amyloiden Degeneration der Leberzellen die der Capillaren noch hinzu, so bilden sie zusammen eine gemeinschaftliche Masse und dann bleibt zwischen je zwei Reihen solcher eben nur der Spalt, das ist das Capillarlumen übrig, in welchem einige krümlige Massen an den breiteren Stellen zu liegen pflegen. Um an der Capillarwand und den anliegenden Leberzellen diese Verschmelzung, auf welche hauptsächlich die Schwierigkeit in der Deutung der histologischen Verhältnisse bei den hochgradigen Amyloidlebern sich zurückführen lässt, etwas genauer zu erörtern, erlaube ich mir nochmals auf Fig. 3 zurückzukommen, welche ein Stadium darstellt, in welchem das Capillarlumen noch weit erscheint und die angrenzenden Drüsenzellen erst zum Theil von dem Prozess ergriffen sind. Bei g befindet sich ein Capillarrohr, das durchweg amyloid infiltrirt, aber nicht wesentlich verdickt ist. An dasselbe legt sich auf der linken Seite (bei t) eine amyloide Masse, die aus Leberzellen hervorgegangen ist und bei gewisser Einstellung noch durch eine helle Linie von der Capillarwand abgegrenzt erscheint, mit dieser aber doch schon ein Continuum bildet. Auf der rechten Seite bei z findet sich dagegen eine Masse, die zur Hälfte aus Amyloidsubstanz, zur Hälfte noch aus der körnigen Masse der Leberzellen besteht, und hier hat sich, wo letztere dem Capillargefäss zugekehrt liegt, bei der Präparation eine Spalte gebildet, die die beiden in der Entartung begriffenen Theile noch deutlicher von einander zu scheiden erlaubt, als es schon durch die nach der Jod-Schwefelsäurereaction eingetretene verschiedene Färbung und durch die bereits erwähnten Formverhältnisse ohnehin der Fall ist. Ferner ergiebt sich ein ähnliches Verhalten an dem Querschnitt des Gefässes g. Die amyloid infiltrirte Wand desselben ist hier auch ganz gut abzugrenzen, aber bei s verschmilzt sie mit einer Scholle von intensiverer Färbung, über welcher noch eine zweite ähnliche liegt. Gegenüber bei z′ dagegen ist es eine nur zum Theil violett gefärbte Leberzelle, welche sich an die Capillarwand anschmiegt.

Mit der eintretenden Verschmelzung der aus dem Capillargefäss und der aus den Leberzellen hervorgegangenen Amyloid-

massen wird die Klarlegung der genetischen Verhältnisse natürlich sehr erschwert. Nichtsdestoweniger lassen sich, wie ich schon oben hervorzuheben Gelegenheit fand, an dünnen Durchschnitten und nach gelungener Jodschwefelsäurereaction die beiden degenerirten Theile auch in hochgradig speckigen Lebern noch unterscheiden. Man findet an Querschnitten der Capillaren, dass das Lumen, wo es noch vorhanden, von einem Ringe eingefasst wird, an welchen die mehr unregelmässig aus den Leberzellen entstandene Amyloidmasse angrenzt (Fig. 8 a). Auch an Längsschnitten des Gefässes lässt sich öfters noch die degenerirte Wand von der Umgebung abgrenzen (b). Wo das Lumen ganz verlegt ist, wie bei c, ist dieses schon schwerer und an anderen Stellen gar nicht möglich (d).

Injectionen der Pfortader führen zu keinem wünschenswerthen Resultat, weil noch so feine Massen in die hochgradig amyloid infiltrirten Leberabschnitte nicht gut eindringen. Ich habe eine grössere Anzahl mikroskopischer Durchschnitte von einer ungleichmässig erkrankten Amyloidleber angefertigt, deren partielle Injection mit fein zerriebener chinesischer Tusche ausgezeichnet gelungen war. Die Füllung des Capillarsystems in den nicht erkrankten Läppchen kann wenigstens als eine sehr befriedigende bezeichnet werden, aber wo die ganz glasigen Partien sich vorfinden, da sind nur hier und da einige Körnchen eingedrungen, die kein deutliches Bild von der Gefässvertheilung in diesen Inseln zu geben im Stande sind. Daraus nun aber schliessen zu wollen, dass es die Capillaren allein sind, deren Wand degenerirt und nach innen zu bis zum Verschluss des Lumens verdickt ist, wäre ungerechtfertigt; das Lumen kann durch den Druck der infiltrirten Leberzellen, welche das Gefässrohr von aussen her comprimiren und zu unregelmässigen spaltförmigen Räumen verzerren, in dem Maasse undurchgängig werden, dass es eine Injection erfolglos macht. Durch Zuhülfenahme von Injectionen wird also, wie ja auch Wagner schon erprobt, der Untersuchung solcher hochgradig amyloider Lebern kein wesentlicher Vorschub geleistet. — Einen Fall auf diese Art zu untersuchen, bei dem ausschliesslich oder vorzugsweise die Gefässe erkrankt sind, habe ich neuerdings keine Gelegenheit gehabt. Es scheint mir aber, dass das Lumen der Capillaren, wenn die Leberzellen nicht erkrankt sind, keineswegs in beträchtlicher Weise verengt werde. Ich habe

es wenigstens in solchen Fällen bei der Starrheit der Wandung öfters geradezu klaffend gefunden (Fig. 4). In viel höherem Grade verengend auf die Lebercapillaren wirkt jedenfalls die Infiltration der Drüsenzellen, die bis zu vollständiger Verlegung der Gefässlichtung fortschreiten kann (Fig. 7). Tritt diese Art der Infiltration in Form von kleinen Inseln auf, so sieht man, dass die nicht erkrankten Capillaren in der Umgebung der glasigen Stellen oft eine colossale Erweiterung erfahren haben und hier nimmt man dann auch an den zwischenliegenden Leberzellen die bekannte Druckatrophie wahr, durch welche Wagner die Zellen in den speckigen Abschnitten selbst zu Grunde gehen lässt. Diese kommt also in amyloiden Lebern ohne Infiltration der anliegenden Capillarschlingen vor. Wenn nun aber die amyloide Degeneration von den speckigen Inseln auf die erwähnten erweiterten Capillaren der Umgebung fortschreitet, dann tritt allerdings der Fall ein, dass zwischen amyloid infiltrirten Capillarschlingen atrophische Leberzellenreihen zu sehen sind (Fig. 9). Daraus folgt nun aber nicht, dass durch die Amyloidinfiltration der Capillaren die zwischenliegenden Leberzellenreihen einfach atrophisch werden und nach und nach ganz schwinden. Denn sie waren, wie sich voraussetzen lässt, an solchen Stellen durch die Erweiterung der Gefässe schon verkleinert und mehr oder weniger geschwunden, bevor die Degeneration der Gefässwand begann. Ist diese einmal eingetreten und damit der weiter fortschreitenden Dilatation des Lumens wahrscheinlich eine Schranke gesetzt, so erfolgt, wie ich aus manchen mir vorgekommenen Bildern schliessen darf, auch eine Amyloidinfiltration der verkleinerten Leberzellen und ein Verschmelzen derselben mit der degenerirten Capillarwand in ähnlicher Weise, wie wir das oben näher erörtert haben. Die Verkleinerung und der Schwund der Leberzellen vollzieht sich aber, um das nochmals hervorzuheben, in Folge von Erweiterung der Capillarschlingen, nicht in Folge von Amyloidinfiltration derselben. Nur wo erweiterte Lumina vorhanden sind, finden sich atrophische Ueberbleibsel von Leberzellen, zwischen ihnen aber auch entsprechend kleine Amyloidschollen.

Es ist in dem Vorstehenden nur von der Jod-Schwefelsäure-

reaction amyloid degenerirter Theile die Rede gewesen; auf dieselbe stützen sich die mitgetheilten Beobachtungen in erster Reihe. Darum ist aber nicht ausgeschlossen, dass ich auch von der Methylaniliureaction bei meinen Untersuchungen einen ausgedehnten Gebrauch gemacht habe. Es sind nicht nur dieselben Leberpräparate, welche diesem Artikel zu Grunde gelegt sind, mit Methylanilin behandelt und mit Rücksicht auf die oben erörterten Fragen studirt worden, ich habe den Gebrauch dieses Farbstoffs auch auf alle möglichen anderen amyloid infiltrirten Organe ausgedehnt. Deshalb mag denn ein Vergleich der beiden Reactionen gestattet sein.

Ich habe mit Methylanilin aus derselben Fabrik gearbeitet, aus welcher R. Jürgens [1]) den Farbstoff bezogen. Es liefert derselbe ohne Zweifel sehr schöne Präparate, die namentlich zu Demonstrationen in Vorlesungen ganz vorzüglich zu brauchen sind und auch den Vortheil bieten, dass man sie eingekittet längere Zeit conserviren kann, wie hinreichend bekannt ist. Dass aber das neue Reagens dem Jod und der Schwefelsäure bei Untersuchung amyloid degenerirter Organe vorzuziehen sei, wie Cornil und Jürgens angeben, vermag ich nicht einzuräumen.

Zunächst erlaube ich mir die Thatsache hervorzuheben, dass der Contrast der auftretenden Farben bei der Jod-Schwefelsäurereaction ein viel grellerer ist als bei der Behandlung der Präparate mit Methylanilin. Bei Gelb und Violett oder Gelb und Blau ist der Unterschied ein viel mehr in die Augen fallender als bei Roth und Blau. Wo die letzteren Farben indessen scharf ausgeprägt sind, da ist allerdings auch keine Gefahr vorhanden, dass man irre gehen könnte. Die Schwierigkeit beginnt aber in den Fällen, in welchen das Rothviolett und Blauviolett unbestimmte Uebergänge in einander zeigt. Bei sehr geringen Graden der amyloiden Degeneration der Leberzellen habe ich z. B. mit dem Methylanilin trotz ganz gelungener Färbung des Präparats die Erkrankung überhaupt nicht constatiren können, während die Jod-Schwefelsäurereaction sogleich deutlich violette Flecken auf dem gelben Grunde erkennen liess. Die Brauchbarkeit des Methylanilin beginnt erst, wenn die degenerirenden Formbestandtheile schon glasig geworden sind. So lange eine Leberzelle noch granulirt erscheint und noch den Kern zu erkennen gestattet, giebt das Methylanilin keinen unmittelbaren

[1]) Dieses Archiv Bd. 65. S. 189.

Ausschlag. Die Jod-Schwefelsäurereaction thut es aber wohl. Jod und Schwefelsäure sind demnach ein feineres Reagens für amyloid degenerirte Organe als das Methylanilin. Nichtsdestoweniger kann aber auch mittelst der Methylanilinreaction festgestellt werden, dass die Zellen der Leber an der amyloiden Entartung dieses Organs participiren. Ich habe an feinsten Durchschnitten gehärteter Leberstücke haarscharf das degenerirte Capillargefäss und die anliegenden degenerirten Leberzellen, beide glasig, beide rothviolett gefärbt, aber durch einen feinen Spalt von einander geschieden, durch Methylanilin von den gesund gebliebenen blauvioletten Theilen unterscheiden können. In anderen Fällen, wo ich durch Jod und Schwefelsäure geringste Grade der Amyloidinfiltration doch sicher constatiren konnte, liess mich dieser Farbstoff jedoch im Stich. Es ist deshalb nicht zu verwundern, dass weder Cornil noch Jürgens über die histologischen Verhältnisse der Amyloidleber etwas Neues gebracht haben. Der erstere ist bei der Angabe stehen geblieben, dass in den von ihm untersuchten Fällen die Gefässe allein degenerirt gewesen seien, und der letztere giebt eine Abbildung von einem Leberdurchschnitt mit amyloider Degeneration der intermediären Zone, in welcher, wie es scheint, blos die Leberzellen infiltrirt waren (a. a. O. Fig. 1 auf Taf. IX). Ein Ausgleich der schwebenden Differenzen ist mit dem neuen Reagens nicht versucht worden. Um so weniger lag ein Grund vor, den Werth der Jod-Schwefelsäurereaction dem Methylanilin gegenüber herabzusetzen. Ich kann wenigstens dem nicht beistimmen, wenn Cornil sagt: „il est évident que les procédés de coloration dont nous nous sommes servis sont préférables à l'emploi de la solution iodée qui était d'un usage habituel pour étudier les altérations amyloides des organes“ (a. a. O. S. 687). Es ist auch nicht ohne Weiteres zulässig, wenn er in Betreff des Jods hinzufügt: „Ce dernier réactif, surtout l'orsqu'on ajoutait après son action de l'acide sulfurique, altérait les éléments délicats au point de ne pouvoir plus les reconnaître.“ Das gilt nur, wie ich schon auseinandergesetzt habe, von der Benutzung concentrirter Schwefelsäure. Und was endlich den folgenden Satz anlangt, so ist die Gültigkeit desselben ebenfalls einzuschränken. „Enfin“, fährt Cornil fort, „un des grands avantages des préparations colorées au violet de méthylaniline, c'est qu'elles peuvent se conserver indéfiniment dans l'eau

et dans la glycerine et qu'on peut les étudier complétement sans qu'elles changent de couleur, tandis que l'action de la lumière pâlit et efface la coloration obtenue par la solution iodée, quelque soit le liquide dans lequel on les conserve.“ Sämmtliche mikroskopische Präparate von amyloiden Lebern, Milzen und Nieren, die ich nach der Behandlung mit Methylanilin vor einem Jahre in verdünntem Glycerin eingeschlossen habe, erscheinen jetzt verändert. Ein Theil derselben ist völlig farblos geworden, andere sind blos mehr oder weniger verblasst und noch andere sind es vorzugsweise auf einer Seite, während auf der gegenüberliegenden die Farben sich noch ziemlich gut erhalten haben. Bei dieser allmählich vor sich gehenden Entfärbung der Methylanilinpräparate stellt sich heraus, dass die amyloiden Formbestandtheile den Farbstoff stets länger festhalten als die gesunden. Die letzteren können schon ganz farblos geworden sein, während jene noch deutlich rothviolett erscheinen[1]). Schliesslich verlieren aber auch die amyloiden Theile ihre Färbung, die einen früher, die anderen später, und daher ist man bei solchen älteren Präparaten niemals sicher, ob überhaupt noch alle erkrankten Gewebetheile sich gefärbt erhalten haben.

Endlich darf nicht unerwähnt bleiben, dass die Angaben der beiden Beobachter, welchen wir vorzugsweise die Untersuchungen über die Brauchbarkeit des Methylanilin als Reagens für amyloid entartete Organe verdanken, doch nicht in allen Punkten mit einander übereinstimmen. Die ursprüngliche Angabe von Virchow (Cellularpathologie 1859. S. 340), dass in der Arterienwand die kleinen Muskeln der Ringfaserhaut ziemlich constant zuerst erkranken, lässt sich ohne Schwierigkeit sowohl mit Jod und Schwefelsäure als auch mit Methylanilin als richtig erweisen. Jürgens[2])

[1]) Durch das oft erst nach Monaten erfolgende Erblassen der Methylanilinpräparate tritt der Unterschied in der Färbung der amyloid infiltrirten Leberzellen und der gesund gebliebenen Theile, nachdem die letzteren ihren Farbstoff mehr und mehr verloren haben, allerdings auch bei den geringsten Graden der Erkrankung hervor. Man kann dann also, ähnlich wie bei der Jod-Schwefelsäurereaction, an den noch granulirten, kernhaltigen Leberzellen die rothviolette Färbung, auch wenn sie sich blos auf einen Theil derselben beschränkt, sehr schön von der schwach bläulichen Umgebung unterscheiden. Die Umstände, unter denen dieses möglich wird, sind aber der Art, dass sie kaum practisch verwerthbar erscheinen.

[2]) a. a. O. S. 193.

geht sogar so weit, die primäre Erkrankung der Media als allein gültig hinzustellen. Cornil[1]) behauptet dagegen: „Les artérioles renales sont altérées, de même que la plupart des vaisseaux, dans les dégénérescences amyloides, et la lésion se localise surtout dans tous les cas, dans la membrane interne des vaisseaux.“ Dieser Widerspruch dürfte sich aus den Objecten erklären, die Cornil vorgelegen haben, denn es kommt bei kleinen Arterien ausnahmsweise allerdings vor, dass die Intima vorwiegend verändert gefunden wird. Daraus ist aber noch nicht der Schluss abzuleiten, dass sie auch zuerst erkranke.

Eine weitere Differenz besteht zwischen Cornil und Jürgens in Betreff der Eiweisscylinder in den Harnkanälchen. Der erstere giebt an: „les cylindres hyalins ou colloides, très nombreux, ne présentaient nulle part de dégénérescence amyloide et restaient colorés en bleu violet“ (S. 677). Jürgens fand dagegen in mehreren seiner Fälle amyloid degenerirte Gallertcylinder. Es ist zu bedauern, dass die Präparate nicht durch die Jod-Schwefelsäurereaction controlirt wurden. Ich habe an mit Methylanilin behandelten Durchschnitten amyloider Nieren die in den Harnkanälchen steckenden Cylinder sehr verschieden gefärbt gefunden und an ihnen alle möglichen blauröthlichen und röthlichblauen Uebergänge gesehen. Es ist mir aber nicht erinnerlich, dass ich jemals mit Jod und Schwefelsäure an solchen Cylindern eine Reaction erhalten hätte. Ich habe indessen darauf hin keine speciellen Untersuchungen angestellt. Wenn es aber amyloide Gallertcylinder in den Harnkanälchen giebt, dann müssen dieselben auch mit Jod und Schwefelsäure die Reaction zeigen. — Die amyloide Degeneration der Nierenepithelien kommt entschieden vor, was ich mit Rücksicht darauf zu betonen mir erlaube, weil Cornil, der sie in seinen drei Fällen nicht beobachtete, auch hierin Zweifeln Raum geben zu wollen scheint.

Den vorstehenden Beobachtungen über die amyloide Degeneration der Leber will ich mir erlauben, noch einen Fall anzureihen, der in den Rahmen dieser Krankheit zwar eigentlich nicht hineinpasst, aber durch das Verhalten der Leberzellen gegen Jod und Schwefelsäure doch so viel Verwandtes bietet, dass darin die Berechtigung liegt, ihn hier folgen zu lassen.

[1]) a. a. O. S. 676.

L. T., Frau von 45 Jahren, verheirathet, Mutter von zwei Kindern, giebt an vor 20 Jahren an intermittirenden Schüttelfrösten gelitten zu haben. Vor 7 Jahren ist sie in der Dorpater Klinik wegen Syphilis behandelt worden und in den letzten Jahren hat sie an Magenbeschwerden, Appetitlosigkeit, Schmerzen in der Herzgrube, blutigem Erbrechen und Durchfällen gelitten. Diese Symptome führten sie am 4. Februar 1876 abermals der Klinik zu, in welcher sie als an Hepatitis syphilitica leidend behandelt wurde. Sie starb unter dem Fortbestehen der genannten Symptome schon nach 2½ Monaten am 26. März.

Die von mir am folgenden Tage vorgenommene Obduction ergab im Wesentlichen Folgendes:

Hochgradige Abmagerung bei gelbbräunlicher Hautfärbung. Alte Narben an der Schläfe, am oberen Drittheil des linken Oberarms und an der Innenfläche des rechten Schienbeins, wo sie besonders zahlreich und ausgebreitet sind. Das Sternum mit den Knorpeln der 2., 3. und 4. Rippe ungewöhnlich stark vorgewölbt. Das subcutane Fettgewebe sehr spärlich und intensiv gelb; die Musculatur dünn, schlaff und blass.

Am Herzen frische, auf das Visceral- und Parietalblatt sich ausbreitende Pericarditis mit Erguss von circa 2 Unzen stark eitrig getrübten Exsudats. Fibrinöse Beschläge auf der fleckig gerötheten und getrübten Oberfläche; vorn am rechten Ventrikel kleine punktförmige Ekchymosen. In den Herzhöhlen rechts speckhäutige ödematöse und gallig gefärbte Coagula. Der Rand der Mitralklappe etwas knotig verdickt, die Aortenklappen leicht getrübt und in der Umgebung der Noduli auch etwas angeschwollen.

Die Lungen seitlich und hinten durch ausgebreitete straffe Adhäsionen befestigt. Bei Trennung der besonders an der Spitze festen Verbindungen werden rechts mehrere kleine glattwandige Höhlen eröffnet, deren Umgebung schwielig indurirt ist und narbig eingezogen erscheint. Die dahin verlaufenden Bronchialzweige sind erweitert und gehen in die erwähnten Höhlen über; ihre Schleimhaut ist mässig dick und blass. Die linke Lunge an der Spitze etwas weniger eingezogen. Im Uebrigen beiderseits hypostatische Hyperämie, hinten und oben schaumiges Oedem, während vorn das Parenchym trocken und zähe erscheint.

Der Unterleib, mässig ausgedehnt, enthält nur im kleinen Becken eine geringe Menge angesammelten Transsudats.

Der Magen steht etwas tiefer als gewöhnlich und zeigt so ziemlich in der Mitte eine fast winklige Biegung an der grossen Curvatur. Der Fundus ist stark ausgedehnt durch sehr umfangreiche frische Blutklumpen, nach deren Entfernung sich auf der Mucosa sehr viel zäher, blutig gefärbter Schleim präsentirt. Die Schleimhaut selbst ist durchweg von Blutfarbstoff imbibirt, am stärksten im Fundus. Hier finden sich auch grössere Gruppen kleiner verwaschener Ekchymosen, eine Gefässinjection ist in der mässig geschwollenen Schleimhaut aber nicht sichtbar.

Die Leber an der Oberfläche des rechten Lappens sehr fest mit dem Zwerchfell verwachsen; auch an der des linken Lappens nach hinten zu mehrere Stränge. Die Form des Organs sowohl durch tiefe Narben an der Oberfläche des rechten, als auch durch eine stärkere Ausbildung des linken Lappens beträchtlich verändert. Der vordere Rand ist über der Gallenblase ganz atrophirt und wird hier von tief

eingreifendem schwieligem Narbengewebe gebildet, das sich an sämmtlichen Gruben der Oberfläche in gleicher Weise entwickelt zeigt. Besonders stark greift eine der Narben in das Parenchym ein; diese ist auch auffällig breit, erscheint mehr grauroth gefärbt und schliesst, wo sie sich abgrenzt, kleine atrophische Inseln von Lebergewebe ein. Sie dringt bis auf die Gefässscheide eines grösseren Pfortaderzweiges, auf welche sie übergeht. Das Lumen des Gefässes ist daselbst von einem derben, entfärbten und adhärenten Thrombus verschlossen. — Abgesehen von diesen Narben ist das Leberparenchym von zäher Consistenz und blutarm. Die Schnittfläche erscheint etwas speckig glänzend, aber ungleich. Grössere und kleinere Gruppen von Leberläppchen sind von verhältnissmässig breiten Bindegewebszügen umgriffen, an einzelnen Stellen fast knotenartig abgegrenzt, so dass sie sich vorwölben; ihre Färbung meist röthlich bei durchscheinender Beschaffenheit, hie und da aber auch gelblich. — Die sehr stark ausgedehnte Gallenblase überragt den Leberrand um 4 Cm. und enthält eine stark fadenziehende dunkelgrüne Galle. Ihre Schleimhaut ist glatt und dünn.

Bei Untersuchung der Pfortader findet sich im Stamm derselben ein derber, weisslicher, der Wand adhärenter Thrombus, welcher das Lumen etwa zur Hälfte ausfüllt. Die weitere Verfolgung dieses Pfropfs ergiebt, dass von dem in den rechten Leberlappen eintretenden Hauptast der nach rechts verlaufende Zweig vollkommen verschlossen ist, desgleichen auch die von ihm abgehenden Zweige 2. und 3. Ordnung. Die nach links, gegen das Ligamentum suspensorium sich wendenden Aeste sind nicht verstopft; ebenso erscheint auch der den linken Leberlappen versorgende Pfortaderzweig frei. Die Vena lienalis ist vollkommen wegsam und zeigt an ihrer Mündung in die Pfortader eine sackartige Erweiterung. Sie besitzt durchschnittlich eine Circumferenz von 3,5—4 Cm., an der erwähnten Stelle aber von reichlich 6 Cm. Auch die Arteria lienalis ist weit, von 2,5 Cm. Umfang und ihre Intima gelb gefleckt und durch endarteriitische Plaques uneben. Die Vena mesenterica sup. und inf. sind durch Thromben verschlossen, die der Wand sehr fest anhaften und schon entfärbt erscheinen, sich aber nur eine kurze Strecke gegen die Wurzel der Pfortader ausdehnen.

Die Milz ist 20 Cm. lang, 14 Cm. breit und 5,5 Cm. dick. Ihre convexe Fläche ist mit dem Zwerchfell gänzlich verwachsen. Das Parenchym von zäher Consistenz, blassroth und blutarm. Die Trabekel zahlreich und fein, die Follikel ungemein klein, aber dicht aneinander stehend und etwas durchscheinend.

Das Pancreas derb und groblappig.

Die rechte Niere 15 Cm. lang, 6,5 Cm. breit und 5 Cm. dick. Kapsel trüber und dicker als normal, lässt sich zwar leicht trennen, reisst aber an vielen Stellen eine dünne Lage von Nierensubstanz mit. Hiernach erscheint die Oberfläche etwas granulirt, gleichmässig blassroth und durchscheinend. Auf dem Durchschnitt zeigt die Rindenschicht dieselbe Färbung und auch einen leichten Glanz. Der Blutgehalt ist gering, die Glomeruli nicht deutlich erkennbar, die Basis der Pyramiden aber injicirt. Gegen die Papillen hin finden sich in sämmtlichen Pyramiden kleine Eiterheerde, welche theils in Form von weissgelben, mitunter fast ihre ganze Länge einnehmenden Streifen sich hinziehen, theils als punktförmige, stellenweise confluirende und bis zu Hanfkorngrösse anwachsende Abscesse in dieselben

eingestreut sind. Die Beckenschleimhaut erscheint succulent und etwas injicirt, sonst nicht verändert. — Die linke Niere besitzt den gleichen Umfang, ist nur noch schlaffer und mehr ödematös getränkt. Das Verhalten der Kapsel, Rindenschicht und Beckenschleimhaut wie rechts. In den Pyramiden auch hier streifige und punktförmige Eiterheerde, ausserdem aber eine grössere Anzahl von Blutpunkten, so dass die Schnittfläche derselben gelb und roth gesprenkelt erscheint.

Der Uterus nebst Ovarien und Tuben an der hinteren Beckenwand durch straffe Verwachsung fixirt. Die Excavatio recto-uterina dabei in einen schmalen, von zahlreichen Strängen durchzogenen Spalt verwandelt, so dass die gesammten Sexualorgane nach hinten gerückt erscheinen. Die Harnblase mässig zusammengezogen, enthält etwas trüben Harn; die Schleimhaut derselben im Ganzen blass, nur in der Umgebung der Harnröhre von dichten feinen Venenstämmen durchzogen. Am Scheideneingange strahlige Narben, ebenso am Os uteri externum, dessen Lippen vollständig fehlen. Der Cervicalkanal weit und im Fundus die Schleimhaut geröthet. Das Abdominalende beider Tuben verschlossen. Die Ovarien in Adhäsionen ganz eingepackt, so dass sie schwer herauszufinden sind, von zäher schwieliger Consistenz. Im Ligamentum latum beider Seiten, namentlich aber rechts eine schwielige, speckartige Infiltration, die sich auf die Umgebung ausbreitet. Am Anus einige Hämorrhoidalknoten.

Die Schleimhaut des Dünndarms etwas von Blutfarbstoff imbibirt, sonst nicht verändert; erst weiter abwärts tritt stärkere venöse Injection auf, die sich stellenweise zu einer fleckigen Röthung steigert. Im Cöcum und Colon schmierige gallige Fäces; die Schleimhaut hier eher blass, nur einige Venen erscheinen stärker gefüllt. An der Aussenfläche zwischen Blinddarm und Bauchwand eine schwielige Bindegewebsmasse, die viel Pigment enthält und ersteren fixirt.

Der Schädel symmetrisch, von mässiger Dicke. Am Stirnbein mehrere nicht tief eingreifende glatt erscheinende Narben, die den äusserlich sichtbaren Veränderungen der Haut entsprechen. Der Knochen an diesen Stellen dunkel bläulich gefärbt. Im Sinus longitudinalis ein lockeres fibrinreiches Coagulum. Die Dura mater blass, die weiche Hirnhaut ebenfalls blutarm und ödematös. In der hinteren Schädelgrube sammelt sich etwa 1 Unze Serum. Die beiden Carotiden und die Arteriae vertebrales an der Durchtrittsstelle rigid, die rechte Art. vertebralis spindelförmig erweitert. Im Sinus transversus dextr. (Fossa sigmoidea) ein puriform zerfallener Thrombus, der mit einer eitrigen Entzündung des Mittelohrs dieser Seite in Zusammenhang steht.

Gehirn. An der Basis des linken Vorderlappens, vor dem Bulbus olfactorius eine 3 Cm. lange und 1 Cm. breite rostfarbene erweichte Stelle, die ungefähr 1 Cm. in die Tiefe eindringt und sich hier ohne scharfe Grenze verliert. Eine zweite ebenso beschaffene Stelle von geringerem Umfang am vorderen Gyrus des Unterlappens, an dessen Basis sie fast ein Quadrat von 0,5 Cm. Durchmesser bildet. Beim Einschnitt erweist sie sich als ganz oberflächlich, wesentlich auf die Rindenschicht beschränkt. Die Seitenventrikel sind verhältnissmässig weit, besonders die Hinterhörner. Plexus choroides ungemein blass. Corpora striata und Thalami optici von guter Consistenz, anämisch und feucht. Auch die grossen Hemisphären recht blutarm; ebenso das Kleinhirn.

Die Muskeln des linken Unterarms vorzugsweise an der Dorsalfläche von Eiterheerden ganz durchsetzt, die sich theils unter der Fascie hinziehen, theils in die Tiefe bis ans Ligamentum interosseum vordringen. Am rechten Unterarm noch stärkere Schwellung, die aber wesentlich auf ödematöser Infiltration beruht, abgesehen von einem einzigen an der Extensorenseite sitzenden haselnussgrossen Abscess.

Eine genauere Besprechung dieses an sich interessanten Falles von Pfortaderthrombose wird an einem anderen Orte erfolgen. Hier soll nur ausschliesslich von der Leber die Rede sein, deren syphilitische Narben direct zu der Verstopfung der Pfortader mit ihren Folgeerscheinungen geführt haben. Der Thrombus in der Vena portae war nicht organisirt. Die compacten, der Wand fest anhaftenden Lagen desselben bestanden aus theilweise geschichteten, hier mehr körnigen, dort mehr netzartig angeordneten Fibrinmassen, in welche farblose rundliche Körperchen spärlich eingestreut waren. Auf der freien, d. h. auf der der Wand nicht adhärenten Seite fanden sich frische Blutschichten von noch dunkler Färbung.

Was nun das Lebergewebe betrifft, so besteht, abgesehen von den Residuen der interstitiellen Hepatitis, welche als breite, theils consolidirte, theils aber auch noch als recht zellenreiche Bindegewebszüge grössere Gruppen von Leberläppchen umgreifen, das Auffallendste in dem gröbern Verhalten der verstopften Partien darin, dass die Abgrenzung der einzelnen Läppchen gegen einander sehr schwierig ist. Ihre Grenzen erscheinen verstrichen, sie fliessen gewissermaassen auf grössere Strecken zusammen. Die Leberzellen selbst erscheinen zwar erhalten und gleichmässig granulirt, aber durchschnittlich sehr klein. An dünnen Schnitten (der gehärteten Präparate) sieht man häufig viele ausserordentlich verkleinerte Formen. Hie und da finden sich in den Läppchen auch Wucherungen des interstitiellen Bindegewebes als kernreiche kleine Heerde vor.

Die in dem Protokoll erwähnte Beschaffenheit des Leber-, Milz- und Nierenparenchyms veranlasste mich, zumal da es sich um einen eclatanten Fall von inveterirter Syphilis handelte, die Untersuchung auf eine etwaige amyloide Degeneration dieser Organe auszudehnen. Der Befund war an der Milz und den Nieren ein durchaus negativer. Für die Nieren ist hervorzuheben, dass neben den zahlreichen capillären embolischen Heerden die Harnkanälchen in einer sehr auffälligen Weise mit Fibrincylindern vollgepfropft waren. Dieser

Umstand mag der Schnittfläche das etwas glänzende Aussehen verliehen haben.

Von der Leber wurden ebenfalls frische Schnitte gleich nach der Obduction in der oben angegebenen Weise mit Jodjodkaliumlösung und verdünnter Schwefelsäure behandelt. Hiernach stellte sich nun eine sehr auffällige Reaction ein, die erst nach und nach in den folgenden Tagen brillant zur Entwickelung gelangte. Die Präparate wurden mehr und mehr blau und haben sich, mit Glycerin versetzt, Monate lang so erhalten. Ganz überraschend war aber das Verhalten der einzelnen Leberzellen, von denen sehr viele sich isolirt neben den Schnitten vorfanden. Es nahmen dieselben fast alle eine mehr oder weniger intensiv blaue Färbung an, aber das Verhalten der einzelnen Bestandtheile der Leberzelle war dabei ein durchaus verschiedenes. Eins aber trat constant zu Tage. Es war nämlich in allen Leberzellen, in denen, was nur ausnahmsweise nicht möglich war, der Kern, das Kernkörperchen und das Protoplasma unterschieden werden konnte, das Kernkörperchen am intensivsten, das Protoplasma am wenigsten blau gefärbt, während der Kern eine mittlere Farbennüance aufwies (Fig. 10).

Im Einzelnen will ich nach den Zeichnungen, die ich mit aller Musse von ganz isolirten Leberzellen anfertigen konnte, folgende Umstände besonders hervorheben.

Es kamen Zellen vor, deren Protoplasma ungefärbt, deren Kern und Kernkörperchen aber gefärbt erschien. Der Kern besass dann entweder nur einen blassblauen Schimmer (Fig. 10a) oder er war ausgesprochen blau (Fig. 10 b u. c), das Kernkörperchen bot aber in beiden Fällen immer eine viel intensivere Reaction dar.

Die meisten Leberzellen zeigten eine Färbung aller drei Bestandtheile (Fig. 10 f, g, h). Bald fand sich an dem Protoplasma nur ein geringer Schimmer von Blau, bald erschien es ganz dunkel gefärbt, die Färbung des Kernes und der Kernkörperchen stand aber auch dann in dem schon erwähnten Verhältniss. Im Ganzen selten beobachtete ich, dass innerhalb intensiv gefärbter Kerne ein Kernkörperchen überhaupt nicht unterschieden werden konnte (Fig. 10 i).

Das Protoplasma war meist fein gränulirt und die Färbung desselben durch Jod und Schwefelsäure, wo sie auftrat, immer eine

diffuse. Ein Theil der Leberzellen schloss aber eine Anzahl kleiner Fetttröpfchen ein (Fig. 10 b, c, e), und diese Zellen waren es, deren Protoplasma entweder gar keine oder nur eine schwache Reaction darbot. Manche Zellen waren von dunkel contourirten Molecülen (Fett?) so vollgepfropft, dass man den Kern nicht erkennen konnte; es zeigte sich im Centrum, wo muthmaasslich der Kern lag, blos eine verwaschene blaue Färbung (Fig. 10 k).

Die Zahl der Kernkörperchen innerhalb der einzelnen Kerne belief sich häufig auf 2 (e, g, h), mitunter auch auf 3 (d). Hin und wieder kamen auch 2 Kerne in einer Zelle vor (e). Endlich fanden sich auch isolirte Leberzellen, deren Kerne nur wenig von einander abstanden und die so gelagert waren, dass sie nur durch eine feine Linie getrennt erschienen (i).

Nach dem Resultat der Jod-Schwefelsäurewirkung, welches ich, da es so ungemein scharf hervortrat, verschiedenen Collegen und Studenten demonstrirt habe, musste ich zunächst an eine amyloide Degeneration der Leberzellen denken, die in dem vorliegenden Fall in einer ganz eigenthümlichen Weise zur Entwickelung gekommen war. An der Thatsache, dass nach Zusatz von Jod und Schwefelsäure an den Leberzellen die beschriebenen Färbungen aufgetreten waren, bestand kein Zweifel. Diese Reaction gilt aber als maassgebend und mit ihr war, wie es schien, die Amyloidentartung dargethan. Später, als ich die aufbewahrten Leberstücke nochmals untersuchte, sind mir jedoch in Betreff dieser Auffassung der Sache Zweifel aufgestiegen, die ich auch jetzt noch hege und nicht unterdrücken kann. Es stellte sich heraus, dass die gehärteten Leberstücke keine Spur von Reaction erkennen lassen. Es waren dieselben gleich nach der Obduction theils direct in Spiritus, theils erst für einige Tage in Chromsäure von 1 pCt. und dann in Spiritus gethan worden. Die Erhärtung ist in beiden Fällen ganz vorzüglich eingetreten. Nun ist aber bekannt, dass amyloide Organe, die auf diese Weise aufbewahrt werden, auch hinterher die Jod-Schwefelsäurereaction geben. Eine Ausnahme hiervon macht, so weit es sich um die Körnchen der Leberzellen handelt, nur der von mir oben erwähnte Fall (vgl. Fig. 2), aber die in Spiritus gehärteten Stücke der betreffenden Leber zeigen doch immerhin eine Reaction, wenn diese auch anders ausfällt als an den frischen Präparaten. In dem Fall, von dem jetzt die Rede

ist, tritt nach der Erhärtung dagegen gar keine Farbenveränderung ein, und das ist schwer mit den bisherigen Erfahrungen über das Verhalten amyloider Organe zu vereinigen.

Ferner wissen wir, dass ganz zunächst das Protoplasma der Zellen der amyloiden Degeneration unterliegt. Es ist noch nicht beobachtet worden, dass diese Entartung ausschliesslich den Kern oder gar vorzugsweise das Kernkörperchen betroffen hätte. Daher ist wohl auch kaum die Annahme gestattet, dass bei weiterer Fortentwickelung des Prozesses in der Leber die Veränderungen eingetreten wären, welche die Amyloidentartung für gewöhnlich darbietet.

An Glycogen zu denken, ist nach den auf diesen Punkt gerichteten sorgfältigen Untersuchungen von Bock und F. A. Hoffmann (dieses Archiv Bd. 56) auch nicht möglich. Einmal haben wir es hier auch mit einem Bestandtheil des Protoplasma zu thun und dann wird das Glycogen, das durch Jod zwar eine roth- bis schwarzbraune Färbung annimmt, durch Schwefelsäure nicht gebläut. Es bleibt also nichts anderes übrig, als die Sache dahin gestellt sein zu lassen und weitere Beobachtungen abzuwarten. Da die Frage sehr nahe lag, ob nicht etwa die Pfortaderthrombose auf die Entstehung jener eigenthümlichen Reaction von Einfluss gewesen sei, so habe ich einigen Kaninchen die Pfortader unterbunden und nach erfolgtem Tode die Leber untersucht, aber ich habe nicht gefunden, dass sich irgend ein Theil der Zellen durch Jodjodkalium und Schwefelsäure blau gefärbt hätte.

Erklärung der Abbildungen.

Tafel VIII.

Fig. 1. Ein Pfortaderzweig mit in die Wand eingelagerten Amyloidschollen.

Fig. 2. a b c d Durch Jod und Schwefelsäure in verschiedener Weise gebläute Leberzellen.

Fig. 3—9. Begrenzte Stellen aus mikroskopischen Durchschnitten amyloider Lebern.

Fig. 3 u. 4. g u. g' Degenerirte Capillargefässe; z u. z' in der Entartung begriffene Leberzellen. s u. t Amyloide Schollen.

Fig. 5. f u. g Nicht degenerirte Capillargefässe; b erhaltene Leberzellen; c u. d Leberzellen, die total degenerirt sind.

Fig. 6. g Erhaltenes Capillargefäss; a Mantel aus verbackenen amyloiden Leberzellen, welcher dasselbe umgiebt.

Fig. 7. g Comprimirte, aber nicht amyloid infiltrirte Lebercapillaren; c in Degeneration begriffene Leberzellen; a u. b total entartete Leberzellenreihen.

Fig. 8. a c d Aus verbackenen Leberzellen gebildete Amyloidmassen, die das ebenfalls amyloid infiltrirte Capillargefäss (b) umschliessen.

Fig. 9. c Amyloid infiltrirte erweiterte Lebercapillaren, mit rothen Blutkörperchen strotzend gefüllt; l zwischen denselben befindliche atrophische Leberzellen.

Fig. 10. Mit Jod und Schwefelsäure behandelte Leberzellen von einem Fall von Pfortaderthrombose.

Fig. 11. Durchschnitt durch die Wand eines Pfortaderstammes, in dessen Wandung Amyloidschollen liegen, ähnlich wie in Fig. 1.

XXIX.

Beiträge zur Lehre von der Entzündung und den dabei auftretenden corpusculären Elementen.

Von Stabsarzt Dr. Senftleben zu Breslau.

(Hierzu Taf. IX.)

(Aus dem pathologischen Institut zu Breslau.)

Seit der Cohnheim-Boettcher'schen Controverse über die Herkunft der Eiterkörperchen bei der Hornhautentzündung und die Entstehung der centralen Keratitis ist diese Frage schon wiederholt Gegenstand eingehender Untersuchung, besonders Seitens Ebert's[1]), Walb's und Fuchs' gewesen, ohne dass indessen dieselbe dadurch zu einer endgültigen Entscheidung gebracht worden wäre. Es erschien deshalb nicht überflüssig, dieser viel besprochenen Streitfrage nochmals näher zu treten.

Zwei Factoren sind es meiner Ansicht nach hauptsächlich, welche so viel Verwirrung in diese Frage hineingebracht haben, und zwar erstens der Umstand, dass es bisher noch nicht gelungen ist, experimentell die Thätigkeit der fixen Hornhautzellen und die der Wanderzellen bei der Entzündung streng gesondert darzustellen, und zweitens der Umstand, dass fast alle Autoren mit besonderer Vorliebe sich zu ihren Versuchen der Froschcornea bedienen, die

[1]) Untersuchungen aus dem pathologischen Institut zu Zürich. Hft. 2 u. 3 Dieses Archiv Bd. 64, S. 113. Dasselbe Bd. 66, S. 401.

meiner Ueberzeugung nach ihrer geringen Grösse wegen am allerwenigsten dazu geeignet ist. Frage ich mich, weshalb zu den Keratitis-Versuchen bisher das sonst so beliebte Kaninchen noch so wenig benutzt worden ist, so kann ich den Grund nur in der Schwierigkeit finden, mit welcher die Herstellung feiner Flächenschnitte verknüpft ist. Ich habe zu meinen nachstehend mitzutheilenden Versuchen ausschliesslich Kaninchen benutzt. Der grosse Vorzug der Kaninchenhornhaut vor der des Frosches, ganz besonders zum Studium des Verlaufes einer centralen Aetzung liegt auf der Hand. Bei der kleinen Froschhornhaut gelingt die Darstellung einer centralen Aetzung mit ihren Folgen so gut wie niemals, ohne dass es früher oder später zu einer mehr oder weniger reichlichen Einwanderung von Wanderzellen in der Hornhautperipherie kommt, während dies bei der Kaninchenhornhaut bei einiger Vorsicht jedesmal mit Sicherheit und dauernd zu vermeiden ist. Und gerade durch die von der Peripherie der Hornhaut her eintretenden Wanderzellen wird die genaue Beobachtung der in dem geätzten Centrum sich abspielenden Vorgänge nur gar zu leicht verschleiert. Der Grund, weshalb bei der Kaninchenhornhaut die periphere Einwanderung nach Herstellung eines centralen Aetzhofes mit solcher Sicherheit zu vermeiden ist, liegt, wie ich schon angedeutet habe, in rein mechanischen Verhältnissen. Ist der im Centrum angebrachte Reiz intensiv genug, um in den Episcleralgefässen die zur Auswanderung erforderlichen Veränderungen hervorzurufen, so bleibt die Randkeratitis nicht aus, sie fehlt, wenn diese Bedingung nicht erfüllt ist, und dies hängt abgesehen von der mycotischen Keratitis ausschliesslich davon ab, wie gross die Entfernung des Aetzhofes von der Hornhautperipherie ist. Bei der mycotischen Keratitis liegen die Verhältnisse insofern anders, als es sich dabei nicht um die einmalige Application des Entzündungserregers, sondern um dessen dauernde Einwirkung handelt. Man hat nicht nöthig, dabei, wie dies Eberth thut, auf die Verschiedenheit in der Entwickelung der Conjunctiven der einzelnen Thiere zu recurriren.

Ein anderer nicht zu unterschätzender Vorzug der Kaninchenhornhaut vor der des Frosches ist der, dass man jene sowohl in frischem als gehärtetem Zustande in sehr feine Flächenschnitte zerlegen kann, während dies bei der Froschhornhaut ihrer Kleinheit wegen nur schwer gelingt. Und gerade die Herstellung sehr dünner

Flächenschnitte, welche sich über die ganze Hornhaut erstrecken, ist zur Beurtheilung der einschlägigen Verhältnisse von grösster Bedeutung. Denn nur an solchen kann man mit Leichtigkeit einen Ueberblick über das Verhältniss der Randkeratitis zu der centralen Keratitis gewinnen und die Vorgänge in dem centralen Aetzhofe in seiner ganzen Ausdehnung verfolgen. Die Herstellung solcher Schnitte von grösster Feinheit gelingt ohne grosse Schwierigkeit vermittelst des Mikrotoms, und zwar sowohl von frischen wie von gehärteten Objecten. Ich fertige dieselben in der Weise an, dass ich den Hornhäuten durch vier seitliche Einschnitte die Form eines Malteserkreuzes gebe, dieselben mittelst kleiner Stecknadeln auf Kork befestige und so in die Klammer des Mikrotoms einfüge; um das Messer zu schonen, muss man natürlich die Köpfe der Stecknadeln in den Kork so tief hineindrücken, dass sie über die Oberfläche desselben nicht hervorragen. Auf diese Weise gelingt es aus einer in Goldchlorid gehärteten Hornhaut 25 bis 30, aus einer frischen 12 bis 15 für alle Vergrösserungen sehr gut brauchbare Flächenschnitte zu gewinnen. Das Schneiden der frischen Hornhaut kann man sich dadurch noch wesentlich erleichtern, dass man dieselbe zuvor 24 Stunden in ½ procentiger Kochsalzlösung liegen lässt; die Hornhaut quillt dadurch etwas auf und ist dann besser zu handhaben, eine Beeinträchtigung der mikroskopischen Bilder findet dadurch nicht statt.

Als Färbemittel habe ich fast ausschliesslich Goldchlorid benutzt, da meiner Erfahrung nach durch keine andere Methode auch nur annähernd so prägnante Bilder zu erzielen sind. Allerdings muss ich die Angabe Eberth's bestätigen, dass die Goldfärbung ohne bekannte Ursache oft sehr verschieden ausfällt und mitunter ganz unbrauchbare Bilder liefert. Ich möchte dabei davor warnen, solche mittelmässigen oder schlecht gefärbten Präparate überhaupt zu benutzen. Man darf sich die Mühe nicht verdriessen lassen, dasselbe Experiment mehrfach zu wiederholen, bis man eine gelungene Färbung erzielt hat, nur dann ist man vor Täuschungen sicher. Von der durch Eberth empfohlenen nachträglichen Behandlung von weniger gut gelungenen Goldpräparaten mit Hämatoxylin habe ich keinen Vortheil gesehen.

Wie ich schon oben erwähnte, ist es, um die vorliegende Streitfrage über die Herkunft der Eiterkörperchen zu entscheiden, absolut nothwendig, die Thätigkeit der fixen Hornhautzellen und

die der Wanderzellen bei der Entzündung streng getrennt von einander zu beobachten. Eberth hat zuerst darauf hingewiesen und sich bemüht, beide Prozesse nach Möglichkeit aus einander zu halten, immer aber spielen bei ihm fixe Hornhautzellen und Eiterkörperchen gleichzeitig eine Rolle, so dass, wenn er auch schliesslich zu dem Resultat kommt, dass die fixen Hornhautzellen keine Eiterkörperchen liefern, diese vielmehr alle aus dem Gefässsystem stammen, diese seine Behauptung doch noch so wenig durch unanfechtbare Beweise gestützt erscheint, dass Boettcher es wagen darf, ihn in seinen Schlussfolgerungen persönlicher Rücksichtnahme auf Cohnheim zu zeihen[1]).

Walb nähert sich in seinen Resultaten im Wesentlichen dem Standpunkte Boettcher's und glaubt mit derselben apodictischen Sicherheit wie dieser constatirt zu haben, „dass die Boettcher'sche Angabe in Betreff der Existenz einer nach centraler Aetzung entstehenden Keratitis ohne Einwanderung weisser Blutzellen in ihrem vollen Umfange richtig ist", wiewohl er die Bildung von Eiterzellen aus fixen Hornhautzellen nicht zulässt. Seiner Meinung nach giebt es auch eine Entzündung ohne Betheiligung von Wanderzellen, bei welcher die auftretenden Rundzellen von den fixen Hornhautzellen geliefert würden. Er bediente sich, um die fixen Hornhautzellen und deren Producte den Wanderzellen gegenüber kenntlich zu machen, der von Lieberkühn auf der Naturforscherversammlung in Wiesbaden 1873 angegebenen Methode der Injection von Carminlösung in die lebende Hornhaut. Durch dieselbe sollen nehmlich die fixen Hornhautzellen dauernd gefärbt werden, ohne dabei zu Grunde zu gehen. Innerhalb eines auf diese Weise roth gefärbten Bezirks legte Walb, nun einen Aetzhof an und glaubte im Verlauf der darauf folgenden Entzündung in jedem Fall sicher sagen zu können, „das ist eine Wanderzelle und dieses Gebilde stammt von einer fixen Zelle". —

Wie wir aber weiter unten sehen werden, ist die Thatsache, auf der Walb's ganze Arbeit basirt, dass nehmlich durch die Carmininjection die fixen Hornhautzellen dauernd roth gefärbt werden, unrichtig und damit fallen auch seine mit so grosser Sicherheit vorgetragenen Schlussfolgerungen in sich zusammen.

[1]) Dieses Archiv Bd. 62, S. 582.

Fuchs beantwortet den Kernpunkt der Frage, ob die fixen Hornhautzellen Eiterkörperchen liefern oder nicht, nicht bestimmt; er giebt nur an, dass sich aus denselben Rundzellen und Spiesse entwickeln, sagt aber nicht, ob er diese Producte der fixen Hornhautzellen für Eiterkörperchen hält. Um die Thätigkeit der fixen Hornhautzellen unter Ausschluss der Mitwirkung von Wanderzellen kennen zu lernen, legte er frisch ausgeschnittene Froschhornhäute in eine feuchte Kammer und beobachtete nun die nachfolgenden Erscheinungen. Diese sollen dieselben gewesen sein, wie am lebenden Auge; dennoch sagt Fuchs, dass ihm in den meisten Fällen die Entstehung der dabei auftretenden Kerne vollkommen unerklärlich sei. Es sei ihm nicht gelungen, dieselben in irgend eine Verbindung mit den unverändert daneben gelegenen fixen Hornhautzellen zu bringen, er könne deshalb den ganzen Prozess, so veraltet die Ansicht auch klingen möge, mit nichts besser erklären, als mit der alten Lehre von der Ausschwitzung eines Blastemes, in welchem durch freie Bildung Kerne entstehen.

Abgesehen davon, dass man Bilder von ausgeschnittenen Hornhäuten, die mehrere Tage in einer feuchten Kammer gelegen haben, nicht ohne Weiteres auf die lebende Hornhaut übertragen kann, da man nicht zu bestimmen vermag, in wie weit es sich dabei schon um Fäulnissproducte handelt, so ist es Fuchs auch nicht immer gelungen, die angeblich durch Wucherung der Hornhautkerne gebildeten Kerne und die der Wanderzellen von einander zu unterscheiden, wie daraus hervorgeht, dass er die in seiner Fig. 4 abgezeichnete Kernvermehrung auf Seite 411 für Abkömmlinge der Hornhautkerne, auf Seite 431 dagegen für die Kerne von Wanderzellen hält. Die Einwanderung von Wanderzellen in die Hornhaut vom Conjunctivalsack aus, die auch Walb nur für eine zufällige Complication hält, lässt Fuchs, wie dies auch Boettcher thut, vollkommen ausser Acht, während wir später sehen werden, dass gerade diese die conditio sine qua non für das Zustandekommen der centralen Keratitis abgiebt.

Bei dieser Sachlage müssen wir zunächst nach einer anderen Methode suchen, um die Producte proliferirender fixer Hornhautzellen und die Thätigkeit der Wanderzellen streng gesondert von einander am lebenden Thiere darzustellen, wir müssen die Proliferation der fixen Hornhautzellen sich abspielen lassen, ohne dass

dabei zu irgend einer Zeit Wanderzellen überhaupt auftreten, und müssen andererseits entweder die Thätigkeit der Wanderzellen verfolgen, während die fixen Hornhautzellen absolut intact bleiben, oder noch besser den Wanderzellen für ihre Thätigkeit Hornhäute anweisen, in denen lebende productionsfähige fixe Hornhautzellen überhaupt nicht mehr vorhanden sind.

Das erste Postulat, die Darstellung der reinen Proliferation fixer Hornhautzellen, lässt sich in der ausgezeichnetsten Weise durch die von Boettcher empfohlene Chlorzinkätzung erfüllen. Dieselbe hat vor der Höllensteinätzung den sehr grossen Vorzug, dass die Grundsubstanz der Hornhaut ungefärbt bleibt und die in dem Aetzbezirk auftretenden Veränderungen deshalb auf das genaueste sich verfolgen lassen.

Ich habe mich zur Aetzung nicht des Chlorzinkstiftes, sondern einer 66⅔ procentigen Lösung mit Zusatz von einigen Tropfen Salzsäure bedient und damit, gleichfalls nach Boettcher's sehr empfehlenswerther Vorschrift, den Querschnitt eines dünnen Bindfadens getränkt. Hat man vorher mit Fliespapier die Hornhaut im Centrum sorgfältig abgetrocknet und setzt nun den in Chlorzink getränkten Bindfaden auf, so erzielt man sehr schöne kreisrunde, gegen die Umgebung scharf abgesetzte Aetzbezirke.

Unmittelbar nach der Aetzung erscheint der Aetzbezirk als ein mattgrauer, umschriebener Fleck. Nach den ersten 24 Stunden ist der Aetzbezirk grösser geworden, mehr oder weniger, je nach der Intensität d. h. der Dauer der Aetzung, die geätzte Hornhautpartie ist nicht unerheblich gequollen und milchglasartig durchscheinend; das Epithel ist zumeist abgestossen, kann aber auch erhalten sein, es hängt dies wesentlich davon ab, ob man dasselbe beim Abtrocknen mittelst des Fliesspapiers sehr insultirt hat oder nicht. Die Conjunctivalgefässe sind von normaler Weite und Füllung, die Secretion nicht merklich vermehrt, wenn man es bei der Aetzung vermieden hat, die Conjunctiva behufs Fixirung des Bulbus zu quetschen. Anderenfalls tritt leicht Gefässinjection und reichliche Schleimabsonderung ein. Doch will ich schon hier erwähnen, dass sowohl die Abstossung des Epithels wie das Auftreten einer Conjunctivitis, die übrigens bei Reinhaltung des Auges in 48 Stunden meist wieder verschwunden ist, für den weiteren Verlauf der Aetzwirkung von gar keiner Bedeutung ist.

Nach 48 Stunden ist der Aetzbezirk nicht mehr grösser geworden, nur die Schwellung hat noch zugenommen. War es nach der Aetzung zur Abstossung des Epithels gekommen, so ist dasselbe, wenn der Aetzbezirk nicht sehr gross war, jetzt fast stets schon wieder ergänzt, die etwaige Conjunctivitis hat sich vermindert.

Nach 3 Tagen ist, falls die Aetzung nicht länger als 20 bis 25 Secunden gedauert hat, schon eine deutlich nachweisbare Rückbildung des Prozesses zu constatiren, die Schwellung sowohl wie die milchige Trübung der geätzten Partie hat sich wesentlich vermindert und nach 4 Tagen ist beides in der Regel schon vollständig geschwunden und der Aetzbezirk wieder vollkommen durchsichtig; nur bei grösseren Aetzbezirken und längerer Einwirkung des Aetzmittels bedarf es dazu einiger Tage mehr. Die Rückbildung ist allemal eine solche, dass die geätzte Cornea wieder vollständig zur Norm zurückgekehrt zu sein scheint, und Jemand, der die Aetzwirkung vorher nicht gesehen, nicht vermuthen würde, dass die betreffende Hornhaut überhaupt zu einem Experiment benutzt worden sei. Vom 4. bis 5. Tage an ist somit der makroskopische Befund ein durchaus negativer.

Während dieses ganzen Verlaufes — und das muss hier besonders hervorgehoben werden — kommt es niemals zu irgend welcher, sei es auch noch so geringen Trübung von irgend einer Stelle der Peripherie her.

Verfolgen wir die geschilderten Vorgänge unter dem Mikroskop, nachdem die Hornhaut in Chlorgold gehärtet worden, so grenzt sich unmittelbar nach der Aetzung der Aetzbezirk von den normalen Hornhautpartien so wenig deutlich ab, dass man denselben bei schwächerer Vergrösserung kaum aufzufinden im Stande ist, erst bei starker Vergrösserung treten die Unterschiede deutlicher hervor.

Das goldgefärbte Ausläufernetz der sternförmigen Figuren ist vollkommen intact, ich habe wenigstens die von Eberth geschilderte Verkürzung der Ausläufer ebenso wenig jemals gesehen, als die angebliche Vergrösserung der Hornhautzellenkörper; die letztere ist schon aus dem Grunde kaum erklärlich, da Chlorzink bekanntlich stark wasserentziehend wirkt und dadurch zunächst alle betroffenen Gewebe wohl eher zur Schrumpfung, d. h. Verkleinerung führen dürfte. Die einzige Veränderung, welche ich unmittelbar nach der Aetzung constatiren konnte, betrifft die Kerne, dieselben

sind theilweise ganz unsichtbar geworden, theilweise nur als ganz blasse Conturen kenntlich, jedenfalls in der Färbung viel weniger ausgeprägt, als die schönen Kerne in der normalen Umgebung.

Der Effect der Aetzung ist bis zu einer bestimmten Grenze im Allgemeinen derselbe, länger als 30, höchstens 35 Secunden habe ich nie geätzt, um eine vollkommene Nekrose des Aetzhofes zu vermeiden. Der Unterschied zwischen einer 5 Secunden oder 20 Secunden langen Aetzung liegt, abgesehen von der Vergrösserung des Aetzbezirkes, auf die ich sogleich zu sprechen komme, ausschliesslich in der Tiefenwirkung; nach 20 Secunden sind ausnahmlos schon sämmtliche Lamellen der Hornhaut getroffen.

Ganz anders gestaltet sich das Bild 24 Stunden nach der Aetzung. Jetzt ist der Aetzbezirk an der vergoldeten Hornhaut durch einen mehr oder weniger breiten Ring intensiv schwarzbraun gefärbter, theils rundlicher oder eckiger, theils auch sternförmiger Körper mit voller Schärfe von der normalen Umgebung abgesetzt, in dem von dem dunklen Ringe umgebenen Hornhautabschnitte, der vollkommen klar und durchsichtig erscheint, sind die fixen Hornhautzellen bis auf geringe Spuren verschwunden, man sieht als Ueberreste derselben nur noch ganz hell gefärbte unregelmässig gestaltete Figuren (s. Fig. 2c u. Fig. 3c), welche nur ausnahmsweise noch Andeutungen der früheren Sternformen erkennen lassen. Ich setze hierbei voraus, dass die Tiefenwirkung des Aetzmittels eine gleichmässige gewesen ist. Will man eine solche Gleichmässigkeit erreichen, so muss man wenigstens 15 bis 20 Secunden ätzen. Bei Aetzungen von kürzerer Dauer, durch welche nicht alle Schichten der Hornhaut getroffen werden, kann es natürlich kommen, dass bei Flächenschnitten aus tieferen Lagen der Hornhaut im Aetzbezirk noch mehr oder weniger deutlich gefärbte fixe Hornhautzellen sichtbar werden [1]).

Der oben genannte dunkle Ring kommt frühestens 16 bis 24 Stunden nach der Aetzung zu Stande und zwar dadurch, dass das von der unmittelbar geätzten Hornhautpartie aufgenommene Chlorzink auf die fixen Hornhautzellen der Nacharschaft noch nachträglich einwirkt; deshalb erscheint der dunkle Ring breiter oder

[1]) Bezüglich der Nerven im Bereiche des Aetzbezirkes ist zu bemerken, dass dieselben, wenigstens in ihren grösseren Aestchen zumeist mit voller Deutlichkeit kenntlich bleiben (s. Fig. 3).

schmaler, je nachdem das Aetzmittel längere oder kürzere Zeit eingewirkt hat. Durch die Bildung dieses dunklen Ringes kommt die nach 24 Stunden makroskopisch sichtbare Vergrösserung des ursprünglichen Aetzbezirkes zu Stande; in der Ausdehnung, in welcher das Aetzmittel unmittelbar auf die fixen Hornhautzellen eingewirkt hat, sind dieselben, wie oben beschrieben, fast vollständig verschwunden, und ich habe auch niemals etwas von den dunkel gefärbten Pünktchen gesehen, welche Boettcher, nachdem in denselben durch progressive Entwickelung Kerne entstanden sein sollen, sich zu Eiterkörperchen umwandeln lässt. Ebenso wenig trifft die Angabe Boettcher's zu, dass jene Elemente [1]), welche die genannte dunkle ringförmige Zone (Boettcher's Reizungszone) bilden, sich in mehrkernige Protoplasmaballen umwandeln. Dieselben bestehen vielmehr aus unregelmässig gestalteten, polygonalen oder rundlichen, mitunter auch sternförmigen Klümpchen, die sich stets ganz intensiv schwarzbraun färben und meistentheils von einem hellen Hofe umgeben sind (s. Fig. 2b). Die Bedeutung dieser Elemente hat schon Eberth richtig gestellt, indem er darauf hinwies, dass dieselben

[1]) Der eigenthümliche Unterschied zwischen dem Verhalten der fixen Hornhautzellen in dem unmittelbar von dem Aetzmittel getroffenen Bezirk und der nachträglich absterbenden Zellen (Körnerzone) ist bisher noch unerklärt. Dass die Körnerzone etwa allein einer weniger intensiven Wirkung des Aetzmittels ihre Entstehung verdanke, ist nicht anzunehmen, weil auch bei noch so kurzer directer Aetzung die davon betroffenen fixen Hornhautzellen, wenn sie überhaupt absterben, niemals eine derartige Metamorphose durchmachen. Ich möchte vielmehr glauben, dass die in Rede stehenden Elemente der peripheren dunklen Zone, derjenigen Degenerationsform entspricht, wie sie Weigert für die diphtheroide Degeneration bei den Pocken, den sogenannten Fibrinkeilen der Niereninfarcte, bei den schollig veränderten Epithelzellen des künstlichen Croup etc. beschrieben hat. Bei allen diesen Formen handelt es sich darum, dass die absterbenden Zellen in eine geronnenem Eiweiss ähnliche, kernlose Masse verwandelt werden. Hierzu ist, wie Weigert meint, eine innige Vermischung der absterbenden Zellen mit lymphatischer Flüssigkeit erforderlich. Auch die schwarzen Klümpchen in der Körnerzone ähneln, als augenscheinlich sehr compacte Massen durchaus geronnenen Eiweisskörpern, auch sie sind abgestorben und ohne Kerne. —

Dass diese Gebilde nur an der Grenze zum normalen Hornhautgewebe hin auftreten, würde seine einfache Erklärung dann darin finden, dass eben nur hier eine reichliche Durchtränkung der absterbenden Zellen mit lymphatischer Flüssigkeit möglich ist.

nach 8 bis 12 Tagen bis auf geringe Spuren verschwinden. Ich kann diese Angabe nur bestätigen, diese Zellen sowohl wie diejenigen des ursprünglichen Aetzbezirkes sind todt und deshalb auch nicht im Stande, Eiterkörperchen zu produciren. Dass dies thatsächlich der Fall ist, geht abgesehen von den weiterhin zu beschreibenden Vorgängen im Aetzbezirk schon daraus hervor, dass jene Zellen und deren Kerne nach einigen Tagen auf keine Weise, weder durch Chlorgold noch durch Hämatoxylin oder Carmin sichtbar zu machen sind, sie sind eben nicht mehr vorhanden.

Nach aussen an diese dunkle Körnerzone, wie sie Eberth nennt, schliessen sich 2 bis 3 Reihen von fixen Hornhautzellen, die in etwas weiteren Abständen von einander als in der Norm zu liegen scheinen. An dieser sind die vielfach und zierlich verästelten Sternfiguren nicht wie gewöhnlich ausgeprägt, sondern ihre anscheinend etwas stärker gewordenen Fortsätze sind fast ausschliesslich nach dem Aetzhof hin gerichtet. Die Kerne dieser Zellen sowie ihr übriges Aussehen sind aber von dem der sich nach aussen anschliessenden normalen Hornhautzellen in Nichts verschieden.

In dem breiten, den Aetzbezirk umgebenden normalen Hornhautgebiet sind Wanderzellen nirgends zu finden. Ich möchte hierbei darauf aufmerksam machen, dass man sich, meiner Erfahrung nach, die normaler Weise in der Hornhaut anwesenden Wanderzellen viel zu zahlreich vorzustellen pflegt und sie jedenfalls für die Erklärung des Auftretens von irgendwie zahlreicheren Eiterkörperchen in der Peripherie des Aetzhofes nicht, wie dies mehrfach geschehen ist, verwerthen darf. Man kann in einer normalen Hornhaut, wenigstens des Kaninchens, sehr lange suchen, ehe es Einem gelingt eine Wanderzelle aufzufinden, dieselbe liegt dann auch niemals in Spiessform in einer Interfibrillärspalte, sondern allemal in einer Saftlücke neben oder auf dem Kern einer fixen Hornhautzelle.

Achtundvierzig Stunden nach der Aetzung treten an der Peripherie des Aetzbezirkes die ersten Anfänge activer Prozesse hervor, indem zunächst die Fortsätze der unmittelbar an die dunkle Körnerzone anstossenden, oben beschriebenen, noch lebensfähigen Zellen, welche schon nach 24 Stunden gegen den Aetzbezirk hin gerichtet waren, sich verlängern und in ihnen theilweise schon längsovale Kerne auftreten. Diese spiessförmigen Fortsätze, welche

ich im Gegensatz zu den bei der Entzündung auftretenden Eiterkörperchen-haltigen Spiessen Regenerationsspiesse nennen möchte, schieben sich radienförmig zwischen den Klümpchen der Körnerzone hindurch nach dem zellenfreien Theile des Aetzbezirkes vor (s. Fig. 2a). Dieser Prozess geht an der ganzen Peripherie des Aetzhofes gleichmässig vor sich, wie dies in Fig. 3 bei schwacher Vergrösserung angedeutet ist, während die schwarzen Klümpchen der Körnerzone mehr und mehr ablassen und schliesslich gänzlich verschwinden.

Nach 3 Tagen sind diese Regenerationsspiesse schon wesentlich zahlreicher und länger, sie haben überall schon die dunkle Körnerzone überschritten und es hat sich auf diese Weise, zu dieser Zone concentrisch nach innen, ein Kranz sich mannigfach kreuzender Linien gebildet; durch diesen ist der immer kreisrund bleibende zellenfreie Theil des Aetzbezirkes um ebenso viel kleiner geworden. Je zahlreicher und grösser die Regenerationsspiesse werden, an deren Production sich in den nächsten Tagen auch noch mehrere weiter nach aussen vor der Körnerzone gelegene Reihen fixer Hornhautzellen betheiligen, um so protoplasmareicher werden die zuerst aufgetretenen Spiesse, besonders um die Kerne herum, die in gewissen, oft ziemlich weiten Abständen in den Spiessen immer von Neuem auftauchen. Die Spiesse verlieren dadurch ihre anfänglich ganz gradlinige Richtung und gleichmässige Dicke. Um die Kerne, welche selbst immer grösser werden und schliesslich ganz das Aussehen wohl charakterisirter Hornhautkerne annehmen, sammelt sich mehr und mehr Protoplasma an, welches vom fünften Tage an schon vielfach sternförmige Anordnung zu zeigen beginnt.

Von den Fortsätzen dieser neu entstandenen Hornhautzellen bilden sich wieder neue Spiesse mit Anfangs längsovalen, schmalen Kernen, bis schliesslich der ganze Aetzbezirk davon erfüllt ist. In Fig. 5 sind die verschiedenen Stadien der Regeneration wiedergegeben, ein Blick auf dieselben wird die Verhältnisse klarer machen, als eine detaillirte Beschreibung dies vermag, die überdies die Geduld des Lesers nur zu sehr in Anspruch nehmen dürfte. Wir sehen, dass die Regeneration der fixen Hornhautzellen durch reines Sprossenwachsthum zu Stande kommt; die jüngsten Sprossen treten, wie schon erwähnt, stets in Spiessform auf und diese Spiesse zeigen anscheinend einige Aehnlichkeit mit Spiessen, wie sie auch

bei der Entzündung auftreten, mit denen sie auch vielfach verwechselt worden sind.

Bei genauerer Betrachtung aber unter Anwendung stärkerer Vergrösserung, wozu allerdings sehr feine Schnitte erforderlich sind, lässt es sich jedesmal mit voller Sicherheit entscheiden, ob man es mit einem Regenerationsspiess oder einem Entzündungsspiess zu thun hat. Den am meisten charakteristischen Unterschied bieten die Kerne dar. Die Kerne der Regenerationsspiesse sind stets längsoval, viel weniger dunkel goldgefärbt als die Kerne der Wanderzellen in den Entzündungsspiessen und zeigen stets, auch bei der Goldfärbung, 3 bis 4 Kernkörperchen. Durch diese letzteren lassen sich auch jedesmal ältere Hornhautzellenkerne von jüngeren unterscheiden, da jene bei Goldfärbung, wenn überhaupt, fast stets nur 2 Kernkörperchen erkennen lassen. Dem gegenüber sind die Kerne der Wanderzellen in den Entzündungsspiessen stets viel kleiner als die in den Regenerationsspiessen auftretenden Kerne, stets sehr intensiv dunkelbraunroth gefärbt und rund. Da ferner die Wanderzellen in der grössten Mehrzahl mehrkernig sind, so sieht man in den Entzündungsspiessen in der Regel 2, 3 auch 4 dunkelbraune runde Kerne dicht neben einander liegen, oft so dicht, dass man die Grenzen der einzelnen Kerne nicht scharf zu trennen im Stande ist.

Sehr prägnante Unterschiede bietet auch die Anordnung der Kerne. In den Regenerationsspiessen sind die Kerne stets in ziemlich grossen Abständen von einander einzeln gelegen, in den Entzündungsspiessen sind diese Abstände allemal viel geringer und, sobald die Entzündung irgendwie intensiver geworden, rücken die Kerne so dicht neben einander, dass der ganze Spiess mit Kernen vollgestopft erscheint (s. Fig. 7).

Sieht man ferner an feinen Schnitten bei gut gelungener Goldfärbung einen Entzündungsspiess genauer an, so erkennt man, wenn, wie in Fig. 1, die Kerne noch nicht zu dicht liegen, dass der Zwischenraum zwischen zwei Kerngruppen vollkommen farblos und von zwei feinen Conturen begrenzt ist. Bei den Regenerationsspiessen dagegen ist die Verbindung zwischen zwei Kernen allemal durch einen bräunlichen, etwas glänzenden, verschieden breiten, oft nur sehr feinen Streifen hergestellt; jenes Bild ist der Ausdruck eines schlitzförmigen Hohlraumes zwischen zwei auseinander ge-

drängten Fibrillen, dieses der Ausdruck eines goldgefärbten Protoplasmafadens.

Auch der Verlauf und die Anordnung der Spiesse ist in beiden Fällen eine ganz verschiedene. Die Entzündungsspiesse, besonders bei einigermaassen erheblicher Entzündung, zeigen in ein und derselben Ebene stets einen fast vollkommen gradlinigen parallelen Verlauf, ein Spiess läuft dicht neben dem anderen. Anders bei der Regeneration. Hier liegen die Spiesse viel weniger dicht und zeigen nicht die parallele Anordnung jener, ihr Verlauf ist viel regelloser, vermuthlich weil sie nicht, wie die Entzündungsspiesse, an bestimmte präformirte Bahnen gebunden sind.

Eine sehr charakteristische Eigenschaft der Regenerationsspiesse ist endlich die, dass ihr Protoplasma sich an dem vorderen Ende oft mehrfach auffasert, wie dies in Fig. 5a dargestellt und auch von Eberth schon beschrieben und abgebildet worden ist. Etwas Aehnliches sieht man an Entzündungsspiessen niemals.

Alle diese sehr prägnanten Unterschiede zwischen jungen Regenerationsspiessen und Entzündungsspiessen übersieht man am klarsten bei Vergleichung der Fig. 2 und 5 einerseits und Fig. 1 und 7 andererseits.

Ich sage ausdrücklich junge Regenerationsspiesse, denn nur diese (s. Fig. 5c) können überhaupt zur Verwechselung Anlass geben; Regenerationsspiesse vom fünften Tage und ältere (s. Fig. 5b) sind von den Entzündungsspiessen durchaus verschieden.

Ich habe hier noch zu erwähnen, dass bei der Entzündung sich mitunter auch Spiesse oder richtiger gesagt goldgefärbte Linien zeigen, in denen oft keinerlei Kerne sichtbar sind und die auch wohl mit jungen Regenerationsspiessen verwechselt werden könnten. Dieselben erweisen sich aber sowohl durch ihre Anordnung und intensive Färbung als auch dadurch, dass entweder gar keine Kerne, oder wenn solche vorhanden sind, nur die charakteristischen Wanderzellenkerngruppen in denselben sichtbar sind, zweifellos als Interfibrillärspalten, in welche noch keine oder nur sehr wenige Wanderzellen eingedrungen sind (s. Fig. 8).

Durch die auf diese Weise wohl charakterisirten Regenerationsvorgänge innerhalb des Aetzbezirkes, welche, wie schon erwähnt, stets ganz concentrisch in der ganzen Peripherie des Aetzhofes gleichmässig sich abspielen, werden allmählich die

gesammten durch das Aetzmittel getödteten fixen Hornhautzellen wieder ersetzt, so dass die geätzte Hornhautpartie nach Ablauf einer gewissen Zeit wieder vollkommen zur Norm zurückgekehrt ist. Die dazu erforderliche Zeitdauer hängt naturgemäss in erster Linie von der Grösse des angelegten Aetzbezirkes ab. In einem Falle, wo ich einen verhältnissmässig sehr kleinen Aetzbezirk mittelst eines Hanfzwirnfadens angelegt hatte, war ich nach 9 Wochen absolut nicht mehr im Stande, in den Flächenschnitten, obwohl dieselben die ganze Hornhaut umfassten, auch nur noch eine Spur des Aetzbezirkes wiederzufinden, die Hornhaut war absolut normal. In fast allen anderen Fällen aber, in denen ich weit grössere Aetzbezirke anlegte, liessen sich noch nach erheblich längerer Zeit mehr oder weniger deutliche Spuren der Aetzung unter dem Mikroskop nachweisen.

Ich sage mit Absicht „unter dem Mikroskop", denn makroskopisch ist, wie bereits erwähnt, schon vom vierten, spätestens fünften Tage an absolut nichts Abnormes mehr zu constatiren, die Hornhaut ist spiegelglatt und durchsichtig. Nur bei seitlicher Beleuchtung vermag man noch etwa bis zum 10. Tage an der Peripherie des Aetzhofes einen feinen mattgrauen Ring zu erkennen, welcher durch die beschriebene, noch nicht vollständig resorbirte dunkle Körnerzone gebildet wird. Sobald die Elemente dieser Zone resorbirt sind, verschwindet auch dieser Ring und alles erscheint für das unbewaffnete Auge normal. Trotzdem kann man oft noch nach 4 Wochen und länger in den centralen Theilen des Aetzbezirkes, in welche die Regenerationsspiesse zuletzt hinein gelangen, ganze Strecken finden, innerhalb deren nur die homogene, farblose Grundsubstanz sichtbar ist und sich nirgends auch nur eine Spur einer Zelle findet.

In diesem Zustande befindet sich vom fünften Tage an, wie wir gesehen haben, der grösste Theil des Aetzbezirkes, also eventuell ein sehr erheblicher Theil der ganzen Hornhaut und demnach bleibt derselbe nicht nur vollkommen lebensfähig, sondern functionirt auch vollkommen normal. Es ist dies eine Thatsache, die auffallend erscheint, wenn man sich daran erinnert, dass wir doch gewöhnt sind, die Lebensfähigkeit eines Gewebes stets an die Anwesenheit von zelligen Elementen zu knüpfen.

Die gesammten reparatorischen Vorgänge im Bereich des Aetzbezirkes, wie wir sie im Vorstehenden

kennen gelernt haben, wickeln sich ab, ohne dass zu irgend einer Zeit weder in der Peripherie der Hornhaut noch im Aetzbezirk irgend eine Wanderzelle sichtbar wird, und wie ich gleich hier nachdrücklich betonen will, ohne dass sich jemals grosse Protoplasmaballen oder sonstige Gebilde zeigten, welche auch nur die entfernteste Aehnlichkeit mit Riesenzellen hätten. **Die proliferirenden fixen Hornhautzellen liefern eben nur wieder fixe Hornhautzellen, niemals etwas Anderes.**

Immerhin wäre noch der Einwand denkbar, dass die beschriebenen Regenerationsspiesse dennoch von farblosen Blutzellen abstammen, indem diese auf irgend eine Weise in die Hornhaut hineingelangt wären und sich hier, wie dies Ziegler [1]) beschrieben hat, vergrössert und allmählich zu jungen Hornhautzellen umgewandelt hätten.

Dem gegenüber ist hervorzuheben, dass man am zweiten und dritten Tage nach der Aetzung vielfach den unmittelbaren Zusammenhang der jungen Regenerationsspiesse mit den fixen Hornhautzellen sicher nachweisen kann (s. Fig. 2a) und dass man dann doch zu irgend einer Zeit noch unveränderte farblose Blutzellen antreffen müsste, was aber, wie wir gesehen haben, nicht der Fall ist. Ueberdies lässt sich die Abstammung der Regenerationsspiesse, von den überlebenden fixen Hornhautzellen auch noch folgendermaassen direct nachweisen: Wenn man mit der Canüle einer Pravaz'schen Spritze durch die Sclera in die vordere Kammer eingeht — das Hornhautgewebe muss unverletzt bleiben — und nachdem das Kammerwasser abgeflossen, Terpentinöl einspritzt, während gleichzeitig einige Luftblasen eindringen, so findet man nach 3 Tagen alle fixen Hornhautzellen ertödtet und grösstentheils schon bis auf geringe Spuren resorbirt, nur an denjenigen Stellen, wo wegen der Luftblasen das Terpentinöl mit der hinteren Hornhautfläche nicht in Berührung treten konnte, haben sich kleine Inseln von noch lebensfähigen fixen Hornhautzellen erhalten. Diese sind es nun, welche sofort nach allen Richtungen hin zu wuchern anfangen und zahlreiche Regenerationsspiesse in

[1]) Ziegler, Experimentelle Untersuchungen über die Herkunft der Tuberkelelemente. Würzburg 1875.

die vollkommen zellenlose Umgebung hineinsenden, um den erzeugten Defect von fixen Hornhautzellen wieder zu ergänzen. Verhindert man dagegen beim Einspritzen den Eintritt von Luft in die vordere Kammer und vernichtet auf diese Weise sämmtliche fixen Hornhautzellen, so kommt es auch niemals zur Bildung von Regenerationsspiessen und Neubildung von fixen Hornhautzellen.

Um auf diese Weise die Regenerationsvorgänge unter Ausschluss der Mitwirkung von Wanderzellen zu studiren, ist es im Allgemeinen gleichgültig, welches Aetzmittels man sich bedient, ob des Chlorzinks, des Höllensteins, des Terpentinöls oder anderer, wenn man nur verhütet, dass bei der Aetzung mehr als das Epithel verloren geht, da es sonst, wie wir später sehen werden, zur Einwanderung vom Conjunctivalsack aus kommt und dadurch regeneratorische und entzündliche Prozesse sich combiniren. Der Höllenstein hat vor dem Chlorzink und anderen Aetzmitteln nur den einen Nachtheil, dass die dunkle Silberfärbung das Studium der Vorgänge im Aetzbezirk erschwert; das Resultat aber ist in allen Fällen dasselbe, die fixen Hornhautzellen produciren fixe Hornhautzellen und niemals Eiterkörperchen.

Haben wir bisher die Thätigkeit der fixen Hornhautzellen nach der Aetzung ohne Mitwirkung der Wanderzellen kennen gelernt, so müssen wir nun daran gehen, die Producte der letzteren bei der Entzündung unter Ausschluss der fixen Hornhautzellen zu bestimmen.

Man kann dies, wie ich schon im Eingange dieser Arbeit sagte, dadurch erreichen, dass man die Thätigkeit der Wanderzellen studirt, während erweislich die fixen Hornhautzellen sich ganz passiv verhalten oder indem man die Wanderzellen auf Hornhäute einwirken lässt, deren fixe Hornhautzellen nicht mehr existiren resp. nicht productionsfähig sind. Das eine erreicht man durch Durchziehen eines Fadens durch den Bulbus unter Schonung der Cornea, das andere, indem man durch Einspritzen von Terpentinöl in die vordere Kammer alle fixen Hornhautzellen ertödtet und die danach auftretende Entzündung abwartet, oder indem man die Hornhaut eines längere Zeit todten Thieres in die Bauchhöhle eines lebenden bringt.

Zieht man einen Faden durch den Bulbus, so entwickelt sich nach kürzerer oder längerer Zeit eine Hornhautentzündung (indu-

cirte Keratitis Cohnheim's), indem von der Peripherie der Hornhaut her eine von Tag zu Tag sich steigernde Einwanderung von Wanderzellen stattfindet. Die Einwanderung findet, worauf schon Cohnheim hingewiesen hat, keineswegs von allen Punkten der Peripherie her gleichmässig statt, sondern beginnt zuerst immer an denjenigen Stellen, wo die Musculi recti sich an den Bulbus inseriren, weil mit diesen zahlreiche Blutgefässe bis an den Hornhautrand heran verlaufen. Das Vorschreiten der Wanderzellen ist deshalb dabei stets ein ungleichmässiges, die Anordnung der Wanderzellen niemals eine so concentrische, wie wir es von dem Vordringen der Regenerationsspiesse gegen den Aetzbezirk hin kennen gelernt haben. Es ist dieser Unterschied von Wichtigkeit und werde ich noch darauf zurückkommen. Das Vordringen der Wanderzellen bei der inducirten Keratitis — und eine solche ist ja schliesslich auch die an der Froschcornea nach centraler Aetzung auftretende periphere Entzündung — ist ferner stets ein continuirliches, es kommt niemals vor, dass man in der Mitte der Hornhaut irgend reichlichere Wanderzellen angesammelt findet, ohne dass man den Weg derselben mit absoluter Sicherheit bis zur Peripherie, dem Ausgangspunkte ihrer Wanderung, verfolgen kann, es sei denn, dass die im Centrum der Hornhaut vorhandenen Wanderzellen einen anderen Ursprung d. h., wie wir später sehen werden, aus dem Conjunctivalsack haben. Ich muss diese Thatsache hier Eberth gegenüber hervorheben, der die in Fig. 2 Taf. XI. des dritten Heftes seiner Untersuchungen abgebildete, vollkommen concentrisch zum Aetzbezirk verlaufende Zone als eitrige Demarcationszone bezeichnet, während in der Randzone keine oder nur sehr spärliche Wanderzellen zu finden sind. Eine so beträchtliche Ansammlung von Wanderzellen kommt, wie gesagt, niemals von der Peripherie der Hornhaut her zu Stande, ohne dass man ihren Weg dahin rückwärts auf das Bestimmteste verfolgen kann. Was Eberth hier eitrige Demarcationszone nennt, ist eben nichts anderes als die stets concentrisch zum Aetzbezirke auftretende Regenerationszone, wie sich dies gerade aus seiner sehr charakteristischen Zeichnung mit vollster Sicherheit behaupten lässt. Seine Fig. 2 Taf. XI. entspricht genau dem von mir in Fig. 4 wiedergegebenen Bilde, welches 8 Tage nach Chlorzinkätzung gewonnen wurde, a ist der noch zellenfreie, am meisten central gelegene Theil

des Aetzbezirks, in welchem bei Eberth sich noch ein silbergefärbter Theil findet, b ist der jüngste Theil der Regenerationszone, noch ziemlich viele Regenerationsspiesse enthaltend, und darum etwas dunkler schraffirt (Eberth's eitrige Demarcationszone); c ist eine Zone, welche etwas heller erscheint, da in derselben die jungen Hornhautzellen sich schon mehr entwickelt haben und die Zone sich daher in ihrem Aussehen mehr den normalen Hornhautpartien (d) nähert.

Die nach Durchziehen eines Fadens durch den Bulbus auftretende inducirte Keratitis entwickelt sich schneller oder langsamer je nachdem mit dem Faden mehr oder weniger intensive Entzündungserreger in den Bulbus hinein gelangt sind. Will man auf diese Weise das Verhältniss der Wanderzellen zu den fixen Hornhautzellen studiren, so muss man, wie Cohnheim schon empfohlen hat, stets einen Zeitpunkt wählen, wo die Einwanderung noch keine zu reichliche ist. Wartet man zu lange, so ist die Hornhaut von Wanderzellen so dicht überschwemmt, dass dann häufig von den fixen Hornhautzellen nur noch wenig oder gar nichts mehr zu sehen ist. Befolgt man aber den Rath Cohnheim's und vergoldet die Hornhaut schon im Beginn der Entzündung, so lässt sich bei gut gelungener Färbung auf das Allerbestimmteste zeigen, dass neben schon recht reichlichen Wanderzellen die hellen grossen Hornhautkerne sowohl wie die sternförmigen Figuren in vollster Schönheit erhalten sind, ein Blick auf Fig. 1a und Fig. 9 wird die Richtigkeit dieser Behauptung dem Leser ohne Weiteres bestätigen. Wenn Boettcher trotzdem Cohnheim gegenüber positiv behauptet, dass bei jeder Keratitis, auch der inducirten, die Sternform der fixen Hornhautzellen verschwunden und an den eitrig infiltrirten Stellen kein einziger der grossen hellen Kerne zu finden ist, die nothwendig seien zu einem „absolut unveränderten Hornhautbilde", so kann ich nur annehmen, dass in den von Boettcher hergestellten Präparaten die Goldfärbung keine ganz gelungene war.

Der Weg, welchen die Wanderzellen einschlagen, ist ein dreifacher, entweder wählen sie das System der Saftlücken und gelangen so neben und auf die Hornhautkerne (Fig. 1 a und Fig. 9) oder sie drängen sich zwischen die Fibrillen der Hornhautgrundsubstanz und bilden so die allbekannten Entzündungsspiesse (Fig. 1 b

und Fig. 7), oder endlich sie wandern entlang den Nervenbahnen (Fig. 1 c), bei reichlicher Einwanderung die Nerven selbst oft vollkommen verdeckend (Fig. 6).

Je stärker nun die Entzündung wird, d. h. je massenhafter die Einwanderung von Wanderzellen erfolgt, um so mehr werden alle anderen Gewebstheile der Hornhaut verdeckt, und zwar ganz besonders durch die in den Interfibrillärspalten sich anhäufenden Wanderzellen. Anfangs liegen dieselben hier in einer Reihe, bald aber drängen sich, indem die Interfibrillärspalten immer weiter werden, 3, 4 und mehr Reihen von Wanderzellen neben einander. Ebenso werden die Saftlücken und, wie schon erwähnt, auch die Nervenbahnen davon erfüllt. Natürlich müssen in diesem Stadium die fixen Hornhautzellen meist vollkommen verdeckt sein und werden bei noch steigender Entzündung endlich erdrückt und ertödtet, immer aber verhalten sich die fixen Hornhautzellen dabei vollkommen passiv.

Dass diese letzteren durch einigermaassen reichliche Einwanderung von Wanderzellen auf Flächenschnitten nothwendiger Weise mehr oder weniger verdeckt werden müssen, wird man ohne Weiteres verstehen, wenn man sich erinnert, dass die Interfibrillärspalten in den Ebenen der einzelnen Hornhautlamellen, zwischen welche die fixen Hornhautzellen eingebettet sind, gelegen sind. Werden die Lamellen nun durch die Anwesenheit zahlreicher Wanderzellen undurchsichtig, so werden natürlich die zwischen je zwei Lamellen gelegenen fixen Hornhautzellen nicht sichtbar sein.

So kommt das Bild der intensivsten Keratitis zu Stande, ohne dass sich die fixen Hornhautzellen auch nur im mindesten activ dabei betheiligen. Dass das in der That so ist, geht daraus hervor, dass man genau dasselbe Bild erzeugen kann in Hornhäuten, welche keine productionsfähigen fixen Hornhautzellen mehr enthalten.

Hat man durch Einspritzen von Terpentinöl in die vordere Kammer alle fixen Hornhautzellen ertödtet und untersucht nun nach 4 bis 5 Tagen die Hornhaut, so findet man dieselbe grösstentheils mit Eiterkörperchen geradezu überschwemmt, nur an den mehr central gelegenen Hornhautabschnitten, zu welchen die Wanderzellen der Kürze der Zeit wegen noch nicht hingelangen konnten, findet man Stellen, deren Grundsubstanz vollkommen homogen und ungefärbt erscheint und in welchen keinerlei zellige Elemente zu finden

sind. Diese Stellen sind gegen die eitrig infiltrirten stets scharf abgegrenzt, indem die zahllosen Wanderzellen gewissermaassen einen dichten Wall um dieselben bilden, niemals aber, ich betone dies hier nochmals, findet man in dem dichten Schwarm von Wanderzellen Unterbrechungen, immer kann man ihren Weg sicher nach rückwärts verfolgen.

Absolut genau dasselbe Bild hochgradigster Keratitis erhält man dadurch, dass man Hornhäute von schon mehreren Tagen todten Kaninchen, welche man um alle Zweifel an der etwaigen Productionsfähigkeit der fixen Hornhautzellen zu beseitigen, zuvor eine Viertelstunde lang auf $+50^{0}$ erwärmen kann, in die Bauchhöhle eines lebenden Kaninchens bringt. Nach 6 bis 8 Tagen hat dann zumeist eine sehr beträchtliche Einwanderung von Wanderzellen stattgefunden, genau in derselben Weise, wie nach Einspritzung von Terpentinöl in die vordere Augenkammer.

Soll dieses Experiment gelingen, so müssen einige Cautelen beachtet werden. Es darf in der Bauchhöhle zu keiner Abscessbildung kommen, da dann so gut wie gar keine Einwanderung von Wanderzellen stattfindet. Die Hornhaut liegt missfarbig und vollkommen undurchsichtig in käsigen Eiter eingebettet und ist in Folge dessen unbrauchbar, zumal sie auch für keine Färbungsmethode mehr tauglich ist.

Anders ist das Resultat, wenn man unter Anwendung von Carbolsäure operirt, und auch die in die Bauchhöhle einzulegende Hornhaut zuvor in einer dünnen Carbolsäurelösung abspült.

Dann findet man nach 8 Tagen die Hornhaut von einem dünnen und zarten, anscheinend aus lauter epithelioiden Zellen gebildeten Häutchen dicht umgeben und meist durch eine ebenfalls ziemlich zarte, aber gefässreiche Bindegewebsmembran an irgend einer Stelle der Bauchhöhleneingeweide fixirt, in seltenen Fällen auch ganz frei in der Bauchhöhle gelegen. Die Hornhaut ist dann stets ein wenig gequollen, aber glänzend und milchglasartig durchscheinend. Vergoldet man eine solche Haut, so erhält man, wie gesagt, zumeist das charakteristische Bild einer äusserst intensiven Keratitis. Doch ist dies nicht immer der Fall, auch wenn es zu keiner Abscessbildung in der Bauchhöhle gekommen ist. In nicht seltenen Fällen findet man nehmlich statt der erwarteten Einwanderung von Wanderzellen eine reichliche von der Peripherie her vorschreitende

Vascularisation der eingelegten Hornhaut, und hat man dieselbe in solchen Fällen 3 bis 4 Wochen in der Bauchhöhle liegen gelassen, so findet man die Hornhaut auf die Hälfte und weniger ihres ursprünglichen Volumens reducirt. Dass es sich hier in der That um Vascularisation der todten Hornhaut handelt, lässt sich durch Injection des Versuchsthieres mit Leichtigkeit feststellen.

Dieses Resultat findet meiner Meinung noch darin seine Erklärung, dass die eingelegte Hornhaut zu vollkommen desinficirt und deshalb nicht im Stande war, einen genügenden Entzündungsreiz abzugeben, um eine reichliche Auswanderung von Wanderzellen aus den Bauchhöhlengefässen hervorzurufen. Es kommt deshalb zur Vascularisation und schliesslichen Resorption der eingelegten todten Hornhaut.

Wir haben auf diese Weise gesehen, dass es sehr wohl gelingt, die Thätigkeit der fixen Hornhautzellen nach der Aetzung einerseits und die der Wanderzellen bei der Entzündung andererseits vollkommen getrennt von einander darzustellen. Beide Prozesse sind von einander durchaus verschieden und führen zu vollkommen verschiedenen Resultaten, das Product der Thätigkeit der fixen Hornhautzellen ist ausschliesslich die Regeneration der durch die Aetzung vernichteten gleichartigen Elemente, sie führt das durch die Aetzung getroffene Hornhautgewebe durch active Vorgänge wieder vollkommen zur Norm zurück.

Die Anwesenheit grösserer Mengen von Wanderzellen dagegen ist das Charakteristische für die Entzündung der Hornhaut, bei deren Entstehung die fixen Hornhautzellen eine durchaus passive Rolle spielen. Ist die Entzündung eine sehr hochgradige, d. h. die Einwanderung von Wanderzellen eine sehr massenhafte, so können, wie wir wissen, grössere oder kleinere Abschnitte der Hornhaut, ja sogar die ganze Hornhaut zu Grunde gehen. Ist die Entzündung nur eine mässige, so können die eingewanderten Zellen wieder verschwinden, und das Hornhautgewebe wird dadurch weiter nicht afficirt. Im ersteren Falle kommt es zur Eiterung resp. Abscessbildung, im letzteren nicht. Die Thätigkeit der fixen Hornhautzellen nach der Aetzung ist demnach stets eine reparatorische, die der Wanderzellen bei der Keratitis eher eine destructive.

Es wäre nun trotz dieser meiner Meinung nach sehr präg-

nanten Unterschiede immerhin denkbar, dass Jemand auch die nach der beschriebenen Aetzung im Hornhautcentrum des Kaninchens auftretenden Regenerationsvorgänge für Entzündung zu halten geneigt wäre. Dem gegenüber ist hervorzuheben, dass auch die eifrigsten Gegner der Cohnheim'schen Entzündungslehre zugeben werden, dass es keine Entzündung giebt ohne das Vorhandensein von mehr oder weniger grossen Mengen von Rundzellen, seien diese nun ausgewanderte farblose Blutzellen oder nicht. Wir haben aber gesehen, dass während des ganzen Verlaufes der Regeneration des Aetzbezirks Rundzellen überhaupt nicht auftreten.

Dazu kommt, dass, da die Entzündung ein pathologischer Vorgang ist, durch dieselbe auch allemal ein pathologisches Product gesetzt wird. Für die makroskopische Diagnose besteht dasselbe bei der Keratitis in einer Trübung der normalerweise durchsichtigen Hornhaut. Je weiter die Entzündung vorschreitet, desto intensiver und ausgedehnter wird die Trübung. Ganz das Gegentheil findet bei der Regeneration statt, je weiter hier die Neubildung von Hornhautzellen vorschreitet, je zahlreicher und grösser die Regenerationsspiesse werden, desto weniger ist makroskopisch an der Hornhaut bemerkbar, desto mehr nähert sich das geätzte Gewebe der Norm.

Regeneration und Entzündung sind demnach zwei von einander vollkommen unabhängige Vorgänge, die mit einander nicht das Geringste gemein haben.

Sobald, auf welche Weise auch immer, irgend welche fixe Hornhautzellen zu Grunde gehen, sofort beginnen die überlebenden der nächsten Umgebung ihre Thätigkeit und ergänzen den entstandenen Defect durch Neubildung von fixen Hornhautzellen, niemals aber sind sie im Stande, ein anderes Product zu liefern.

Dass man diese Verhältnisse bisher so wenig scharf aus einander gehalten hat, findet seine Erklärung darin, dass häufig beide Vorgänge neben einander hergehen und sich so mit einander vermischen, ganz besonders ist dies der Fall bei den bisher geübten Methoden zur künstlichen Erzeugung einer Keratitis mittelst Aetzung der Froschhornhaut.

Wir haben gesehen, dass die fixen Hornhautzellen, welches Aetzmittel oder welchen Entzündungserreger man auch anwenden mag, stets nur wieder fixe Hornhautzellen produciren. Die bei der

Keratitis auftretenden Rundzellen müssen deshalb einen anderen Ursprung haben, und in der That giebt es für dieselben zwei Quellen. Die eine, die episcleralen Randgefässe der Cornea, ist allgemein anerkannt, die zweite, das Conjunctivalsecret, d. h. die Einwanderung von Wanderzellen aus dem Conjunctivalsack in das eröffnete Hornhautgewebe, wird vielfach bestritten (Boettcher) oder als unerhebliche, zufällige Complication unbeachtet gelassen (Walb und Fuchs).

Durch ein einfaches Experiment lassen sich beide Quellen als zweifellos richtig nachweisen. Je nachdem man eine oder die andere derselben willkürlich eröffnet, hat man es in der Hand, auf die eine oder auf die andere Weise Regeneration und Entzündung beliebig zu combiniren.

Legt man neben einem centralen Aetzbezirk noch einen solchen an der Peripherie einer Hornhaut an und zwar am besten unter der Insertionsstelle des M. rectus superior, so findet man nach 2 Tagen, dass der centrale Aetzbezirk, wie dies früher beschrieben worden, frei von allen zelligen Elementen ist, während sich in den peripher angelegten eine grosse Menge von Wanderzellen vorfinden; es ist hier zur Entzündung gekommen, weil das Aetzmittel den Gefässen nahe genug eingewirkt hat, und in diesen die zur Entzündung und Auswanderung farbloser Blutzellen erforderlichen Veränderungen hervorrufen konnte. Untersucht man eine solche Hornhaut am vierten oder fünften Tage, so überzeugt man sich, dass an der Peripherie des Aetzbezirkes die Regenerationsvorgänge vollkommen unbekümmert um die sich gleichzeitig entwickelnde Entzündung vor sich gehen.

Genau dieselbe Combination von Regeneration und Entzündung kann man aber auch in einem central angelegten Aetzhofe willkürlich erzeugen, wenn man nehmlich die zweite Quelle der Wanderzellen bei der Keratitis, das Conjunctivalsecret, zur Einwirkung kommen lässt, und damit komme ich zur Besprechung der von Boettcher, Cohnheim gegenüber mit so grossem Eifer als seine eigenste neue Entdeckung verfochtenen centralen Keratitis.

Führt man innerhalb eines centralen Aetzhofes, welcher zu diesem Zweck natürlich nicht zu klein sein darf, einen Faden durch das Hornhautgewebe und untersucht wiederum nach 2 Tagen, so

findet man, dass von dem eingelegten Faden aus nach der Peripherie der Hornhaut hin vordringend — also in umgekehrter Richtung wie bei der inducirten Keratitis — ein dichter Schwarm von Wanderzellen eingewandert ist, wie dies bei Betrachtung von Fig. 3 jedem Leser sofort auch ohne weitere Beschreibung klar werden wird. e ist die durch den Faden gemachte Oeffnung, d der Schwarm der Eiterkörperchen.

Hier treten in einem Bezirk, wo keine einzige fixe Hornhautzelle mehr vorhanden ist, wie auf Commando eine Menge von Wanderzellen auf zu einer Zeit, wo **ohne diese willkürliche Eröffnung** des Hornhautgewebes auch nicht eine einzige sichtbar ist. Wo anders als aus dem Conjunctivalsack her können diese Eindringlinge stammen!

Wird, frage ich, diesem Experiment gegenüber Boettcher die Einwanderung vom Conjunctivalsack her auch ferner noch leugnen, wird er auch noch ferner daran festhalten, dass diese zahlreichen, willkürlich in dem Aetzbezirk zu erzeugenden Rundzellen an Ort und Stelle aus fixen Hornhautzellen oder deren Ueberresten entstanden seien? Ich glaube nicht, wiewohl es ihm seiner Zeit durch seine Versuche klar geworden war, „dass er die Grenzen der erlaubten Erörterung überschritten haben würde, wenn er die von Cohnheim aufgeworfene Frage, ob sich die centrale Keratitis nicht etwa vom Conjunctivalsacke ausbilde, ernstlich hätte aufnehmen wollen“.

Boettcher hat es wiederholt versucht, Einwanderung vom Conjunctivalsack aus zu Stande zu bringen und hat zu diesem Zwecke Fröschen mehrere Tage hinter einander das Epithel im Centrum der Hornhaut entfernt, das Resultat war stets ein negatives. Ein anderes Mal hat er das geätzte Hornhautcentrum mit einer Nadel geritzt und danach in demselben mehr oder weniger reichliche Rundzellen auftreten gesehen, wie er meint, weil er durch diesen Eingriff die fixen Hornhautzellen resp. deren Reste zu neuer Production von Eiterkörperchen „gereizt“ habe.

Nun der Leser wird jetzt wissen, weshalb diese „Reizung“ von Erfolg war, jene wiederholte Entfernung des Epithels aber nicht. Die blosse Entfernung des Epithels ist eben keine Eröffnung des Hornhautgewebes, wie sie erforderlich ist, um Einwanderung aus

dem Conjunctivalsack zu Stande kommen zu lassen; deshalb treten, wie wir gesehen haben, auch wenn bei der Chlorzinkätzung das Epithel verloren geht, doch niemals Wanderzellen in dem Aetzbezirk auf. Durchtrennt man aber auch die Basalmembran und einige Lamellen der Hornhaut, wie dies Boettcher mittelst der Nadel gethan, so wird die Einwanderung vom Conjunctivalsack niemals ganz ausbleiben. Ob dieselbe reichlich oder geringfügig wird, hängt im Allgemeinen fast ausschliesslich davon ab, wie lange den Wanderzellen des Conjunctivalsackes der Weg in die Hornhaut offen stand. Schon Becker [1]) hat an der Hornhaut des Menschen nachgewiesen, dass einfache Cornealwunden, wie sie behufs Extraction der Linse gemacht werden, ziemlich schnell dadurch verschlossen werden, dass das Hornhautepithel keilförmig in die Wunde hineinwuchert. In neuerer Zeit ist diese Angabe durch eine Arbeit von Wyss [2]) bestätigt worden. Derselbe hat an der Kaninchenhornhaut gezeigt, dass Schnittwunden, welche nicht die ganze Dicke der Hornhaut durchtrennen, schon nach 24 bis 36 Stunden durch neues Epithel wieder verschlossen sind. Dennoch reicht diese Zeit hin, einer ganzen Anzahl von Wanderzellen den Eintritt zu gestatten. Die beste Methode, Einwanderung vom Conjunctivalsack aus zu erzielen, ist deshalb die von Cohnheim angegebene Einlegung eines Fadens in die Hornhaut. Auf diese Weise haben die Wanderzellen so lange als der Faden nicht durchgeschnitten hat, also mindestens mehrere Tage zum Eindringen Zeit und Gelegenheit. Ob bei Einlegung des Fadens die vordere Kammer eröffnet worden oder nicht, ist für das Resultat vollkommen gleichgültig, da die Blutcirculationsverhältnisse des Bulbus mit der Einwanderung vom Conjunctivalsack aus gar nichts zu thun haben. Dass die auf diesem Wege in die Hornhaut gelangenden Rundzellen nicht an Ort und Stelle entstanden sind, geht überdies auch daraus hervor, dass, wenn man die ganze Hornhaut in Flächenschnitte zerlegt, man in den Schnitten der hinteren Partien, welche von der das Gewebe eröffnenden Nadel nicht getroffen wurden, vergeblich nach Wanderzellen sucht, die in den vorderen Schnitten doch so reichlich vorhanden sind, in jene konnten sie eben nicht hineingelangen, weil ihnen der Weg

[1]) Atlas der pathologischen Topographie des Auges. I. Lieferung. Wien 1874.
[2]) Dieses Archiv Bd. 68 S. 24.

in dieselben nicht erschlossen war. Stammten diese Rundzellen dagegen von den fixen Hornhautzellen ab, so müssten dieselben in diesem Falle — ich habe hierbei stets den in einem Aetzbezirk liegenden Faden im Sinne — doch gerade in den hinteren Lamellen zu finden sein, wo doch die fixen Hornhautzellen noch eher productionsfähig und productionslustig sein sollten, da sie einerseits von dem Aetzmittel weniger gelitten haben als die der vorderen Lamellen und andererseits der eingelegte Faden auch auf sie noch „Reiz“ genug ausüben konnte, um sie zur Production von Eiterkörperchen anzuregen.

Endlich ist es wie bei der inducirten Keratitis auch hier wieder der Weg, welchen die eingewanderten Zellen einschlagen, aus dem sich ihre Herkunft zweifellos nachweisen lässt. Immer und ausnahmslos findet man die ersten Wanderzellen in der unmittelbaren Nähe des Fadens, hier häufen sie sich mehr und mehr an, während die zuerst eingedrungenen ihre Reise in der Richtung nach der Hornhautperipherie fortsetzen, wie dies in Fig. 3 sehr anschaulich wiedergegeben ist. Dieser Weg von der Oeffnung, welche der Faden gemacht, nach der Peripherie hin lässt sich stets continuirlich verfolgen, ebenso wie der umgekehrte Weg der Wanderzellen bei der inducirten Keratitis. Auch diese Verhältnisse hat schon Cohnheim betont und ihre Bedeutung hervorgehoben.

Wartet man 3 Tage und länger nach Einlegung des Fadens, so überschreiten die am meisten vorgerückten Wanderzellen die Peripherie des Aetzhofes, an welcher die Regenerationsvorgänge sich ganz in der früher geschilderten Weise abzuspielen begonnen haben und gelangen so in absolut normales Hornhautgewebe, und an solchen Präparaten hätte Boettcher wiederum die beste Gelegenheit, sich von der Unrichtigkeit seiner Behauptung zu überzeugen, dass an eitrig infiltrirten Stellen der Cornea die Sternform der Hornhautzellen verschwunden und kein einziger der charakteristischen grossen hellen Kerne zu finden sei.

Auch darin muss ich Cohnheim vollkommen beistimmen, dass es zum Zustandekommen der Einwanderung vom Conjunctivalsack aus einer nachweisbaren Conjunctivitis nicht bedarf. Abgesehen davon, dass in dem normalen Conjunctivalsecret stets ziemlich zahlreiche Wanderzellen zu finden sind, so werden auch durch die

Manipulationen bei Eröffnung des Hornhautgewebes, durch Fixirung des Bulbus und bei der Fadenkeratitis durch den eingelegten Fadenknoten, die Conjunctivalgefässe immerhin soweit gereizt, dass es zu reichlicherer Auswanderung von Wanderzellen in den Conjunctivalsack kommt, als unter normalen Verhältnissen.

Dass die von Cohnheim angegebene Entstehungsgeschichte der centralen Keratitis nach stärkerer Aetzung des Hornhautcentrums mit Höllenstein, d. h. nach wirklicher Eröffnung des Hornhautgewebes trotz aller Boettcher'schen Remonstrationen thatsächlich richtig ist, lässt sich zum Ueberfluss auch noch dadurch beweisen, dass man genau dasselbe Bild wie an der lebenden Cornea auch dadurch herstellen kann, dass man, wie schon oben angegeben, eine todte Kaninchenhornhaut, nachdem dieselbe zuvor in derselben Weise mit Höllenstein im Centrum geätzt worden, in die Bauchhöhle eines lebenden Thieres bringt. Lässt man an der Peripherie desselben einen mehr oder weniger breiten Scleralring stehen, so kommt es zu keiner peripheren Einwanderung, dagegen sieht man mit schlagender Deutlichkeit an der ganzen Peripherie des Aetzhofes, genau wie dies Cohnheim an der lebenden Hornhaut beschrieben, äusserst zahlreiche Wanderzellen eine hinter der anderen in die Interfibrillärspalten des Hornhautgewebes eindringen. Ja selbst die Angabe Cohnheim's, dass die Einwanderung erst beginnen kann, wenn der Schorf an der Peripherie sich zu lockern beginnt, lässt sich, wie ich meine, hierbei sicher feststellen. Wenn man nehmlich eine central geätzte todte Hornhaut ohne Scleralring in die Bauchhöhle einlegt, so sieht man nach mehreren Tagen, dass die an der Peripherie eingedrungenen Wanderzellen schon verhältnissmässig weit central vorgedrungen sind, während die am Rande des Aetzschorfes eingetretenen Wanderzellen erst eine sehr kurze Strecke zurückgelegt haben und einen nur schmalen Kranz von dichten Spiessen um den Aetzschorf herum bilden. Dass die in einer solchen Hornhaut befindlichen Wanderzellen in der That diese beiden verschiedenen Wege eingeschlagen haben, lässt sich jedesmal dadurch mit Sicherheit feststellen, dass beide Gruppen von Wanderzellen durch einen breiten Cornealring getrennt sind, in welchem noch keinerlei Wanderzellen vorhanden sind. Wie anders, meine ich, lässt sich die jedesmal sehr beträchtliche Verschiedenheit des

von den Wanderzellen zurückgelegten Weges erklären, als dadurch, dass sie an der Peripherie der Hornhaut kein Hinderniss für sofortiges Eindringen fanden, während der Rand des Aetzschorfes sich erst lockern muss, bevor der Weg für die Wanderzellen frei wird.

Wir sehen also, dass die centrale Aetzung der Hornhaut allein ohne wirkliche gleichzeitige Eröffnung des Hornhautgewebes niemals zu einer centralen Keratitis führt, vielmehr nur die Regeneration der durch das Aetzmittel ertödteten fixen Hornhautzellen zur Folge hat. Eröffnet man dagegen gleichzeitig mit der Aetzung das Hornhautgewebe, indem man z. B. mit dem Höllensteinstift mehrere Hornhautlamellen zerstört, oder in einen Chlorzinkätzbezirk einen Faden einlegt, so kommt es auch ausnahmslos zur Einwanderung von dem Conjunctivalsack aus, d. h. zur Bildung einer centralen Keratitis, mit einem Wort: es giebt überhaupt keine centrale Keratitis ohne Einwanderung vom Conjunctivalsack aus. —

Bei den zuletzt angeführten Versuchen setzte ich es als selbstverständlich voraus, dass nach Einlegen des Fadens in den Aetzbezirk eine Trübung, d. h. Einwanderung von Wanderzellen von der Peripherie der Hornhaut her nicht eingetreten ist, eine Complication, die sich eben nur bei Benutzung der Kaninchenhornhaut sicher vermeiden lässt. Dadurch, dass ich die Schnitte stets durch die ganze Ausdehnung der Hornhäute legte, liess sich diese Complication jedesmal mit Leichtigkeit sicher ausschliessen.

Es bleibt mir nun noch übrig, einige Bemerkungen hinzuzufügen über die von Stricker und Boettcher bei der Keratitis beschriebenen grossen, oft mehrkernigen zelligen Elemente, welche ihrer Meinung nach sich bei der Entzündung aus den fixen Hornhautzellen bildeten. Damit komme ich zugleich des Näheren auf die citirte Walb'sche Arbeit zurück, da wir sehen werden, dass gerade die von Walb geübte Methode zur Entscheidung der so viel discutirten Entzündungsfrage, die Carmininjection in die lebende Hornhaut, ein sehr vorzügliches Mittel ist, um die Entwickelung von oft ganz enorm grossen vielkernigen Elementen aus den Wanderzellen zu studiren.

Ich habe schon hervorgehoben, dass es während des ganzen Verlaufes der nach centraler Aetzung ohne Eröffnung des Hornhautgewebes sich abspielenden Regenerationsvorgänge, die wir als

das ausschliessliche Product der Thätigkeit fixer Hornhautzellen kennen gelernt haben, niemals zur Entwickelung irgend welcher Gebilde kommt, die auch nur die entfernteste Aehnlichkeit mit den von den genannten Autoren beschriebenen grossen Protoplasmaballen zeigen.

Meiner Meinung nach ist schon diese Thatsache allein hinreichend, um die Behauptung, dass die genannten Gebilde von den fixen Hornhautzellen herstammen, zurückzuweisen. Es lässt sich aber, wie gesagt, auch der positive Nachweis liefern, dass gerade die Wanderzellen es sind, welche unter gewissen Bedingungen die Fähigkeit besitzen, sich zu wahrhaft riesigen Zellen zu entwickeln.

Wir haben gesehen, dass den Wanderzellen, um in die Hornhaut hineinzugelangen, drei Wege offen stehen, die Interfibrillärspalten, die Nervenbahnen und das System der Saftlücken; hier sammeln sie sich mehr oder weniger dicht an, je nach dem Grade der Entzündung. Ich habe ferner schon darauf hingewiesen, dass, während im Beginn der Entzündung die Wanderzellen in den Interfibrillärspalten eine hinter der andern, wie Cohnheim sehr bezeichnend sagt, im Gänsemarsch, eindringen, bei sich steigernder Entzündung die Interfibrillärspalten immer weiter werden und häufig von in mehreren Reihen neben einander gelegenen Wanderzellen vollkommen ausgestopft sind. Denkt man sich nun durch solche Interfibrillärspalten Schräg- oder Querschnitte gelegt, so leuchtet ein, dass dieselben im ersteren Falle, als gleichzeitige Querschnitte einer einzelnen Wanderzelle, die allbekannten kurzen ein- oder mehrkernigen Spiesse liefern werden. Im letzteren Falle dagegen, wo im Querschnitte eine grössere Zahl von meist mehrkernigen Wanderzellen enthalten sind, entstehen genau dieselben Bilder wie sie Stricker als grosse, vielkernige Protoplasmaballen abbildet; innerhalb des von der erweiterten Interfibrillärspalte in mehr oder weniger rundlicher Form gebildeten Conturs sieht man eine grosse Zahl dicht an einander gedrängter runder Kerne. Aehnliche Bilder muss man auch bekommen, wenn man sich Quer- oder Schrägschnitte eines mit Wanderzellen angefüllten Nerven, wie ein solcher in Fig. 6 wiedergegeben ist, vorstellt. Ja durch solche Querschnitte können solche scheinbare vielkernige Zellen an Stellen entstehen, wo im übrigen noch wenig oder gar keine Wanderzellen vorhanden sind. Es hat dies seinen Grund darin, dass entlang den Nerven-

bahnen die Wanderzellen offenbar die geringsten Widerstände finden und deshalb auf diesen erheblich schneller vorwärts gelangen, als auf den beiden anderen genannten Wegen. Oft sieht man die Nervenbahnen schon sehr reichlich mit Wanderzellen angefüllt, während die Saftlücken und Interfibrillärspalten noch frei davon sind.

Etwas anders noch verhält es sich mit den von Boettcher[1]) abgezeichneten mehrkernigen Protoplasmaballen. Dieselben gleichen, wie sich der Leser durch einen Vergleich leicht überzeugen wird, genau den von mir in Fig. 11 wiedergegebenen Gebilden. Es sind dies nichts anderes, als einzelne mehrkernige Wanderzellen von Präparaten, in welchen ich die Chlorzinkätzung entweder peripher angelegt, oder wo ich in den central gelegenen Aetzbezirk einen Faden eingelegt habe. Während man nehmlich in nicht geätztem Hornhautgewebe bei Goldfärbung von dem Protoplasma der Wanderzellen so gut wie nichts sieht (s. Fig. 1 u. Fig. 9), erscheint dasselbe im Bereich des Chlorzinkätzbezirkes stets als ein heller Mantel mit deutlichem Contur um die dunkel gefärbten Kerne herumgelagert, vielleicht weil die Hornhautgrundsubstanz innerhalb des Aetzbezirkes etwas anders lichtbrechend wirkt, als unter ganz normalen Verhältnissen.

Dass die Annahme der Entstehung von vielkernigen Protoplasmamassen durch Confluenz oder dichte Aneinanderlagerung einzelner Wanderzellen ihre volle Berechtigung hat, lässt sich durch nichts besser nachweisen als durch Carmininjection in die lebende Hornhaut.

Injicirt man, wie dies Walb nach der Lieberkühn'schen Methode gethan, mittelst einer sehr feinen Pravaz'schen Canüle, indem man, ohne in die vordere Kammer zu perforiren, die Mehrzahl der Hornhautlamellen schräg durchtrennt, in die Mitte der Hornhaut eines Kaninchens eine frisch bereitete Carminlösung, so bildet sich um die Einstichstelle herum ein kreisrunder, sehr schön roth gefärbter Hof, vorausgesetzt, dass keine Luft mit injicirt wurde. Ist eine Luftblase in der Canüle gewesen, so entstehen radiär zur Einstichstelle dicht neben einander gelegene silberglänzende Linien, da durch die eindringende Luft die Interfibrillärspalten aus einander gedrängt worden; in diese dringt dann natürlich das Carmin sehr

[1]) Dieses Archiv Bd. 58 Taf. XI. Fig. 10a.

bald nach. Vermeidet man aber eine derartige gleichzeitige Luftinjection, so bleibt der rothe Fleck stets kreisrund, da sich das Carmin ausschliesslich in dem Saftlückensystem ausbreitet. Zehn Tage nach der Injection sollen nun nach Walb's Angaben die fixen Hornhautzellen gefärbt erscheinen und Bilder entstanden sein, wie er sie auf Taf. III. Fig. 1 Bd. 64 als grosse, mit mehreren Fortsätzen versehene, hellrothe, einen grossen dunkelroth gefärbten Kern einschliessende Zellen abzeichnet.

Zu meinem nicht geringen Erstaunen fand ich aber sogleich in meinem ersten Präparat von diesen Gebilden absolut gar nichts, dagegen um die Einstichsstelle herum eine grosse Zahl dicht gedrängter rundlicher und rundlich-eckiger, ziemlich grosser Zellen, welche einen mitunter auch zwei oder drei scharf conturirte, farblose Kerne zeigten und ein grobgranulirtes, roth gefärbtes Protoplasma hatten. Ich kann ihr Aussehen mit nichts besser vergleichen, als mit Körnchenkugeln, deren Körnchen roth gefärbt sind, ich will sie deshalb auch der Kürze halber als rothe Körnchenkugeln bezeichnen.

Dass es sich in der That um Kerne und nicht etwa um Vacuolen handelte, liess sich einfach dadurch feststellen, dass dieselben durch Hämatoxylin sehr schön blau gefärbt wurden und auch jede andere Kernreaction zeigten.

Sofort wiederholte ich den Versuch an mehreren Thieren genau auf die von Walb angegebene Weise, immer aber kam ich zu demselben Resultat. Ich verfolgte deshalb die Entwickelungsgeschichte dieser Zellen in der Weise, dass ich gleichzeitig mehrere Thiere operirte und täglich eine Cornea untersuchte. Die Untersuchung wurde stets zunächst an Schnitten von ungehärteten Präparaten vorgenommen, weil man nur an diesen das Verhältniss der in Rede stehenden Zellen zu den fixen Hornhautzellen genau übersehen kann. Die Goldfärbung eignet sich dazu ihrer röthlichen Farbe wegen nicht und an in Alkohol gehärteten Präparaten kann man nur noch die Kerne der fixen Hornhautzellen sichtbar machen, während die sternförmigen Figuren fehlen.

Unmittelbar nach der Injection findet man an feinsten Flächenschnitten, dass das Carmin zum allergrössten Theil in den sternförmigen Figuren enthalten ist, man sieht dieselben in der nur leicht rosa gefärbten Grundsubstanz mit ihren zahlreichen Ausläufern

unter einander anastomosirend, prachtvoll dunkel carminroth gefärbt, so schön wie auch die schönste Goldfärbung sie nicht wiederzugeben im Stande ist. An solchen Stellen ist von den Kernen in den sternförmigen Figuren nichts zu sehen. Erst weiter an der Peripherie des rothen Hofes, wo nicht mehr genügend Carmin hingelangt ist, um die sternförmigen Figuren zu füllen, werden die Kerne, und zwar vollkommen homogen, ziemlich roth gefärbt sichtbar; je weiter nach aussen gelegen, desto blasser werden die Kerne, bis sie schliesslich ganz farblos sind. Die Kerne sind es also, welche das Carmin zunächst aufnehmen und erst, wenn diese kein Carmin mehr zu absorbiren im Stande sind, füllen sich die sternförmigen Figuren. Die auf diese Weise intra vitam gefärbten Kerne gleichen in Gestalt und Grösse vollkommen den Kernen, wie wir sie bei der Goldfärbung zu sehen gewohnt sind und wie wir sie auch ohne Färbemittel an der frischen normalen Hornhaut sichtbar machen können. Der Ansicht Waldeyer's[1]), dass die goldgefärbten Kerne der fixen Hornhautzellen nicht der natürlichen Grösse derselben entsprechen, sondern gequollen seien, kann ich deshalb nicht zustimmen.

Nach 24 Stunden ist das Bild im Allgemeinen dasselbe, nur sind die Saftlücken nicht mehr so strotzend gefüllt, da das überschüssige Carmin durch die Saftströmung fortgeschafft wird. Am dritten und vierten Tage sind die anfangs so schönen sternförmigen rothen Figuren nicht mehr vorhanden, jetzt sieht man durchgehends nur noch die grossen Hornhautkerne homogen roth gefärbt. Durch die Einstichstelle aber sind bald mehr, bald weniger grosse Mengen von Wanderzellen eingedrungen und liegen theils in den Saftlücken, theils in den Interfibrillärspalten dicht an einander gedrängt.

Vom fünften Tage an sieht man, dass die ursprünglich rothgefärbten rothen Kerne der fixen Hornhautzellen das aufgenommene Carmin in körniger Form wieder ausscheiden und von nun an wieder vollkommen farblos erscheinen, während das ausgeschiedene Carmin in rothen Körnchen regellos neben ihnen in den sternförmigen Figuren umherliegt (s. Fig. 10 c.). Dieses Materials bemächtigen sich die eingetretenen Wanderzellen, nehmen es auf und ver-

[1]) Handbuch der Augenheilkunde von Graefe und Saemisch. 1. Bd. 1. Abth. S. 169.

grössern sich dadurch mehr und mehr, indem sie sich durch die dadurch erlangte Färbung auf das Allerdeutlichste marquiren.

Vom 8. bis 10. Tage an ist nun nirgends mehr ein roth gefärbter Kern einer fixen Hornhautzelle zu finden, dagegen sieht man die Wanderzellen von Tag zu Tage sich vergrössern. In ihrer Configuration richten sie sich vollkommen nach dem Raume, in welchem sie sich befinden, in den Interfibrillärspalten bleiben sie meist mehr länglich, in den Saftlücken meist rundlich oder rundlicheckig; hier kann man sie dann zu einer und mehreren innerhalb einer sternförmigen Figur mit voller Schärfe neben dem schönen grossen ungefärbten matt glänzenden Kerne der fixen Hornhautzellen liegen sehen (s. Fig. 10a, b, c).

Ob mehr oder weniger Wanderzellen in die schlitzförmige Cornealwunde vom Conjunctivalsack aus eindringen, d. h. ob es zu einer mehr oder weniger intensiven centralen Keratitis kommt, hängt, wie wir schon wissen, lediglich davon ab, ob sich die Injectionswunde früher oder später schliesst, ganz bleibt die Einwanderung so gut wie niemals aus; auch dann nicht, wenn man, wie ich dies gethan, die Thiere Tage lang am Lidschluss verhindert.

Der continuirlich über die Cornea herabgleitende capillare Strom von Thränenflüssigkeit genügt schon, um eine ganze Anzahl von Wanderzellen in das eröffnete Hornhautgewebe hineingelangen zu lassen.

Ob es übrigens zu einer peripheren Trübung kommt oder nicht, ist im Allgemeinen gleichgültig, in den bei weitem meisten Fällen bleibt dieselbe vollkommen aus, vorausgesetzt, dass man die Canüle der Spritze desinficirt und einigermaassen frisches Carmin zur Injection verwendet hat.

In den nächsten Wochen bleibt das Bild im Allgemeinen dasselbe, nur dass die eingedrungenen Wanderzellen durch stetige Aufnahme des nunmehr körnigen Carmins mehr und mehr wachsen; von gefärbten fixen Hornhautzellen ist niemals etwas zu sehen.

Liegen mehrere Wanderzellen neben einander in einer sternförmigen Figur oder in einer Interfibrillärspalte, so kann man die Grenzen der einzelnen Zellen noch eine Zeit lang genau verfolgen (s. Fig. 10a), je grösser die Zellen aber werden, desto dichter rücken sie zusammen, desto mehr verwischen sich die einzelnen Zellenconturen (s. Fig. 10b), bis schliesslich nach Verlauf von mehreren

Wochen sich colossale vielkernige Zellklumpen bilden, wie sie in Fig. 10e, h, i wiedergegeben sind. Die unregelmässige Anordnung der Kerne in denselben lässt die Annahme, dass es sich hier um Confluenz mehrerer Zellen handelt und nicht etwa um wirkliche Riesenzellenbildungen, wohl als nicht zweifelhaft erscheinen, zumal man, wie ich eben andeutete, die Uebergänge allmählicher Verschmelzung mehrerer Zellen genau verfolgen kann. Indessen auch einzelne Wanderzellen können durch stetige Aufnahme von immer grösseren Mengen Carmin zu einer ganz enormen Grösse anwachsen (s. Fig. 10g) und diese sind es gerade, welche den gewöhnlichen Fettkörnchenkugeln genau gleichen.

Nun kommt es auch vor — und das ist die einzige Erklärung für den Irrthum, in welchen Walb verfallen — dass das Protoplasma nicht durchweg gleichmässig kleinkörnig erscheint, sondern dass sich Zellen finden, in welchen ein oder mehrere grössere oder kleinere intensiv roth gefärbte Klümpchen vorhanden sind, wie dies Fig. 10f wiederzugeben versucht. Ist in solchen Zellen, wie dies bei ihrem beträchtlichen Protoplasmavolumen, ebenso wie bei den Fettkörnchenkugeln, häufig vorkommt, der eigentliche farblose Kern verdeckt, so kann man bei oberflächlicher Beobachtung allerdings wohl zu dem Glauben kommen, dass diese rothen Klümpchen die Zellkerne seien. Sieht man indessen genauer zu, so wird man in solchen Fällen stets auch Zellen finden, in denen neben den rothen Klümpchen der oder die Kerne sichtbar und mit Hämatoxylin als solche nachweisbar sind.

Lange Zeit bleibt nun der centrale rothe Fleck in der Hornhaut des Kaninchens ziemlich unverändert, nur sehr allmählich im Verlauf von mehreren Monaten verkleinert er sich, indem er sich von der Peripherie her aufhellt. Untersucht man eine solche Hornhaut 10 Wochen und später nach der Injection, so findet man zunächst in der Peripherie des rothen Fleckes Bilder, wie das in Fig. 10d wiedergegeben, innerhalb der sehr schön zu Tage tretenden sternförmigen Figur sieht man neben dem schönen grossen Kern der fixen Hornhautzelle vier rundliche Kerne mit einem schmalen unregelmässigen farblosen Protoplasmaring, daneben unregelmässig zerstreut zahlreiche rothe Körnchen, d. h. die ursprünglich grosse rothe Körnchenkugel ist zerfallen, die Kerne derselben haben sich noch erhalten, die rothen Körnchen aber sind grössten-

theils schon durch den Saftstrom hinweggeschwemmt. Je mehr rothe Körnchenkugeln auf diese Weise resorbirt werden, desto kleiner wird nach und nach der rothe Injectionsfleck.

Wir sehen also nach Carmininjection in die lebende Hornhaut das gerade Gegentheil von dem geschehen, was Walb annehmen zu müssen glaubte. Nicht die fixen Hornhautzellen sind es, welche vom 10. Tage nach der Injection an carmingefärbt erscheinen, sondern alle zu dieser Zeit schon körnigen Carminpartikel, welche sich überhaupt in Zellen vorfinden, sind von den durch die Stichöffnung eingedrungenen Wanderzellen aufgenommen, welche sich dadurch nach mehreren Wochen zu oft ganz colossalen vielkernigen rothen Körnchenkugeln entwickelt haben. Dadurch, dass die Wanderzellen hierbei Gelegenheit finden, gefärbtes Material in sich aufzunehmen, ist ihre weitere Entwickelung mit grösster Leichtigkeit zu verfolgen.

Könnte es hiernach noch Jemandem zweifelhaft sein, dass wir es hierbei in der That ausschliesslich mit der Thätigkeit der vom Conjunctivalsack aus eingedrungenen Wanderzellen zu thun haben, so lässt sich dies wiederum dadurch positiv als unzweifelhaft richtig nachweisen, dass man die Cornea eines mehrere Tage todten Kaninchens, wie die lebende, mit Carmin injicirt und in die Bauchhöhle eines lebenden Kaninchens einlegt.

Um den Wanderzellen hierbei den Eintritt in die Cornea zu erleichtern, empfiehlt es sich, die Hornhaut so zu halbiren, dass der Schnitt durch einen Durchmesser des rothen Kreises fällt. Untersucht man nun nach 10 bis 14 Tagen, so findet man, falls es nicht zur Abscessbildung gekommen ist, dass sich in der todten Cornea genau dieselben grossen rothen Körnchenkugeln gebildet haben wie in der lebenden, auch hier findet man häufig neben dem farblosen Kern der Zellen die grösseren oder kleineren Carminklümpchen, durch welche aller Wahrscheinlichkeit nach Walb sich hat täuschen lassen.

Dass es nicht etwa andere Momente sind, welche ausser der Thätigkeit der Wanderzellen hier in Frage kommen, geht daraus hervor, dass, wenn man die eine Hälfte der Cornea frei in die Bauchhöhle einlegt, während man die andere Hälfte zuvor in ein dünnes Glasröhrchen eingeschlossen hat, im ersteren Falle rothe

Körnchenkugeln in grosser Anzahl sich vorfinden, die im Glasröhrchen eingeschlossen gewesene Hornhauthälfte dagegen absolut nichts davon zeigt, vielmehr nur insofern verändert erscheint, als dieselbe nunmehr durch das Carmin in ihrer ganzen Ausdehnung diffus gefärbt ist, und die Mehrzahl der Kerne der fixen Hornhautzellen homogen roth gefärbt sichtbar sind.

Nachdem ich auf diese Weise die Entstehung grosser körnchenkugelartiger Zellklumpen aus Wanderzellen kennen gelernt hatte, lag es sehr nahe, daran zu denken, dass auch die bei anderen Entzündungsprozessen, besonders in den Erweichungsheerden des Gehirns auftretenden grossen Zellkörper der gleichen Quelle ihre Entstehung verdankten, es schien mir nur darauf anzukommen, den Wanderzellen ein geeignetes Material darzubieten, durch dessen Aufnahme sie sich vergrössern könnten.

Zu diesem Zwecke spritzte ich in den Glaskörper von Kaninchen mittelst einer Pravaz'schen Spritze chinesische Tusche, die in ½procentiger Kochsalzlösung zerrieben war; eine solche Flüssigkeit ist bekanntlich keine Lösung, der Farbstoff ist vielmehr in feinsten Körnchen in dem Wasser suspendirt.

Hat man mit einer sauberen Canüle operirt, so entsteht danach keine Panophthalmitis, sondern nur eine beschränkte Trübung des Glaskörpers. Exstirpirt man nach 10 Tagen und später den Bulbus und betrachtet den tuschehaltigen Theil des Glaskörpers unter dem Mikroskop, so findet man in dem sonst zellenfreien Glaskörper neben noch unveränderten Wanderzellen eine grosse Menge von Zellen verschiedenster Grösse, sämmtlich geringere oder grössere Quantitäten von feinen Tuschepartikeln enthaltend. Hier sieht man auf das allerdeutlichste alle Uebergänge von unveränderten Wanderzellen zu grossen mit Tuschepartikeln vollgestopften schwarzen Körnchenkugeln. Daneben aber sieht man nicht selten auch wirkliche Fettkörnchenkugeln, sowohl solche, welche neben den Fettkörnchen noch Tuschekörnchen enthalten, als auch solche, in welchen letztere fehlen. Diese Gebilde können sämmtlich nur von Wanderzellen abstammen, da andere Zellen in den Glaskörper nicht hineingelangen können.

Genau dieselben Bilder, nur nicht so leicht zu verfolgen, erhält man, wenn man chinesische Tusche in das Gehirn eines lebenden Kaninchens einspritzt, wie dies Popoff[1]) gethan. Nach einigen Tagen

[1]) Dieses Archiv Bd. 63 S. 439.

findet man an der Injectionsstelle gewöhnliche und tuschehaltige Körnchenkugeln in allen Grössen; neben Wanderzellen, die erst 2 bis 3 Tuschekörnchen aufgenommen haben, schwarze Körnchenkugeln, die nichts anderes als Tusche zu enthalten scheinen, diese letzteren findet man besonders reichlich da, wo Tusche zwischen Pia und Gehirn oder in die Ventrikel hineingelangt ist, hier schwimmen sie als schwarze Kugeln in der Arachnoideal- resp. Ventrikel-Flüssigkeit frei umher und sind durch absolut nichts von den schwarzen Körnchenkugeln, die wir im Glaskörper kennen gelernt haben, zu unterscheiden. Ganz andere Bilder dagegen bieten die Ganglienzellen des Gehirns dar, auf und um welche herum gleichfalls sich vielfach Tuschepartikelchen bei der Injection abgelagert haben. Dieselben zeigen stets ein und dasselbe Ansehen, ob man sie früher oder später betrachtet, eine Veränderung ist an ihnen zu keiner Zeit wahrnehmbar. Deshalb trifft auch die Angabe Popoff's zu, dass 8 bis 26 Stunden nach der Tuschinjection Körnchenzellen noch nicht zu sehen waren, dagegen pigmentirte Figuren, welche ihrer Form, Grösse und Anordnung nach vollkommen den Nervenzellen entsprachen. 6 Tage nach der Injection dagegen zeigte es sich, „dass die Tusche meistentheils durch die Körnchenzellen fixirt war, die bei mässiger Grösse Tusche in solcher Quantität enthielten, wie das sonst nur an den weissen Blutkörperchen oder lebendigen Eiterkörperchen gesehen wird". Die Pigmentirung der Ganglienzellen ist eben ein rein passiver Vorgang und deshalb bald nach der Injection vorhanden, während es einer gewissen Zeit bedarf, ehe die Wanderzellen sich an Ort und Stelle einfinden und sich durch Aufnahme von Tusche- und Fettkörnchen zu tuschehaltigen Körnchenkugeln umbilden.

Es ist hiernach die von Popoff zugelassene Entwickelung von Körnchenkugeln aus Ganglienzellen ebenso wenig berechtigt, wie seine in derselben Arbeit gemachten Angaben über das Eindringen von Wanderzellen in die Ganglienzellen, die durch die sorgfältigen Untersuchungen des Herzog Carl in Baiern[1]) widerlegt worden ist.

Es lässt sich aber auch direct nachweisen, dass es der Mitwirkung der Ganglienzellen bei Bildung der Körnchenzellen gar nicht bedarf. Bringt man nehmlich ein Stück todten Kaninchengehirns in die Bauchhöhle oder in das Unterhautbindegewebe eines lebenden,

[1]) Dieses Archiv Bd. 69 S. 55.

so lässt sich schon nach wenigen Tagen constatiren, dass reichliche Wanderzellen an der Peripherie des Gehirnstückes vorhanden sind, welche sich durch Aufnahme von allerlei körnigem Material schon wesentlich vergrössert haben und vielfach unzweifelhafte Myelintropfen enthalten. Je später man untersucht, desto grössere Körnchenkugeln findet man in dem Gehirnbrei vor, genau ebenso, wie in einem Erweichungsheerde.

Zum Zustandekommen dieser Körnchenkugeln bedarf es aber durchaus nicht unbedingt der Gehirnsubstanz. Wenn man nehmlich anstatt eines Stückes Gehirn irgend einen anderen Fremdkörper, ein Stück Muskel, Leber, Kork oder dergl. in das Unterhautbindegewebe bringt und durch sorgfältiges Nähen der Hautwunde dafür sorgt, dass prima intentio eintritt, so bildet sich um den Fremdkörper herum ein abgekapselter Abscess. Untersucht man nach etwa 8 bis 10 Tagen den Eiter desselben mikroskopisch, so findet man dichte Mengen von meist verfetteten Eiterkörperchen und nur selten einzelne Körnchenkugeln. Entfernt man aber die grösste Menge des Eiters und betrachtet einen Theil desjenigen, welcher nun noch der abkapselnden Abscessmembran anhaftet und verflüssigt denselben etwas mit ½procentiger Kochsalzlösung, so findet man eine Unzahl von Körnchenkugeln in allen Grössen und Formen genau wie in einem Erweichungsheerde des Gehirns, alle Uebergänge von einer unveränderten Wanderzelle (hier Eiterkörperchen) bis zu den grössten mehrkernigen Körnchenkugeln. Auch hier ist ihre Entstehungsgeschichte nicht schwer zu verfolgen: Nach der Einlegung des Fremdkörpers kommt es zunächst ziemlich schnell zur Eiterung, die dicht gedrängten Eiterkörperchen verfetten und bilden die grosse Masse des zähen Eiters. Allmählich lässt die Auswanderung von immer neuen Wanderzellen nach und diese wenigeren neuen Ankömmlinge finden nun in dem Detritus der verfetteten Eiterkörperchen das geeignete Material zu ihrer Vergrösserung, ohne durch Massen nachdrängender Wanderzellen darin gestört zu werden.

Dass diese Körnchenkugeln in der That von Wanderzellen abstammen, dafür spricht auch der Umstand, dass sie die charakteristischste Eigenschaft der letzteren, die Contractilität unzweifelhaft auch besitzen. Hat man nehmlich einen Fremdkörper in das Unterhautbindegewebe gebracht und sich um denselben einen abgekapselten Abscess bilden lassen, so sind nach Verlauf von 8

bis 10 Tagen in der Nähe der Abscessmembran schon sicher äusserst zahlreiche Körnchenkugeln vorhanden. Spritzt man nun zwischen den Fremdkörper und die Abscessmembran chinesische Tusche ein und untersucht 2 bis 3 Tage später Eiter aus der Peripherie des Abscesses, so findet man, dass fast ausschliesslich die sehr zahlreichen Körnchenkugeln die Tusche aufgenommen haben und dadurch zu theilweise ganz colossalen tuschehaltigen Körnchenkugeln angewachsen sind.

Aehnliche, wenn auch nicht so grosse, schwarze Körnchen enthaltende Zellmassen findet man übrigens, wie ich hier nachträglich noch erwähnen will, auch in der Cornea nach stärkerer Höllensteinätzung, zu der Zeit, wo sich der Schorf zu lösen beginnt und Wanderzellen eindringen können, und zwar an der lebenden sowohl, wie an der in die Bauchhöhle eingelegten todten. Hier bilden sich diese Zellen auf Kosten des von dem Aetzmittel getroffenen und zerfallenen Hornhautgewebes, wie daraus ersichtlich ist, dass in demselben auch zahlreiche Körnchen enthalten sind, welche durch Silber schwarz gefärbt sind.

So sehen wir denn, dass sich Körnchenkugeln überall da aus Wanderzellen entwickeln, wo diese ein Material vorfinden, was für sie zur Aufnahme geeignet ist, wählerisch sind sie darin nicht.

In vorliegender Arbeit glaube ich den Nachweis geliefert zu haben, dass der von Cohnheim in der Keratitisfrage von vornherein eingenommene Standpunkt sowohl bezüglich der Abstammung der Eiterkörperchen, als bezüglich der Entstehung der centralen Keratitis unanfechtbar ist, und dass die besonders von Boettcher dagegen geltend gemachten Argumente, mit so grosser Bestimmtheit dieselben auch vorgetragen wurden, sich als unhaltbar erweisen.

Es hat sich gezeigt, dass die fixen Hornhautzellen, auf welche Weise sie auch immer zur Proliferation veranlasst werden, stets nur wieder fixe Hornhautzellen produciren und bei der reinen Entzündung in keiner Weise activ betheiligt sind; dass dagegen die Wanderzellen von dem Entzündungsprozess untrennbar sind, sei es nun, dass sie von der Peripherie der Hornhaut her in diese hineingelangen, oder, wie es bei der centralen Keratitis der Fall ist, von dem Conjunctivalsacke aus in das eröffnete Hornhautgewebe eindringen.

Wir haben endlich gesehen, dass nur die Wanderzellen es sind, welche unter gewissen Umständen die Fähigkeit besitzen, sich in grössere, mehrkernige Protoplasmaballen umzuwandeln.

Erklärung der Abbildungen.

Tafel IX.

Fig. 1. Inducirte Keratitis. Goldfärbung. Der Schnitt umfasst in seiner Dicke mehrere Lagen von fixen Hornhautzellen. Die Conturen der sternförmigen Figuren sind etwas zu hart ausgefallen. a Wanderzellen innerhalb schön verästelter sternförmiger Figuren neben wohl erhaltenen Kernen fixer Hornhautzellen. b Interfibrillärspalt mit vereinzelten Wanderzellen. c Nerv, mit vereinzelten Wanderzellen. d Nervenkerne. Hartn. Syst. 8, Oc. 3.

Fig. 2. Beginnende Regeneration der fixen Hornhautzellen nach 48 Stunden. a Regenerationsspiesse, b schwarze Klümpchen (Körnerzone), c untergegangene Hornhautzellen des inneren Aetzbezirks. Hartn. Syst. 8, Oc. 3.

Fig. 3. Circumscripte Keratitis innerhalb eines 48stündigen Chlorzinkätzbezirkes. a Normale Hornhaut. b Körnerzone. c Innerer Aetzbezirk. d Aus dem Conjunctivalsack eingedrungene Wanderzellen um die Oeffnung (e) herum. Hartn. Syst. 2, Oc. 3.

Fig. 4. Regeneration der fixen Hornhautzellen 8 Tage nach der Chlorzinkätzung. a Zellenfreier Rest des Aetzbezirkes. b Junger Regenerationshof. c Aelterer Regenerationshof. d Normale Hornhaut. Hartn. Syst. 8, Oc. 3.

Fig. 5. Regenerationsspiesse. a Aufgefasertes Ende derselben. b Aeltere Spiesse mit breiterem Protoplasmahof. Hartn. Syst. 8, Oc. 3.

Fig. 6. Nerv mit reichlicher Infiltration von Wanderzellen. Hartn. Syst. 8, Oc. 3.

Fig. 7. Entzündungsspiesse mit Wanderzellen. Hartn. Syst. 8, Oc. 3.

Fig. 8. Entzündungsspiesse ohne zellige Elemente. Hartn. Syst. 8, Oc. 3.

Fig. 9. Feinster Schnitt von inducirter Keratitis. Hartn. Syst. 8, Oc. 3.

Fig. 10. Zellige Elemente bei Carmineinspritzung. Erklärung im Text. Hartn. Syst. 8, Oc. 3.

Fig. 11. Mehrkernige Wanderzellen aus dem Chlorzinkätzbezirk mit deutlichem Protoplasmahof. Hartn. Syst. 8, Oc. 3. (Boettcher's mehrkernige Protoplasmaballen.)

XXX.

Fälle von sogenanntem partiellem Myxom der Placenta.

Beitrag zur Pathologie des Eies.

Von E. D. Storch,
Assistenzarzt der geburtshülflichen Klinik zu Kopenhagen.

(Hierzu Taf. X — XI.)

Es sind während der letzten Decennien mehrere sehr verdienstliche Arbeiten bezüglich der Physiologie und Pathologie des menschlichen Eies namentlich in Deutschland erschienen. Wenn man indess die betreffende Literatur, besonders der jüngsten Zeit, durchliest, fällt es sogleich auf, dass die Untersuchungen auf die normalen und pathologischen Verhältnisse der Decidua und der Placenta materna vorzugsweise und, wie mir scheint, etwas einseitig gerichtet gewesen sind, während dem Ei selbst und namentlich der Eiperipherie ziemlich wenig Beachtung zu Theil geworden ist. Es wurde mir daher, als ich vor ungefähr einem Jahre einige Untersuchungen an Abortiveiern begann, alsbald klar, dass hier eine Lücke unseres Wissens auszufüllen wäre; mir ist bei meinen Bestrebungen, etwas dazu beizutragen, ein glücklicher Zufall, der sehr instructive Fälle mir in die Hände gespielt hat, zu Hülfe gekommen. Ob ich gleich die gesammten Untersuchungen über Aborte erst in einer hoffentlich nicht sehr fernen Zukunft veröffentlichen kann, und wenn daher auch die theoretischen Auseinandersetzungen rücksichtlich der Pathogenese der unten besprochenen Krankheiten des Eies, die auf diese Untersuchungen zum Theil sich stützen, vielleicht etwas skizzenhaft erscheinen mögen, so habe ich die gegenwärtigen Mittheilungen doch nicht zurückhalten wollen, weil die hier näher beschriebenen Fälle an und für sich von besonderem Interesse sind und zur wiederholten Untersuchung ähnlicher Präparate, die auch in anderen öffentlichen Sammlungen wahrscheinlich sich finden, aufzufordern scheinen.

1. Fall von sogenanntem Myxoma fibrosum placenta. Frau P., 37 Jahre alt, soll früher gesund gewesen sein und hat sieben Kinder geboren, von

welchen zwei noch leben. Sie hatte ihren letzten Monatfluss am Schlusse April 1875, fühlte Kindsbewegungen am Anfange August. Die Schwangerschaft verlief ohne besondere Complicationen. Am 20. December, Morgens 6 Uhr, traten ohne äussere Veranlassung die Wehen ein, etwa einen Monat zu früh; dieselben waren während des Tages etwas träge, nachdem aber die Hebamme um 8 Uhr Abends die Eihäute gesprengt hatte, verlief die Geburt des Kindes schnell. Die Nachgeburt wurde eine Viertelstunde später ausgestossen, ihre Geburt war von nur mittelmässiger Blutung begleitet. Das Kind, ein Mädchen, war klein und mager, schrie schwach und starb einige Stunden nach der Geburt. Im Wochenbette trat am 14. Tage leichtes Fieber auf, das aber im Laufe einiger Tage schwand [1]). Die Nachgeburt wurde vom Hausarzte nebst den obigen anamnestischen Aufschlüssen der hiesigen Gebäranstalt übersandt; sie hatte aber leider einige Tage in Weingeist gelegen, als ich sie zur Untersuchung bekam. Es fanden sich die folgenden Verhältnisse:

Die in Flächenausbreitung relativ grosse Placenta ist von ovaler Form; ihr längster Querdurchmesser beträgt 26 Cm., der kürzere 20 Cm. Die übrigens ganz normalen Eihäute zeigen beinahe centralen Riss. Der etwa 45 Cm. lange Nabelstrang inserirt sich ein wenig excentrisch, ist zunächst der Insertionsstelle ziemlich dünn und nicht gedreht, während die übrigen zwei Drittel mehrere sehr dicke Windungen tragen. Das Gesammtgewicht der Nachgeburt beträgt 1140 Gramm.

Die Uterusfläche der Placenta lässt nichts Ungewöhnliches vermuthen. Die Serotina ist dünn und durchscheinend, zeigt keine Verdickungen oder andere Zeichen einer Endometritis placentaris.

Die Fötalfläche der Placenta wird dagegen fast zur Hälfte von einer grossen, halbkugelförmigen Geschwulst eingenommen, welche von der Insertionsstelle des Nabelstrangs bis nahe zu der Peripherie sich erstreckt, indem nur ein schmaler Saum der letzteren sich um die Geschwulst herum verfolgen lässt. Dieselbe hat eine Grösse wie zwei geballte Fäuste, ihr Querdurchmesser beträgt 15 Cm., die Höhe über der Fötalfläche etwa 9 Cm. Die Oberfläche ist uneben und höckerig, indem festere, etwas prominirende Stellen mit weicheren seichten Einsenkungen abwechseln. Das Amnion löst sich von der Geschwulst überall leicht ab und ist gesund. Das placentare Chorion ist dagegen als eine sehr dünne, fast durchsichtige Haut über die Geschwulst gespannt, umschliesst jedoch wie gewöhnlich die hier verlaufenden Placentargefässe. Von letzteren fällt zunächst eine grosse, 13—14 Mm. dicke Placentarvene auf, die von der Insertionsstelle des Nabelstrangs auf die Geschwulst hinaufläuft, mehrere sinuöse Ausbuchtungen bildet und ungefähr in die Mitte der Geschwulst eindringt. Die entsprechende etwas dünnere Arterie macht eine kurze zurücklaufende Schlinge, ehe sie sich in die Geschwulst neben der Vene einsenkt.

[1]) Pat. hat später zweimal im 3. und 2. Monate der Schwangerschaft abortirt, resp. im März und August 1876. Ich habe jedesmal die Eier zur Untersuchung bekommen. Es fanden sich an beiden ausserordentliche Hypertrophie mit Verdickung und schwammiger Beschaffenheit der Decidua, sehr ausgebreitete Zottenhypertrophie. Embryo in dem einen Falle wohl entwickelt; im anderen war er verloren gegangen. Ob Pat. an Leucorrhoea je gelitten hat, ist nicht aufgeklärt worden.

Von diesen beiden Gefässen gehen einige mittelgrosse Aeste ab, welche über die Oberfläche der Geschwulst hinlaufen und zwischen derselben und der gesunden Placenta eindringen, in ihrem Verlaufe aber mehrere feinere Zweige abgeben, die sich auf der Oberfläche der Geschwulst vertheilen und sich an verschiedenen Stellen in die letztere einsenken. Längs der Peripherie der Geschwulst verlaufen endlich einzelne langgestreckte Gefässe, welche mit ihren Verzweigungen ebenfalls zwischen dieser und der gesunden Placenta eindringen.

Das quer über die Geschwulst durchgeschnittene Chorion lässt sich von der Mitte derselben ziemlich leicht abziehen, wird aber gegen die Peripherie hin mehr adhärent, indem hier zahlreiche feinere und feinste Zotten vom Chorion abgehen. Viele derselben sind gefässlos, die grösseren jedoch werden von den oben genannten feineren Verzweigungen der Placentargefässe vascularisirt. Diese Zotten nehmen gegen die Peripherie an Grösse und Zahl zu und bilden hier eine mehrere Millimeter dicke Schicht aus gewöhnlichem Placentarparenchym; sie fehlen dagegen auf der Höhe der Geschwulst. An dieser Stelle geht den zwei grossen Gefässen entsprechend ein colossaler Zottenstamm vom Chorion ab. Der Hauptstamm hat 12 Mm. im Durchmesser, theilt sich aber alsbald in ca. 10 secundäre, 3—6 Mm. dicke Aeste, die sich wiederum in eine grössere Anzahl kleinerer Aeste dritter Ordnung auflösen, welche sehr verschiedene Dimensionen haben und nach allen Richtungen in die Geschwulst ausstrahlen. Die Hauptmasse der Geschwulst wird nun aus einer grossen Menge unregelmässig gestalteter, ziemlich fester Tumoren zusammengesetzt, die gegen die Mitte sehr dicht gedrängt liegen und daselbst durch ihren gegenseitigen Druck vielfach abgeflacht, facettirt oder scheibenförmig geworden sind, nach der Peripherie hin dagegen eine mehr rundliche oder unregelmässig gelappte Gestalt darbieten, indem hier verschieden dicke Strata aus anscheinend normalem feingefasertem Parenchym zwischen die festeren Knoten sich einschieben. Das letztere ist namentlich auch in den tieferen Abschnitten der Geschwulst der Fall, woselbst auch einzelne Knoten ziemlich isolirt, von normalem Placentargewebe umgeben, liegen und nur mittelst dünner Stiele mit der übrigen Geschwulstmasse zusammenhängen. Eine scharfe Grenze zwischen der Geschwulst und der gesunden Placenta giebt es demnach nicht, auch erreicht erstere nirgends die Uterusfläche der Placenta, wird vielmehr überall durch eine verschieden dicke, zum mindesten $\frac{1}{2}$ Cm. mächtige Schicht aus gewöhnlichem Placentargewebe von der decidualen Ueberkleidung getrennt.

Bei vorsichtiger Präparation ergiebt sich jetzt leicht, dass die festen Knoten längs den Verästelungen des colossalen Zottenstammes sich gruppiren und durch dieselben zusammengehalten werden. Die ganze Geschwulst ist in der That hauptsächlich aus einem einzigen Zottenstamm durch colossale Hypertrophie und eigenthümliche Umbildung der Verästelungen desselben entstanden. Diese Umbildung erscheint indessen bei genauerer Untersuchung in den einzelnen Verästelungen sehr verschieden ausgesprochen. Fig. 2 stellt einen grösseren (tertiären) ausgefalteten Zottenast dar, in welchem der pathologische Prozess besonders vorgeschritten ist. Der Hauptast verläuft central und giebt in seinem Verlaufe mehr oder weniger senkrechte Zweige zu beiden Seiten ab. Von dem Augenblicke an, wo er in zahlreicheren Verzweigungen zu zerfallen beginnt, bilden letztere eigenthümliche mem-

branöse Flächenausbreitungen, in welchen die Zottengefässe ziemlich central verlaufen und zwischen deren zwei Blättern einzelne kleinere rundliche Knoten wie eingebettet liegen. Gegen die peripherischen Enden der Zotten hin werden diese Knoten grösser und zahlreicher und häufen sich zu unregelmässigen dichtgedrängten Conglomeraten an, in deren flachen Furchen oder tieferen Einkerbungen die feineren Zottengefässe liegen. Einzelne mittelgrosse Tumoren sind jedoch nur mittelst dünnerer und längerer Stiele mit den übrigen verbunden.

Bemerkenswerth ist aber das folgende Verhältniss. Von der Oberfläche einzelner Knoten entspringen Büschel feinerer Zotten von $\frac{1}{10}$ — 1 Mm. Dicke, die ganz wie normale Zotten makroskopisch wie mikroskopisch sich verhalten und sich wie solche alsbald in ihren feinsten Endzweigen dendritisch auflösen, ein Parenchym erzeugend, das mit dem umgebenden gesunden Placentargewebe ohne Grenze zusammenschmilzt. Bisweilen setzt sich der häufig ausgebreitete Zottenzweig auch eine kurze Strecke fort, nachdem er einen Knoten erzeugt hat und zerfällt alsdann in normale feine Zotten. Die kranken Zotten nehmen demnach gegen die peripherischen Endausbreitungen wieder einen normalen Habitus an, und dies ist in den übrigen Aesten der kranken Cotyledon überall mehr oder weniger der Fall, oft in noch höherem Maasse. Einzelne Zottenäste verhalten sich sogar ziemlich normal in ihrem ganzen Verlaufe gleich vom grossen Hauptstamme aus; es sind nur hie und da kleine, bis erbsengrosse Knoten zwischen den feineren Verzweigungen eingesprengt. Dadurch entstehen die oben genannten Strata aus mehr feingefasertem Placentargewebe, das sich zwischen den festen Tumoren in oft nicht geringer Menge befindet. Der Hauptstamm selbst nebst seinen ersten, secundären und tertiären, Aesten zeigt ebenfalls einen normalen Habitus, wenn man von ihren ungewöhnlichen Dimensionen absieht. Die krankhafte Veränderung beginnt erst in den Verzweigungen niederer Ordnung.

Meistens sind die einem einzelnen Zottenast zugehörigen festen Tumoren nicht so dicht an einander gedrängt, wie die in Fig. 2 dargestellten, sondern hängen nur mittelst dünner, leicht zerreisslicher Stiele mit einander zusammen und fallen deswegen aus der grossen Geschwulstmasse leicht heraus, selbst bei vorsichtiger Präparation. Die Zahl der grösseren festen Knoten muss auf etwa 30 geschätzt werden. Sie sind meist von Haselnuss- bis Wallnussgrösse, einige erreichen bis zu 5 Cm. im Durchmesser. Ausserdem findet sich eine unbestimmbare Anzahl kleinerer hanfkorn- bis erbsengrosser Knoten zwischen den grösseren.

Die so angeschwollene Cotyledon hat nun bei ihrem übermässigen Wachsthum die benachbarten gesunden Zottenstämme der Placenta zur Seite gedrängt, und man sieht daher die letzteren mit ihren überaus langgestreckten, 1 — 3 Mm. dicken Hauptstämmen sich unter die Geschwulst in fast horizontaler Richtung hineinschieben, eine Länge von 3—6 Cm. erreichend, ehe sie sich in ihre ersten, secundären und tertiären Aeste theilen. Ein Theil dieser, übrigens völlig gesunden Zotten wird aus den seitlichen Aesten der zwei grossen Placentargefässe, welche zwischen der Geschwulst und der gesunden Placenta eindringen, vascularisirt.

Gehen wir jetzt zur Betrachtung der einzelnen festen Knoten über. Da diese meist Conglomerate mehrerer kleinerer sind, so haben sie gewöhnlich eine sehr unregelmässige knotige Gestalt und sind mit mehr oder weniger tiefen Einkerbungen

versehen oder gar von gelappter Form. Die Zottengefässe verlaufen im Boden der Furchen und Einkerbungen, verästeln sich um die einzelnen Lappen und dringen an verschiedenen Stellen paarig in die Geschwulstmasse ein. Auf einem Durchschnitte zeigt sich das Gewebe von auffallend derbem Gefüge und fleischiger Consistenz. Die Farbe ist grau-röthlich, hat sich aber wahrscheinlich durch die mehrtägige Aufbewahrung in Weingeist nicht unwesentlich verändert. Undurchsichtige, auf der Schnittfläche etwas prominirende Stellen wechseln mit mehr durchscheinenden, schleimgewebigen Strata ab. Das Schleimgewebe ist an der Eintrittsstelle der Blutgefässe oft in reichlicherer Menge angehäuft, und bildet hier so zu sagen einen Hilus, von welchem gröbere Septa von derselben Beschaffenheit gegen die Oberfläche ausstrahlen. Es umgiebt ferner mit einer dünnen Schicht den ganzen Knoten und isolirt bisweilen einzelne Lappen von dem übrigen Tumor. Indem nun die schleimgewebigen Septa wiederholt sich zertheilen, entsteht auf der Schnittfläche eine netzförmige Zeichnung, deren einzelne Maschen kleine, opake Inseln oder Lobuli einschliessen. Nur in wenigen Tumoren ist das Schleimgewebe überwiegend, es schmilzt dann bisweilen zu cystenartigen Hohlräumen mit zähem colloidem Inhalte. Im Allgemeinen bildet das derbere undurchsichtige Gewebe den bei Weitem überwiegenden Theil der Geschwulstmasse.

Die histologische Beschaffenheit der schleimgewebigen Strata ist mit der des Grundstocks gewöhnlicher gesunder Zotten im Ganzen übereinstimmend, nur findet sich schon hier ein grösserer Reichthum zelliger Elemente, als normal der Fall ist. Die undurchsichtigen Lobuli sind dagegen durch eine ausserordentlich reichliche Anhäufung von rundlichen, undeutlich conturirten, 0,005—0,015 Mm. grossen Zellen entstanden, welche bei Zusatz von Essigsäure ein bis zwei rundliche oder oblonge Kerne zeigen. Diese Zellen sind haufenweise zwischen den Balken eines engmaschigen trabeculären Gewebes eingelagert, das eine unmittelbare Fortsetzung des Schleimgewebes ist und auf ausgepinselten dünnen Schnitten leicht zum Vorschein kommt. Die Blutgefässe verlaufen in den schleimgewebigen Septa und verästeln sich mit diesen; sie sind in der Geschwulstmasse überall sehr reichlich vorhanden und ihre Capillaren durchspinnen die kleinsten, zellenreichen, opaken Lobuli mit einem weitmaschigen Netze. Zu äusserst wird der ganze Tumor von einer ziemlich festen bindegewebigen Membran eingeschlossen, der eine Fortsetzung des Exochorions ist und eine einschichtige Lage von Pflasterzellen trägt. Es sind letztere auffallend grosse, rundliche oder oblonge, auch wohl unregelmässig gestaltete oder etwas spitz auslaufende Zellen von 0,20—0,60 Mm. Grösse mit hellem Protoplasma und grossen dunkelgranulirten Kernen. Nicht selten findet sich anstatt des Kernes ein grosser bläschenförmiger, heller Raum, die sogenannten physaliphoren Zellen (Virchow). Die Zellenconturen treten bei Jodbehandlung besonders deutlich hervor; die Zellen sind mit einander fester als mit der bindegewebigen Unterlage verbunden, lassen sich daher in grösseren Fetzen leicht abschaben und bleiben oft zurück, wenn ein einzelner Tumor aus der ganzen Geschwulst herausgenommen wird, als eine Auskleidung des dadurch entstandenen Hohlraumes. Diese Epithelzellen verhalten sich demnach dem gewöhnlichen Zottenepithel wesentlich analog, zeichnen sich aber durch ihre bedeutende Grösse aus.

Die äussere Oberfläche der festen Tumoren ist nicht selten von einem fein-

flockigen oder sammetartigen Ansehen; es rührt dies von zahlreichen feinsten Zottenzweigen her, die man mit Hülfe des Mikroskops überall in grosser Menge sieht. Dieselben sind manchmal atrophisch, ohne Epithel und Blutgefässe, am häufigsten werden sie jedoch aus der peripherischen Schleimgewebeschicht des Tumors mit Capillaren versehen. Ausserdem sieht man noch unter dem Mikroskope viele junge Zotten als kolbenförmige Protuberanzen aus dem Epithel hervorsprossen. Der Hauptstamm mit seinen ersten, secundären und tertiären Aesten zeigt in seinem histologischen Baue nichts Ungewöhnliches; dasselbe gilt von denjenigen Verzweigungen der kranken Cotyledon, die einen mehr normalen Habitus in ihrem ganzen Verlaufe beibehalten; nur ist der centrale Grundstock auch hier im Ganzen etwas reicher an zelligen Elementen, als es in gesunden Zotten gewöhnlich der Fall ist.

Es finden sich in der ganzen Geschwulst so gut wie keine Zeichen einer retrograden Metamorphose der Gewebstheile. Es hat zwar in einigen der grösseren Tumoren das Gewebe stellenweise eine gelbliche Färbung; diese wird aber nicht durch fettige Entartung hervorgebracht, sondern durch Imbibition mit Blutfarbstoff, weshalb auch einzelne Haufen von Hämatinkrystallen im Gewebe eingebettet sind. Es hat demnach eine Blutung im Gewebe früher stattgefunden; zwischen den umgebildeten Zotten selbst finden sich keine Blutgerinnsel, weder von älterem, noch jüngerem Datum.

2. Placenta mit sogenanntem Myxoma fibrosum; Kind lebend. Die betreffende Nachgeburt wird in der hiesigen Präparatensammlung (Museum Saxtorphianum) aufbewahrt. Die Placenta ist von gewöhnlicher Grösse, der Nabelstrang inserirt sich beinahe central. In der Nähe der Insertionsstelle des letzteren liegt ein ellipsoider Tumor von 3 Cm. grösstem Durchmesser und von sehr fester und harter Consistenz im Parenchym eingeschlossen. Der Tumor bewirkt keine besondere Hervorwölbung weder von der Fötal- noch von der Uterusfläche der Placenta. Er steht mittelst eines ca. 3 Mm. dicken tertiären Zottenastes mit einem grösseren Hauptstamme in Verbindung; der Ast legt sich tangential an die Geschwulst und versorgt sie mit Blutgefässen, zertheilt sich aber in seinem weiteren Verlaufe normaler Weise in das angrenzende gesunde Parenchym. Die Oberfläche des Tumors ist eben und glatt, ohne Furchen oder Einkerbungen. Der histologische Bau stimmt mit dem der oben beschriebenen einzelnen Tumoren völlig überein; nur sind die Epithelzellen stark hinfällig und zum Theil abgestossen, was doch, ebenso wie die sehr feste und harte Consistenz, von der vieljährigen Aufbewahrung in Weingeist herzurühren scheint.

3. Placenta mit sogenanntem Myxoma fibrosum. Kind lebend. Die Nachgeburt befindet sich gleichfalls in der hiesigen Sammlung. Ein rundlicher ca. 2½ Cm. grosser Tumor liegt im Placentargewebe eingebettet. Er ist mittelst eines relativ dünnen Stieles mit einem mittelgrossen tertiären Zottenaste verbunden, die betreffende Cotyledon verhält sich übrigens völlig normal. Der Tumor ist durch tiefe Einkerbungen in zahlreiche grössere und kleinere, vielfach abgeflachte und facettirte Lappen getheilt, die jedoch erst bei der Präparation zum Vorschein kommen. Der so ausgefaltete Tumor giebt dann ein recht deutliches Bild eines dendritisch verzweigten, aber verdickten und umgebildeten Zottenastes 4. Ordnung. Die mikroskopische Untersuchung giebt ganz dieselben Resultate, wie in dem vorigen

Falle. — In diesen beiden letztgenannten Fällen ist hinsichtlich der Anamnese nur so viel aufgezeichnet, dass die Kinder lebend geboren und wie es scheint ausgetragen gewesen sind. Es wird keine Dilatation der zu den betreffenden Cotyledonen gehörigen Placentargefässen bemerkt.

Solche feste Tumoren in der Placenta sind bisher im Ganzen selten wahrgenommen worden. Meines Wissens haben nur Virchow[1]) und Hildebrandt[2]) genauere Beschreibungen geliefert, jeder von nur einem Falle. Der letztgenannte Verfasser citirt ausserdem einige ältere, aber wenig genaue Beobachtungen, welche jedoch offenbar dieselbe Affection betreffen. In den meisten Fällen haben die umgebildeten Cotyledonen auffallend grosse Geschwülste erzeugt; einzelne kurze Notizen von kleineren „fibroiden" Tumoren der Placenta sind mitunter in der neueren periodischen Literatur veröffentlicht worden. Den von Hyrtl[3]) besprochenen Fall von Sarcom in der Placenta glaube ich zu derselben Kategorie rechnen zu müssen (siehe unten). — Die oben beschriebenen 3 Fälle, von denen namentlich der erste von Interesse ist, sind in allem Wesentlichen eine Wiederholung der früher veröffentlichten; jedoch muss ich die folgenden Punkte besonders hervorheben, insofern sie, wie mir scheint, zu einem besseren Verständnisse rücksichtlich der Pathogenese dieses bisher ziemlich dunklen Krankheitsprozesses leiten.

Erstens finde ich, den histologischen Bau der Tumoren anlangend, den Namen Myxoma fibrosum nicht zutreffend, wenigstens nicht für die von mir untersuchten Fälle. Dabei versteht man ja nach Virchow Myxome, in welchen die Grundsubstanz stellenweise fester organisirt worden ist und sich dem fibrösen Bindegewebe nähert; eine solche dichtere Organisation habe ich indessen nirgends finden können. Im ersten der oben beschriebenen Fälle, wo die Gewebstheile in ziemlich frischem Zustande untersucht wurden, zeigt sich das schleimgewebige Stroma in den einzelnen Knoten überall durchscheinend homogen und sulzig; es sinkt auf der Schnittfläche unter das Niveau der dichteren und mehr opaken Lobuli ein, welche dadurch etwas prominirend erscheinen, und es zerfliesst mitunter, wenn es in bedeutender Menge vorhanden ist, zu

[1]) Die krankhaften Geschwülste, Bd. 1, S. 415. 1863.
[2]) Monatsschrift für Geburtsk., Bd. 31, S. 346. 1868.
[3]) Die Blutgefässe der menschl. Nachgeburt. 1870.

einer colloiden Masse, cystenartige Hohlräume erzeugend. Die dichteren und undurchsichtigeren Stellen sind einzig und allein durch massenhafte Anhäufung mittelgrosser rundlicher Zellen entstanden, die weissen Blutkörperchen sehr ähnlich sehen und oft Theilung der Kerne zeigen; es bilden diese zellenreichen Lobuli den bei Weitem überwiegenden Theil der Geschwulstmasse. Es hat demnach eine rege Zellenbildung im Grundstocke der Zotten stattgefunden und ich muss bei der Beurtheilung der krankhaften Veränderung auf diese Zellenneubildung das Hauptgewicht legen. Den Namen Myxoma fibrosum will ich daher mit zelliger Hypertrophie oder Hyperplasie des Grundstocks ersetzen. Es scheint dieser Zustand zunächst als ein irritativer aufgefasst werden zu müssen und er kann gewissermaassen mit der von Fränkel [1]) neuerdings entdeckten Granulationszellenneubildung in syphilitischen Placenten parallelisirt werden, nur dass im letzteren Falle der krankhafte Prozess einen entgegengesetzten, destruirenden, man möchte sagen, ulcerativen Verlauf nimmt. Es verhalten sich demnach diese beiden Zustände zu einander, wie eine Granulationsgeschwulst zu einem Ulcus. Die zellige Infiltration hält sich immer in einer gewissen Entfernung von den Blutgefässen, die mit ihren verhältnissmässig dicken Wänden von einem helleren zellenärmeren Gewebe umgeben sind. Das mikroskopische Bild von Querschnitten dieser festen Tumoren bietet eine nicht geringe Aehnlichkeit mit gewissen Formen von kleinzelligem Sarcom, namentlich Lymphdrüsensarcom dar, und ich kann daher nicht umhin, wenigstens die Vermuthung aufzustellen, ob nicht der Hyrtl'sche Fall von Sarcom der Placenta auf einer Verwechselung mit der hier besprochenen zelligen Hyperplasie der Zotten beruht, zumal bei dem bisher völligen Mangel an sonstigen Beobachtungen von bösartigen Neubildungen im Eie. Auch Hennig [2]) weist auf eine solche Aehnlichkeit gewisser Formen von sogenanntem Myxom der Zotten mit Kleinzellensarcom hin.

Zweitens finde ich die Ausbreitung des krankhaften Prozesses und seiner Begrenzung gegen das gesunde Placentarparenchym in den früheren Beschreibungen nicht hinreichend präcisirt. Es ist einer-

[1]) Archiv für Gynäkol. Bd. 5, S. 1. 1873.

[2]) Studien über den Bau der menschl. Placenta. 1872.

seits die eigenthümliche Umbildung auch innerhalb der kranken Cotyledonen in so weit partiell, als sie erst in den Zottenverzweigungen niederer (4.) Ordnung beginnt und überhaupt in den verschiedenen Aesten des colossalen Zottenstammes sehr verschieden ausgesprochen ist, indem einige derselben fast ganz in grosse Conglomerate fester Knoten umgewandelt sind, während andere sich in ihrem ganzen Verlaufe ziemlich normal verhalten. Andererseits ist aber der Krankheitsprozess, obschon in sehr geringem Grade, mehr allgemein auf die übrigen sonst gesunden Theile der Placenta ausgebreitet, als bisher beobachtet worden ist. Man findet nehmlich hier an verschiedenen Stellen spindelförmige oder rundliche circumscripte Verdickungen einzelner feinerer Zottenzweige, welche kleine Geschwülstchen von Erbsen- bis Stecknadelkopfgrösse oder noch kleiner bilden. Es finden sich dieselben indessen nur in dem in der nächsten Nähe des placentaren Chorions befindlichen Parenchym, und sie stehen meist mit einem grösseren Zottenstamme in Verbindung (Fig. 3). Entweder geht der kleine Tumor in einen kurzen Zottenzweig allmählich über, der alsbald in seinen feinsten Endzweigen dendritisch zerfällt, oder es geht von der Oberfläche des Knötchens ein Büschel mehrerer solcher Zottenzweige ab. Diese circumscripten Verdickungen stellen augenscheinlich den ersten Anfang eines grösseren festen Tumors dar, indem die krankhafte Umbildung hier nur zu einer rudimentären Entwickelung gelangt ist. Auch in histologischer Hinsicht bilden diese Knötchen einen Uebergang zu den grösseren Knoten, indem eine reichlichere Zellenwucherung auch im centralen Schleimgewebe der ersteren stattgefunden hat, auf dem Querschnitte einen schmalen, dichteren und undurchsichtigeren Saum gegen die äussere Oberfläche erzeugend. — Ich habe solche Verdickungen in allen drei untersuchten Placenten in nicht geringer Menge gefunden.

Die Pathogenese der grossen festen Tumoren lässt sich jetzt, wie mir scheint, ohne Schwierigkeit folgendermaassen erklären. Man findet in Abortiveiern aus den ersten Schwangerschaftsmonaten nicht selten eine sogenannte einfache Hypertrophie der Zotten, die in einer Hyperplasie des Grundstocks mit Verdickung und Anschwellung einzelner Zottenäste besteht (Fig. 4). Ich habe eine solche Hyperplasie der Zotten oftmals sehr ausgebreitet in Eiern getroffen, in denen der Fötus dessenungeachtet völlig gut entwickelt war. Diese

hypertrophirten Zotten zeigen nun eine grosse Aehnlichkeit mit den genannten kleinen circumscripten Verdickungen einzelner Zottenzweige der hier besprochenen Placenten, und sie repräsentiren offenbar ein früheres Stadium desselben krankhaften Vorganges. Da dieser zunächst als ein irritativer aufzufassen ist und sich ferner hauptsächlich an der Peripherie des Eies hält, so liegt es nahe, das reizende Princip ausserhalb des Eies in einer krankhaften Uterusschleimhaut zu suchen. In der That ist die Decidua von Aborten mit der genannten Hyperplasie der Zotten sehr häufig hypertrophisch oder entzündlich verdickt, was auch Virchow gefunden hat und ich aus eigenen Erfahrungen bestätigen kann. Die chronische Endometritis, welche eine Hyperplasie in einem Theile der Chorionzotten hervorgerufen hat, scheint demnach am häufigsten zugleich eine frühzeitige Ausstossung des Eies aus dem Uterus zu veranlassen. Nur in selteneren Fällen entwickelt das Ei sich weiter. — Bekanntlich wächst die Placenta aber im Laufe der Schwangerschaft vorzüglich in die Dicke, indem die Zotten sich verlängern und immer neue Zweige hervortreiben; ihre Flächenausbreitung nimmt relativ ab. Indem nun die gesunden Zotten in normaler Weise fortwachsen, werden sie die kranken Zotten nach und nach von der Uterusfläche der Placenta entfernen. Die letzteren bleiben dagegen in ihrem Wachsthume zurück, indem der krankhafte Vorgang im Grundstocke frühzeitig zu einem Abschlusse zu kommen scheint. Nur in einem einzigen Zottenstamme hat der krankhafte Prozess und die Zellenwucherung bis zum Ende der Schwangerschaft sich fortgesetzt. Auf diese Weise sind die festen Geschwülste allmählich entstanden und haben zuletzt eine bedeutende Grösse erreicht. Es wird somit die reichliche Vascularisation der Tumoren nicht auffallen. Mit dieser Annahme stimmt auch überein, dass diese sogenannten fibrösen Myxome bisher nur in Eiern aus den späteren Monaten der Schwangerschaft gefunden sind. — Auch die in meinem ersten Falle besprochene colossale Cotyledon erreicht an keiner Stelle die Uterusfläche der Placenta, sie hat sich vielmehr nach den Seiten und einwärts nach der Eihöhle ausgedehnt und dabei die benachbarten gesunden Zottenstämme zur Seite gedrängt, wodurch letztere auffallend in die Länge gezogen sind. Die krankhafte Umbildung beginnt erst in den Verzweigungen niederer Ordnung, in denen der schleimgewebige Grundstock relativ am reich-

lichsten vorhanden ist und die ja mit der Uterusschleimhaut am meisten in Berührung gewesen sind. Die isolirten Tumoren, sowie die einzelnen Knoten und Lappen der grösseren Conglomerate sind jeder für sich als ein feinerer Zottenzweig anzusehen; es dringen auch immer eine kleine Arterie und Vene in dieselben paarig hinein. Dass auch die grösseren Knoten an manchen Stellen normale Zottenzweige zu entsenden begonnen haben, ist schon besprochen worden.

Das sehr seltene Vorkommen dieser festen Knoten in älteren Eiern rührt somit davon her, dass die chronische Endometritis, welche als primäre Ursache anzusehen ist, zugleich zur frühzeitigen Ausstossung des Eies disponirt; die einfache Hypertrophie der Zotten ist in der That ein sehr häufiger Befund an Aborten aus den ersten Schwangerschaftsmonaten. Man bekommt daher meist nur Gelegenheit, die Krankheit in ihrem ersten Anfange zu untersuchen. Es ist vielleicht auch möglich, dass das Ei in manchen Fällen von chronischer Endometritis sich ganz regelmässig entwickeln kann, und dass kleinere Tumoren in der Placenta mitunter unbeachtet bleiben, besonders die kleinen Verdickungen einzelner Zottenzweige in der Nähe des placentaren Chorion, die in sonst gesunden Placenten vielleicht häufiger gefunden werden möchten, wenn darauf die Untersuchung gerichtet würde.

Wenn man an den betreffenden Placenten keine Spuren einer Endometritis placentaris findet, so sagt das nur, dass die pathologischen Veränderungen der Uterusschleimhaut nicht so bedeutend gewesen sind, dass sie im Laufe der Schwangerschaft sich nicht hätten verwischen können; sonst hätten sie vielleicht eher zum Abortiren Anlass gegeben.

Auf den Fötus scheint die zellige Hyperplasie nur einen geringen Einfluss zu üben, denn derselbe wird gewöhnlich gut entwickelt gefunden, wenn nicht andere Complicationen noch hinzugekommen sind. Es gilt dies sowohl für jüngere, als für ältere Eier. — Dass die festen Geschwülste, wenn sie, wie in meinem ersten Falle, zu einer sehr beträchtlichen Grösse heranwachsen, den Ernährungszustand des Kindes beeinträchtigen und jedenfalls eine etwas zu frühzeitige Unterbrechung der Schwangerschaft veranlassen können, muss ja allerdings zugestanden werden. Bestimmte pathologisch-anatomische Veränderungen der wichtigeren Organe sind in dem-

jenigen Falle (Hildebrandt), wo das Kind nach dem Tode untersucht wurde, nicht gefunden worden.

Diese Entstehungsweise des sogenannten Myxoma fibrosum ist auch von Virchow zum Theil angedeutet worden. Derselbe hat aber zu nicht geringer Begriffsverwirrung Anlass gegeben, indem er diese krankhafte Affection der Chorionzotten mit der Traubenmole einfach zusammengestellt hat. Es ist der pathologisch-anatomische Befund bei der letzteren von der oben besprochenen zelligen Hyperplasie des Grundstocks so wesentlich verschieden, dass entsprechende Verschiedenheiten hinsichtlich der Pathogenese der beiden schon a priori zu erwarten wären. Ich werde in dem Folgenden auf diese Frage zurückkommen.

Die Unzulänglichkeit der bisherigen Theorien über die Entstehung der Traubenmole hat Hildebrandt zu einem für seinen Fall speciellen Erklärungsversuche verleitet. Der Uterus war hier unicornis, und daher ungewöhnlich schmal. Die Placenta hatte im Gebärmuttergrunde einen beinahe centralen Sitz gehabt. Ferner fanden sich marginale Insertion des Nabelstrangs und eine Kreuzung der zur Geschwulst führenden Placentargefässe. Von letzteren war die Vene stark dilatirt, und in ihr Lumen ragten zahlreiche Leisten und Falten hervor, welche Hildebrandt als die Folgen einer Endophlebitis betrachtet. Es war überdies beträchtliches Hydramnion vorhanden. Es habe sich hiernach wegen des wenig geräumigen Gebärmuttergrundes die Placenta auf eine der Seitenflächen der Gebärmutter verbreiten müssen, dadurch sei aber eine Knickung derselben entstanden, vielleicht gerade in der Nähe der Insertion des Nabelstrangs. Dies habe nun eine Hemmung des Blutlaufes in mehreren Placentargefässen bewirkt und somit das Hydramnion hervorgerufen; in einer einzigen Placentarvene sei wegen der Kreuzung mit der entsprechenden Arterie (ein übrigens sehr gewöhnlicher Befund bei den Placentargefässen) die Blutstase besonders beträchtlich geworden, es sei eine Endophlebitis entstanden und die betreffende Cotyledon sei degenerirt. Die krankhafte Veränderung wird von Hildebrandt mit einer Elephantiasis verglichen. — Diese an und für ziemlich gekünstelte Theorie passt für die von mir untersuchten Fälle jedenfalls nicht. Im ersten derselben ist zwar auch eine auffallende Dilatation der zur kranken Cotyledon gehörigen Vene vorhanden, da-

gegen findet sich Nichts, das als Endophlebitis gedeutet werden könnte. Die dilatirte Vene entsendet ferner mehrere über die Geschwulst hin verlaufende Zweige, welche die langgestreckten, sonst aber völlig gesunden benachbarten Zottenstämme versorgen. Auch innerhalb der kranken Cotyledon ist die Umbildung sehr verschieden ausgesprochen. Bei dem Vorhandensein einer Blutstase in der Vene, deren Grund überdies hier nicht einzusehen ist, hätten wohl sämmtliche Verzweigungen des betreffenden Zottenstammes verändert sein müssen. Dasselbe gilt noch mehr von dem zweiten und dritten meiner Fälle.

Ich kann mithin Virchow in soweit beitreten, dass ich die besagte Krankheitsform als einen Reizungszustand auffasse, der vorzugsweise an der Peripherie des Eies sich hält und von einer kranken Uterusschleimhaut dem Ei wahrscheinlich zugeführt ist. Wenn Virchow von einer vorzeitigen und übermässigen Ectasie der Capillaren und Venen der Uterusschleimhaut spricht, so ist dieselbe rein theoretisch und kann wohl heutzutage kaum als genügende Erklärung angenommen werden. Eher liesse sich denken, dass schädliche Stoffe im Uterusschleime in den ersten Zeiten der Schwangerschaft das Ei angriffen, dass aber deren Einwirkung allmählich zum Theil neutralisirt und auf einzelne Zotten beschränkt wurde, während das Ei übrigens seine Entwickelung ungestört fortsetzte.

4. „Ein dreimonatlicher Abort, mit zahlreichen serösen Ampullen in der Placenta." — Das Präparat gehört zu den älteren unserer Sammlung, und es sind keine weiteren Erläuterungen hinsichtlich der Anamnese notirt worden. Der Fötus ist von 9 Cm. Länge, völlig wohlgebildet, ohne Spuren einer lipoiden Degeneration. Der 14 Cm. lange Nabelstrang inserirt sich marginal, hat zahlreiche Windungen und trägt in der Nähe der Insertionsstelle einen falschen Knoten. Die Placenta ist kreisrund, 8 Cm. im Durchmesser, von auffallender Dicke; der Eihautkreis wird von ihrem Rande nach allen Seiten beträchtlich überragt. Das Amnion ist an dem Präparate grösstentheils vom Chorion abgelöst, zeigt aber nichts Ungewöhnliches. Die Placentargefässe sind verhältnissmässig dick, aber wenig verzweigt. Das placentare Chorion bildet zahlreiche, gegen die Eihöhle vorspringende, bis wallnussgrosse Einstülpungen (Bosselures), die von bräunlichen, breiigen Massen aus hinfälligem coagulirtem Blute ausgefüllt sind, das zugleich als zusammenhängende Schicht die ganze Aussenfläche des placentaren Chorions zwischen den Wurzeln der Zottenstämme bedeckt. Die Aussenfläche des Chorions ist an den eingestülpten Stellen ganz glatt, indem die Zotten nur von den zwischenliegenden, an dieser Seite des Chorions hervorragenden, mehr oder weniger scharfen Leisten und Duplicaturen entspringen.

Die Zotten zeigen nun in mehrerer Hinsicht ein vom Normalen abweichendes Verhalten. Zuerst fällt ihre grosse Länge namentlich gegen die Peripherie der Placenta auf. Sie gehen hier sehr schräg vom Chorion ab, indem sie gegen den Rand der Placenta radiär ausstrahlen, bis sie die Serotina erreicht haben, biegen sich aber dann einwärts gegen die Mitte der Placenta zurück, indem sie dicht an der decidualen Ueberkleidung der letzteren und mit ihr nahezu parallel laufen und unterwegs mittelst zahlreicher Verzweigungen an dieselbe sich heften. Die Zotten lassen sich zu einer Länge von 4—8 Cm. ausstrecken; im Centrum der Placenta sind sie etwas kürzer, verlaufen aber auch hier buchtig und zusammengefaltet. Fig. 9 stellt einen ausgefalteten Villus in $\frac{1}{3}$ natürlicher Grösse dar. Er ist an seinem Ursprunge von etwa 4 Mm. Dicke, erzeugt alsbald eine rundliche, haselnussgrosse Blase und zerfällt dann in eine Anzahl von Verästelungen zweiter Ordnung. Von diesen bildet ein grösserer Ast von 2—3 Mm. wechselnder Dicke eine mehr unmittelbare Fortsetzung des Hauptstammes; er endet in einer kolbigen Anschwellung, die mittelst feinerer, ebenfalls unregelmässig aufgetriebener Endzweige an die Serotina sich heftet. Die übrigen Aeste sind verhältnissmässig lang und dünn und entspringen daher anscheinend von der Oberfläche des grösseren Astes; dieselben theilen sich mehrmals und bilden in ihrem Verlaufe zahlreiche grössere und kleinere, bläschenförmige Erweiterungen. Die peripherischen Endzweige, welche an die Serotina sich heften, bilden langgestreckte, wurst- oder spindelförmige, vielfach eingekerbte Erweiterungen, die oft zu Klumpen zusammengerollt sind und wie rundliche, bis erbsengrosse Massen aussehen, bevor man sie herauspräparirt hat. — Von allen diesen an die Serotina sich anheftenden Zottenverzweigungen gehen nunmehr kurze, gleichsam verkrüppelte Seitenzweige ab, die sich in feinere, ebenfalls rudimentäre Endzweige auflösen, mit dem mütterlichen Gewebe aber keine Verbindung haben. Solche verkrüppelte Zotten von bis zu einigen Millimetern Länge finden sich überall in ziemlich reichlicher Menge in der Placenta; sie sind meist durch Blutmassen zu kleinen Haufen zusammengeballt. — Unter dem Mikroskope sieht man noch zahlreiche junge Zotten aus der Oberfläche der langgestreckten Aeste hervorsprossen.

In den dickeren Zottenzweigen ist eine Vascularisation auch mit dem unbewaffneten Auge leicht zu verfolgen. Die Blutgefässe verlaufen im Ganzen mehr oder weniger excentrisch, nahe der Oberfläche der Zotten; in den bläschenartigen Erweiterungen ziehen sie an der inneren Seite der Wand derselben hin, indem letztere hier sich etwas verdickt und die Gefässe gleichwie umscheidet. Schwieriger sind dieselben in den feineren Zottenverzweigungen zu verfolgen, da Injectionsversuche bei dem ziemlich alten Spirituspräparate nur unvollständig gelingen wollten. Ich habe jedoch mitunter in die feineren Endausbreitungen spärliche Capillarschlingen hinauslaufen gesehen. In die kurzen verkrüppelten Seitenzweige, die nicht mit der Serotina in Verbindung stehen, scheinen dagegen keine Capillargefässe einzudringen. — Die traubenförmigen Gebilde sind im Ganzen ziemlich dickwandig, die kleineren derselben oft ganz solid, nur in den grösseren tritt ein scheinbarer Hohlraum im Innern auf.

Das Mikroskop zeigt das Gewebe der Zotten deutlich längsstreifig, nicht selten, besonders in den dickeren Zweigen, wellenförmig gezeichnet. Die zelligen Ele-

mente sind auffallend spärlich vorhanden, sehr schmal und spitz auslaufend und Bindegewebskörpern sehr ähnlich; es lässt sich öfters kein deutliches Protoplasma um die Kerne isoliren. Die Zellenelemente werden im Allgemeinen gegen die Axe der Zotte spärlicher, indem die Intercellularsubstanz hier relativ zunimmt. In den etwas aufgetriebenen Stellen der Zotten ist das Gewebe gegen die Axe rarificirt, indem es zu einem trabeculären Gewebe zersprengt ist, dessen Balken dieselbe Structur beibehalten und einzelne Kerne und Spindelzellen einschliessen, während die zwischenliegenden kleinen Hohlräume jetzt leer sind, im frischen Zustand aber einen flüssigen, schleimigen Inhalt gehabt haben mögen. Grössere cystoide Hohlräume treten erst in den grösseren Anschwellungen der Zotten auf. Es scheint vorzugsweise die Grundsubstanz zu sein, die an Masse zunimmt und allmählich zerfliesst. — Auf einem Querschnitte sieht man ferner in der nächsten Nähe der excentrisch belegenen Blutgefässe mehr rundliche Zellen in etwas grösserer Menge auftreten, und das Gewebe wird hier dem Schleimgewebe des Grundstocks gewöhnlicher gesunder Zotten mehr ähnlich; die Blutgefässe sind ziemlich dickwandig, ihr Lumen aber verhältnissmässig eng. — Die äussere Oberfläche der Zotten trägt ein einschichtiges Epithel, aus cubischen Zellen bestehend, die sich denen gewöhnlicher Zotten analog verhalten; eine doppelte Epithellage habe ich nie finden können.

Auch die Serotina bietet eigenthümliche Verhältnisse dar, obwohl die mikroskopischen Details sich hier nicht mit wünschenswerther Genauigkeit haben verfolgen lassen. Die Serotina überzieht als sehr verschieden dicke Membran die Uterusfläche der Placenta. Man sieht hier zahlreiche kleine, rundliche und flache Hervorragungen, die der Oberfläche ein höckriges Ansehen verleihen. Dies rührt zum Theil von den angeschwollenen Zottenenden her, die an die Serotina sich heften und dieselbe usurirt haben; an anderen Stellen sieht man spiralig gedrehte oder unregelmässig gewundene Drüsengänge, die unter einander zusammengefilzt liegen und deren Lumina als feine schlitzartige Löcherchen erscheinen. Sie haben keine selbständigen Wände, indem das Gewebe der Serotina in ihrer unmittelbaren Nähe nur etwas dichter erscheint. In ihrem Innern finden sich einzelne hinfällige Zellenhäufchen, die wahrscheinlich Ueberreste des Drüsenepithels sind. In den tieferen Schichten wird das Gewebe der Serotina durch zahlreiche Apoplexien wie aufgeblättert und auf der dem Ei zugekehrten Fläche sind schichtweise Fibrinniederschläge aufgelagert, die bei der Geburt des Eies nur zum Theil von frischem Datum gewesen sein müssen. Zwischen den Zottenverzweigungen der Placenta finden sich ebenfalls zahlreiche kleine, bräunlich gefärbte Coagulummassen, welche die Zotten mit einander verkleben und deren Zwischenräume zum Theil ausfüllen. — Die Serotina ist an einigen Stellen mehrere Millimeter dick, an anderen fast papierdünn; sie entsendet keine Septa zwischen die einzelnen Zottengruppen hinein, und von einer Trennung zu Cotyledonen findet sich demnach in dieser Placenta keine Andeutung. Das Gewebe wird hauptsächlich aus den bekannten, grösseren und kleineren, vielfach gestalteten und zum Theil fettig degenerirten Decidualzellen und einer spärlichen Intercellularsubstanz gebildet.

Es muss dieser Abort zunächst mit den von Martin [1]) mitgetheilten 3 Fällen von partiellem Myxom der Placenta zusammengestellt werden. Der erste von diesen war ein 3½ Zoll langes Ei mit gut entwickeltem Fötus; in der Placenta fanden sich zwischen den gesunden Zotten zahlreiche, bis erbsengrosse Bläschen mit hellem, flüssigem Inhalte, welche auf zierlichen Stielen sassen und als die angeschwollenen Enden einzelner Zotten sich zeigten. Im 2. Falle war der Fötus 7 Monate alt, aber ungewöhnlich klein, und starb, ohne vollständig respirirt zu haben; die Nachgeburt war sehr gross, blass und mürbe, die Uterusfläche hatte ein körniges Ansehen und an manchen Stellen derselben drangen hirsekorn- bis kirschgrosse, mit heller Flüssigkeit gefüllte Blasen hervor. Im 3. Falle war das Kind sogar nahezu ausgetragen, aber ebenfalls auffallend klein und atrophisch, von nur 2½—3 Pfund Gewicht; die Placenta war in ähnlicher Weise degenerirt. In den beiden letzten Fällen waren Schwangerschaft und Geburt mit starken Metrorrhagien complicirt, ebenso wie in Molenschwangerschaften. Die von Villers [2]) und Virchow [3]) referirten Fälle sind vielleicht von ähnlicher Natur gewesen. — Diese Fälle sind auch aus demjenigen Grunde von Interesse, weil sie der von Hewitt und Hecker aufgestellten Theorie entgegenstehen, dass der Tod des Fötus als primäre Ursache zur „hydatidösen" Degeneration der Zotten zu betrachten sei, denn diese Affection kann darnach auch beim lebenden Kinde gefunden werden. — Es soll bezüglich des oben von mir referirten Falles beiläufig nur hervorgehoben werden, dass die Krankheit hier nicht partiell ist, indem man, zumal mit Hülfe des Mikroskops, sämmtliche Zotten degenerirt findet. Es möchte überhaupt vielleicht noch zweifelhaft sein, in wie weit diese Krankheitsform der Chorionzotten in einer sonst gesunden Placenta partiell vorkommen kann; mehrere der in älterer und neuerer Zeit veröffentlichten Fälle von partiellem Myxom scheinen eher Zwillingsschwangerschaften gewesen zu sein, wo eine Mole neben einem gesunden Ei sich entwickelt hatte, wie z. B. in den von Hunter [4]), Melcieul [5]), Kristeller und Martin [6]) u. A.

[1]) Monatsschrift für Geburtskunde. Bd. 29, S. 162, 1867.
[2]) Journal des connaissances med. 1841. Janvier.
[3]) l. c. S. 413.
[4]) The Lancet 1846, No. 16.
[5]) Gazette des hôpitaux 1853, No. 119.
[6]) Verhandl. der Gesellsch. f. Geb. S. 40. 1862.

mitgetheilten Beispielen; die oben citirten Fälle möchten vielleicht mit dem meinigen auch in dieser Hinsicht analog sein. Wie leicht eine Verwechselung mit einer Zwillingsschwangerschaft stattfinden kann, zeigt die folgende Nachgeburt, die in der hiesigen Sammlung aufbewahrt wird.

5. „Placenta mit partieller blasiger Degeneration der Zotten. Kind lebend." Eine 28jährige, unverheirathete Primipara wurde am 26. Mai 1862 von einem lebenden Knaben entbunden; derselbe, etwa 5—6 Wochen zu früh geboren, war von ca. 45 Cm. Länge und 2250 Gramm Gewicht. Pat. hatte in den letzten zwei Monaten der Schwangerschaft an mässigem Oedem beider Unterextremitäten, ab und zu auch der Hände gelitten, es war aber bei ihrer Aufnahme in die Gebäranstalt keine Albuminurie vorhanden. Die Geburt geschah ohne Kunsthülfe, das Wochenbett wurde durch Metritis und Peritonitis localis complicirt. Pat. wurde am 21. Juni als gesund entlassen; das Kind war damals etwas blass und atrophisch.

Die Placenta ist fast kreisrund, hat 16 Cm. im Durchmesser und eine völlig regelmässige Form; der Eihautriss zeigt, dass sie auf einer der Seitenflächen der Gebärmutter festgesessen hat. Der Nabelstrang inserirt sich ein wenig excentrisch, und der entsprechende Theil der Placenta ist dicker und mit steilerem Rande versehen, während derselbe nach der entgegengesetzten Seite hin sich etwas verjüngt. Auf der Fötalfläche sieht man die Placentargefässe sich normaler Weise verästeln, ein halbmondförmiges Segment ausgenommen, das den dünneren Theil der Placenta einnimmt und dessen Bogen ungefähr ein Drittel der ganzen Peripherie beträgt, während es nach innen mittelst einer gegen die Insertion des Nabelstrangs etwas concaven Linie sich abzeichnet. Es finden sich in diesem Segmente keine Placentargefässe, indem dieselben an der concaven Grenzlinie schlingenförmig umbiegen, ehe sie in die Placenta eindringen. Die Uterusfläche ist im Ganzen eben, die Serotina zeigt nichts Krankhaftes; nur an dem gesammten halbmondförmigen Segmente sieht man zahlreiche, bis erbsengrosse, flache Erhebungen, wo kleine, weissliche Bläschen hindurchschimmern, indem die Serotina hier stark verdünnt und bisweilen ganz usurirt worden ist, gleichwie man dies an der Oberfläche mancher Traubenmolen findet. — Schneidet man an diesem Abschnitte die Placenta ein, so zeigen sämmtliche Zotten sich degenerirt. Sie verhalten sich im Ganzen denen des oben besprochenen Aborts analog. Sie liegen buchtig und zusammengedrückt, zeichnen sich aber, wenn sie ausgestreckt werden, durch ihre oft bedeutende Dicke und Länge (letztere bis zu 4—6 Cm.) aus. Sie gehen gruppenweise vom Chorion ab, durch glatte Zwischenräume getrennt. Der Hauptstamm giebt eine oder mehrere dicke Aeste ab, die in ihrem Verlaufe spindel- oder sackförmige, bis haselnussgrosse Anschwellungen erzeugen, und entweder direct oder mittelst dünnerer, blasig erweiterter Zweige an die Serotina sich heften. Von der Oberfläche dieser dickeren Aeste gehen, ebenfalls gruppenweise, dünnere und oft sehr lange Zweige ab, die sich wiederholt theilen, vielfache circumscripte Anschwellungen bilden und zuletzt an die Serotina sich heften. Dagegen finden sich auch hier,

gleichwie in dem vorigen Aborte, zahlreiche kürzere, verkrüppelte und eingeschrumpfte Seitenzweige, die mit dem mütterlichen Gewebe keine Verbindung haben und durch Blutcoagula oft zusammengeklebt sind. Bei der mikroskopischen Untersuchung der kranken Zotten zeigen diese ein, dem beim vorigen Falle dargestellten ganz analoges Verhalten, nur dass hier weder Blutgefässe sich finden, noch Spuren eines früheren Vorhandenseins von solchen nachgewiesen werden können. Auch hier treten innere cystoide Hohlräume nur in den grösseren Anschwellungen auf. Das Gewebe ist deutlich längsstreifig, oft wellenförmig gezeichnet, die Zellenelemente sind spärsam vorhanden und Bindegewebskörpern sehr ähnlich. Das Epithel wird im Ganzen wohlerhalten gefunden, nur an den verkrüppelten Seitenzweigen zeigt es sich mitunter fettig degenerirt und abgestossen.

Dicht unter dem placentaren Chorion trifft man nunmehr einen grösseren Hohlraum, der bei genauerer Untersuchung als eine völlig geschlossene, aber leere und in sich eingestülpte Eihöhle sich zeigt. Dieselbe enthält ein Paar kleine gelblich weisse, unförmliche Körper, aber keinen flüssigen Inhalt, und keine Spuren von einem Fötus, noch von Nabelschnurresten. Sie hat eine dem halbmondförmigen Segmente entsprechende Gestalt und Grösse, läuft an beiden Ecken des letzteren spitz aus und ist von 14 Cm. Länge und 6 Cm. grösster Breite. Sie wird innen von einem wohlerhaltenen Amnion ausgekleidet, das durch eine dünne Schleimschicht von dem relativ dicken Chorion getrennt wird. Gegen die Fötalfläche der Placenta wird diese Eihöhle durch eine vierdoppelte Schicht von Häuten abgegrenzt, und zwischen den beiden Chorien finden sich einzelne feine, atrophirte und epithellose Zotten, die sämmtlich dem Chorion des leeren Eies anzugehören scheinen. Vom letzteren entspringen alle degenerirten Zotten (Fig. 5). Dieselben sind an der Grenze des gesunden Placentargewebes am stärksten entwickelt und bilden hier eine der Dicke der Placenta entsprechende, ungefähr 2½ Cm. betragende Lage; sie nehmen dagegen an der Peripherie der Placenta an Grösse und Zahl ab. In die leere Eihöhle springen mehrere längliche, wurst- oder leistenförmige Duplicaturen der Eihäute hervor. An einer einzelnen Stelle findet sich eine grössere Einstülpung derselben, die eine ellipsoide Geschwulst von 5 Cm. grösstem Durchmesser bildet, deren Basis etwas eingeschnürt ist und nur 3 Cm. im Durchmesser hat. Chorion und Amnion sind an dieser Stelle beträchtlich verdünnt und mit einander verwachsen, und können daher nur schwierig getrennt werden. Die Einstülpung ist mit einer bräunlichen breiigen Masse ausgefüllt, welche einzelne lange und feine Zotten einschliesst, die vom eingestülpten Chorion aus zwischen die grösseren degenerirten Zotten sich erstrecken. Die Einstülpungsstelle wird von aussen her von älteren, zum Theil entfärbten und festen, mehrschichtigen Blutcoagula geschlossen, die auch den übrigen Theil des placentaren Chorions des kranken Eies bedecken und von den Wurzeln der Zotten siebförmig durchbohrt werden.

Das Amnion zeigt ein eigenthümliches Verhalten. Die innere Oberfläche desselben ist mit zahlreichen feinen Körnchen wie übersäet, von denen die grössten von Stecknadelkopfgrösse sind, während die kleinsten mit dem unbewaffneten Auge kaum unterschieden werden können. Einige liegen der Oberfläche nur lose an, indem sie in einer kleinen Vertiefung derselben eingelagert sind; andere hängen mittelst eines kurzen und feinen Stiels mit dem Amnion zusammen, und die kleinsten sind in

dieser Haut ganz eingebettet. Es sind dies kleine Fibrome in den verschiedensten Entwickelungsstadien. Dicht unter dem Epithel in der Bindegewebsschicht des Amnions liegen kleine Knötchen, die aus rundlichen, ein- oder mehrkernigen Granulationszellen und einer undeutlich organisirten Zwischensubstanz bestehen, und demnach als junges Bindegewebe (Granulationsgewebe) erscheinen. Wo diese Knötchen etwas grösser geworden sind, da haben die peripherischen Zellen die Spindelform bereits angenommen und die Zwischensubstanz ist deutlicher streifig, während der kleine Tumor jetzt das Amnionepithel ein wenig emporwölbt (Fig. 7). Bei ihrem weiteren Wachsthume drängt sich die kleine Geschwulst immer mehr gegen die Eihöhle hervor und wird allmählich gestielt (Fig. 8); das Epithel des Amnion setzt sich auf den kegelförmigen Stiel fort, ist aber an der Oberfläche der kleinen Geschwulst schon hinfällig und zum Theil abgestossen. Zuletzt wird das kleine Fibrom losgerissen; das Gewebe ist jetzt fest organisirt und die Streifung verläuft concentrisch um ein oder mehrere Centra herum, woselbst Ueberreste des Granulationsgewebes noch vorhanden sind. — Das Amnionbindegewebe bildet eine verhältnissmässig dicke Schicht; das Epithel ist sehr schön und wohlerhalten, die Zellencontouren treten bei Jodbehandlung besonders deutlich hervor. Das Chorion bildet eine auffallend dicke und steife Membran, die an ihrer Aussenfläche die gewöhnlichen rundlichen oder eckigen, zum Theil hinfälligen Epithelzellen in mehrfacher Lage trägt.

Von besonderem Interesse ist endlich die Serotina. Die Grenze zwischen dem gesunden und dem kranken Ei ist an der Uterusfläche der Placenta nur durch eine ganz seichte lineäre Furche angedeutet, von welcher aus die Serotina ein Septum zwischen beide Eier eine kurze Strecke entsendet, gleichwie zwischen die einzelnen Cotyledonen der gesunden Placenta. An einigen Stellen fehlt dieses Septum und die kranken Zotten liegen somit von dem gesunden Placentargewebe unmittelbar umgeben. Die Serotina bildet am kranken Ei einen $\frac{1}{2}$—1 Mm. dicken Ueberzug, welcher mitunter zu etwa 3 Mm. sich verdickt, indem flache, nach dem Ei zu prominirende, leistenförmige Erhebungen eine unvollständige Trennung in Cotyledonen andeuten; eine wirkliche Scheidung in Cotyledonen durch tiefergehende Septa findet sich nirgends am kranken Ei. Die degenerirten Zotten heften sich sehr schräg an die Serotina und bilden, indem sie mit ihren Endverzweigungen an die dem Ei zugekehrte Oberfläche der letzteren sich verästeln, ein unregelmässiges Flechtwerk, aus dünneren und dickeren, vielfach angeschwollenen Fasern bestehend, die in dem decidualen Gewebe mehr oder weniger eingebettet liegen. An einem senkrechten Durchschnitte der Serotina sieht man zwei, unter sich scharf unterschiedene Schichten: 1) Aussen eine oft kaum $\frac{1}{10}$ Mm. dicke Schicht von gewöhnlichem, aus den bekannten vielgestalteten Decidualzellen und einer spärlichen Zwischensubstanz bestehendem, decidualem Gewebe, das nach aussen in ein mehr kleinzelliges Stratum übergeht; in dem Gewebe liegen Quer- und Schrägschnitte der Zotten eingebettet, die das Epithel meist verloren haben. 2) Innen sieht man eine oft relativ dicke Schicht einer homogenen oder sehr fein- und dichtgestreiften Substanz, die Nichts als ältere eingeschrumpfte und zum Theil organisirte Fibrinniederschläge darstellt, und die Zwischenräume der auch hier zahlreichen Zottenquerschnitte ausfüllt. Dieselbe zeichnet sich gegen das grosszellige Gewebe scharf ab;

die Streifung verläuft theils der Oberfläche parallel, theils concentrisch um die eingelagerten Zotten, mitunter tritt eine deutlichere Organisation mit einzelnen Spindelzellen auf, wie dies namentlich an der Grenze des eigentlichen Decidualgewebes der Fall ist. Die Zottenquerschnitte sind hier mit wohlerhaltenem Epithel versehen. Bisweilen trifft man auch concentrische Züge, von einer dünnen bindegewebigen Schicht umgeben, die ich als obliterirte Blutgefässe der Decidua ansehe; sie finden sich vorzüglich in den leistenförmigen Verdickungen der letzteren. Wohlerhaltene Blutgefässe habe ich in der Serotina nicht finden können.

Wir haben demnach hier eine Zwillingsnachgeburt, — zwei selbständige Eier, — die durch ein vollständiges Septum, aus einem doppelten Chorion und Amnion bestehend, von einander geschieden sind; das eine Ei ist aber krankhaft und bildet einen Abschnitt der Placenta des gesunden Eies. Letztere bietet übrigens gar nichts Abnormes dar. Merkwürdig ist die ganz natürliche und höchst täuschende Form der gesammten Nachgeburt. Zwillingsschwangerschaften, in denen eine Mole sich neben einem gesunden Ei entwickelt hatte, sind auch früher einige Male beobachtet worden, wie u. A. von Mayer[1]), Davis[2]), Hildebrandt[3]); dass auch mehrere der als partielles Myxom der Placenta beschriebenen Fälle in einer Verwechselung mit derartigen Zwillingsschwangerschaften wahrscheinlich bestehen, ist oben besprochen worden. — In den früher veröffentlichten Fällen ist von grösseren, voluminösen Molenmassen die Rede gewesen, die in mehreren Stücken vor oder nach der Geburt des gesunden Eies abgegangen sind; letztere war von starken Metrorrhagien begleitet, so dass die Fälle mit Placenta praevia haben verwechselt werden können und als solche behandelt worden sind. Im gegenwärtigen Falle hat das kranke Ei weder Schwangerschaft noch Geburt complicirt und ist bei der ersten Untersuchung als partielles Myxom der gesunden Placenta gedeutet worden.

Das kranke Ei ist auch in anderen Beziehungen von besonderem Interesse. Ungewöhnlich ist es schon, in einer Mole eine so beträchtliche Eihöhle mit wohlerhaltenen Eihäuten anzutreffen. Das Ei ist ganz zusammengefallen, seine Wände sind in die Eihöhle hineingestülpt und so dicht an einander gelagert, dass die kleinen Fibrome an der Innenfläche des Amnion in dasselbe hineingedrückt wurden und somit in grubenförmige Vertiefungen zu liegen ge-

[1]) Würzburger Corresp.-Blätter 1847. No. 38.

[2]) Obstrical Transactions Vol. III, p. 177.

[3]) Monatsschrift für Geburtsk. Bd. 18, S. 224. 1861.

kommen sind. Wird das Ei aber von Schafwasser ausgedehnt gedacht, so würde es einen Umfang erhalten, der dem Anfange des 5. Schwangerschaftsmonates entsprechen würde. Dass Schafwasser in einer früheren Periode vorhanden gewesen ist, lässt sich ja nicht bezweifeln; auch die Zotten haben sich ursprünglich über einen breiteren Raum gespannt, denn sie liegen jetzt stark zusammengedrückt. Die beiden Eier haben sich demnach in der ersten Zeit der Schwangerschaft wahrscheinlich ziemlich gleichmässig neben einander entwickelt, allmählich hat aber das gesunde Ei Überhand genommen und das kranke Ei mehr und mehr zusammengedrückt. Nichtsdestoweniger hat das letztere bis zur Geburt, die im 9. Schwangerschaftsmonate geschah, eine erstaunende Vitalität in allen seinen Bestandtheilen bewahrt. Es finden sich nicht nur keine Zeichen einer regressiven Metamorphose der Gewebselemente, weder der Eihäute, noch der Zotten, sondern es sind vielmehr Zeichen eines ungestörten Wachsthums an beiden vorhanden. Das Chorion und das Amnion haben sich wegen des Druckes des gesunden Eis nicht ungehindert ausdehnen können, der Eisack hat sich daher zusammenfalten müssen. Auch die pathologische Neubildung im Amnion hat sich bis zur Geburt ungestört fortgesetzt, denn die kleinen Fibrome finden sich in allen Entwickelungsstufen von der ersten Anlage an bis zur losgerissenen, fest organisirten, kleinen Geschwulst. Auch die kranken Zotten sind in ihrer Verästelung und ihrem Wachsthum unausgesetzt fortgefahren, indem man überall neue Zottenzweige als knospenartige Hervorragungen aus dem epithelialen Ueberzuge der älteren Zotten hervorsprossen sieht. Es scheint allerdings dieses Wachsthum der Zotten in den späteren Perioden der Schwangerschaft relativ gering gewesen zu sein; dass aber hier von mehr als von einer Anschwellung und Umbildung der in einem früheren Stadium der Schwangerschaft entwickelten Zotten die Rede ist, ist nicht zu verkennen.

Es fragt sich nun, was von dem Fötus geblieben ist. Da ich den Eisack bei meiner ersten Untersuchung völlig intact und ohne Spuren einer vorhergehenden Berstung der Eihäute fand, so muss eine frühere Ausstossung des Fötus gewiss ausgeschlossen werden. Wäre dieses Ei in einer früheren Stufe der Schwangerschaft geborsten, — und das Fehlen der Amnionflüssigkeit könnte allerdings dafür zu sprechen scheinen, — so wäre ein solcher Abgang des

Fötus vielleicht nicht unmöglich gewesen, indem der Rand der Placenta, welcher jetzt vom kranken Ei eingenommen wird, nach dem Eihautrisse zu urtheilen, nicht unweit vom inneren Muttermunde festgesessen hat. — Ebenso wenig habe ich in den ausserhalb des Eies angehäuften Blutcoagula Ueberreste des Fötus finden können. Die oben besprochenen kleinen, weisslichen Körper, die in der Eihöhle gefunden wurden, enthielten nur körnigen Detritus nebst Fettkörnchenhaufen und erlaubten keine bestimmte Deutung, sind aber vielleicht als die letzten Ueberreste des Fötus anzusehen. Derselbe ist demnach so gut wie vollständig resorbirt worden, muss aber schon sehr früh zu Grunde gegangen sein und kann jedenfalls keine Entwickelung erreicht haben, welche der jetzigen Grösse der Eihöhle entsprechen würde.

Nun sind aber bekanntlich Eier mit blasiger Degeneration der Zotten und fehlerhaft oder nicht entwickeltem Fötus ein sehr häufiger Befund bei Aborten aus den ersten Schwangerschaftsmonaten. Mehrere solche Eier sind schon in den bekannten Arbeiten von Dohrn[1]) und Hegar[2]) beschrieben worden. Ich habe im Laufe des letzten Jahres eine grössere Anzahl von Aborten untersucht und derartige kranke Eier in mehr als der Hälfte der Fälle gefunden. Nicht selten ist die Amnionblase völlig leer und enthält nur eine klare seröse Flüssigkeit. In anderen Fällen sitzt an der einen oder anderen Stelle der Innenfläche des Amnion ein kleiner rundlicher oder unregelmässig geformter, $\frac{1}{2}$ — 1 Mm. grosser Körper, welcher aus Nichts als aus runden, schwach conturirten, zum Theil fettig entarteten Zellen und einer hellen, fast homogenen Zwischensubstanz besteht, und der durch einen feinen, 1 — 3 Mm. langen Strang von ähnlicher Natur mit dem Amnion verbunden ist. In noch anderen Eiern ist der Embryo zwar etwas weiter entwickelt, aber von den verschiedensten Formen von Missbildungen befallen. Seltener ist der Embryo einigermaassen wohl gebildet und von bis zu 2 Cm. Länge, wie dies auch Hohl[3]) nur einmal gefunden hat. Sehr gewöhnlich ist fettige oder lipoide Entartung des Embryo vorhanden; derselbe ist dann eine kürzere oder längere Zeit vor der Geburt abgestorben. Als die äussersten Glieder dieser Reihe von kranken Eiern stehen endlich

[1]) Monatsschrift für Geburtsk. Bd. 21, S. 30. 1863.
[2]) ibid. Bd. 21, Supplementheft S. 1. 1863.
[3]) Lehrb. der Geburtshülfe, S. 392. 1855.

die sehr seltenen Fälle, in welchen der Embryo seine Entwickelung ziemlich ungestört fortgesetzt zu haben scheint, und von denen die Fälle von Martin und der oben beschriebene dreimonatliche Abort Beispiele sind.

Die blasige Entartung der Chorionzotten kann demnach neben den verschiedensten Zuständen des Embryo gefunden werden. Sehr häufig ist letzterer der Sitz von mehr oder weniger eingreifenden Krankheitsprozessen gewesen, die in demselben verschiedene Missbildungen hervorgerufen und ihn in seiner Entwickelung gehemmt haben. Es sind diese Krankheitsprozesse wahrscheinlich immer sehr früh im Ei entstanden, und müssen mit Panum[1]) zunächst als entzündliche Vorgänge aufgefasst werden, welche nach ihrer Intensität und vielleicht nach dem Zeitpunkte, zu welchem sie im Keime auftreten, bald eine theilweise Verödung der Keimanlagen der meisten wichtigeren Organe mit Verkrüppelung des ganzen embryonalen Körpers, bald mehr locale Missbildungen einzelner Körpertheile hervorrufen können. Das Erstere ist in den hier besprochenen Aborten sehr häufig der Fall; der Embryo ist zu einem unförmlichen Klumpen umgewandelt, dem die meisten Organe, deren Keime durch Entzündung zerstört worden sind, gänzlich fehlen. Von diesen verkrüppelten Amorphi finden sich in anderen Eiern alle Uebergangsformen zu mehr oder weniger entwickelten Missbildungen, was auch Panum[2]) an einigen Beispielen nachgewiesen hat. Es scheinen in der That die nicht zerstörten Keimzellen der verschiedenen Organe, nach dem Ablaufe des Krankheitsprozesses, ihren ursprünglichen Entwickelungsplan mit einer oft merkwürdigen Hartnäckigkeit, so gut sie es können, festzuhalten. Von diesem Verhältnisse liefern die bekannten herzlosen Amorphi, die durch einen Zwillingsbruder ernährt werden und dadurch zu einer oft bedeutenden Grösse heranwachsen können, ein schlagendes Beispiel. In unseren Aborten sind zwar diese Amorphi, die keinen Zwillingsbruder zur Erhaltung ihres Kreislaufes gehabt haben, frühzeitig zu Grunde gegangen, und ihre Gewebstheile sind einer fettigen (lipoiden) Entartung anheimgefallen; sie haben jedoch ihre Entwickelung eine Zeit lang fortgesetzt.

[1]) Nordisk med. Archiv, Bd. 1, S. 1. 1869.
[2]) l. c.

Es ist von den verschiedenen Verfassern vielfach von einer Auflösung der Embryonen in der Amnionflüssigkeit und von einer nachherigen Resorption derselben gesprochen worden. Ich glaube indessen, dass diesen Vorgängen eine sehr geringe Rolle beizulegen ist. Man findet in der That gewöhnlich Nichts, was auf eine solche Resorption deuten könne. Es scheinen vielmehr die abgestorbenen Embryonen auch lange nach ihrem Tode eine grosse Widerstandsfähigkeit gegen die Einwirkung der Amnionflüssigkeit beizubehalten. Ich habe mehrmals ganz kleine, verkrüppelte Embryonen zwar fettig entartet, in ihrer Form aber völlig wohl erhalten, in Eiern gefunden, die bis zu 10 Monaten im Uterus zurückgehalten worden sind. Zudem ist die Amnionflüssigkeit in diesen Eiern meist ganz klar, oder sie enthält nur losgestossene, hinfällige Amnionepithelzellen suspendirt. Wenn daher die Eier ganz leer gefunden werden, so rührt dies gewiss am Häufigsten daher, dass der Primitivstreifen seiner Zeit völlig destruirt worden und somit gar kein Embryo zur Entwickelung gekommen ist.

Auch in dem oben beschriebenen Zwillingsei ist es wahrscheinlich, dass der Embryo entweder gar nicht entwickelt oder wenigstens sehr rudimentär gewesen und frühzeitig abgestorben ist. Vielleicht ist er bei dem Drucke der dicht aneinander gelagerten Eihäute nach dem Tode zerquetscht worden und es sind nur die genannten detritusähnlichen Körper übrig geblieben.

Es zeigt dies Ei daher auf sehr eclatante Weise, wie die peripherischen Eitheile lange nach dem Tode des Fötus fortwachsen können, ein Verhältniss, das bekanntlich in derlei kranken Eiern sehr gewöhnlich vorgefunden wird. Es scheint dieses fortgesetzte peripherische Wachsthum der Eier nie in einem der normalen Schwangerschaft entsprechenden Maasse von Statten zu gehen, und es wird daher immer schwierig, oft auch wohl unmöglich, einzig aus der Grösse dieser sogenannten zurückgehaltenen Aborten das Alter derselben zu muthmaassen. Im Allgemeinen erreichen sie keine bedeutende Grösse und werden zudem oft frühzeitig aus dem Uterus ausgestossen, indem sie, wie oben besprochen, ein sehr beträchtliches Contingent zu den Aborten überhaupt liefern. Nur einmal habe ich ein völlig leeres Ei, dessen Eihöhle von 6 Cm. Länge und von wohl bewahrten Eihäuten eingeschlossen war, gefunden; dasselbe war im 5. Schwangerschaftsmonate abgegangen. —

In dem gegenwärtigen Falle ist das kranke Ei, wegen des Vorhandenseins eines gesunden Zwillingseies, bis zum 9. Schwangerschaftsmonate zurückgehalten worden und hat dabei zu einer ungewöhnlichen Grösse heranwachsen können.

Es sollen schliesslich noch einige eigenthümliche Verhältnisse hervorgehoben werden, die in den Placenten der beiden hier besprochenen kranken Eier sich wiederholen und die schon oben berührt worden sind. Erstens bezüglich der Serotina. Die Bildung einer Placenta materna ist hier nur unvollständig zu Stande gekommen, es heften sich die Chorionzotten einfach an die Uterusschleimhaut, von einer Trennung der einzelnen Zottengruppen zu Cotyledonen ist keine Rede. Es scheinen die blutführenden grossen Sinus in diesen Placenten entweder gar nicht gebildet gewesen zu sein oder sie sind im Laufe der Schwangerschaft wieder zerstört worden. Jedenfalls haben diese Eier sich factisch eine geraume Zeit fortentwickelt, ohne dass mütterliches Blut zwischen ihren Chorionzotten hat circuliren können. Bekanntlich ist die seit Hunter's Tagen fast allgemein vertretene und später namentlich von Virchow weiter ausgeführte Theorie über die Bildung der placentaren Sinus durch ectatische Ausdehnung der mütterlichen Capillaren (und Venen) neuerdings durch die scharfsinnigen Untersuchungen von Braxton Hicks[1]) stark erschüttert worden. Ihm beizutreten, scheint Langhans[2]), durch seine neulich veröffentlichte Untersuchung einer Tubenschwangerschaft veranlasst, nicht abgeneigt zu sein. Ich wage in dieser überaus schwierigen und während der letzten Jahre viel discutirten Frage im Augenblicke nicht zu entscheiden. Ich habe seiner Zeit die Winkler'schen Untersuchungen an nahezu ausgetragenen Placenten nachgemacht und glaubte zu ähnlichen Resultaten, wie er, gekommen zu sein. Die Placenta materna schiebt sich bis zur Aussenfläche des Chorions vor, bildet an letzterem einen ziemlich dicken Ueberzug (die Winkler'sche Schlussplatte) und dient mit ihren Balken den grösseren Zottenästen zur Stütze; in die zwischenliegenden cavernösen Räume ragen die dendritisch verzweigten Zottenäste niederer Ordnung frei hinein. In wie weit diese cavernösen Räume wirkliche ectatische Capillaren sind, die

[1]) Obstetrical Transactions, No. XV, S. 149. 1873.

[2]) Archiv für Gynäkol. Bd. 9, S. 337. 1876.

mit dem mütterlichen Gefässsysteme in directer Verbindung stehen oder etwa dilatirte Uterusdrüsen darstellen und nur Secretionsproducte der Schleimhaut enthalten, muss dahingestellt werden. Vielleicht mag Braxton Hicks in dieser Hinsicht zum Theil Recht haben; es wäre dann weniger auffallend, dass der Fötus bis zum 3. Monate, wie in meinem Falle (oder noch länger, wie in den Fällen von Martin), ungeachtet des Nichtbespültseins der Chorionzotten vom mütterlichen Blute, sich hat fortentwickeln können. Es sind übrigens diese Verhältnisse an Aborten, bei dem äusserst seltenen Vorkommen völlig normaler Eier, sehr schwierig zu beurtheilen; auch scheinen die von Braxton Hicks gegebenen Abbildungen anzudeuten, dass er nicht immer mit ganz gesunden Eiern gearbeitet hat. Vielleicht möchte es auch wohl etwas gewagt sein, von dem Befunde an einer Tubenschwangerschaft auf die normalen Verhältnisse im Uterus ohne Weiteres zu schliessen (wie Langhans thut). Ich bin geneigt, die weniger innige Verbindung der fötalen mit der mütterlichen Placenta, wie sie in den obigen Fällen sich findet, eher als etwas Pathologisches anzusehen, wenigstens wenn sie durch einen längeren Zeitraum der Schwangerschaft fortbesteht; es scheinen sich hieraus verschiedene Abnormitäten von Seite der Chorionzotten erklären zu können. Die letzteren zeigen einen vom Normalen ganz abweichenden Habitus. Die dendritisch verzweigten Seitenäste, die in einer gesunden Placenta wohl als das eigentliche Ernährungs- und Respirationsorgan des Fötus zu betrachten sind, sind hier ohne Function geblieben und daher verkrüppelt und eingeschrumpft. Das Ei hat einzig aus den langgestreckten und mit der Serotina in unmittelbarer Verbindung stehenden Zottenästen, die in einer gesunden Placenta den von Langhans als tertiäre Stämme bezeichneten Aesten zum Theil entsprechen würden, sein Ernährungsmaterial holen können. Es ist das Ei gewissermaassen wie eine Pflanze, die an einem unfruchtbaren Boden wächst, situirt gewesen; es hat zahlreiche Wurzeln nach allen Seiten entsendet, diejenige derselben, die den mütterlichen Boden nicht haben erreichen können, sind verkrüppelt entwickelt worden, während andere sich zu einer abnormen Länge haben ausdehnen müssen. Eine langgestreckte Form und spärliche Verästelung der Chorionzotten soll nach Virchow[1]) auch bei Abdominalschwangerschaften,

[1]) Gesammelte Abhandl. S. 775. 1855.

in denen eine Sinusbildung der maternen Placenta auch nur unvollständig oder gar nicht zu Stande kommt, vorgefunden werden. — Ferner gehen die Zotten in relativ geringer Zahl vom Chorion ab. In einer gesunden Placenta finden sich bekanntlich zwischen den grösseren Stämmen überall zahlreiche feinere und feinste Zotten, die von der ganzen Oberfläche des placentaren Chorions entspringen und entweder in der Winkler'schen Schlussplatte endigen oder dieselbe durchdringen. In unseren Fällen sind nur einzelne Zottenstämme zur Entwickelung gekommen, haben aber dafür eine ungewöhnliche Grösse erreicht. Die zwischenliegenden Stellen des Chorions sind ganz glatt in oft ¼ — 1 Cm. Ausdehnung; sie haben dem an der Aussenfläche des Eis sich anhäufenden Blute einen geringen Widerstand geleistet und sind durch dessen Druck in die Eihöhle hineingestülpt worden, wodurch die sogenannten Bosselures entstanden sind. Es scheint demnach, dass das Chorion nur dann diese feineren Zotten entsendet, wenn die Placenta materna bis zu seiner äusseren Oberfläche emporgewachsen ist und hier ihre Schlussplatte gebildet hat. — Es lassen sich auch noch die Blutextravasate, die in dem Gewebe der Serotina und an deren Oberfläche, so wie auch zwischen den Zotten und an der äusseren Oberfläche des Chorions sich finden, aus demselben abnormen Verhältnisse einigermaassen erklären. Die starke Fluxion zur Uterusschleimhaut, die durch jede Schwangerschaft hervorgerufen wird, ist in diesen Fällen wegen der mangelhaften Entwickelung der Placenta materna nicht compensirt worden; es sind häufige Berstungen der mütterlichen Gefässe entstanden, und das extravasirte Blut hat sich theils in die Schleimhaut infiltrirt oder sich an deren Oberfläche gelagert, theils ist es nach dem Gesetze der Schwere zwischen den Zotten heruntergesickert und hat sich an der Aussenfläche des Chorions angehäuft. Dass diese Blutungen successiv entstanden sind, geht aus der schichtweisen Beschaffenheit der Extravasate hervor; sie waren in den beiden hier besprochenen Fällen ausserdem ungewöhnlich spärlich. Bei dem leeren Zwillingsei ist die Blutung auch wohl eine Zeit lang vor der Geburt gestillt worden, und das Blut hat sich zum Theil organisiren können; es ist von einer früheren Genitalblutung während der Schwangerschaft Nichts notirt worden. — Sonst sind bekanntlich Metrorrhagien eine sehr gewöhnliche, fast constante und oftmals ge-

fährliche Complication der Trauben-Molenschwangerschaften, besonders in der letzten Zeit vor dem Abgang der Mole aus dem Uterus. Die Blutung mag indessen auch hier anfänglich gering gewesen sein, sie ist aber mit dem Heranwachsen der Mole allmählich reichlicher geworden; dem entsprechend findet man fast immer dicke, geschichtete, zum Theil entfärbte Fibrinniederschläge an der Aussenseite des Chorions solcher Molen, nebst jüngeren Coagulummassen zwischen den degenerirten Zotten. — Ich habe mehrere Aborte mit blasiger Entartung der Zotten auf diese mangelhafte Bildung einer Placenta materna untersucht und ganz ähnliche Verhältnisse gefunden; es muss derselben gewiss eine nicht unwesentliche Rolle beigelegt werden.

Zweitens muss ich hinsichtlich der pathologisch-anatomischen Natur der Zottenkrankheit Virchow entgegentreten. Derselbe hat bekanntlich zuerst die Traubenmole unter den Myxomen (den Schleimgewebsgeschwülsten) aufgeführt und sie als einen Reizungszustand beschrieben, der von einer chronischen Endometritis hervorgerufen sei und in einer Hyperplasie des schleimgewebigen, von der Allantois herstammenden Grundstocks der Zotten bestehen soll. Der Fötus soll nach ihm erst secundär zu Grunde gehen. Es ist dies indessen, wie ich glaube, nicht richtig. Ich habe oben den bindegewebigen Charakter des kranken Zottengewebes accentuirt. Die Streifung desselben ist zwar fein und dicht, aber überall deutlich und wird in den grösseren Zottenästen wellenförmig. Die zelligen Elemente sind im Ganzen spärlich vorhanden und sehr schmal und spitz auslaufend, Bindegewebskörpern sehr ähnlich sehend. Es stimmt das Gewebe in histologischer Hinsicht in allem Wesentlichen mit dem Bindegewebe des Chorions und des Amnions überein. An dem Ursprunge der Zottenstämme vom placentaren Chorion geht das Zottengewebe in die bindegewebige Schicht des letzteren unmittelbar über. Ich habe ferner keine besondere bindegewebige äussere Scheide an diesen kranken Zotten finden können. Bekanntlich bildet in einer gesunden Placenta das Chorion um die grösseren Zottenäste (erster bis dritter Ordnung) herum eine ziemlich dicke und feste bindegewebige Schicht, die an ihrer Aussenseite das Zottenepithel trägt; es ist der schleimgewebige Grundstock in denselben nur als relativ dünne Gefässscheide der hier sehr weiten Blutgefässe vorhanden. In den Zottenverzweigun-

gen niederer Ordnung nimmt das Schleimgewebe an Masse relativ zu, während die bindegewebige Scheide sich hier beträchtlich verdünnt. Ganz anders verhält sich die Sache in unseren gegenwärtigen Fällen. Es sind die Zottengefässe an dem oben besprochenen 3monatlichen Abortus mit wohl entwickeltem Fötus auffallend fein und eng, besonders in Bezug auf die sehr dicken und mächtigen Zottenstämme. Die Gefässe verlaufen im Ganzen excentrisch, nahe der Oberfläche an der einen oder der anderen Seite der Zotte, ziehen an den blasigen Erweiterungen an der Wand derselben hin und sind nur in ihrer nächsten Nähe von einer schleimgewebigen Schicht, die dem Grundstocke gewöhnlicher gesunder Zotten ähnelt, in äusserst geringer Menge begleitet. Das übrige Zottengewebe erscheint von der genannten, mehr bindegewebigen Beschaffenheit. Es verdichtet sich dasselbe nicht erheblich gegen die Oberfläche der Zotten und die Epithelzellen sitzen ihm unmittelbar an. — In den Zotten des leeren Zwillingseis fehlen sowohl die Blutgefässe als das eigentliche Schleimgewebe.

Es sind mir diese Verhältnisse namentlich bei der Vergleichung mit den festen Geschwülstchen, welche durch zellige Hyperplasie des Grundstocks erzeugt werden, auffallend gewesen. Es findet sich an den letzteren eine zwar dünne, aber sehr dichte und feste bindegewebige äussere Scheide, die sich von dem centralen schleimgewebigen Grundstock ziemlich scharf abzeichnet und an ihrer Aussenseite die hier sehr grossen und breiten Epithelzellen trägt. Diese beiden Krankheitsformen der Chorionzotten sind offenbar durch ganz verschiedene, einander entgegengesetzte pathologisch-anatomische Veränderungen hervorgebracht worden. Während die festen Geschwülste durch Hyperplasie und Zellenwucherung im Grundstocke entstanden sind, ist bei der blasigen Entartung der vom Chorion gebildete Ueberzug der Zotten hyperplastisch und ausserordentlich verdickt, der Grundstock ist dem entgegen zu einem Minimum reducirt, wie in den vascularisirten Zotten des obigen Abortus, oder gar gänzlich verschwunden. An Querschnitten der Zotten sieht man ferner, dass die circumscripten Anschwellungen nicht durch einfache Hyperplasie entstanden sind; das Gewebe ist hier centralwärts zu einem mehr oder weniger weitmaschigen Balkengerüste zersprengt, dessen Maschen im frischen Zustande eine schleimig-seröse Flüssigkeit wahrscheinlich enthalten haben und in

den grösseren blasenartigen Erweiterungen zu centralen cystoiden Hohlräumen einschmelzen. Es scheinen diese Hohlräume zunächst durch eine schleimige Metamorphose des Gewebes, vorzugsweise der Intercellularsubstanz, entstanden zu sein, und man könnte daher den Namen Myxom für diese Krankheitsform sehr wohl beibehalten. Ich möchte jedoch einen specielleren Namen vorziehen und die Krankheit als Hyperplasie und Cystoid des Chorions bezeichnen.

Es hat sich in den oben beschriebenen zwei Fällen der krankhafte Vorgang in seinen verschiedenen Phasen ziemlich leicht verfolgen lassen, weil die pathologischen Veränderungen hier ungewöhnlich wenig vorgeschritten erscheinen, wenn man die Eier mit den gewöhnlichen Traubenmolen vergleicht. In den peripherischen Endverzweigungen der Zotten, die an die Serotina sich heften, ist die Umbildung noch in ihrem Anfange; dieselben sind meist ganz solid, es findet sich nur ab und zu eine beginnende Rareficirung des Gewebes im Innern. Je näher dem Ursprunge vom Chorion nehmen an den grösseren Zottenästen die circumscripten Anschwellungen und mit ihnen die centralen cystoiden Hohlräume an Grösse zu. Die letzteren sind in dem bindegewebigen Ueberzuge selbst und daher eigentlich excentrisch in den Zotten belegen und können zunächst mit den circumscripten cystoiden Bildungen im subcutanen Zellengewebe, die an pathologischen Früchten mitunter sich finden, verglichen werden.

Ich kann somit Hecker[1]) zum Theil beipflichten, wenn er von einer mangelhaften Entwickelung der Allantoisproductionen im Inneren der Zotten spricht, nur ist die Zottenkrankheit nicht die Folge derselben, sondern eher gerade umgekehrt, in einigen Fällen wenigstens. — Es ist vielleicht auch etwas Aehnliches gewesen, was Ercolani gesehen und als „Fibrom des Glandularorgans“ beschrieben hat; derselbe scheint aber an der sonderbaren Ansicht, dass diese Gebilde Productionen der Uterusschleimhaut seien, sich wie versehen zu haben. Ich kenne die Ercolani'schen Arbeiten übrigens nur aus Referaten.

Ueberhaupt ist die Theilnahme der Allantois an der Bildung der peripherischen Eitheile bei Weitem noch nicht sicher festgestellt

[1]) Klinik der Geburtskunde, S. 21. 1864.

worden; ich glaube indessen, auf meine Untersuchungen über Aborte gestützt, den bisherigen gewöhnlichen Ansichten entgegentreten zu müssen. Es wächst, sagt Kölliker[1]), nachdem das Amnion von der sogenannten serösen Hülle sich abgeschnürt hat, die Allantois oder wenigstens deren Bindegewebsschicht an der ganzen inneren Oberfläche der serösen Hülle herum und bildet somit das Bindegewebe des bleibenden (secundären) Chorions, während die seröse Hülle zum Epithelium des letzteren wird, indem (bei Vögeln und Säugethieren) das mittlere Keimblatt nur insoweit in zwei Blätter sich spaltet, als dasselbe an der Amniosbildung betheiligt ist. Dieses vollständige Herumwachsen der Allantois findet nun bei derartigen kranken Eiern, von denen hier die Rede ist, bei Weitem nicht statt. Es wird in der hiesigen Präparatensammlung ein merkwürdiges Ei aufbewahrt, bei dessen genauerer Beschreibung ich mich übrigens hier nicht aufhalten will, und das nur kurz erwähnt werden soll. Dasselbe wurde in der 9. Menstruationsperiode nach der Conception aus dem Uterus ausgestossen. Die 5 Cm. grosse Amnionblase liegt in dem ca. 10 Cm. betragenden Chorionsack frei flottirend, ist aber mittelst eines kurzen und dünnen, an seinem äusseren Ende pilzförmig ausgebreiteten Stiels an die Innenseite des Chorions angeheftet. Das Amnion enthält einen 2 Cm. langen, im Ganzen wohlgebildeten Embryo, welcher seiner Entwickelung nach der 6. Schwangerschaftswoche entspricht. Der Embryo sowie seine kurze Nabelschnur sind fettig (lipoid) entartet, die übrigen Eigebilde erscheinen dagegen im Ganzen frisch. — Der pilzförmig angeschwollene Stiel, welcher Chorion mit Amnion verbindet, ist der peripherische Theil der Allantois; letztere enthält eine Allantoishöhle, schliesst die aus dem Nabelstrange sich fortsetzenden Nabelgefässe ein, und an ihrer Aussenseite verläuft ein feiner Dottergang zu einer neben ihr an das Chorion angelötheten kleinen Dotterblase. Die Allantois ist an ihrer Insertionsstelle am Chorion von der Bindegewebsschicht des letzteren scharf abgegrenzt. Ihr entsprechend ist eine kleine Zottengruppe von etwa $1\frac{1}{2}$ □Cm. Ausdehnung vascularisirt; alle übrigen Chorionzotten sind mit der Allantois nicht in Verbindung gekommen und daher gefässlos. Dessenungeachtet hat das Chorion

[1]) Entwickelungsgeschichte des Menschen, S. 104. 1861.

eine dicke und grosse Placenta, die mehr als ¾ der ganzen Eioberfläche einnimmt, gebildet; die nicht vascularisirten Zotten derselben sind zudem oft viel dicker und grösser als die wenigen vascularisirten. — Ich habe später, durch diesen Fall angeregt, verschiedene kranke Eier auf diese Frage untersucht und ähnliche Verhältnisse gefunden. Die Allantois lässt sich manchmal als rundlicher, oft ziemlich dicker Stiel zwischen Chorion und Amnion eine Strecke weit verfolgen; das Gewebe des Stiels ist schleimig-sulzig, die Oberfläche wird von einem Epithelium aus schwach conturirten Zellen bedeckt. Vom Stiele aus bekleidet das Allantoisgewebe als einigermaassen dicke Lage den angrenzenden Theil des Chorions; es ist in einigen Fällen ziemlich deutlich abgegrenzt, verliert sich aber in anderen Eiern allerdings ohne scharfe Grenze an der Innenfläche des Chorions. Bisweilen scheint das Allantoisgewebe zunächst nur als Gefässscheide einige zu etwas entfernteren Placentarzotten verlaufende Blutgefässe zu begleiten. Immer sind, wenn der Embryo verkrüppelt, missbildet oder doch früh abgestorben ist, viele Placentarzotten und oft genug die grosse Mehrzahl derselben mit der Allantois nicht in Verbindung gekommen und daher unvascularisirt geblieben. An Eiern mit gut entwickeltem Fötus und an gesunden Placenten aus den späteren Schwangerschaftsmonaten habe ich das Verhalten der Allantois noch nicht hinlänglich untersuchen können, um mich darüber sicher aussprechen zu dürfen; es ist mir jedoch wahrscheinlich geworden, dass auch in solchen die Allantois nur einen, den gefässführenden Placentarzotten entsprechenden Theil des Chorions überwächst, dass dagegen die feinen atrophirten Zotten des Chorion laeve, sowie die grösseren leeren Randzotten der Placenta, welche bekanntlich immer in grösserer oder geringerer Zahl sich finden, überhaupt nie aus der Allantois vascularisirt gewesen sind. — Das Chorion stellt eine bindegewebige, mit einem äusseren Epithelium bekleidete Blase dar, welche eine grosse selbständige Vitalität besitzt und einen typischen Entwickelungsplan verfolgt. Es schnürt sich ein Theil derselben, das Amnion, als selbständige Blase ab; das übrige Chorion erzeugt an seiner äusseren Oberfläche Zotten, die an einer, jedoch nie scharf begrenzten Stelle grösser heranwachsen und eine Placenta bilden. Die Bildung einer Placenta ist weder von der Vascularisation der Zotten aus der Allantois (oder überhaupt von der Entwickelung

einer Allantois) absolut abhängig, wie eben besprochen ist, noch scheint dieselbe immer an die Verbindung der Chorionzotten mit der Serotina ausschliesslich gebunden zu sein, wenigstens habe ich mehrmals an Aborten mit abnorm geringer Anlage der Serotina die Placenta an der inneren Oberfläche der Reflexa eine mehr oder weniger grosse Strecke weit sich ausdehnen gesehen, ein Verhältniss, das, beiläufig gesagt, vielleicht für die Entstehung der Placenta praevia Bedeutung haben kann. — Die Allantois ist eine Production des Fötus, welche die Verbindung zwischen dem Chorion und den von ihm abgeschnürten Theilen, Amnion und Embryo mit Dotterblase, bewerkstelligt, mit der Bildung des Chorionbindegewebes dagegen Nichts zu thun hat. Unter normalen Verhältnissen wird die ausgebildete Placenta sowohl mit der Anlage der Serotina, als mit der Ausbreitung der Allantois mehr oder weniger genau congruiren. Bei krankhaften Zuständen (Hyperplasie) von Seite des Chorions, und noch mehr bei den, jene sehr häufig begleitenden Missbildungen und Verkrüppelungen des Embryo, wird die Entwickelung der Allantois und ihre Ausbreitung am Chorion vielfach beschränkt. Wenn der Embryo nur zu einem sehr rudimentären, aus nicht differenzirten Zellen bestehenden Amorphus entwickelt wird und sehr bald abstirbt, scheint er gar keine Allantois zu produciren oder es wird das Gewebe derselben wieder resorbirt. Das Erstere gilt selbstverständlich bei der völligen Nichtentwickelung des Embryo, welche etwa der „abortiven Fruchthofbildung“ Panum's[1]) entsprechen mag. — Das sogenannte Magma reticulare, das in völlig leeren Eiern in oft beträchtlicher Menge sich findet, besteht aus nicht organisirtem Schleim und hinfälligen Zellen (Chorionendothel?) und ist als der schleimige Inhalt der Chorionblase aufzufassen.

Ich habe in dem Vorigen einige Erfahrungen aus meinen Untersuchungen über Aborte als vielleicht etwas ausschweifende Digressionen einschalten müssen, weil sie mir unentbehrlich vorkommen, wenn man einen einigermaassen plausiblen Erklärungsversuch über die Entstehungsweise dieser Krankheitsform des Eis machen will. Das sehr häufige Vorkommen der Hyperplasie des Chorions neben

[1]) Untersuchungen über die Entstehung der Missbildungen in Vogeleiern. 1860.

einem missbildeten, rudimentären oder gar völlig mangelnden Embryo weist augenscheinlich auf eine sehr frühe Entstehung der Krankheit hin. Es haben in den ersten Entwickelungsstufen des Eis, vielleicht noch bevor oder während das Amnion sich vom Chorion abschnürt, schädliche Einflüsse das Ei getroffen; dieselben haben in den verschiedenen Eitheilen, und zwar am häufigsten in allen, pathologische Vorgänge hervorgerufen. Das Chorion ist immer krankhaft geworden. Es ist in demselben ein abnormer Bildungstrieb entstanden, welcher als Hyperplasie der Bindegewebsschicht sich zu erkennen giebt und später zur cystoiden Entartung der Zotten führt [1]); auch das Bindegewebe der Chorionblase selbst ist an diesen Eiern oft auffallend dick. Nicht selten ist das Amnion in ähnlicher Weise krankhaft; sein Bindegewebe ist verdickt, es sind pathologische Bindegewebsneubildungen (Granulationswucherungen) in demselben entstanden. Solche circumscripte Bindegewebswucherungen, wie sie bei dem obigen Zwillingsei beschrieben sind, habe ich später als einen in der That nicht seltenen Befund an derartigen kranken Eiern beobachtet. — Höchst wechselnd ist endlich das Schicksal des Embryo. Meist ist derselbe der Sitz mehr oder weniger eingreifender Krankheitsprocesse (entzündlicher Vorgänge, parenchymatöser Entzündungen, Panum) gewesen, die ihn in seiner Entwickelung gehemmt und seinen frühzeitigen Tod, wenigstens zum Theil, bewirkt haben. — Oft genug ist die Embryonalanlage völlig destruirt worden, es bildet sich kein Embryo und keine Allantois und es entwickelt sich ein völlig leeres Ei mit leerer Amnionblase. Bisweilen scheint es nicht einmal zu einer Abschnürung des Amnion zu kommen, wie ich eins meiner Exemplare (einen 3monatlichen Abort) deute. Dessenungeachtet entwickelt das Chorion sich weiter und bildet eine Placenta. — In anderen Fällen wird der Embryo nur theilweise destruirt; es entwickeln sich verschiedene Missbildungen in allen Uebergangsformen von den kleinen rudimentären Amorphi an zu den weniger missbildeten und etwas grösseren Embryonen. Die Allantois wird nach dem Zustande des Embryo mehr oder weniger unvollständig entwickelt; sie wird ferner wegen der krankhaften Beschaffenheit des Chorions

[1]) Vielleicht stammt auch das abnorme Längenwachsthum der Zotten von derselben Ursache, wenigstens zum Theil, her.

in ihrer Ausbreitung am letsteren mehr oder weniger beschränkt, es wird eine, oft nur kleine Anzahl der Placentarzotten vascularisirt. Der krankhafte Zustand des Embryo und die beschränkte Entwickelung der Allantois werden alle beide den Tod des ersteren beschleunigen können. — Weit seltener sind schon die Fälle, in denen der Embryo von krankhaften Vorgängen selbst verschont wird und sich einigermaassen regelmässig entwickelt. Auch in diesen Fällen stirbt aber der Embryo oft früh ab, was von der unvollständigen Ausbreitung der Allantois am Chorion zum Theil herzurühren scheint. — Nur sehr selten scheint der Embryo ziemlich ungestört sich fortentwickelt zu haben, wie es in meinem 3monatlichen Aborte und in den Fällen von Martin der Fall ist. Es sind diese Fälle in der That merkwürdig genug, denn auch bei der vollständigen Vascularisation ihrer (Chorion-) Placenten haben diese Fötus doch unter relativ sehr ungünstigen Verhältnissen sich entwickeln müssen. Die Hyperplasie und Verdickung des Chorionbindegewebes in den Zotten muss ja schon die Ernährungszufuhr des Eis nicht unerheblich beeinträchtigen können; es kommen noch hinzu die mangelhafte Bildung einer Placenta materna und die Blutungen in der Serotina. In den zwei letzten Fällen von Martin, welche aus späteren Schwangerschaftsmonaten herstammen, sind die Kinder allerdings sehr schwach und atrophisch geboren.

Das weitere Schicksal der kranken Eier soll hier nur kurz skizzirt werden. Im Allgemeinen wachsen die peripherischen (niedriger organisirten) Eitheile, Chorion und Amnion, von der Existenz oder Nichtexistenz des (höher organisirten) Embryo ganz unabhängig, eine kürzere oder längere Zeit weiter und zwar in sehr verschiedener Weise. Es giebt in der That hier die sonderbarsten Varietäten. Bisweilen nehmen die Chorionzotten bei Weitem überhand und erreichen eine ungeheure Grösse; es ist dies bei sehr schnell vorschreitender cystoider Entartung derselben der Fall. Ich habe in meiner Sammlung eine grosse Traubenmole, welche im Anfange des 4. Schwangerschaftsmonates geboren wurde. Dieselbe wog bei der Geburt circa 1½ Pfund (mit eingeschlossenem coagulirtem Blute). Die übergrossen, mit zahlreichen, bis wallnussgrossen Blasen dicht besetzten Zotten lassen sich bis zu 15 Cm. ausstrecken. Das Chorion liegt als häutig ausgebreiteter, zusammengefallener Sack von 5 Cm. Breite der einen Seite der Mole an; die zwei Blätter

desselben sind nur durch eine sehr dünne Schleimschicht von einander getrennt und schliessen an einer einzelnen Stelle eine kleine, 3½ Mm. (!) grosse Amnionblase zwischen sich ein. Die Innenseite des kleinen Amnion ist von einem schönen Epithelium bekleidet und mit zahlreichen, pilzförmig gestielten, mikroskopisch kleinen Gebilden (Granulationsneubildungen) besetzt; keine Spur eines Embryo. Ich habe früher zwei andere, ganz ähnliche Exemplare zur Untersuchung gehabt; in noch einer anderen grossen Traubenmole wurde dagegen eine etwa 8 Cm. grosse, zusammengefallene, mit Amnion ausgekleidete Eihöhle gefunden. Es gehen bei sehr ausgesprochener cystoider Entartung der Zotten auch oft die Eihäute durch fettige Degeneration zu Grunde und es kann daher bisweilen schwer genug sein, Ueberreste derselben an grossen Traubenmolen nachzuweisen, zumal weil dieselben häufig zu mehreren Stücken zerrissen abgehen. Ich habe bisher jedoch immer wenigstens ein Chorion, zwar als oft sehr hinfälligen, zusammengefallenen oder strangförmig zusammengerollten Sack, in solchen Molen gefunden. Die eigentlichen Traubenmolen sind übrigens als die relativ seltenere Form dieser Krankheit anzusehen. — Häufiger ist die cystoide Entartung weit weniger ausgesprochen und es giebt auch in dieser Hinsicht die verschiedensten Uebergangsformen. Es werden die Eihäute dann meist ziemlich wohl erhalten gefunden. Die Eihöhle kann mitunter zu einem relativ beträchtlichen Umfange sich ausdehnen und viel Amnionflüssigkeit enthalten; das Amnion legt sich dem Chorion nahe an. Die Placenta erscheint oft dünn und mit grosser Flächenausbreitung, ihre Zotten liegen sehr zusammengedrückt und buchtig, zeigen sich aber, wenn sie herauspräparirt werden, von beträchtlicher Länge. Die blasenartigen Erweiterungen derselben sind meist kleiner und in geringerer Menge vorhanden.

Von der letzteren Kategorie liefern die oben unter Fall 4 und 5 näher beschriebenen Eier interessante Beispiele, welche zudem, als Extreme einer und derselben Krankheitsgruppe, diese sehr schön illustriren. Die Placenta des einen Eis ist dem Bau nach nahezu ein Abguss von der des anderen; das erstere enthält aber einen wohl entwickelten Fötus, das andere gar keinen. Das letztere Ei gehört überhaupt, bei der sehr grossen leeren Eihöhle mit wohl erhaltenem Chorion und Amnion, und weil es bis zu nahe dem normalen Ende der Schwangerschaft ungestört fort-

gewachsen ist, ohne Zweifel zu den grössten Seltenheiten und meines Wissens bisher ohne ein vollkommenes Analogon in der Literatur.

Es fragt sich zuletzt, wo die schädlichen Einflüsse, welche als primäre Ursache die Krankheit hervorgerufen haben, zu suchen sind. Die Antwort ist in der That sehr schwer zu geben. Es gehören ja die Erzeugungsvorgänge und die ersten Entwickelungsstufen des menschlichen Eis noch zu den dunkelsten Gebieten unseres Wissens. Indessen scheint mir die Vergleichung der Krankheit mit der zelligen Hyperplasie hier abermals einen bedeutungsvollen Fingerzeig zu geben. Wenn die Zellenwucherung im Grundstocke als durch einen Reiz entstanden angesehen werden muss, welcher auf die Zotten erst eingewirkt hat, nachdem die Allantois an das Chorion herangewachsen ist und ihre gefässführenden Productionen in das Innere der Zotten entsendet hat, so müssen bei der Hyperplasie des Chorionbindegewebes und bei den dieselbe oft begleitenden krankhaften Veränderungen des ganzen Eis die schädlichen Einflüsse schon in einer früheren Entwickelungsstufe das Ei angegriffen haben. Es wurde oben bei der Besprechung der Pathogenese der festen Knoten als einigermaassen wahrscheinlich hingestellt, dass dieselben einer chronischen Endometritis ihre Entstehung verdanken, weil die Erfahrungen an Aborten dafür sprechen. Es scheint dies für die Hyperplasie und das Cystoid des Chorions dagegen nicht zu gelten. Ich habe nach charakteristischen, pathologisch-anatomischen Veränderungen der Deciduen, die auf eine chronische Endometritis deuten könnten, an Aborten mit der letzteren Krankheit der Zotten vergebens gesucht. Dasselbe sagt auch Hecker[1]): die Decidua solcher Eier zeigt keine constanten Verhältnisse, sie ist nicht immer verdickt, oft das entgegengesetzte. Gegen den Einfluss der Uterusschleimhaut sprechen auch diejenigen Zwillingsschwangerschaften, in denen eine Traubenmole neben einem gesunden Ei sich entwickelt hat; mein obiger Fall ist in der That in dieser Beziehung besonders bedeutungsvoll. Ferner wird die cystoide Entartung der kranken Zotten in sehr verschiedenem Maasse und mit sehr verschiedener Schnelligkeit vorgeschritten gefunden. Bisweilen ist das Ei schon im 3. bis 4. Monate der Schwangerschaft zu einer umfangreichen und

[1]) l. c.

grosschaligen Traubenmole umgewandelt, während es in anderen Fällen bis zu 10 Monaten in der Gebärmutter sich aufhalten und dennoch mit weit weniger ausgesprochenen krankhaften Veränderungen gefunden werden kann. Dasselbe gilt aber auch von den besagten Zwillingsschwangerschaften (mein Fall, mit den früheren von Davis, Hildebrandt u. A. verglichen), bei denen es ja anzunehmen ist, dass die kranken Eier unter relativ günstigen und gleichartigen Bedingungen von Seite der Gebärmutter gelebt haben.

Es wird demnach wahrscheinlich, dass diese Krankheit wenigstens in manchen Fällen schon, bevor das Ei in die Gebärmutter angelangt ist, demselben zugeführt worden ist. Es sind dann nicht viele Alternativen übrig. Die Krankheit kann von einem kranken Ovarium oder von einem kranken Samen herstammen, wie dies auch für die angeerbte Syphilis neuerdings wahrscheinlich gemacht ist; oder dieselbe ist während des Durchganges des Eis durch die Tube entstanden. Wir sind indessen hier auf dem Gebiete der reinen Muthmaassungen; wissen wir ja doch überhaupt noch nicht, zu welchem Zeitpunkte nach der Empfängniss das Ei in der Gebärmutter anlangt. Es ist derselbe gewiss nicht unerheblichen Schwankungen unterworfen; das Ei kann in seiner Wanderung durch die Tube vielfach verspätet werden und während dieser Zeit viele Entwickelungsstufen und viele Krankheitsprozesse durchmachen. Diese Fragen zu beantworten müssen wir der Zukunft überlassen; die relative Häufigkeit der Krankheit scheint für eine Entstehung derselben aus verschiedenen Quellen zu sprechen. So viel darf indessen gesagt werden, dass der Einfluss der Uterusadnexa auf die Pathologie der Schwangerschaft und somit auf die Abortenfrage bisher gewiss zu gering geschätzt worden ist, und es gebührt daher Hennig[1]) Dank dafür, dass er die bisherigen zerstreuten Erfahrungen über die Krankheiten der Eileiter in einer monographischen Arbeit gesammelt hat. Nach ihm sind Molen zweimal in der Tube beobachtet worden (von Blasius).

Die mangelhafte Bildung einer Placenta materna muss zunächst als eine secundäre Erscheinung angesehen werden. Es haben die kranken Zotten normaler Weise in die Gebärmutterschleimhaut nicht eindringen und dieselbe zum regelmässigen Entgegenwachsen nicht

[1]) Die Krankheiten der Eileiter und die Tubenschwangerschaft. 1876.

reizen können. Am obigen dreimonatlichen Abortus lagen die Uterusdrüsen buchtig und geschlängelt an der äusseren Oberfläche der Placenta und ihre Lichtungen erschienen nicht merkbar dilatirt; es hatten dieselben die Chorionzotten offenbar nicht aufgenommen. — In demselben Sinne ist auch wohl ein Fall von gänzlichem Fehlen einer Decidua (reflexa?), den Hecker[1]) erzählt, zu beurtheilen; eine ähnliche Beobachtung beschreibt Hegar[2]). Dass die Uterusschleimhaut beim Vorhandensein einer Endometritis auf das schon vorher kranke Ei in vielfältiger Weise einwirken kann, ist zu erwarten; mir fehlen jedoch in dieser Hinsicht bisher genügende Thatsachen. Es sind diese Eier, auch bei gesunder Uterusschleimhaut, ungünstig genug situirt, und es ist eher die Beharrlichkeit zu bewundern, mit welcher sie dessenungeachtet ihre Entwickelung verfolgen.

Es soll gern zugestanden werden, dass in den obigen Raisonnements viel Lückenhaftes sein mag. Das glaube ich indessen accentuiren zu müssen, dass die Traubenmole und das sogenannte Myxoma fibrosum placentae auf wesentlich verschiedenen, man möchte sagen, einander ganz entgegengesetzten pathologisch-anatomischen Veränderungen der Zotten beruhen. Es sind überhaupt mehrere unter sich verschiedene Krankheitsformen des Eis bisher unter dem Namen Myxom der Chorionzotten unrichtig vermischt worden. Auch die von F. L. Meissner[3]), Gierse[4]) und Krieger[5]) mitgetheilten seltenen Fälle, welche zu den sogenannten partiellen Myxomen der Placenta gewöhnlich hinzugerechnet werden (Krieger nennt es „seröse Hyperplasie"), scheinen eine besondere Krankheitsform darzustellen, die zunächst als Oedem des ganzen Eies (und der Gebärmutter) aufgefasst werden muss; ich habe eine ähnliche Affection übrigens nie gesehen. — Ich habe daher in dem Vorigen die specielleren Bezeichnungen vorgezogen und möchte den Namen Myxom, der überdies in dieser Frage ziemlich nichtssagend ist, lieber ganz weglassen. Es steht alles embryonale Bindegewebe dem Schleimgewebe überhaupt sehr nahe, und eine partielle schleimige Meta-

[1]) l. c.

[2]) Monatsschrift für Geburtsk. Bd. 21, Suppl., S. 53. 1863.

[3]) Forschungen des 19. Jahrh. im Gebiete der Geburtshülfe. Bd. 4, S. 123. 1833.

[4]) Verhandl. der Gesellsch. für Geburtshülfe in Berlin, Bd. 2, S. 162. 1847.

[5]) Monatsschrift für Geburtsk., Bd. 24, S. 241. 1864.

morphose wird bei verschiedenen krankhaften Vorgängen in demselben auftreten können. Auch die circumscripten Anschwellungen der Zotten sind in dieser Hinsicht nicht maassgebend; dieselben scheinen in gewissen Eigenthümlichkeiten des Baus und des Entwickelungsmodus der Zotten begründet zu sein. — Wenn man die oben besprochenen Affectionen als verschiedene Krankheitsformen des Eis auseinanderhält, so wird für die zukünftigen Untersuchungen der vielen noch unaufgeklärten Fragen, die zu diesem Capitel der Eipathologie gehören, ein sicherer Boden gewonnen sein. Es sind dieselben in der Abortusfrage gewiss von dem grössten Interesse, weil sie nicht seltene Raritäten sind, vielmehr zu den gewöhnlichsten Erscheinungen an Abortiveiern aus den ersten Schwangerschaftsmonaten gehören. Ich fürchte mich nicht vor Uebertreibung, wenn ich $\frac{1}{4}$ aller Abortiveier als von der einen oder der anderen der obigen zwei Krankheitsformen befallen schätze; es soll jedoch hinzugefügt werden, dass alle meine Eier aus der Stadt Kopenhagen gesammelt sind. Ich habe die Chorionhyperplasie als die relativ häufigere von beiden gefunden. Es soll zuletzt noch zugegeben werden, dass in den früheren Schwangerschaftsmonaten Uebergangs- und Mischformen mitunter vorkommen, die manchmal ziemlich schwer zu unterscheiden sein können.

Resumé.

1. Als Myxom der Chorionzotten sind mehrere Krankheitsformen des Eis, welche unter sich wesentlich verschieden sind, bisher unrichtig beschrieben worden.

2. Das sogenannte Myxoma fibrosum placentae besteht in einer zelligen Hyperplasie des (von der Allantois herstammenden) schleimgewebigen Grundstocks der Zotten. Die Krankheit findet sich nur in Placenten aus den späteren Schwangerschaftsmonaten und ist hauptsächlich auf die Verzweigungen (niederer Ordnung) eines einzigen Zottenstammes beschränkt, es finden sich jedoch Andeutungen derselben ziemlich ausgebreitet auch in den übrigen sonst gesunden Theilen der betreffenden Placenta. Die sogenannte einfache Hypertrophie der Zotten von Aborten aus den

ersten Schwangerschaftsmonaten stellt ein früheres Stadium derselben Krankheit dar. Für die Entstehung der Krankheit durch einen von einer kranken Uterusschleimhaut hervorgerufenen Reiz spricht die, dieselbe an Aborten meist begleitende Hypertrophie und entzündliche Verdickung der Decidua. Der Fötus wird gewöhnlich wohl entwickelt gefunden.

3. Die Traubenmole und die verschiedenen Uebergangsformen derselben, die an Aborten sehr häufig vorgefunden werden, ist als Hyperplasie und secundäre cystoide Entartung des (von der Allantois nicht herstammenden) Chorionbindegewebes vorzugsweise charakterisirt. Die Krankheit wird von pathologischen Zuständen der übrigen Eitheile, Amnion und Embryo (Missbildungen, Verkrüppelungen und frühzeitigem Absterben des letzteren) sehr häufig begleitet. Seltener ist der Embryo regelmässig entwickelt, stirbt aber meist auch dann wegen mangelhafter Vascularisation der (Chorion-) Placenta frühzeitig ab. Sehr selten scheint der Embryo ungestört bis zur Geburt sich fortentwickelt zu haben.

Die peripherischen Eitheile, Chorion und Amnion, wachsen unabhängig von der Existenz oder Nichtexistenz des Embryo weiter. Das Chorion entwickelt seine Placenta, es scheint aber immer zu einer nur unvollständigen Bildung einer Placenta materna zu kommen.

Die Krankheit muss als sehr früh, noch bevor die Allantois an das Chorion herangewachsen, manchmal vielleicht, noch ehe das Ei in der Gebärmutter angelangt ist, in dem letzteren entstanden angenommen werden.

In wie weit die Hyperplasie (mit Cystoid) des Chorions in sonst gesunden Eiern partiell vorgefunden werden kann, muss, nach den bisherigen, in der Literatur veröffentlichten Fällen zu urtheilen, als nicht ausgemacht angesehen werden, indem eine Verwechselung mit anderen Krankheitszuständen des Eies, wie mit dem partiellen Oedem der Placenta oder mit Zwillingsschwangerschaften, in denen eine Mole sich neben einem gesunden Ei entwickelt hat, nicht sicher ausgeschlossen werden kann.

Erklärung der Abbildungen.

Tafel X.

Fig. 1. Placenta mit grossem sogenanntem Myxoma fibrosum (¼ natürlicher Grösse).

Fig. 2. Herausgenommener und ausgefalteter (tertiärer) Zottenast derselben Geschwulst (⅔ natürlicher Grösse).

Fig. 3. Kleinere Zottenverdickungen nahe dem placentaren Chorion derselben Placenta (3mal vergrössert).

Fig. 4. Einfache Zottenhypertrophie aus einem 8wöchentlichen Aborte mit wohl entwickeltem Fötus (3mal vergrössert).

Fig. 5. Senkrechter Durchschnitt einer Zwillingsplacenta, in welcher das eine Ei eine Mole ist.

Fig. 6, 7, 8. Bindegewebsneubildungen an der Innenseite des Amnions der vorigen Mole. (Hartnack Object. 7. Ocul. 3).

Fig. 9. Zottenstamm eines 3monatlichen Aborts mit Hyperplasie und Cystoid der Chorionzotten und wohl entwickeltem Fötus.

Tafel XI.

Fig. 10. Querschnitt eines festen Tumors aus der Placenta Fall 1, nahe der Oberfläche desselben. a Aeusseres Epithelium. b Bindegewebige Scheide (Chorion), vom Schleimgewebe zum Theil abgelöst. c Oberflächliche schleimgewebige Schicht. d Feinere Blutgefässe derselben. d' Gefässendothelium. e Zellige Infiltration. f Capillargefässe in der letzteren. (Vergröss. Hartnack Obj. 7, Oc. 3.) (Jodfärbung.)

Fig. 11. Querschnitt eines peripherischen Zottenzweiges aus der Mole Fall 5; beginnende cystoide Entartung des Chorionbindegewebes. (Vergröss. Hartnack Obj. 4, Oc. 2.) a Zottenepithelium. b Hervorsprossende junge Zotten. c Chorionbindegewebe. (Carminfärbung.)

XXXI.

Experimentelles zur Frage der Nervennaht und der Nervenregeneration.

Von der Berliner med. Facultät gekrönte Preisschrift.

Von Th. Gluck, Dr. med.

(Hierzu Taf. XII.)

(Gearbeitet im patholog. Institut zu Berlin.)

Seit im Jahre 1771 Fontana die ersten experimentellen Arbeiten über Nervenregeneration veröffentlichte, ist die Literatur dieses für Histologie und Physiologie gleich interessanten Kapitels eine sehr umfangreiche geworden. Diese Literatur lässt sich in zwei ihrer Natur nach verschiedene Gruppen sondern. Die Arbeiten der einen Gruppe beschäftigen sich ausschliesslich mit histologischen Veränderungen, denen getrennte und wieder zusammenheilende Nerven unterworfen sind; sie ermitteln den Antheil, welchen jedes der Hauptconstituentien eines Nerven, die Scheide, das Mark und der Axencylinder an der Wiedervereinigung nimmt.

Die andere Hälfte sucht ihre Aufgabe in der Ermittelung der physiologischen Vorgänge, sie prüft den Nerven auf seine allmählich wieder erwachende Reizbarkeit, Leitungs- und Functionsfähigkeit. Die uns gestellte Aufgabe fordert eine Combination beider Gesichtspunkte und zugleich die Berücksichtigung derjenigen Veränderungen, welche der gewöhnliche Heilungsverlauf durch einen chirurgischen Eingriff, durch die Nervennaht erfährt.

Entsprechend der gestellten Aufgabe wird es sich empfehlen, die Arbeit in einem histologischen und einem physiologischen Theile abzuhandeln, der Nervennaht hingegen kein besonderes Kapitel zu widmen. Dieselbe wird ja die physiologische Functionsherstellung, wie a priori anzunehmen ist, nur in Bezug auf die Zeitdauer, nicht ihrem Wesen nach modificiren, und da auch voraussichtlich die histologischen Veränderungen durch das Reduciren des Nerven-

callus auf eine minimale Wundspalte hauptsächlich sich durch einen schnelleren Ablauf ihrer einzelnen Phasen auszeichnen werden, so wird es genügen, bei Besprechung des histologischen wie physiologischen Theiles zugleich der Nervennaht und der speciell durch sie hervorgerufenen Modificationen im Heilungsvorgange zu gedenken.

Als Versuchsthiere dienten 1) Hühner, welche sich zum Experimentiren vorzüglich eignen, da sie sich einmal leicht narcotisiren lassen, und ferner eine ausgesprochene Tendenz zur Wundheilung per primam intentionem haben. 2) Kaninchen, welche wegen ihrer grossen Disposition zu käsigen Prozessen in relativ seltenen Fällen günstige Resultate lieferten.

Wenn Eichhorst[1]) zu Untersuchungen dünne Stämmchen empfiehlt, welche unschwer die Anfertigung von Isolationspräparaten des ganzen Nerven gestatten, so mussten wir, denen es mehr auf das physiologische Experiment ankam, einen Nerven wählen, der vermöge seines beträchtlichen Volumens die Möglichkeit einer subtilen Vereinigung durch die Naht und eine correcte Prüfung seiner Functionswiederherstellung gestattete. Aus dieser Rücksicht wurde bei Hühnern am Ischiadicus, bei Kaninchen am Vagus experimentirt, beides Nerven, welche für das Studium der Regenerationsprozesse typisch geworden sind.

Wird ein Nerv durchschnitten, so ist der erste makroskopische Effect ein Herüberquellen von Nervensubstanz über die Schnittfläche und eine leichte Retraction der Nervenscheide. Damit hängt zusammen ein Ausfliessen des Markes, welches man noch nach 72 Stunden in der Wundspalte bei mikroskopischer Untersuchung findet, und kleine Blutaustretungen, welche die Spalte selbst erfüllen und auf kurze Strecken die Nervenenden infiltriren. Nach verschieden langer Zeit (2—6 Tagen) sind die Fragmente durch ein grauweiss durchscheinendes Gewebe mit einander verbunden, auf dessen histologische Structur wir bald zurückkommen werden. Der weitere Verlauf erfordert nun eine gesonderte Betrachtung der Fälle je nach der verschiedenen Entfernung der getrennten Stümpfe. Wir wollen hier die beiden Extreme genauer betrachten, welche entstehen, wenn das eine Mal ein grösseres Stück aus dem Nerven resecirt,

[1]) Dieses Archiv Bd. 59 S. 1.

das andere Mal durch genaue Sutur und Adaption die Distanz auf ein nur mikroskopisch messbares Minimum herabgesetzt wird.

Bei zwölf noch jungen Hühnern, denen 1 Cm. lange Stücke und darüber aus dem Ischiadicus excidirt wurden, trat eine Umbildung des eben erwähnten grau durchscheinenden Gewebes in einen dichten Narbencallus ein. Auch nach 3—4 Monaten war keine Nervenregeneration erfolgt. Hand in Hand mit der Umwandelung des degenerirenden Nerven griffen in den Muskeln Prozesse der regressiven Metamorphose Platz. Die ganze Extremität verkümmerte, die Thiere schleppten das operirte Bein wie einen fremden Körper nach sich, und gingen bis zum fünften Monate sammt und sonders zu Grunde.

Ganz anders gestalteten sich die Verhältnisse nach sorgfältiger Sutur mit organischem Nähmaterial, dessen vorzüglichster Repräsentant das Catgut ist. Was die Methode des Nähens anbelangt, so wurde von uns sowohl die paraneurische Naht als auch die Vereinigung der Enden durch Sutur der Nervensubstanz selbst geübt. Lassen wir nun die Technik der Operation und die Methode der Untersuchung klar zu legen die genauere Beschreibung eines Versuches hier folgen.

Am 8. Januar wurde ein kräftiges weisses Huhn narcotisirt. Es wurde dicht unterhalb des Trochanter an der Aussenseite des Femur und parallel mit demselben ein Schnitt durch Haut und M. glut. magn. geführt. Wurde jetzt der zum Vorschein kommende Innenrand des bei Hühnern sehr stark entwickelten M. pyriformis angehoben, so konnte man den Ischiadicus mit einem stumpfen Haken herausheben. Mit Catgut wurden nun 2 Nadeln durch die Nervenscheide in folgender Weise hindurchgeführt und zusammengeknotet. Es wurde die Nadel in das Perineurium eingestochen und erst an einer ziemlich entfernten Stelle der zweite Stich durch dasselbe vorgenommen und hierauf zusammengeknotet, so dass, als jetzt zwischen den Knotenpunkten mit einer feinen Scheere der Nerv quer getrennt wurde, die durchschnittenen Enden genau adaptirt und somit die günstigsten Bedingungen für die Heilung geschaffen waren. Die Wunde wurde mit verdünnter Carbolsäure gereinigt, der Hautschnitt mit Seidenfäden vereinigt. Gleich nach der Operation zeigte sich eine vollkommene Lähmung in den vom N. ischiadicus versorgten Muskelgruppen. Die Wunde zeigte sich bereits am 3. Tage geschlossen, vom 8. Januar ab unterwerfen wir das Thier täglich der Behandlung mit dem faradischen Strome. Es wurde die eine Electrode auf das Os sacrum, die andere dicht unterhalb des Trochanter aufgesetzt. Vom 8. Tage an reagirten die vom Ischiadicus versorgten Theile, das faradisirte Thier flectirte den Unterschenkel. Am 14. Tage wurde behufs mikroskopischer Untersuchung des Regenerationsprozesses das Thier getödtet. Nach Trennung der Hautnaht zeigte sich die Muskelnarbe vollkommen

consolidirt, die Wundstelle war in ihrer ganzen Länge durch Contraction des Narbengewebes eingesunken. Wurde der M. pyriformis angehoben, dann erwies sich der Nerv an der Durchschnittsstelle leicht kolbig angeschwollen. Ausser dieser Anschwellung war makroskopisch keine Veränderung an ihm wahrzunehmen. Ein Längsschnitt durch die Trennungsstelle ergab eine vollkommene organische Verschmelzung der Nervenstümpfe. Bei Loupenvergrösserung konnte man verfolgen, wie das hellgrauweisse Gewebe an der Schnittstelle allmählich in das reine Milchweiss des intacten Nerven peripher und central überging. Der herauspräparirte Nerv wurde dann behufs Härtung in Müller'sche Lösung gethan.

In ähnlicher Weise kam bei einer Reihe von Thieren die paraneurische Naht zur Anwendung, in einer anderen Reihe von Versuchen nähten wir durch die Substanz des Nerven hindurch und resecirten dann soviel, dass bei Zuziehen der Catgutschlinge eine vollkommene Coaptation der getrennten Enden stattfand. Es sei hier noch gestattet eines kleinen Kunstgriffes zu gedenken, welcher das Princip der Naht in einer idealen Weise nachahmt und zugleich den Vortheil bietet, dass es leicht ist, Uebersichtsbilder und Zupfpräparate herzustellen. Es wurde nehmlich in einigen Fällen der Nerv mit einem feinen Messer so quer getrennt, dass er zu beiden Seiten noch von seinem Perineurium zusammengehalten war, dieses also gewissermaassen die Rolle der paraneurischen Naht übernahm. In anderen Fällen durchstachen wir mit einer lanzenförmigen Nadel den Nerven an mehreren Stellen seines Verlaufes. Die Dislocation der durchschnittenen Nervenenden war hierbei eine minimale, und lassen wir auch bei Anwendung dieser Methode vor der histologischen Besprechung eine Darstellung der mit blossem Auge wahrnehmbaren Veränderungen voraufgehen, so ist schon nach 2 oder 3 Tagen eine flache glasig durchscheinende Verdickung des Perineuriums und vielleicht eine kleine Hämorrhagie das Einzige, was die betroffenen Wundstellen als solche kennzeichnet.

Zwischen den Ergebnissen der Resection eines Nervenstückes und der Heilung dieser Stichwunden liegen nun alle anderen Fälle genähter und nicht genähter Durchschneidungen und zwar nähern sie sich, je sorgfältiger die Adaptation der Fragmente, um so mehr der Prima, je länger der Zwischenraum, um so mehr der mit hochgradiger Degeneration verbundenen Callusformation. Es wird sich nunmehr empfehlen, zunächst die nach verschieden langer Zeit auftretenden Neu- und Umbildungen in der Wundspalte selbst einer genaueren histologischen Erörterung zu würdigen, zugleich aber

das Verhalten des centralen und drittens das des peripheren Stumpfes zu besprechen. Halten wir uns hier wie bei der grob anatomischen Betrachtung zuerst wieder an die Extreme und lassen später die Erörterung der gewöhnlichen Mittelstufen an Beispielen folgen:

War aus dem Ischiadicus ein 1 und 2 Cm. langes Stück resecirt worden, so füllte sich der Spalt mit einem weichen zellenreichen, vascularisirten Granulationsgewebe. Die Nervenstümpfe verfielen einer fettigen Entartung und nach 1 bis 2 Monaten war in dem Spalt nichts als ein dichtes fibröses Gewebe zu constatiren, in welchem keine nervösen Bestandtheile sich vorfanden. Es soll hiermit nicht behauptet sein, dass eine Regeneration so grosser Nervenstücke überhaupt nicht stattfinden könne, die Literatur ist ja nicht arm an Beispielen für ein derartiges Vorkommen, es kommt uns nur darauf an, dass nach einmaliger Bildung eines dichten derben Nervengewebes in keinem unserer Fälle ein Durchwachsen von Nervenfasern durch jenes callöse Gewebe beobachtet werden könnte.

Im diametralen Gegensatz hierzu fanden wir nach der Nervendurchstechung schon nach 72 Stunden mikroskopisch: 1. Reihenweise angeordnete von reichlicher homogener Intercellularsubstanz umgebene Spindelzellen. Dieselben hängen mit den Scheiden sowohl des centralen als peripheren Stumpfes zusammen und stellen Verbindungen zwischen denselben dar, welche sich nicht selten von dem Ende einer centralen Nervenfaser zu demjenigen einer peripheren durch die Wundspalte continuirlich verfolgen lassen. Nach 8 Tagen sind die Stümpfe bereits durch amyeline Nervenfasern mit einander verbunden und von da ab findet langsam und allmählich eine Verdickung der Fasern und eine immer an Intensität zunehmende Schwarzfärbung des Protoplasmas nach Osmiumsäurezusatz statt.

2. In dem von der Stichstelle central gelegenen Theile, abgesehen von der directen Austretung des Markes als unmittelbare Folge des mechanischen Insultes, gar keine Degeneration, 3. in dem von der Wundstelle peripher gelegenen Abschnitte ebenfalls nur minimale Spuren degenerativer Prozesse, dagegen eine Anfangs sparsame, bis zum 6. und 8. Tage zunehmende Proliferation der Kerne im Neurileum, welche sich verschieden weit von der Ver-

letzungsstelle im centralen sowie peripheren Stumpfe vorfindet. Dies würde histologisch eine prima intentio im strengsten Sinne sein. Die Prozesse bei der Nervennaht stehen demnach, wie bereits angedeutet, in der Mitte zwischen beiden Extremen, betrachten wir dieselben an einem Nerven 80 Stunden nach der Operation, so gewähren sie folgende Bilder.

Ein Längsschnitt, welcher die Verheilungsstelle des Nerven und der angrenzenden Abschnitte trifft, lässt makroskopisch nirgends mehr einen Spalt erkennen, sondern zeigt eine vollkommene organische Verschmelzung der getrennten Enden durch ein weiches glasig durchscheinendes auf der Schnittfläche hervorquellendes Zwischengewebe. In demselben sieht man noch deutlich, namentlich bei Loupenvergrösserung die bei dem Querschnitte des Catgutfadens und hie und da kleinste rothbraune Pigmentirungen. Mikroskopisch sind die beiden Stümpfe kaum von einander zu unterscheiden, das heisst, es lassen sich wohl erhaltene Nervenfasern bis zur Wundspalte hin verfolgen, in deren vielen man nach 24stündiger Maceration der Schnitte in ganz dünnem Alkohol den Axencylinder erkennen kann. Hier liegen beiderseits die Fasern leicht wellig gerollt und auseinander gefasert einander gegenüber. Man sieht an beiden Stümpfchen feinste Gefässe, aus denen eine mehr oder weniger grosse Anzahl von Blutkörperchen ausgetreten ist und deren durchschnittene Enden bis zu vollkommener Obliteration des Lumens zusammengeschnurrt sind. Die Nervenstümpfe sind mit einander verbunden durch ein ganz junges zellenarmes Granulationsgewebe mit schleimiger Intercellularsubstanz, das hie und da von Capillaren durchzogen wird. Dieses Gewebe umschliesst sowohl die vorhererwähnten kleinen Hämorrhagien als auch eine geringe Menge kleiner Myelintropfen, welche augenscheinlich bei der Durchschneidung aus den Enden abgerissen worden sind. Ein etwas derberes Gewebe, weit zellenreicher, mit mehr spindelförmigen als runden Elementen, überbrückt von einem Ende zum anderen die Trennungsstelle, und es hat das Ansehen, als ob das junge Zwischengewebe seine verhältnissmässig grosse Widerstandsfähigkeit dieser bindegewebigen von der Nervenscheide ausgehenden Brücke verdankt. Ein ähnliches Bild zeigt der genähte Nerv im Wesentlichen noch am 5. und 6. Tage. Zu dieser Zeit scheint die bei Hämatoxylinfärbung sehr deutliche Proliferation der Neurilemkerne

ihren Höhepunkt erreicht zu haben. Man sieht ganze Reihen solcher Kerne zwischen den alten Nervenfasern auftreten. Von diesen scheinen die stark granulirten sehr schön gefärbten grossen spindelförmigen Elemente herzustammen, welche schon nach sehr kurzer Zeit die Axencylinder der durchschnittenen Fasern mit einander verbinden.

Diese nervösen Elemente sind von den Kernen des Neurileums durch ihre Grösse und ihr stark granulirtes Aussehen (welches sie fast wie Ganglienzellen erscheinen lässt) leicht zu unterscheiden. Diese Phase des Regenerationsprozesses veranschaulicht Figur 1, welche uns ein Präparat von einem Nerven 9 Tage nach der Operation zeigt (bei Hartnack 7, Oc. 3). Hier sieht man neben den spindelförmigen Elementen, welche die centralen und peripheren Fasern mit einander verbinden, auch durchgehende amyeline Nervenfasern. Es wird angebracht sein, hier die späteren Entwickelungsphasen dieser jugendlichen Elemente an speciellen Beispielen zu erläutern.

Am 8. Februar wurde die Neurotomie mit nachfolgender Nervennaht an einem braunen Huhn vorgenommen und zwar genau in der bereits oben beschriebenen Weise.

Am 25. Februar, also 17 Tage nach der Operation, wurde das Thier getödtet. Nach Trennung der Haut erschien die vollkommen consolidirte Muskelnarbe, deren Durchschnitt im Allgemeinen ein ähnliches Bild ergab, wie in dem oben besprochenen Falle. Die Adaptation der Enden war in diesem Falle keine sehr vorzügliche, das Zwischengewebe mithin etwas reichlicher, als in dem oben erwähnten. Feine mit Osmium gefärbte Längsschnitte zeigten wesentlich andere Bilder, als diejenigen, welche wir innerhalb der ersten 8 Tage nach der Operation beschrieben haben. Die Zwischensubstanz hatte den Typus des Granulationsgewebes vollkommen eingebüsst. Dieselbe erwies sich vielmehr als ein ziemlich derbfasriges Bindegewebe. In diesem konnte man deutlich amyeline Fasern unterscheiden, welche die centralen und peripheren Fasern mit einander verbanden, daneben aber auch in nicht minder reichlicher Anzahl solche, welche zweifelsohne in loco gebildet waren, d. h. die man weder in das centrale noch periphere Ende hineinverfolgen konnte und die sicherlich die Uebergangsstufe zwischen jenen vorhin besprochenen reihenweise angeordneten ganglioformen Spindelzellen und den bereits vollkommen entwickelten eben markhaltigen jungen Fasern bilden, welche bei Behandlung mit Osmiumsäure eine schöne lichtgraue Färbung annehmen.

Wenn ich einen weiteren Fall einer genaueren Erörterung widme, so geschieht es in der Absicht, eine fernere Phase des Regenerationsprozesses zu schildern. Es handelt sich um 1 Thier,

bei dem die Operation sehr günstig verlaufen war und welches 27 Tage nach derselben getödtet wurde. Die von diesem Nerven erhaltenen durch die Nahtstelle geführten feinen Längsschnitte wurden der Carmin-Ueberosmiumsäure-Behandlung unterworfen. Das bei dieser Behandlung schön dunkelroth gefärbte Bindegewebe war sehr reichlich und derbfaserig. Durch dieses Gewebe zogen zahllose, das centrale und periphere Ende verbindende, bald heller, bald dunkler graugefärbte Nervenfasern hindurch. Wie genau durch Sutur die Adaptation der Schnitte (enden) ermöglicht wird, beweist die nur mikroskopisch als solche erkennbare Zwischensubstanz, welche nach mikrometrischen Messungen in günstigen Fällen $\frac{11}{1000}$ eines Millimeters betrug.

Es ist a priori gewiss leicht sich vorzustellen, wie ungemein schnell und vollkommen bei so genauer Vereinigung der Stümpfe unter sonst günstigen Constitutions- und Ernährungsverhältnissen eine vollständige dem Begriffe der prima intentio entsprechende Regeneration zu Stande kommen kann. In der Behandlung feiner Längsschnitte mit Osmiumsäure hat man ein überaus sicheres Mittel nervöse Elemente als solche zu erkennen. Bei sorgfältiger Behandlung mit diesem Reagens kann man verfolgen, wie die tief schwarz gefärbten Fasern des centralen und peripheren Stumpfes mit einander durch verschieden hellgrau gefärbte Fasern verbunden werden und erst diese prägnante Osmiumwirkung setzt uns in Stand, die feinen blassen, eben markhaltigen Bänder von Bindegewebsfasern zu unterscheiden.

Figur 2. zeigt uns einen solchen Längsschnitt eines Nerven 21 Tage nach der Operation, der die eben geschilderten Verhältnisse in sehr deutlicher Weise veranschaulicht.

Figur 3. zeigt eine isolirte Faser 19 Tage nach der Operation. Man sieht den Defect im Axencylinder vollkommen regenerirt, das centrale und periphere Ende der durch Osmium tief schwarz gefärbten Faser verbinden. Dieses, sowie auch andere der mit Osmium gewonnenen Bilder, machen es sehr unwahrscheinlich, dass sich das Mark, wie vielfach behauptet worden ist, in centrifugaler Richtung bildet. Alle bei dieser Behandlung gewonnenen Bilder zeigen die mehr oder weniger schwarz gefärbten Fasern des centralen und peripheren Endes, welche allmählich hellgrau werden und ihre schwächste Färbung in der Mitte der Wundspalte erreichen.

Sollen wir am Schlusse dieses histologischen Theiles, in welchem wir den Nachweis geführt zu haben glauben, dass schon nach wenigen Tagen in einem durchschnittenen Nerven bei sorgsamer Catgutvernähung eine reunio per primam intentionem stattfinden kann, speciell auf die Wiederherstellung des Axencylinders eingehen, so haben wir uns in der Gesammtreihe der verschiedenen Präparate über diesen Punkt folgende Anschauung gebildet:

Wie allbekannt erfolgt nach der Durchschneidung eines Nervenstammes sowohl centralwärts als auch nach der Peripherie zu ein Zerfall des Nervenröhreninhaltes auf eine Strecke, deren Ausdehnung abhängig ist von der Entfernung, in welcher die Stümpfe einander gegenüber liegen, d. h. von der Zeitdauer, welche zu ihrer provisorischen Verschmelzung durch Granulationsgewebe erforderlich ist. Diese Degeneration fanden wir am geringsten an denjenigen Nerven, welche nur partiell durch scharfe schmale Nadeln verletzt waren, nächstdem an den best adoptirten Stümpfen, welche schon am 8. und 14. Tage junge amyeline Verbindungsröhren in der Wundspalte hatten erkennen lassen. An den meisten Nervenfasern derartiger Präparate war der körnige, später fettige Zerfall nach Ausdehnung und Intensität sehr gering und gelang es bei Carmin oder Osmiumfärbung meist ohne Mühe in den degenerirten Fasern den Axencylinder wohl erhalten nachzuweisen. In solchen Fällen bedurfte es demnach nur einer sehr kurzen Brücke, um die unterbrochene Verbindung der einander gegenüber liegenden Axencylinder wiederherzustellen. Dass diese Verschmelzung sehr bald geschah, ist bereits damit gesagt, dass schon am achten Tage deutliche amyeline kernhaltige Nervenfasern die Fragmente verknüpften, und es ist ferner ausser Zweifel, dass diese selben amyelinen Fasern durch die Osmiumreaction direct in ihrer Umbildung zu markhaltigen Röhren verfolgt werden konnten.

Die grossen Schwierigkeiten indessen, welche die Beobachtung des ersten Entstehens der marklosen Gebilde dem Untersucher bereitet, hat gerade diesen Kernpunkt der ganzen Regenerationsfrage bisher in ein Dunkel gehüllt, das selbst durch die neuesten Untersuchungen von Eichhorst noch nicht als aufgeklärt zu betrachten ist. Kam dieser Forscher per exclusionem zu der Annahme, dass nach Verlauf mehrerer Wochen seit dem operativen Eingriff, nachdem der Nerveninhalt peripher und central zerfallen resp. aufgelöst

sei, aus den Trümmern dieser Nervensubstanz sich in den alten Scheiden ein neuer Axencylinder und neues Myelin differenzire, das vom Centrum nach der Peripherie fortschreitend den jungen Nerven constituire, so stehen dieser Theorie nach unseren Experimenten drei Factoren entgegen, welche dieselbe als kaum haltbar erscheinen lassen:

1. Haben wir gezeigt, dass die Neubildung der Verbindungsbrücke schon zu einer Zeit vollendet ist, in welcher die Degeneration nach Eichhorst noch nicht ihren Höhepunkt erreicht hat, und welche weit vor dem frühesten Termin der beginnenden Regeneration (in seinem Sinne) liegt.

2. Fanden wir auch in den degenerirten Fasern vielfach den Axencylinder erhalten, somit für diese Fälle die von Eichhorst für die Differenzirung erforderten Requisiten, die homogene Nervenmasse überhaupt fehlte und

3. müssen wir die Vorstellung Eichhorst's, nach welcher der weiche, leicht verletzbare zarte Axencylinder vom Centrum kommend das inzwischen zu Narbenmasse consolidirte Granulationsgewebe geradezu „durchbohren" soll, als unzulässig ansehen, zumal wir an Isolationspräparaten nach dem 14. Tage nicht nur an der Eintrittsstelle des centralen Endes, sondern überall inmitten des Narbengewebes und auch am Beginn des peripherischen Stumpfes amyeline Nervenröhren darzustellen vermochten.

Diese Erwägungen weisen mit Nothwendigkeit auf eine Neubildung in loco hin, und wir kommen hier noch einmal auf jene grossen, protoplasmareichen granulirten Spindelzellen zurück, welche in den Wundstellen der durchstochenen Nerven schon einmal unsere Aufmerksamkeit auf sich gezogen haben. Am 3. und 4. Tage begegnet man an Zerzupfungsobjecten, welche mit Osmiumsäure behandelt wurden, jenen grossen granulirten, sich leicht graugrün färbenden Spindeln mit grossem scharf contourirtem Kern und grossen deutlichen Kernkörperchen, welche mit ihren lang ausgezogenen Fortsätzen unter sich zusammenhängen und ganz auffallend an das Aussehen von Ganglienzellen erinnern.

Noch mehr gewinnt diese Aehnlichkeit, wenn man die dichte Lagerung des Protoplasmas um den Kern beobachtet, das hier häufig durch Osmium grauschwarz tingirt wird, und dadurch das Aussehen ebenso sehr den pigmentirten Ganglienzellen nähert, als

es dasselbe von dem Habitus bindegewebiger Spindelzellen entfernt. Diese Spindelzellen liegen nun reihenweise an einander und verbinden hie und da deutlich die Scheiden zweier gegenüberliegender Nervenröhren. An anderen Stellen sieht man in demselben Präparate junge, grösstentheils amyeline Nervenfasern, deren grosse Kerne mit grossen Kernkörperchen ganz genau jenen Spindelzellkernen gleichen, und welche ebenso von granulirtem, meist schon tiefbraun sich färbendem Protoplasma umgeben sind. Von Strecke zu Strecke kehren die Kerne wieder, sie sind platt an die Wand der Röhre gedrückt und wenngleich keine merklichen spindelförmigen Anschwellungen der Nervenfaser mehr zu bemerken sind, so glauben wir doch in diesen Bildern die directen Abkömmlinge der ganglienartigen Spindeln wiederzuerkennen, deren Fortsätze sich mit einem anfangs granulirten, später homogenen Protoplasma erfüllt haben, welches später sich im Mark und Axencylinder differenzirt. Die Kerne rücken an die Innenwand der ursprünglichen Zelle, werden blasser und die Zellmembran stellt nunmehr die Schwann'sche Scheide der neugebildeten Nervenfaser dar.

Fernere Untersuchungen sollen uns in diesen so schwierig zu interpretirenden Bildern erst eine sichere Bestätigung geben, es sei für jetzt nur gestattet darauf hinzuweisen, dass dieser Modus der Regeneration am nächsten kommt den Beobachtungen, welche Köl-liker von der Entwickelung der Nerven beim Embryo mittheilt und in seinem Lehrbuche darstellt; es wäre nach seinen Abbildungen gar nicht ausgeschlossen, dass sich in einer einzigen Röhre mehr als ein Axencylinder differenzirt, was wir nicht beobachtet haben, was indessen in den Präparaten von Eichhorst geradezu die Regel gewesen ist. Was die Veränderungen des Catgut anbelangt, so kann ich nur angeben, dass es von dem granulirenden Gewebe der Nachbarschaft arrodirt wird. Schon nach 80 Stunden sieht man an den kreisrunden Querschnitten des Catgut in der Peripherie mehr oder weniger tiefe Einkerbungen, welche in den folgenden Tagen immer umfangreicher werden, so dass schliesslich in der Mehrzahl der Fälle bereits nach 7—8 Tagen das Catgut vollständig resorbirt ist.

Es wird sich in dem jetzt kommenden 2. Abschnitt um den Nachweis handeln, dass nur, wenn die getrennten Enden auf irgend

eine Weise einander so nahe als möglich gebracht worden sind, wenn also eine prima intentio in dem oben erörterten histologischen Sinne zu Stande gekommen ist, der Nerv auch physiologisch seine normale Functionsfähigkeit in einer dem Begriffe der reunio per primam analogen Zeit wieder erlangt: Dieser Nachweis soll geführt werden einmal durch die negativen Resultate, welche bei Excisionen grösserer Nervenstücke erzielt wurden, zweitens durch Versuche, welche beweisen, dass wenn ein Nerv dergestalt getrennt ist, dass er noch durch sein Perineurium zusammengehalten wird, eine unmittelbare Wiedervereinigung restitutio ad integrum der Function in aller kürzester Frist stattfindet; drittens durch Experimente an genähtem Ischiadicus, welcher schon nach 70 Stunden wieder leitungsfähig ward; viertens durch Versuche, welche zeigen, dass sogar der sorgfältig genähte Vagus trotz seiner überaus complicirten Function in günstigen Fällen bereits 10 Tage nach der Operation nicht blos seine Leitungs-, sondern auch Leistungsfähigkeit wiedererlangen kann.

Was die Thiere anbelangt, bei denen Neurectomien grössere Stücke des Ischiadicus vorgenommen waren, so trat entsprechend dem oben geschilderten histologischen Verhalten keine Wiederherstellung der Function ein. So verhalten sich Thiere nach Neurectomien grosser Nervenstämme, welche durch ihre Functionsunfähigkeit im speciellen Falle aus verschiedenen Gründen den Bestand des ganzen Organismus gefährden. Was den zweiten Punkt des Nachweises anbelangt, so kann ich versichern, dass Thiere, denen in der oben angegebenen Weise der Nerv durchstochen oder derartig durchschnitten war, dass das Perineurium die paraneurische Naht vertrat, im Stande waren, schon nach zweimal 24 Stunden die betroffene Extremität in vollkommen normaler Weise zu gebrauchen. Dies entspricht dem oben geschilderten histologischen Verhalten derartig verletzter Nerven, welche uns das Bild der prima intentio im strengsten Sinne zeigten. Die Behauptung, durch Nervennaht eine reunio per primam im physiologischen Sinne erzielt zu haben, ist schon vielfach aufgestellt worden. Jedoch geben einige Forscher zu, dass entweder nach der Operation von vornherein die Leitung noch fortbestand, wie dann überhaupt Remak die Ansicht ausspricht, dass nach Durchschneidung eines Nerven, dessen peripheres Ende noch vom „Centrum motorische Reize empfangen

und denselben noch sensible zuführen“ könne. Eine Anzahl anderer Autoren sind der Ueberzeugung, dass durch collaterale Bahnen die gestörte Functionsfähigkeit äquilibrirt werde, eine dritte Reihe leugnete überhaupt die Möglichkeit einer prima intentio nach Nervennaht. Ich brauche wohl nur die Namen von Nélaton, Saugur, Paget, Bruch, Eulenburg, Landois und Hertz zu nennen, unter denen sich Vertreter der drei genannten Ansichten befinden. Gewiss kann man nicht vorsichtig genug zu Werke gehen, wenn man die Wiederherstellung der Leitung getrennter Nerven constatiren will. Ich erinnere nur an den bekannten Fall von Richet, in welchem bei einer Frau das periphere Ende des durchschnittenen N. medianus seine Empfindlichkeit vollkommen bewahrt hatte. Auf welche Weise dieselbe ermöglicht wurde, ist physiologisch gar nicht zu erklären. Ausserdem bestehen so ungemein zahlreiche, zum Theil durch das anatomische Präparat nachweisbare Anastomosen, zum Theil unerforschte physiologische Verbindungsbahnen grösserer Nervenstämme untereinander. Daher erscheint es durchaus nicht wunderbar, wenn nach Durchschneidung eines Nerven ein anderer oder mehrere andere die vicariirende Leistung übernehmen. Will man also die wiedererwachende Leitung eines durchschnittenen Nerven prüfen, so wird es ein conditio sine qua non sein, das Thier dergestalt zu präpariren, dass man collaterale Bahnen mit Sicherheit ausschliessen kann. Ich hatte in mehreren Fällen die Thiere täglich faradisirt, in anderen dieselben dergestalt fixirt, dass sie nur im Stande waren, die kranke Extremität zu bewegen, wozu sie durch intensive mechanische Reize veranlasst wurden. Diese Versuche sind gewiss als ungenau zu verwerfen, denn hier war man in keiner Weise vor Irrthümern durch collaterale Bahnen geschützt. Jedoch auch in Fällen, in welchen ich zur Controle den N. obturatorius und cruralis durchschnitt und mich überzeugen konnte, dass dadurch die Leitung in den vom Ischiadicus versorgten Theilen nicht aufgehoben wurde, durfte ich nicht mit Sicherheit collaterale Bahnen ausschliessen. Ja ich zweifelte mit vollem Recht auch in Fällen, in welchen ich den freipräparirten, durch ein untergeschobenes Glasblättchen isolirten Ischiadicus mit 2 Stahlspitzen electrisch reizte und Zuckungen auslöste. Denn es konnte der Reiz auf anastomitische Aeste übertragen und durch diese eine directe Leitung durch den Ischiadicus vorgetäuscht werden.

Endlich entschloss ich mich zu folgender höchst einfacher Modification des Controlversuches. Es sei gestattet dieselbe an einem speciellen Beispiel zu erläutern:

Am 5. März wurde einem kräftigen weissen Huhn der linke N. ischiadicus durchschnitten und genäht, die Operation verlief sehr günstig und die Nervenstümpfe waren durch die Catgutschlinge in vorzüglicher Weise adaptirt. Nach der Operation bot das Thier eine vollkommene Lähmung der betroffenen Extremität dar. Schon nach 50 Stunden schien eine geringe Wiederherstellung der Leitung sich wahrnehmbar zu machen, dieselbe war nach 72 Stunden deutlich ausgesprochen, nach 86 Stunden flectirte das Thier auf mechanische Reize den Unterschenkel der betroffenen Extremität, leistete Versuchen dieselben zu strecken energischen Widerstand, und gab auf Kneifen der Plantafläche der Zehen deutliche Schmerzäusserungen von sich. Es wurde jetzt der Ischiadicus freipräparirt, oberhalb der Nahtstelle durchschnitten, bis jenseits seiner Theilung in Tibialis und Peroneus isolirt und auf eine Glasplatte gelegt. Wurde jetzt oberhalb der genähten Stelle der isolirte Nerv (sowohl mechanisch wie electrisch) gereizt, so treten Contractionen in den vom Ischiadicus versorgten Muskeln auf, welche zweifelsohne nur letzterer allein veranlassen konnte.

Das Beweisende in diesem Falle ist die Uebertragung des mechanischen Reizes auf die Musculatur, da er im Gegensatze zur electrischen Reizung nicht etwa schon durch einen feuchten Leiter, sondern nur durch nervöse Elemente geschehen kann. Hier war keine Täuschung möglich. Hatte man unter Anwendung des angegebenen Verfahrens innerhalb der ersten 14 Tage nach der Operation Reactionen erhalten, dann konnte man mit vollem Rechte von einer reunio per primam sprechen. Es gelang mir nach 70, 80, 90 Stunden, in anderen Fällen erst am 6., 8., 11. Tage unter Anwendung der angegebenen Methode eine Wiederherstellung der Leitung nachzuweisen. Auch an decapitirten Thieren konnte ich nach Freilegen des Nerven und Enthäutung der Extremität noch eine halbe Stunde post mortem vom Nerven aus in der eben erläuterten Weise Contractionen auslösen. Wurde behufs Aufbewahrung des Nerven derselbe peripher durchschnitten, dann treten auf diesen energischen Reiz hin heftige Contractionen der Extremität auf, eine Erscheinung, welche wohl darin ihre anatomische Erklärung findet, dass die Degeneration selbst in den peripheren Stümpfen genähter Nerven eine weitaus geringere war, als andere Beobachter dies von nicht genähten Nerven berichten. Erwähnen will ich hierbei noch, dass die Reactionen in den ersten Tagen nicht mit der Präcision erfolgten, wie bei einem intacten Nerven, bei welchem jeder Reiz

eine Zuckung auslöst; es stellte sich vielmehr eine (gewisse) Verlangsamung der Leitung heraus. War gewissermaassen unter Aufbieten der gesammten Willenskraft eine Zuckung ausgelöst worden, dann trat auf Reize wieder erst nach einer relativ langen Pause eine maximale Contraction ein. Wie eben besprochen, konnte also nach 80 Stunden bereits eine Wiederherstellung der Leitung constatirt werden. Im histologischen Theile ist ausführlich erörtert worden, dass zu dieser Zeit, wie auch in den nächstfolgenden Tagen die genaueste mikroskopische Untersuchung nichts anderes nachzuweisen im Stande war, als reines Granulationsgewebe mit allen ihm zukommenden histologischen Eigenschaften. Ich kann daher nicht umhin, die Behauptung aufzustellen, dass dieses Granulationsgewebe befähigt sei, Reiz vom Centrum nach der Peripherie fortzupflanzen. Die Nervenphysiologie stellt als Hauptgrundsatz aller Erregungsleitung folgende Lehre hin:

„Es ist für die Leitung der Erregung eine unerlässliche Bedingung, dass zwischen dem erregten Punkte und dem Endorgane, in dem der Erfolg der Erregung eintreten soll, der Nerv überall vollkommen intact ist. Jede Verletzung in seinem Verlaufe, z. B. Quetschen, Abkühlen, Zerschneiden, auch wenn die Schnittenden wieder miteinander in Berührung gebracht sind, unterbricht die Leitung der Erregung vollkommen, obwohl alle diese Eigenschaften die Leitung eines electrischen Stromes nicht oder kaum beeinträchtigen.“ Die von uns angeführte Hypothese steht durchaus nicht im Widerspruch mit dieser Lehre; denn bei durch Nervennaht ideal adaptirten Schnittenden handelt es sich z. B. nach 80 Stunden nicht um eine blosse Berührung, sondern um eine solide organische Verschmelzung der getrennten Stümpfe. Der Defect in der Nervenscheide ist vollkommen regenerirt und überbrückt von einem jungen Gewebe, dessen Elementen man vielleicht den Namen specifischer durch das Mikroskop von gewöhnlichem Granulationsgewebe nicht zu unterscheidenden Nervengranulationen beizulegen berechtigt ist. (Besonders möchte ich zur Bekräftigung dieser Ansicht an das im histologischen Theile besprochene ganglioforme Aussehen, der die Axencylinder der getrennten Fasern späterhin verbindenden grossen Spindelzellen erinnern.) Daher erscheint es a priori durchaus nicht paradox, dass dieses Gewebe zur Leitung

[1]) Ranke, Physiol. 1875.

der Erregung fähig sei. Auch das oben erwähnte Factum, dass sich bei derartigen verheilten Nerven eine gewisse gegen die Norm behinderte oder verlangsamte Leitung herausstellt, welche aber stetig dem normalen Typus sich nähert, je mehr die Umbildnng des Granulationsgewebes zu amyelinen und markhaltigen Fasern fortschreitet, scheint mir zu Gunsten dieser Theorie zu sprechen. Jedenfalls stehen diese beiden Thatsachen fest.

a. Nach Nervennaht erzielte ich unter Anwendung der bereits besprochenen Cautelen, schon nach 70 Stunden Wiederherstellung der Leitung.

b. Das Mikroskop konnte zu dieser Zeit keine primär aneinandergeheilten Nervenfasern nachweisen.

Daraus folgt, dass dieses junge Gewebe zur Leitung der Erregung befähigt ist.

Neben dem Ischiadicus ist die Vagusdurchschneidung das typische Experiment für Nervenregeneration geworden. Die Idee, welche ich bei meinen Vagusversuchen verfolgte, basirt auf der bekannten Thatsache, dass nach einseitiger Vagusdurchschneidung nur geringe Reizerscheinungen auftreten, doppelseitige hingegen den unfehlbaren Tod zur Folge hat. Wird also z. B. einem Kaninchen der rechte Vagus durchschnitten, dann besitzt man in dem intacten linken Vagus ein untrügliches Prüfungsmittel für die wiederhergestellte resp. nicht wiederhergestellte Leitung. Bei der nach verschieden langer Zeit vorgenommenen Durchschneidung des linken Vagus sind drei Fälle denkbar.

a. Es ist keine reunio per primam eingetreten, das Thier stirbt nach höchstens 30 Stunden.

b. Es ist prima intentio eingetreten.

α) Das Thier wird erst nach 3 bis 4 Tagen zu Grunde gehen.

β) Der genähte Vagus ist auf die Dauer functionsfähig.

Es wird sich empfehlen die nähere Beschreibung einer Vagusoperation hier einzuschalten:

Am 20. Januar wurde einem kräftigen weissen Kaninchen der rechte Vagus durchschnitten und hierauf die Stümpfe sorgfältig mit Catgutfäden vereinigt. Am 1. Februar wurde der linke Vagus durchschnitten. Das Thier wird $2\frac{1}{2}$ Stunden lang beobachtet. Es zeigt keinerlei Unruhe, die Respiration ist vollkommen frei. Zur Controle wird nun unterhalb der Nahtstelle der rechte Vagus noch-

mals durchschnitten. Augenblicklich traten die charakteristischen Erscheinungen der doppelseitigen Vagusdurchschneidung (schnarchende sehr beschwerte stertoröse Respiration, beschleunigter Puls) auf. — Das Thier stirbt nach 18 Stunden.

In anderen Fällen gelang es mir, Thiere, denen ich 8 Tage, nachdem der rechte Vagus genäht war, den linken Durchschnitt, 80 ja 90 Stunden am Leben zu erhalten.

Ich glaube nicht, dass man je ein Kaninchen, dem man in einer Sitzung beide Vagi durchschnitt, länger als 30, allerhöchstens 36 Stunden am Leben erhalten hat. (Die Lehrbücher der Physiologie geben 24 Stunden als Maximalzeit an.) In der Regel treten die bekannten Erscheinungen am Respirationsapparate schon in demselben Moment auf, in welchem man den 2. Vagus durchschneidet. Ich halte mich für berechtigt, in den oben angeführten Fällen unzweifelhaft in dem ersten von einer reunio per primam des genähten Vagus zu sprechen. Dass es mir nie gelang, selbst bei Thieren, die ich 30 Tage und darüber leben liess, eine derartige Regeneration zu erzielen, dass der genähte Vagus auf die Dauer die vicariirende Function für den durchschnittenen zu übernehmen im Stande war, mag einmal in der complicirten Function des Nerven liegen (überhaupt kann ja ein Nerv schon längst wieder leitungsfähig sein, bevor er in dem Sinne leistungsfähig ist, um nicht nur den normal an ihm gestellten Aufforderungen zu genügen, sondern sogar noch die vicariirende Function für den gleichnamigen Nerven der anderen Körperhälfte zu übernehmen), besonders aber darin, dass Kaninchen, wie ich bereits oben angeführt, sehr zu käsigen Prozessen neigen. Bei den Sectionen konnte ich fast immer pneumonisch infiltrirte Partien, Stellen schiefriger Induration, so wie käsige Heerde in den Lungen nachweisen. Diese Thatsachen führen mich zu dem Schluss, dass schon die einseitige Durchschneidung des Vagus die Thiere durch chronische Prozesse im Lungengewebe herunterbringt, und dass dann die Durchschneidung des 2. Vagus diesem schleichenden Vorgang ein mehr acutes oder subacutes Ende bereitet. Ich habe selbstverständlich auch den Versuch gemacht, durch Tetanisiren des blossgelegten genähten Vagus (nach Eröffnung des Thorax und des Herzbeutels) Stillstand des Herzens zu erzielen, es gelang mir aber bei dem genähten Vagus niemals, während bei dieser Behandlung des intacten Vagus das Herz augen-

blicklich stillstand. Allerdings erreichte ich bei der eben erwähnten Behandlung des genähten Vagus, dass die Thiere lebhafte Schlingacte vornahmen, was vielleicht berechtigt, von einer partiellen Restitution der Function zu sprechen, zumal sich dabei auch ein entschieden verlangsamender Einfluss auf die Respiration geltend machte. Leider habe ich kein Thier lange genug leben lassen, um angeben zu können, nach wie langer Zeit ein genähter Vagus dergestalt regenerirt ist, um sowohl seine normale als auch die vicariirende Function für den 2. Vagus zu übernehmen. Diese durchaus nicht günstigen Resultate am Vagus beweisen uns also, dass trotz restituirter Erregungsleitung doch noch lange Zeit nach der Operation ein Functio laesa des verheilten Nerven bestehen kann.

Recapituliren wir am Schlusse nochmals die Resultate der Nervennaht. Bei Neurectomien grösserer Stücke sahen wir die Umbildung der Zwischensubstanz zu einem derben fibrösen Nervengewebe; bei Nervennaht war dieselbe auf eine minimale Wundspalte reducirt und das hier allerdings etwas reichliche Bindegewebe von zahllosen neugebildeten Elementen durchflochten, welche in der vollkommensten Weise die getrennten Stümpfe miteinander verbanden. Je idealer die Adaption nach der Durchschneidung war, um so näher trat der Regenerationsprozess dem Begriffe der prima intentio, um so klarer und fasslicher erwiesen sich auch die mikroskopischen Bilder bei sorgfältiger Untersuchung. Bei Neurectomien grösserer Stücke war die Lähmung der betroffenen Extremität eine dauernde und letztere für die Function auf immer verloren; bei Nervennaht war bereits nach 80 Stunden die Leitung für electrische und mechanische Reize wieder hergestellt, die Function schon nach wenigen Wochen eine normale.

Da es für practisch-chirurgische Zwecke von Interesse sein dürfte, festzustellen, wie lange ein von seinem Centralorgane abgetrennter Nervenstamm regenerationsfähig bleibt, so habe ich bereits in einer Reihe von Fällen bei Hühnern, denen grössere Stücke aus dem Ischiadicus resecirt waren, die Stümpfe nach verschieden langen Zeiträumen angefrischt und dieselben durch organische Nähte möglichst genau vereinigt. Diese Experimente sind noch zu keinem endgültigen Resultate gediehen, wesswegen ich mir vorbehalte, weitere Mittheilungen hierüber späterhin beizubringen.

Erklärung der Abbildungen.

Tafel XII.

Fig. 1 a. 9 Tage nach Durchschneidung. a Centrale mit peripherischen Nervenfasern verbindende Spindelzellenreihe. b Aus einer solchen Spindelzellenreihe hervorgegangene amyeline Nervenfaser.

Fig. 1 b. 11 Tage nach der Operation. Aehnliches Bild bei starker Vergrösserung; bei a' Differenzirung des Fortsatzes der ganglioformen Spindeln zum Axencylinder. Zwischen den einzelnen Fasern junges Bindegewebe.

Fig. 2. Mit Ueberosmiumsäure gefärbter Längsschnitt durch die Nahtstelle eines Ischiadicus vom Huhn 21 Tage nach der Operation. Centrale und peripherische Fasern durch eine hellgrau gefärbte, schon markhaltige, jüngere Strecke verbunden. In der Wundspalte indifferente Rundzellen in grösserer Anzahl.

Fig. 3. Isolirte Faser, 19 Tage nach der Operation, vollkommene Regeneration des Defectes; die intermediäre Strecke enthält noch wenig Mark.

XXXII.

Kleinere Mittheilungen.

1.

Hernia bursae omentalis mit im Mesocolon transversum befindlicher Bruchpforte.

Von Arthur Boettcher, Prof. in Dorpat.

Anna Grohmann, 30 Jahre alt, war auf der Dorpater gynäkologischen Klinik an Peritonitis gestorben und wurde von mir am 11. September 1876 zwölf Stunden nach dem Tode obducirt.

Magere, noch ganz frische Leiche. Zwei Aortenklappen bis zur Verschmelzung der Noduli mit einander verwachsen.

In der Unterleibshöhle Gase und ausgetretener Mageninhalt, wenig Exsudat. Das grosse Netz etwas entzündlich infiltrirt, bildet einen kugligen, mit Darmschlingen gefüllten Sack, durch den das nach abwärts gedrängte Colon transversum verdeckt wird. Es verläuft das letztere mit einem bis unter die Nabellinie herabreichenden Bogen von rechts nach links. Das Coecum beweglich und nach innen verschoben. Der Uterus mit seinem Fundus nach hinten und rechts geneigt und in der Gegend des Os uteri internum geknickt.

Als das grosse Netz etwas angezogen wurde, schlüpften die Dünndarmschlingen, deren Serosa eine gleichmässige Röthung und etwas succulente Beschaffenheit darbot, aus dem dünnwandigen, sie einschliessenden Sack hervor. Hiebei liessen sich nun folgende anatomische Verhältnisse genauer feststellen:

Es war im Mesocolon transversum, unmittelbar vor der Stelle, an welcher das Jejunum in den Peritonealsack eintritt, eine mehr als faustgrosse Oeffnung vorhanden, deren Ränder glatt, aber ziemlich scharf erschienen. Durch dieses Loch war nun von unten her der grösste Theil der Dünndarmschlingen in die Bursa omentalis getreten. Hier waren dieselben aber nicht in dem Raum hinter dem Magen geblieben, sondern waren weiter nach abwärts zwischen die beiden Blätter des grossen Netzes gerathen, welche eine vollständige Trennung darboten. Es befand sich das grosse Netz in demselben Zustande, welcher beim Embryo angelegt ist und auch beim Neugebornen noch existirt. Der angetroffene Hohlraum reichte also vom Foramen epiploicum Winslow bis zur Milz und vom Zwerchfell bis zum unteren Rande des grossen Netzes. In denselben hatten sich durch die hintere untere Wand die Dünndarmschlingen der Art und in solcher Menge vorgeschoben, dass der Beutel des grossen Netzes so ziemlich gefüllt worden war und in einem Umfange von mehr als Mannskopfgrösse die mittlere Bauchgegend einnahm. Eine Strangulation des Darms war nicht eingetreten; ebenso leicht, wie er hervorschlüpfte, liess er sich auch wieder zurückbringen und auch jetzt noch kann an dem Präparate das ursprüngliche Lageverhältniss leicht wiederhergestellt werden.

Aus den, die anderen Organe betreffenden Aufzeichnungen will ich nur noch das Wichtigste hervorheben. Der Magen erschien geknickt durch eine Einschnürung, die drei Fingerbreit vom Pylorus entfernt war. Hier fand sich an der vorderen Fläche, gleich unterhalb der kleinen Curvatur, eine kreisförmige Perforationsöffnung von dem Durchmesser eines Silbergroschens mit scharf geschnittenen Rändern. Der Durchbruchsstelle entsprechend lag an der Innenfläche ein Ulcus (perforirendes Magengeschwür) von 5—6 Cm. Länge und 2—3 Cm. Breite, das mit seiner Längsaxe gegen den Rand des Magens quer gestellt war. Am oberen Ende des Geschwürs war der Durchbruch erfolgt.

Was nun die vorgefundene Hernie betrifft, so lässt sich die Entstehung der Oeffnung im Mesocolon transversum aus den entwicklungsgeschichtlichen Verhältnissen nicht erklären. Die Blutgefässe umkreisen dieselbe in der Nähe des Randes und bilden einen fast vollständigen Ring. Diese Anordnung lässt auf eine nach und nach zu Stande gekommene Vergrösserung der Bruchpforte schliessen, die wahrscheinlich schon sehr lange bestanden hat. Vielleicht ist sie eine angeborne und durch Störung in der Bildung des Gewebes entstanden, möglicher Weise handelt es sich aber auch um eine erst nach der Geburt allmählich zu Stande gekommene Atrophie.

Für die sehr frühzeitige Entwickelung der Hernie liesse sich geltend machen, dass die beiden Blätter des grossen Netzes vollständig von einander getrennt sind. Es fragt sich, ob überhaupt durch das Vordringen von Darmschlingen, wenn eine Verwachsung schon eingetreten und der Beutel des grossen Netzes sich bereits geschlossen hat, wieder eine völlige Trennung der beiden Blätter herbeigeführt werden könnte. Nach erfolgter Vereinigung würde wahrscheinlich wenigstens die eine

oder die andere Stelle verwachsen bleiben und an dem Bruchsack als schürzenförmiger Anhang erscheinen. Ein solcher existirt in unserem Fall nun aber durchaus nicht. Es bildet das grosse Netz einen unten ganz abgerundeten Sack mit einer, die ganze Breite der Bursa omentalis einnehmenden Eingangsöffnung. Unter diesen Verhältnissen dürfte daher wohl am ehesten an ein Offenbleiben des Beutels zu denken sein.

Von einer ähnlichen Einstülpung des Darms zwischen die Blätter des grossen Netzes, wie sie hier vorlag, habe ich kein zweites Beispiel auffinden können. Aber auch abgesehen von der Betheiligung des grossen Netzes an der Bildung des Bruchsackes, ist mir kein Fall aufgestossen, in welchem sich eine Hernia bursae omentalis vermittelst einer im Mesocolon transversum befindlichen Bruchpforte gebildet hätte. Eine Oeffnung ist daselbst aber, soweit mir die Literatur zu Gebote steht, zweimal beobachtet worden.

Houel[1]) citirt einen Fall von Blondin (Anatomie des régions 1826 p. 442), in welchem ein grosses Packet von Dünndarmschlingen durch das Orificium epiploicum Winslow in die Bursa omentalis eingetreten und dann durch eine enge abnorme Oeffnung im Mesocolon transversum aus derselben wieder ausgetreten war. An letzterer Stelle war eine Incarceration erfolgt und der abgeschnürte Darm brandig geworden. Ferner führt Klebs[2]) an, dass er eine zwei Zoll grosse rundliche Oeffnung im hinteren Blatt des Omentum minus, deren unterer Rand, wie auch ich beobachtete, der Durchtrittsstelle des Dünndarms durch das Peritoneum parietale entsprach, gesehen habe. Eine Hernia omentalis war in diesem Fall jedoch nicht entstanden.

2.

Medicinisch-naturwissenschaftlicher Nekrolog des Jahres 1877.

Zusammengestellt von Dr. Wilh. Stricker,
pract. Arzte in Frankfurt a. M.

Januar.

8. Broomhill in Schottland. Alexander Bain, Erfinder des elektromagnetischen Drucktelegraphen, sowie einer elektromagnetischen Uhr, 60 Jahre alt. (Allg. Ztg. 17. Januar.)
11. London. Alfred Smee, geb. 1818 zu Camberwell, ursprünglich Wundarzt, verdient um die Elektricitätslehre. (Allg. Ztg. 17. Januar. Pogg.)
12. Lindenau bei Leipzig. Dr. W. Hoffmeister, geb. 1824 in Leipzig, ursprünglich Buchhändler, Prof. der Botanik in Heidelberg. (Sitzungsberichte der Bairischen Akademie 1877.)
20. Heidelberg. Prof. Dr. Posselt, 70 Jahre alt.

[1]) De l'étranglement interne. Paris 1860. p. 69.
[2]) Handbuch der pathol. Anatomie. S. 211.

Januar.

21. München. Dr. Titus Tobler, geb. 1806 zu Stein (Appenzell Ausserrhoden), prom. zu Würzburg 1827, 1840—1871 Arzt zu Horn am Bodensee, Palästinareisender. (Allg. Zeitung 31. Januar.)

22. Rom. Senator Giuseppe de Notaris, Prof. der Botanik in Rom.

24. Berlin. Prof. Joh. Christ. Poggendorff, geb. 1796 in Hamburg, 1812 bis 1820 Pharmaceut, 1834 Dr. phil. und Prof. extr., 1839 Mitglied der Akad. d. Wiss. zu Berlin, 1844 Dr. med. (Sitzungsberichte der Münch. Akad. 1877. P. Bild im Jubelband seiner „Annalen" 1874.)

Februar.

8. Göppingen (Württ.). Med.-Rath Dr. Landerer, Irrenarzt, 62 Jahre.

9. Hall (Tirol). Dr. Johann Stolz, Director der Tiroler Landes-Irrenanstalt.

10. London. Sir William Fergusson, Chirurg, geb. 1808 in Mid-Lothian. Call.

15. Wiesbaden. Dr. Ludw. Haas, Obermedicinalrath.

21. Loschwitz bei Dresden. Frau Marie Simon, verdient um die Krankenpflege im Kriege, Gründerin der Heilstätte in Loschwitz.

März.

6. Königsberg. Johann Jacoby, geb. 1805 in Königsberg, studirt daselbst und in Heidelberg, seit 1830 Arzt in Königsberg, Abgeordn.

10. Paris. Dolbeau, Prof. der Chirurgie am Hôpital Beaujon.

Mitte. Tübingen. Prof. Dr. Friedrich Oesterlen, Pharmacolog.

29. Berlin. Geh. Reg.-Rath Prof. Dr. Alexander Braun, geb. 1805 in Regensburg, erzogen in Freiburg und Karlsruhe, Studiengenosse von Louis Agassiz und der beiden Schimper, Dr. med. Tübingen 1829, Lehrer der Botanik und Zoologie am Polytechnicum in Karlsruhe 1832, Prof. der Botanik Freiburg 1845, Giessen 1850 und Berlin 1851. Mitgl. der Akad. der Wiss., Vicepräsident der Berliner anthropologischen Gesellschaft. (Leopoldina Heft 13. Flora 1877 No. 28 ff.)

April.

21. Halle a. S. Geh. Med.-Rath Prof. der Anatomie Dr. Alfred Wilhelm Volckmann, geb. 1801 zu Leipzig, 1828 Privatdocent in Leipzig, 1837 Prof. der Physiologie in Dorpat, 1843 in Halle, seit d'Alton's Tod auch Prof. der Anat.

Ende. Garches. Alphée Cazenave, verdient um die Lehre von den Hautkrankheiten, 75 Jahre, Prof. aggrégé an der Facultät von Paris und Arzt am Hôp. St. Louis. (Call. Bd. 4. Bd. 27.)

Mai.

5. Paris. Jean Baptiste Caventou, geb. 1795 in St. Omer, Professor an der Ecole de Pharmacie. (Call. 27 — P.)

8. Hannover. Prof. Dr. med. Max Langenbeck.

23. Marienbad. Dr. med. Joseph Adam Frankl, prom. Padua 1829, Badearzt, 74 Jahre alt.

25. Chemnitz. Medicinalrath Dr. C. A. W. Richter, 68 Jahre alt.

Ende. Stockholm. Prof. Wahlberg, Zoolog. Eng.

28. Greifswald. Geh. Med.-Rath Dr. Karl Aug. Sigmund Schultze, geb. 1795. Prof. der Anatomie u. Physiologie, Vater von Max Schultze. Eng.

Juni.

1. Bremen. Gustav Woldemar Focke, geb. 1810 in Bremen, Dr. med. Heidelb. 1833, Arzt in Bremen, verdient durch Forschungen über niedere Thiere, Enkel von Olbers und Neffe von Treviranus. (Leopoldina 1877. S. 130. E.)
4. Livorno. Prof. Carlo Livi (Gazz. del Frenocomio di Reggio. 1877. Ann. III. Num. 1.).
17. Innsbruck. Dr. Virgil Mayerhoffer, Professor der Geburtshülfe, 62 Jahre.
30. Münster. Dr. E. Heis, geb. 1806 zu Köln, seit 1852 Prof. der Mathematik und Physik an der Akademie von Münster. P.

Juli.

8. Nürnberg. Hofrath Prof. Dr. Dietz, geb. 1802 zu Nürnberg, studirt zu Erlangen, Göttingen und Würzburg, prom. 1825, 1833—1835 Prof. extr. der Chirurgie in Erlangen, dann Vorsteher der chirurg. Abtheilung des städtischen Krankenhauses zu Nürnberg. (Allg. Ztg. 9. Oct.)
12. Christiania. Prof. der Med. Christian Boeck, geb. 1798 zu Kongsberg, studirt seit 1817, Dr. med. zu Christiania 1824, 1828 Prof. der Thierarzneikunde, Herausgeber des Magazin für Naturwissenschaften. (Call. II. 381.)
13. Berlin. Adolf Georg Erman, geb. 1806, studirt in Berlin und Königsberg 1822—1826, Privatdocent in Berlin 1832, Prof. extr. 1834, reist mit Hansteen in Sibirien 1828—1830, Herausgeber des Archivs für wissensch. Kunde Russlands 1840—1863. E. — P.
15. Lavuka auf den Fidschi Inseln. Charles Mayo, ein Mann eines kurzen, aber ungewöhnlich wechselvollen Lebenslaufes in vier Erdtheilen, geb. 1837 in Winchester, studirt in Oxford bis 1861, reist in Deutschland und Oesterreich, 1862 und 1863 Militärarzt in Nordamerika, dann Arzt in London, 1869 promov. in Dublin, 1870 Arzt am Alice-Hospital in Darmstadt, Januar 1871 zu Lagny und im kaiserl. Hauptquartier zu Versailles gern gesehen, dann Arzt in England, 1873 Militärarzt in holländischen Diensten im Kampfe gegen Atschin, dann in England, seit 1875 auf den Fidschi-Inseln Arzt. (Med. Times 29. Septbr.)
17. Thusis in Graubünden. Prof. Dr. August Husemann aus Göttingen, Pharmakolog.
18. Freiburg im Breisgau. Dr. Alexander von Frantzius, Zoolog und Anthropolog, geb. 1821 in Danzig, längere Zeit in Costa Rica, später Generalsecretär der deutschen anthropolog. Gesellsch. E.
22. Augsburg. Bair. Ober-Med.-Rath a. D. Dr. Friedrich Christoph Schmid, geb. zu Oberndorf 1821, stud. seit 1841 in München, prom. 1846, 1864 Reg.-Med.-Rath für den Kreis Schwaben.
22. Poitiers. H. A. Weddell, 57 Jahre alt, verdient um die Flora von Südamerica. (Botanische Ztg. No. 35.)
31. London. Samuel Warrens, geb. 1807, beliebter Erzähler, ursprünglich Arzt, der die Wechselfälle des ärztlichen Lebens in seinen „Memoirs from the diary of a physician" romanhaft gut zu verwerthen wusste.

August.

9. Benndorf. Sanitätsrath Dr. Albrecht Erlenmeyer, geb. 1822 zu Wiesbaden, stud. 1840—1844 in Marburg, Bonn und Berlin, Assistent der chirurg. Klinik in Bonn, Assistenzarzt der Irrenanstalt zu Siegburg, 1848 Gründer der Privatanstalt für Gemüths- und Nervenleidende zu Benndorf. (Nekrolog von Smoler in Prag in der Berl. klin. Wochenschr. 1877. No. 39.)

16. la Porta auf Corsica. Dr. H. Conneau, geb. 1803 von französischen Eltern in Mailand, Leibarzt Napoleons III. (Unsre Zeit 1877. S. 791.)

26. Reinerz (Bad in Schlesien.) Hermann Karsten, geb. 1809 zu Breslau, stud. 1826 in Bonn, 1827 in Berlin, Dr. phil. 1829, Privatdoc. in Rostock 1830, Prof. extr. der Mathematik 1831, Prof. ord. 1836, 1854 Director der Navigationsschule, Prof. der Mineralogie. (Leopoldina 1877. S. 162.)

29. Berlin. Geh. Med.-Rath Prof. Dr. Andreas Gerlach, Director der Thierarzneischule, 66 Jahre alt.

September.

9. Kanstatt. Karl (Ritter v.) Heine, geb. 1838 in Kanstatt, stud. seit 1856 in Tübingen, promov. 1861, Militärarzt in Schleswig-Holstein 1864, 1865 Weber's Assistent in Heidelberg, 1867 Prof. extr. der Chirurgie in Heidelberg, 1869 Prof. ord. in Innsbruck, 1870 Militärarzt, seit 1873 Prof. der Chirurgie in Prag. (Nekrolog von K. Weil, Prager Vierteljahrschrift Bd. 137.)

9. Florenz. Prof. Philipp Parlatore, geb. in Sicilien 1816, kommt 1851 nach Florenz, reist im Norden, Herausgeber der Flora italica. (Allg. Ztg. 21. Septbr.)

13. Bonn. Berghauptmann und Prof. Dr. Johann Jacob Nöggerath, geb. 1788 in Bonn. P. (von Dechen, zum Andenken an J. J. Nögg. Bonn 1877.)

23. Paris. Urban Johann Joseph Leverrier, geb. 1811 zu St. Lô (Manche), 1854—1870 Director der Pariser Sternwarte, 1852 Senator. P. (Allg. Ztg. 10. Octbr. Illustr. Ztg. 27. Octbr.)

25. Leipzig. Geh. Med.-Rath Prof. Dr. Karl Reinhold Wunderlich, geb 1815 zu Sulz am Neckar, Privatdocent in Tübingen 1840, ausserord. Prof. 1843, ord. Prof. 1846, später in Leipzig. (Nekrologe im Schwäb. Mercur 3. Oct. Von H. Ploss in Leipzig mit Bild in der Leipz. Illustr. Ztg. 27. Oct.; von Bahrdt in der Berlin. klin. Wochenschr. 1877. No. 43.)

Ende. Laycock Abbey. Will. Henry Fox Talbot, geb. 1800, seit 1831 Mitglied der Royal Society, 1832—1834 Parlaments-Mitglied. Erfinder der Photographie auf Papier. P.

October.

2. Ghat in Afrika. Erwin von Bary, wissenschaftlicher Afrikareisender, 31 Jahre alt.

2. Göttingen. Hofrath Prof. Dr. Marx, geb. 1796 in Karlsruhe, stud. Heidelberg, 1826 Prof. extr. Göttingen, 1830 Prof. ord., 1840 Hofrath. (Call. Bd. 12. Bd. 30.)

2. Cassel. Karl Georg Ludwig Pfeiffer, geb. 1805 in Cassel, stud. seit 1821 in Göttingen und Marburg, promov. Marburg 1825; 1826 Arzt in

October.

Cassel, 1831 Militärarzt in Polen; zuerst Botaniker, seit seiner Reise nach Cuba mit E. Otto und J. Gundlach 1838—1839 auch Conchelog. (Allg. Ztg. 2. Januar 1878. E.)

14. Braunschweig. Med.-Rath Prof. Dr. Adolf Krukenberg.

17. Elberfeld. Prof. Dr. Karl Fuhlrott, geb. 1804 zu Leinefelde (Kreis Worbis), Director a. D. der Realschule zu Elberfeld, Anthropolog und Zoolog. E.

22. Würzburg. Hofrath Wenzel Linhart, Prof. der Chirurgie, Oberwundarzt des Juliushospitals, Generalarzt des bairischen Heeres, 55 Jahre alt.

November.

Mitte. Lugano. Dr. Clotar Müller, homöopathischer Arzt und Redacteur aus Leipzig.

16. Venedig. Karl von Littrow, geb. 1811 in Kasan, seit 1842 Director der Sternwarte in Wien. P.

29. Meissen. Dr. Gustav Jentsch, herzogl. Sachsen-Coburgischer Bergrath, Mineralog.

December.

3. Paris. Dr. Barth, Oberarzt des Hôtel-Dieu, früherer Präsident der Akademie der Medicin, geb. 1805 in Saargemünd.

15. Basel. Karl Ernst Emil Hoffmann (aus Darmstadt), Prof. der Anatomie, 50 Jahre alt.

21. Paris. Ruhmkorff (aus Hannover), 75 Jahre alt, erhielt 1858 den Prix Tremont wegen seines Inductions-Apparats und 1864 einen Preis von 50,000 Frcs. für die nützlichste Verbesserung der Volta'schen Säule. (Illustration 29. Decbr. mit Bild.)

C., Call. = Callisen, ärztliches Schriftstellerlexicon.

E., Eng. = Engelmann, Bibliotheca zoologica.

P., Pogg. = Poggendorff, biographisch-literarisches Handwörterbuch der exacten Wissenschaften.

XXXIII.

Auszüge und Besprechungen.

Albrecht von Haller, geb. den 8. October 1708, gest. den 12. December 1777. Denkschrift herausgegeben von der damit beauftragten Commission auf den 12. December 1877. Bern 1877. Verlag und Druck von B. F. Haller. 4°. 120 Seiten mit dem photographischen Bildniss Haller's, welches die Unterschrift führt: Je voudrois si la chose étoit possible, passer à la postérité comme l'ami des hommes aussi bien que comme l'ami de la verité. Roche 12 févr. 1762. Haller.

Wenn wir bedenken, dass mit Haller, ebenso in der deutschen poetischen Nationalliteratur, wie in der Physiologie eine neue Periode anfängt; dass die Anatomen ebensowohl den Tripus Halleri, wie die Pharmakologen das Acidum Halleri und die Botaniker die Pflanzengattung Halleria nach ihm genannt haben; dass Haller, als er Salzdirector in Aelen (Aigle), mit dem Sitz auf dem Schlosse Roche ernannt worden war, aus einem Dichter und Naturforscher in einen Landesöconomen und rechtskundigen Administrator sich umwandelte und auch in dieser Aufgabe sich auf's Höchste bewährte, so müssen wir seinem Biographen (Allg. Ztg. 24. Nov. 1877) beistimmen, welcher sagt, dass bisher nur vier Menschen dem Begriff der Universalität entsprochen haben: Aristoteles, Albertus Magnus, Leibnitz und Haller. In Folge dieses Verhältnisses hat die vorliegende, prächtig ausgestattete Gedächtnisschrift auch mehrere Verfasser. Dr. Emil Blösch schildert A. v. Haller's Lebenslauf; Prof. Ludwig Hirzel würdigt ihn als Dichter. Dr. Ad. Valentin führt Haller's Leistungen im Gebiete der medicinischen Wissenschaften an uns vorüber; Prof. L. Fischer entwirft ein Bild von Haller's botanischen Leistungen und Prof. Isidor Bachmann von der verhältnissmässig geringen Thätigkeit Haller's in mineralogisch-geognostischer Richtung. Ein Verzeichniss der Schriften Haller's auf 8 Seiten macht den Schluss. Die Schriften sind eingetheilt in: A. Anatomische, physiologische und pathologische (80 Nummern). B. Botanische (17 Nummern). C. Poetische (2 Nummern). D. Moralische, politische und apologetische (12 Nummern). E. Allgemeinwissenschaftliche, meteorologische und gemeinnützige Schriften (12 Nummern). Die Ausführung ist im Ganzen des höchsten Lobes würdig. Einige Ergänzung und Berichtigung bedarf die S. 40 gegebene Uebersicht der biographischen Literatur über Haller. Unter „Rothlef" ist zu verstehen: E. L. Rathlef, Geschichte jetzt lebender Gelehrten.

Zeile 1742 ff., welche im vierten Bande (S. 482 ff.) auch eine Biographie Duvernoy's (geb. 1691 in Montbeliard [Mömpelgard]), des Lehrers von Haller in Tübingen, enthält. Statt Hähnle ist zu schreiben Henle. — Hinzuzufügen ist der Aufsatz von Aloys Egger über Haller's Gedicht die Alpen, im ersten Jahrgang (1865) des Jahrbuchs des österreichischen Alpenvereins (S. 344), die ein Heft der Virchow-Holtzendorff'schen Sammlung wissenschaftlicher Vorträge bildende Abhandlung von Jacob Frey über die Alpen (1875) und endlich die Biographie, welche der Unterzeichnete nach Zimmermann's „Leben des Herrn von Haller" und Haller's Tagebuch zu F. Paldamus deutsche Dichter und Prosaisten, zweite Abtheilung, 2. Band, S. 331—343, Leipzig, Teubner 1861, beigesteuert hat. — Herrn Dr. Valentin ist ein schlimmer Lapsus (S. 74) passirt, indem er, einer älteren Biographie Haller's folgend, denselben mit Kuhpockengift impfen lässt, da doch Jenner seine erste Vaccination 19 Jahre nach Haller's Tod ausführte und zwei Jahre später erst publicirte. Herr Dr. Valentin hat übrigens in einem beigehefteten Carton seinen Irrthum berichtigt und wird künftig gewiss gegen abgeleitete Quellen das gebührende Misstrauen hegen.

Gleichzeitig erschien in Commission der J. Dalp'schen Buchhandlung (K. Schmid) in Bern: „Festschrift, dem Andenken an A. von Haller dargebracht von den Aerzten der Schweiz am 12. December 1877." 58 S., 4°, mit einem Bildniss Haller's im 26. Lebensjahre. Sie besteht 1. aus der Widmung, an welcher sich der ärztliche Centralverein der Schweiz, die Société médicale de la Suisse romande und die medicinisch-chirurgische Gesellschaft des Cantons Bern betheiligt haben; 2. einer Abhandlung über Sehnenreflexe von Dr. G. Burckhardt, zweitem Arzt der Irrenanstalt Waldau und Docenten für Psychiatrie und Nervenkrankheiten in Bern, mit interessanten Beziehungen auf Haller's Elementa Physiologiae; 3. aus einer Abhandlung über Siderosis (Eisenablagerung im Thierkörper) von Professor Dr. H. Quincke in Bern.

Dr. med. Wilh. Stricker.

Arnd'del.

Zelle
noy's
bingen,
Aufsatz
(1865)
der VI.
Abhand
welche
und III
Abthei
Herrn
älteren
doch
zwei
geheft
Quelle
in Ber
Aerzte
Halle
der Ur
und d
2. eine
der Ir
Bern,
einer
Dr. H.

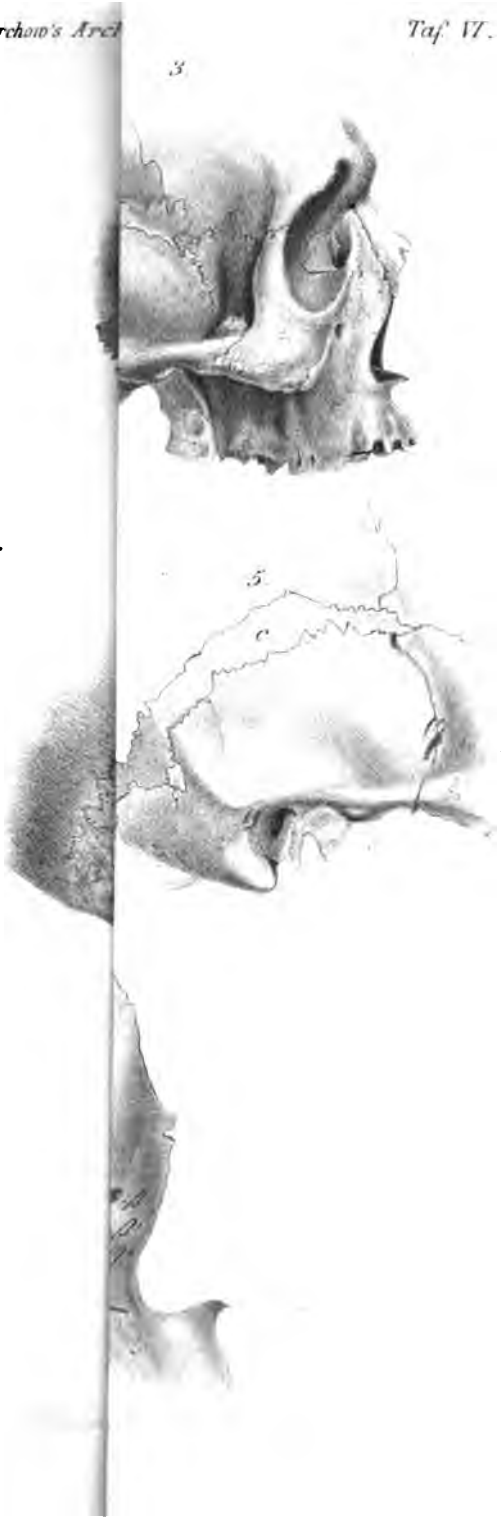
3
5
c



2.
5.

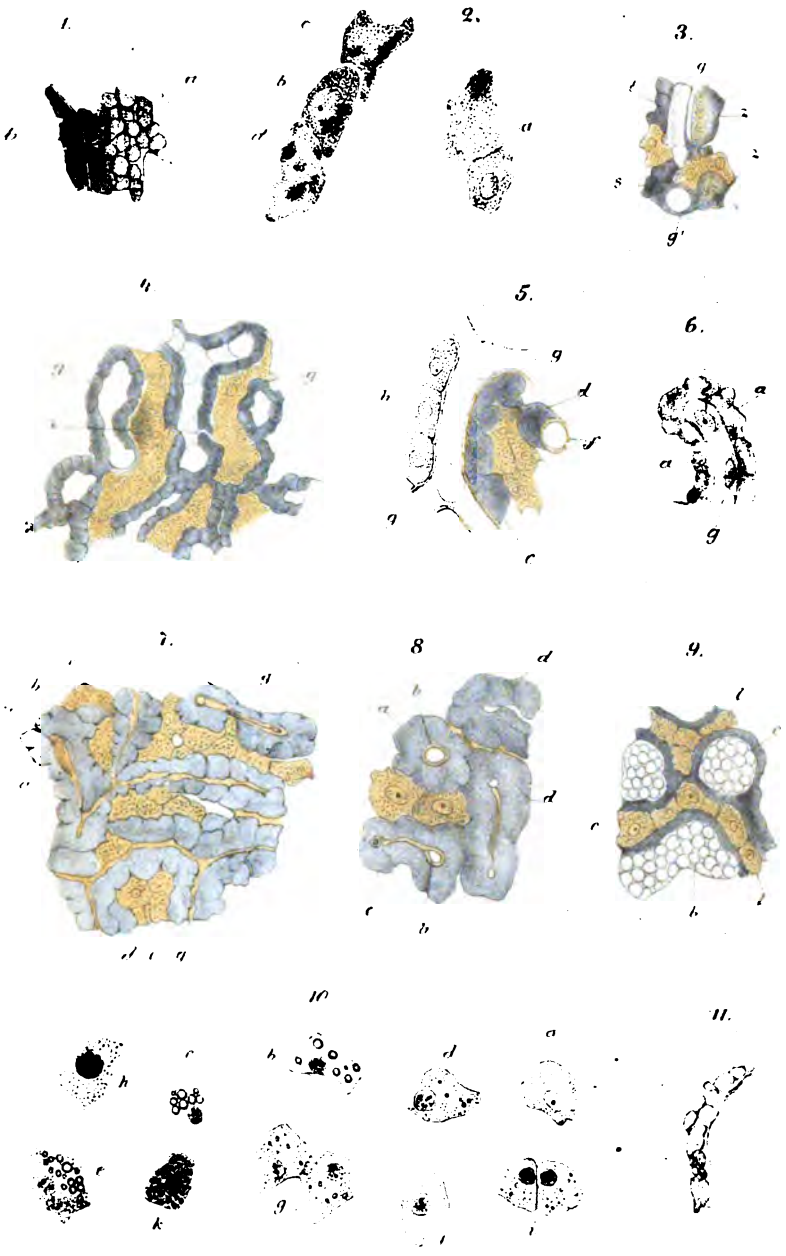

Lichtdruck v. A. Schulze, Berlin.

LIBRARY
OF THE
UNIVERSITY
OF

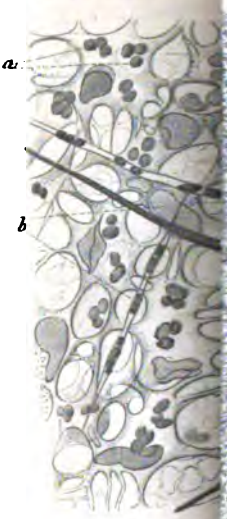

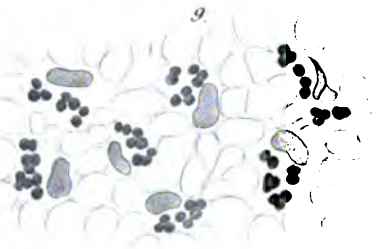

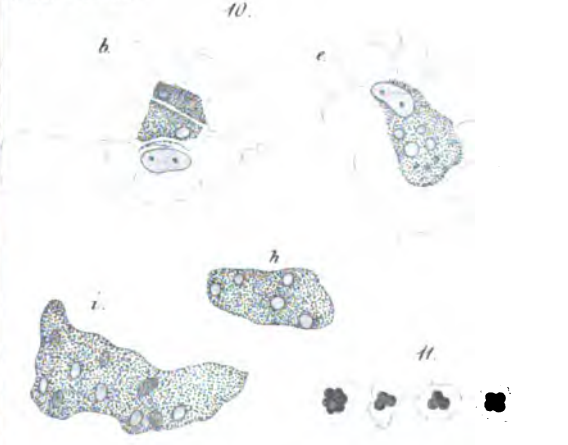

W. Grohmann sc.




OF THE
OF

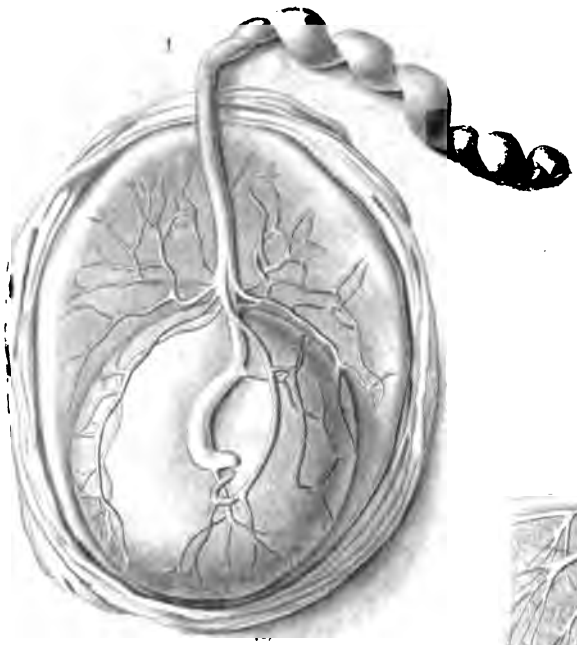

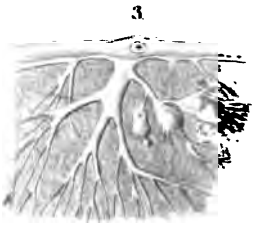
3

2

4

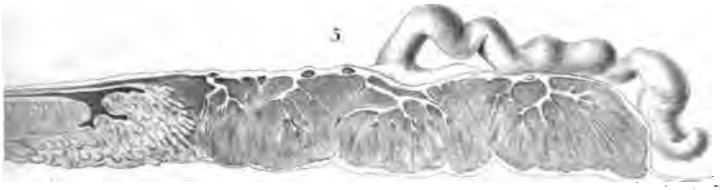

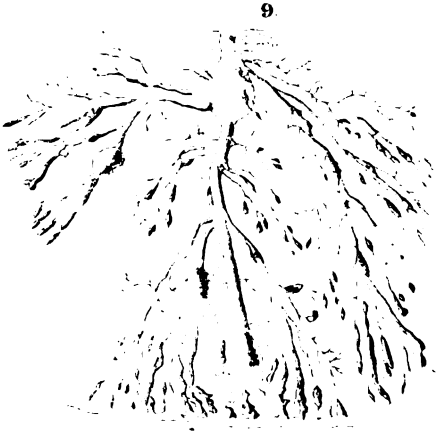

Stukket af Thornam

LIBRARY
OF THE
UNIVERSITY
OF
CALIFORNIA

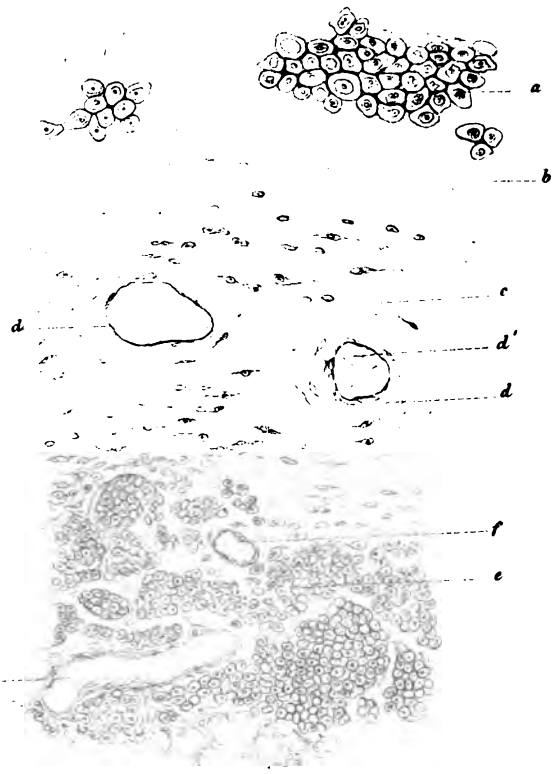

10.

e

11.

e

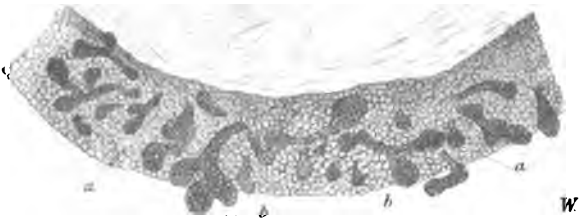

W. Grohmann sc.

LIBRA
OF TH
UNIVERSI
OF
CALIFORN

Virchow's Archiv. Bd.

Israel del.

LIBRARY
OF THE
UNIVERSITY
OF
CALIFORNIA

١

ST

FOR REFERENCE

NOT TO BE TAKEN FROM THE ROOM

BRO DART CAT. NO. 23 012 PRINTED IN U.S.A.